Presented to the National Hospital Library
by Dr. Gordon Holmes. 1943.



NATIONAL INSTITUTE OF
LIBRARY
NOT TO BE TAKEN FROM THE

KLINISCHE UND ANATOMISCHE BEITRÄGE

ZUR

PATHOLOGIE DES GEHIRNS

VON

Dr. SALOMON EBERHARD HENSCHEN

PROFESSOR DER KLINISCHEN MEDICIN, DIREKTOR DER MEDICINISCHEN KLINIK
AN DER UNIVERSITÄT UPSALA

DRITTER TEIL

ERSTE HÄLFTE

MIT 14 TAFELN



UPSALA 1894
ALMQVIST & WIKSELLS BUCHDRUCKEREI-AKTIENGESELLSCHAFT

KOMMISSIONS-VERLAG VON K. F. KOEHLER. LEIPZIG

Digitized by the Internet Archive
in 2014

https://archive.org/details/b21274459

Herrn August Röhss

dem freigebigen Förderer der Kunst und Wissenschaft

in dankbarer Verehrung

gewidmet

ROCKEFELLER [illegible] LIBRARY
INSTITUTE [illegible]
CLASS HIST. N
ACC 1559
SOURCE
DATE

Die zweite Hälfte dieses Teils wird voraussichtlich während des nächsten Jahres erscheinen, und wird den Text zu den Fig. 1—5 an der Taf. XI enthalten.

ROCKEFELLER MEDICAL LIBRARY
INSTITUTE OF PATHOLOGY
CLASS HIST. N
ACC 1559
SOURCE
DATE

I.

Neue Fälle die Lehre von der Sehbahn und dem Sehcentrum betreffend.

Fall 1. Malm.

Wittwe. 72 Jahre alt.
Tafel I—III.

Klinische Diagnose: Hemiplegia sinistra c. Contractura.

Anatomische Veränderungen: Ausgedehnte Zerstörung der Rinde und des Marks der rechten Hemisphäre. — Sekundäre Schrumpfung der Centralganglien und Atrophie der rechten Schleife und der rechten Pyramidenbahn.

Krankengeschichte. Maria Malm wurde in's Krankenhaus am $^{25}/_{11}$ 1891 aufgenommen und am $^{13}/_{12}$ entlassen; starb $^{14}/_{12}$ 1891.

Anamnese. Die Eltern sind todt, der *Vater,* welcher *Alkoholiker* war, starb im Alter von 65 Jahren an unbekannter Krankheit, die Mutter mit 60 Jahren in Folge einer Magenkrankheit. Von ihren Geschwistern und ihrer übrigen Familie ist der Pat. wenig bekannt; jedoch glaubt sie, dass *keine nervöse Belastung* in der Familie vorhanden sei. Von ihren Kindern starben 6 in jugendlichem Alter und zwar an Scharlach, Diphtherie, Brustleiden und Epilepsie; die 2 noch lebenden sind gesund.

Ob Pat. als Kind Krankheiten durchgemacht hat, weiss sie nicht. Sie soll bis zum Anfang ihrer gegenwärtigen Krankheit gesund gewesen sein, mit Ausnahme eines sehr schweren Wochenbettes, nach welchem sie während längerer Zeit das Bett hüten musste.

Ihre hygienischen Verhältnisse waren betreffs Kost, Kleider und Wohnung immer gut; die Arbeit — Nätherei — war überhaupt nicht überanstrengend, wenigstens bis zu ihrem 53:ten Jahre. Nach dieser Zeit musste sie sich jedoch, in Folge veränderter Lebensverhältnisse und oekonomischen Druckes auch den gröbsten und anstrengendsten Beschäftigungen unterziehen. Dabei überanstrengte und erkältete sie sich oft.

Ihr Heirath war nicht glücklich. Heftige Wortwechsel und Auftritte mit dem Manne, welcher sie schlecht behandelte, gehörten zur Tagesordnung. Ihr vorher heiteres Gemüth litt dadurch sehr, sie wurde heftig und reizbar, verstimmt und zeitweilig verfiel sie auf Selbstmordgedanken. Die oekonomisch schlechten Verhältnisse, die anstrengende Arbeit und der Ärger mit dem Manne sind nach Angabe der Pat. die Ursachen ihrer Krankheit.

Im *August 1874* wurde Pat. durch *Kurzathmigkeit,* Kopfweh und allgemeine *Mattigkeit* belästigt; ausserdem klagte sie über Ohrensausen und dass es ihr bisweilen schwarz vor den Augen wurde. *Gleichzeitig* trat eine immer zunehmende *Schwäche im linken Arme* ein und während Pat. an einem kalten und windigen Tag *im September s. J.* am Seeufer mit Waschen sich beschäftigte, trat unter Schmerzen eine vollständige *Lähmung des Arms* auf. Nach einer dreiwöchentlichen Behandlung mit Elektricität ging dieselbe bedeutend zurück.

Nachdem sich Pat. Anfang *Oktober* abermals überanstrengt hatte, erwachte sie eines Nachts und gewahrte, dass der linke Arm so schwer an der Brust lag, dass es ihr unmöglich war ihn sowohl wie auch das linke Bein von der Stelle zu bewegen. Die Sprache war weg, die linke Zungenhälfte schien gelähmt, der linke Mundwinkel war nach oben gezogen, der linke Unterarm leicht gebeugt, wie auch die Finger der linken Hand, und die ganze *linke Seite* war *gelähmt und gefühllos.*

Nach 6 Wochen kehrte die Sprache zurück, die Schiefheit des Mundes nahm mehr und mehr ab und nachdem sie 2 Monate im Bette zugebracht hatte, war sie so weit wieder hergestellt, dass sie aufrecht sitzen konnte. *8 Monate später* konnte sie auf einen Stock gestützt *umhergehen.* Während der ganzen Krankheit klagte sie über heftige *Schmerzen* im Kreuz und *im linken Arme und Beine,* welche ihr kalt vorkamen. Sie war während der Krankheit bedeutend abgemagert. Von einem hinzu gerufenen Arzt wurde sie mit Elektricität behandelt; sein Versuch mit einer Bandage der Kontraktion entgegenzuwirken scheiterte infolge der dadurch hervorgerufenen Schmerzen.

Einige Monate nach der Erholung der Pat. *(Sept. 1875) verlor* sie einmal das *Bewusstsein,* sie sank ganz plötzlich zu Boden, es stand ihr Schaum vor dem Munde; die Athmung wurde tief schnarchend. Am folgenden Tage war sie wie gewöhnlich auf.

Während der folgenden Jahre bis zum September 1891 war Pat. nicht bettlägerig, jedoch hatte sie immer über *Schmerzen* im Kreuz und im linken Arme und Beine zu klagen. Ausserdem fror sie immer; *dann und wann* wurde sie von einem *Anfalle* getroffen, wobei es ihr vor den Augen schwarz wurde und sie, um nicht umzufallen, sich fest halten musste. Das Bewusstsein hat sie dabei nie verloren. Der kranke Arm wurde immer mehr adducirt und in der Ellenbeuge flektirt getragen, die Hand war geballt, das linke Bein schleppte sie nach. Die Verwandten hatten jedoch bemerkt, dass der linke Arm des Morgens gewöhnlich gestreckt war. Die linke Körperhälfte war mit Ausnahme des Kopfes bei Berührung oder Temperaturwechsel immer äusserst empfindlich. Wenn sie z. B. bei den Mahlzeiten warmes Essen an der linken Seite des Gesichts verschüttete, so empfand sie keine Schmerzen. Die Haut der kranken Seite war blaurot, abschuppend. Pat. hat immer über harten Leib geklagt.

Vergangenen *September 1891* bemerkte eines Nachts ihre Umgebung, dass der ganze *Körper zuckte,* und das Herz heftig schlug; Sprache und Bewusstsein waren dabei nicht geschwunden. Tags darauf war sie wie gewöhnlich auf. Inzwischen fingen im November die seit dem ersten Anfalle (1874) vorhanden gewesenen *Schmerzen* an *immer intensiver* zu werden; das Bein, welches sie vorher nachschleppte, konnte sie nicht mehr auf den Boden setzen, der linke Fuss begann anzuschwellen und sich nach innen zu drehen, der Unterarm wurde immer stärker flektirt und die Finger schlossen sich immer fester zusammen. Von Seiten der Blase wurden niemals Störungen beobachtet.

Sie wurde nun in die klinische Abteilung des Akad. Krankenhauses am $^{25}/_{11}$ 1891 aufgenommen.

Status praesens am 5. Dec. 1891.

Allgemeiner Zustand. Pat. ist bettlägerig und schwach und kann infolge der *Kontraktur ihrer linken Seite* nur die rechtsseitige Lage einnehmen. Sie ist unter mittlerer Grösse und hat einen schwachen Körperbau. Das Fleisch und die Muskeln sind bedeutend reducirt; besonders sind die Hände sehr mager und eingefallen; die Haut trocken, abschuppend, die linke Hand cyanotisch. Die Gesichtsfarbe blass. Die Schleimhäute von normaler Beschaffenheit.

Der Appetit ist schlecht. Der Stuhlgang ist so träge, dass Lavements angewendet werden müssen. Der Puls ist klein und schwach, schwankt zwischen 80 bis 100 in der Minute. Die Respiration 20. Die Temperatur afebril. Pat. hat Harnretention und die Blase muss deshalb künstlich entleert werden. Der Harn enthält weder Eiweiss noch Zucker.

Subjektive Symptome.

Pat. klagt über Schmerzen im Kreuz und im linken Arm und Bein. Die Schmerzen im Rücken strahlen nach den Seiten hinaus und sind in den Leisten am stärksten. Pat. fühlt ihren Mund trocken und hat Schluckbeschwerden. Bisweilen ist sie kurzathmig, wobei das Athmen etwas oberflächlich ist.

Objektive Untersuchung.

Psychische Funktionen. Die Perception ist ziemlich normal. Sie fasst was sie sieht und hört vollkommen richtig auf, wenn auch etwas gleichgültig und träge. Bisweilen giebt sie auch Antworten, die nicht die Frage betreffen. Die Wortstellung scheint auch völlig richtig. Das Gedächtniss dürfte zwar etwas gelitten haben besonders betreffs dessen was während ihrer Krankheit geschehen ist, aber ihre Intelligenz ist völlig klar. Ihr Gemüth ist etwas reizbar und heftig; keine anormalen Triebe legt sie an den Tag.

Sprache. Ihre Sprache ist normal. Sie versteht alles was man ihr sagt und spricht ohne Schwierigkeit und korrekt was sie will.

Lesen: Vor kurzer Zeit konnte sie selbst feine Schrift lesen.

Kranialnerven I. Pat. unterscheidet Essig, Weingeist, Kampfer und Parfüme und zwar eben so gut mit der rechten wie der linken Nasenöffnung; sie kann jedoch die verschiedenen Riechstoffe nicht benennen.

II. Pat. ist hypermetrop, in welchem Grade ist jedoch schwierig zu beurteilen. Die Sehschärfe konnte nicht genauer bestimmt werden, weil Pat. bei der Untersuchung die Augen geschlossen hielt. Farbensinn normal. Bei der ophthalmoskopischen Untersuchung wurde nichts Abnormes wahrgenommen; Pat. hat bisweilen *Gesichtshallucinationen,* indem sie nicht anwesende Personen zu sehen glaubt.

Da die Pat. sehr eigensinnig war, so war es schwierig sie zu untersuchen. Bei einem Perimeterversuche gab sie zwar das Gesichtsfeld normal an, aber der Eigensinn der Pat. machte die Untersuchung völlig unzuverlässig. (S. unten in der Epikrise.)

III. IV. VI. Die Bewegungen der Augen sind normal. Die Pupillen sind gleich gross, und reagiren bei Lichtreiz und Accomodation.

V. *An der linken Seite fühlt Pat. nicht die Berührung* mit einer Stecknadel oder einem Finger; auch empfindet sie keinen Schmerz beim leichten Stich oder Kneifen, wohl aber bei einem stärkeren. An der rechten Seite ist sowohl Tastsinn wie Schmerzsinn mehr ausgeprägt.

Das Kauen geht träge und ohne Kraft vor sich.

VII. *Im oberen Facialisgebiet* werden *Bewegungen recht gut* ausgeführt. Pat. kann gut die Augen zumachen und die Stirn runzeln. Die linke Nasolabialfalte ist stärker markirt als die rechte; der *linke Mundwinkel* ist *nach oben gezogen.* Das linke Gaumensegel steht höher als das rechte. Die Uvula ist nach rechts gezogen.

VIII. Das Gehör auf beiden Ohren gleich gut. Bisweilen hört Pat. Läuten und Sausen in den Ohren.

IX. Der Geschmack wurde mit Zucker, Essig und Chinin geprüft und normal gefunden.

X. XI. Die Athmungsfrequenz 20. Am Larynx nichts besonderes. Die linke Achsel steht höher als die rechte.

XII. Die Bewegungen der Zunge gehen normal vor sich.

Spinalnerven.

Sensibilität.

Tastsinn: An *der linken Seite* scheint der Tastsinn zu *fehlen;* an der rechten fühlt sie wenigstens stärkere Berührung.

Schmerzsinn: Weder linkerseits noch rechterseits empfindet Pat. Schmerz bei leichterem Stiche oder Kneifen. Tiefere Stiche riefen dagegen Schmerz hervor und zwar stärker auf der rechten Seite.

Temperatursinn: Deutlich vermindert. Pat. empfindet am linken Unterarme erst einen Temperaturunterschied von 2^0 C.

Ortsinn: Pat. giebt die berührte Stelle meistens unrichtig an, und zwar besonders am linken Beine, wo sie die Berührung des Ober- und Unterschenkels verwechselt. Feinere Bestimmungen mit dem Ästhesiometer und Barästhesiometer konnten wegen des Eigensinns der Pat. nicht ausgeführt werden.

Motilität.

Kopf: Die Bewegungen des Kopfes gehen träge und langsam vor sich. Wenden des Kopfes nach links kann nicht ohne Schwierigkeit ausgeführt werden.

Rumpf: Pat. kann keine aktive Bewegung ausführen, kann nicht ohne Hülfe im Bette ihre Lage ändern, auch keine Bewegung des Rückens ausführen.

Der *linke Arm* zeigt eine bedeutende *Kontraktur*. Der Oberarm ist an die Brustwand adducirt; der Unterarm ist stark gebeugt und supinirt; die Finger stark gebeugt. Eine *aktive* Bewegung ist in keinem Gelenke des Armes möglich. Auch die *passiven* Bewegungen sind in Folge der dadurch hervorgerufenen Schmerzen eingeschränkt. Der Oberarm kann jedoch im rechten Winkel gegen den Rumpf adducirt werden. Der Unterarm kann kaum bis zu einem rechten Winkel gebeugt werden; das Proniren ist unmöglich; im Handgelenk kann nur eine gelinde Beugung ausgeführt werden. Der Daumen kann in allen seinen Gelenken extendirt, aber nur wenig ab- und adducirt werden; die übrigen Finger können nur wenig in den Metacarpo-phalangeal-gelenken gestreckt werden, in den Phalangealgelenken gar nicht.

Die Armmuskulatur ist hochgradig *atrophisch,* aber fest anzufühlen; besonders gilt dieses den M. biceps und die Flexoren des Unterarms, welche kontrahirt sind. Thenar, Hypothenar und M. interossei sind völlig atrophisch.

Rechter Arm. Der Oberarm kann spontan bis in einen rechten Winkel gegen den Rumpf bewegt werden; die passive Beweglichkeit im Ellbogen ist sehr klein; vollständige Beugung kann ausgeführt werden. Pronation und Supination kann sie selbst ausführen. Die Bewegungen der Hand und der Finger sind frei.

Linkes Bein. Auch hier sind bedeutende *Kontrakturen* vorhanden. Der Oberschenkel ist bis zu einem rechten Winkel gegen den Bauch stark adducirt. Der Unterschenkel liegt dem Oberschenkel fast unmittelbar an; der Fuss ist leicht pronirt. Aktive Bewegungen können im Hüft- und Kniegelenk nicht ausgeführt werden; die Bewegungen des Fusses sind dagegen frei, obgleich mit kleiner Exkursion. *Passiv* kann das Bein fast normal sowohl im Hüft- wie Kniegelenke gebeugt und auch etwas extendirt werden. Andere Bewegungen sind nicht ausführbar. Der Unterschenkel kann im rechten Winkel gegen den Oberschenkel extendirt werden. Die Muskulatur ist atrophisch; die Flexoren kontrahirt, fest anzufühlen.

Rechtes Bein. Im Knie- und Fussgelenke kann Pat. selbständig alle Bewegungen ausführen; im Hüftgelenke dagegen nur die Extension, im geringeren Grade Ab- und Adduktion. Die Flexion im Hüftgelenke ist nur passiv und nur bis zu einem rechten Winkel gegen den Rumpf möglich.

Elektrische Erregbarkeit. N. facialis zeigt keine Entartungsreaktion, alle Musculi abductor dig. minim., adduct. pollicis brevis, opponens pollicis, interossei und quadriceps cruris reagirten nicht gegen 60 Elemente.

Reflexe. Triceps- und Patellarreflexe sind geschwunden. Der Reflex vom Tendo Achillis kann rechterseits, aber nicht linkerseits ausgelöst werden. Ein Dorsalklonus ist nicht vorhanden.

Trophische Störungen: Sind schon beschrieben (s. Motilität). Keinen Decubitus.

Vasomotorische Störungen: Pat. friert meist. Die linke Körperhälfte ist etwas kühler als die rechte.

Betreffs der *Verdauung* wurde nur die träge Abführung bemerkt. Leber von normaler Grösse.

Herz. Perkussionsverhältnisse normal. Herztöne rein, ohne Geräusche, aber schwach und entfernt.

Lungen. Perkussionsverhältnisse normal; Respirationsgeräusch vesikulär.

An den übrigen Organen nichts Besonderes.

Behandlung. Chloral, Massage, Elektricität, Sulphonal.

$^{13}/_{12}$ 91. Pat. wird gegen meinen Rath vom Krankenhause abgeholt.

$^{14}/_{12}$ 91. Pat. starb heute plötzlich nachdem Blut aus dem Munde gekommen war.

Sektion am 15. Dec. 1891. (Taf. I. II. III.)

Der *Schädel* ist klein und sehr dick, an der Innenseite rauh jedoch ohne grössere Exostosen.

Die *Dura mater* adhärirt recht stark an den Parietalbeinen und lässt sich besonders längs der Sutura sagittalis nur schwierig ablösen.

Die *Pia mater* ist fleckweise verdickt, trüb und undurchsichtig, lässt sich jedoch überall ohne Schwierigkeit ablösen. In den Sulcis reichlich klare Flüssigkeit.

An den *Gefässen* in grossem Umfange atheromatöse Veränderungen.

Gehirn ist im Ganzen auffallend vermindert und klein; besonders gilt dies von der rechten Hemisphäre. Die Windungen sind zahlreich, aber klein und wie es scheint, dünn.

Die rechte Hemisphäre

ist ausserordentlich klein und schlapp und sinkt bei der Herausnahme, besonders in ihrem mittleren Teil, zusammen. An der Oberfläche bemerkt man eine grössere malacische Höhle und mehrere kleinere. Dieselben sind folgenderweise verteilt:

Frontallappen (Taf. I. Fig. 1.). Die Rinde des F^1 ist überall normal; F^1 berührt aber in ihrem hintersten Teile die gleich zu erwähnende Höhle.

F^2; der ganze vordere Teil zeigt teils eine allgemeine Atrophie, teils verschiedene (etwa 6) zerstreute kleine, einige m.m. messende, malacische Flecken. Die Lage dieser kleinen Malacien geht am besten aus der Taf. I. Fig. 1. mal. hervor.

Die Verbindung mit dem C^a (Pes der F^2) ist zerstört und hier findet man an ihrer Stelle eine tiefe *Höhle,* welche hauptsächlich den Pes einnimmt, aber nach oben hin die an die Höhle grenzende Rinde des F^1 etwas angenagt, nach unten und hinten die frontale Rinde des C^a zerstört und diese Windung derart

unterminirt hat, dass nur die Rinde an der höchsten Konvexität (s. die Fig. 1.) erhalten geblieben ist. Diese Rindenzerstörung trifft C^a in ihrem mittleren Teile, lässt die untersten 2 c.m. wie auch die obersten 3,5 c.m. der C^a unbeschädigt.

Die Zerstörung trifft auch das tiefere Mark und dringt durch den mittleren Teil des Nucleus caudatus hindurch (s. unten: Frontalschnitte und Centralganglien) (Taf. II. Fig. 1. 5. 6.).

F^3 ist im Ganzen erhalten, ist jedoch etwas atrophisch und zeigt wenigstens 2 kleine 2—3 m.m. grosse malacische Atrophien (Taf. I. Fig. 1., Taf. II. Fig. 8—10.).

C^a ist im Ganzen ziemlich *erhalten*. Das unterste $^1/_3$ hat ihre gewöhnliche Form, zeigt jedoch einige sehr kleine begrenzte Atrophien (Taf. I. Fig. 1.). In dem mittleren $^1/_3$ ist die Rinde nur an der höchsten Konvexität und an der hinteren Abdachung erhalten geblieben. Hier ist die Markleiste auch zur Hälfte ihrer Dicke zerstört (s. die Frontalschnitte). Das oberste $^1/_3$ ist vollständig erhalten und nicht atrophisch (s. Fig. 1.).

C^p ist im unteren Abschnitte schmal und scheint *atrophisch*. Drängt man die Windung nach vorn, so nimmt man wahr, dass die *occipitale Abdachung* beim Übergang zur P^2 zerstört ist (s. Fig. 1.).

Am mittleren $^1/_3$ findet sich eine schmale der Länge der Windung nach verlaufende etwa 15 m.m. lange und 3—4 m.m. breite Malacie, welche nach hinten unten streifenförmig bis zu der eben erwähnten Malacie sich fortsetzt. Das oberste Drittel ist normal, nicht atrophisch.

P-lappen. P^2 ist am Übergange zur C^p malacisch; auch an ihrem hinteren Schenkel besteht eine 0,6 c.m. grosse kortikale Malacie.

$P^{2'}$ ist an der Oberfläche makroskopisch erhalten.

T-lappen. An T^1 zwei begrenzte Malacien, die eine 2 c.m., die hintere 5 c.m. occipital von der T-Spitze. Durch die vordere ist T^1 vollständig durchbrochen, die hintere bildet eher eine atrophische Einsenkung an der Oberfläche. Die vordere Malacie in T^1 setzt sich nach oben innen auf die angrenzende dorsale Rinde des T^1 und dann in der Tiefe zwischen T^1 und Insula nach oben hinten fort, so dass hier jede Verbindung zwischen Insularinde und T^1-rinde zerstört ist (die punktirte Fläche an der Fig. 5. Taf. I.).

Insula: Öffnet man die Fossa Sylvii durch Trennen der T^1 und P^2, C^p, C^a und F^3 von einander (s. Fig. 1.) so tritt die ausgedehnte Zerstörung der Insula hervor. Es zeigt sich nun, dass die Insularinde nur im unteren vorderen Teile erhalten geblieben ist, dagegen ist die ganze Peripherie nach unten hinten und oben ganz zerstört und die Rinde wie auch das Mark hier völlig resorbirt. Nach vorn unter dem Operculum anterius erscheint eine begrenzte etwa 0,5 c.m. grosse kortikale Malacie am Übergange zur F^3.

Die Verhältnisse in der Tiefe treten erst an den Frontalschnitten hervor.

O-lappen. Die laterale Fläche ist anscheinend intakt, keine begrenzte Malacie. Dagegen ist der O-lappen im Ganzen auffallend atrophisch; die Atrophie betrifft besonders O^2 und den angrenzenden Teil des O^1. Diese Windungen sind sehr klein und verschrumpft.

Die mediale Fläche.

Hier ist die Rinde im vorderen Abschnitte ganz intakt. Ob eine diffuse unbedeutende Atrophie im F^1 bei ihrem Übergang von der dorsalen zur ventralen Oberfläche besteht, ist schwierig ohne mikroskopische Untersuchung zu entscheiden. Die Windungen sind hier kleiner und mehr zerteilt als sonst. Gyri cinguli und der Parietallappen sind kräftig entwickelt.

Dagegen ist der Cuneus im Ganzen atrophisch, jedoch ohne begrenzte Malacien oder Atrophie zu zeigen.

Die ventrale Fläche.

Die orbitale Fläche ist normal.

Die temporo-occipitale Fläche zeigt einen grossen tiefen Defekt, welcher hauptsächlich der T^4, Gyrus occipito-temporalis oder collateralis, entspricht. Die Malacie erstreckt sich (Taf. 1. Fig. 2.) von dem Uncus, der ganz verschont ist, über die ganze Breite der T^4, hat vorn auch den vorderen Abschnitt der ventralen Fläche der H zerstört, wird dann nach hinten schmäler und hat hier die hintersten etwa 3 c.m. der Oberfläche des T^4 intakt gelassen. Die genauere Verbreitung der Malacie studirt man am besten an den Frontalschnitten. Die Rinde des hinteren Teils der H, T^5 und T^3 sind zum grössten Teil makroskopisch erhalten geblieben, obwohl das tiefere Mark zerstört ist.

Nirgends berührt die Malacie die Rinde der Fissura calcarina.

Frontalschnitte.

O-lappen. Die Spitze des O-lappens wie auch der Schnitt 1 c.m. vor der O-spitze zeigt keine makroskopischen Veränderungen; jedoch scheint die Rinde des Cuneus im unteren Umfange schmal und körnig zu sein. Im Mark giebt es keine makroskopische Veränderung.

Schnitt 2 c.m. vor der O-Spitze (Taf. II. Fig. 2.). Der obere Umfang und die *Rinde* der Fissura calcarina ist nicht makroskopisch verändert. Im ventralen Umfange dürfte die *Rinde* etwas schmal sein, ohne gröbere Veränderungen zu zeigen.

Das tiefere *Mark* ist im ganzen ventralen Abschnitte bis zur Höhe der Fissura calcarina porös, durchlöchert und schlaff, mit punktförmigen Höhlungen. Die genauere Verbreitung (s. Fig. 2.; punktirt).

Schnitt 3 c.m. (Taf. II. Fig. 3.). Hier ist auch die Rinde in der Tiefe der Fissura collateralis und der T^4 wie auch in der Tiefe der O^2 (s. Fig. 3.) also zwischen O^2 und O^3 malacisch oder ganz zerstört. Das *Mark* im ganzen ventralen Abschnitte ist malacisch mit 1—2 m.m. grossen Höhlchen. Die ganze Sehstrahlung ist malacirt. Nach oben ist das Mark auch in der $P^{2'}$ und bis zur Fissura occipito-parietalis malacirt (s. Fig. 3.). Nur das subkortikale Mark der Fissura calcarina ist anscheinend verschont.

Schnitt 4 c.m. (Taf. II. Fig. 4.). Wie aus der Fig. 4. näher hervorgeht ist das Mark in der ganzen unteren Hälfte des Schnittes malacisch, lose und porös und diese Hälfte selbst ist zusammen gesunken und geschrumpft. In der ventromedialen Peripherie erstreckt sich die Malacie bis zur Oberfläche und hier sind die ventrale Hälfte der T^5, die ganze T^4 und der angrenzende Teil der T^3 zerstört. Mehr dorsal dringt die Malacie an der Grenze zwischen $P^{2'}$ und T^2 auch bis zur Oberfläche vor, obwohl dieses

von aussen nicht deutlich zu sehen ist. Die Rinde der Fissura calcarina, P^1 und des grössten Teils der $P^{2'}$ wie T^3 ist erhalten, obwohl das angrenzende Mark überall mit Ausnahme unter P^1 malacisch ist. Wie weit die Malacie sich nach oben im Mark erstreckt, geht aus der Fig. 4. näher hervor. Nur die obersten etwa 3 c.m. scheinen verschont zu sein.

In der Tiefe des Sulcus intraparietalis (Fig. 4. ip.) existirt eine kortikale Erweichung. Die *Sehstrahlung ist vollständig erweicht.*

Schnitt 5 c.m. (Taf. II. Fig. 5.). In Folge der Atrophie und des Zusammengesunkenseins der Hemisphäre liegt dieser wie auch die übrigen Schnitte mehr nach vorn als an normalen Gehirnen. — Hier hat die Malacie eine noch grössere Ausdehnung. Im ventralen Teil ist H fast total und T^1 total malacisch zerstört und resorbirt. Dagegen ist die Rinde des T^3 ziemlich erhalten geblieben, die Rinde der T^2 und $P^{2'}$ zum Teil arrodirt. Sonst ist die Rinde überall makroskopisch intakt. Dagegen ist das Mark fast über der ganzen Schnittfläche vollständig erweicht, lose und porös und zwar bis zur Rinde, welche auch hie und da von der Erweichung ergriffen ist. Nur im dorsalen Abschnitte haben die Markleisten ihre Konsistenz erhalten. Die Sehstrahlung ist total erweicht. In Folge dieser Erweichung und Resorbtion der erweichten Substanz ist die Breite des Schnittes wesentlich vermindert worden, wie auch die Fig. 5. zeigt.

Corpus callosum scheint makroskopisch intakt zu sein.

Schnitt 6 c.m. (Taf. II. Fig. 6.). (In der Ebene des hinteren Colliculus). Hier ist die Rinde fast ringsum der Peripherie erhalten geblieben mit Ausnahme dass H und T^4 vollständig zerstört sind; auch in der Tiefe des t^1 dringt die Malacie bis zur Oberfläche des Gehirns. Das Mark ist überall total erweicht mit Ausnahme im höchsten Teil unter C^p. Unter H und T^4 ist es total resorbirt sowie auch unter T^1 und P^2, wo eine grössere Höhle vorhanden ist. Unter T^3 und T^2 ist das Mark noch vorhanden, aber höchst lose und porös. Die Malacie erreicht das Ventrikelependym.

Das Ammonshorn wie auch das Corpus callosum ist auf dem Durchschnitt erhalten.

Schnitt 7 c.m. (fällt etwas vor der Spitze des Pulvinars) (Taf. I. Fig. 4. und 5.). H und T^4 sind hier verschwunden (Schnitt fällt an dem hinteren Ende des Uncus). Die Rinde ist sonst, mit Ausnahme an der Tiefe des t^1, erhalten geblieben, wogegen das Mark nur im obersten $^1/_3$ und auch da fast nur in den Markleisten erhalten ist. Das Mark unter H und T^4 ist resorbirt, unter T^3 und T^2 lose und porös. Unter T^1 und P^2 liegt eine grosse Höhle und unter C^p ist nur das mehr centrale Mark erweicht; endlich unter dem Paracentrallappen (mediale C^a und C^p) ist das subkortikale Mark makroskopisch erhalten, und nur wenig verändert und loser als normal. Das ganze vertikale Marklager ist total erweicht.

Frontalschnitte der vorderen Hemisphärenhälfte. Die N:o der Schnitte werden von der Frontalspitze gerechnet.

Schnitt 1 c.m. (nach hinten von der Spitze des Frontallappens) zeigt keine makroskopischen Veränderungen.

Schnitt 2 c.m. (Taf. II. Fig. 8.). Die Rinde der F^2 etwas schmal mit beschränkter kortikaler Malacie. Das Mark ist nur unter F^2 im Winkel zwischen F^2, F^3 und der orbitalen Fläche porös und erweicht. Diese Erweichung dehnt sich nach hinten (occipitalwärts) aus und erscheint am

Schnitte 3 c.m. (Taf. II. Fig. 9.) bedeutend grösser und nimmt hier das Mark unter F^2, F^3 (lateraler und orbitaler Teil) bis zur Ausstrahlung des Balkenkörpers ein. Die Rinde der F^2 und F^3 ist in kleiner Ausdehnung erweicht.

Schnitt 4 c.m. (Taf. II. Fig. 10.). Nur die mediale Rinde des Operculum anterius (F^3) ist malacisch. Das Mark zwischen der Rinde der F^2, F^3, Insula und des Linsenkerns ist erweicht. Unter F^1 und dorsalem Teil des F^2 ist das Mark makroskopisch intakt. Occipitalwärts dehnt sich die Malacie unter den unteren $^2/_3$ der C^a, C^p und P^2 aus und bildet hier grössere cystenähnliche Höhlen, wodurch die ausserdem sehr atrophische Rinde vollständig unterminirt wird. Medialwärts streckt sich die Zerstörung bis in den Linsenkern ein (Taf. I. Fig. 4. 5.).

Um den centralen Teil der Hemisphäre näher zu untersuchen, wurden Horizontalschnitte durch die Centralwindungen gelegt.

Horizontalschnitt (Taf. III. Fig. 1., Taf. I. Fig. 4. 5.) durch die Cyste des F^2-Pes. Diese Höhle dringt bis zum Ependym des Seitenventrikels vor. Das Mark ist sowohl nach vorn (frontalwärts) unter dem F^2 vollständig erweicht (etwa 3 c.m.), wie nach hinten unter der C^a und C^p; diese Erweichung hängt nach hinten mit der grossen Erweichung des Hemisphärenmarks zusammen. Dadurch sind auch die oberen Teile der Centralwindungen von der Capsula interna getrennt.

Horizontalschnitt durch den Körper des Nucleus caudatus (Taf. I. Fig. 4.). Eine grosse malacische Höhle liegt am Durchschnitte zwischen dem Ventrikel und der Rinde der Centralwindungen. Diese Höhle dringt nach aussen bis zu der sehr atrophischen Rinde vor und nach innen bis zum Ependym des Seitenventrikels. Vom Nucleus caudatus ist nur der Kopf bis zur Frontalebene des Foramen Monroë noch erhalten. Sowohl Corpus als Cauda ist verschwunden.

Der rechte Seitenventrikel ist in Folge der Atrophie der Centralganglien nach aussen und unten bedeutend erweitert.

T-lappen (Taf. I. Fig. 1. 2.). Die vordere Malacie der T^1 dringt nach innen im Mark des T-lappens an die Aussenseite des Unterhorns ein und hier findet sich längs der Aussenwand und des Uncus eine etwa 3 c.m. lange und 1 c.m. breite Höhle welche sich bis zur Wand des Horns ausdehnt. Auch die übrige Markmasse des T-lappens ist lose und malacisch.

Centralganglien (Taf. I. Fig. 3. 4. 5.). Beim Vergleich der Centralganglien rechterseits und linkerseits springt die vorgeschrittene Atrophie des rechten Thalamus gleich in die Augen, während die Vierhügel beiderseits fast gleich gross sind.

Thalamus. Länge vom Foramen Monroë bis zur Spitze des Pulvinars links 33 m.m., rechts 26 m.m. Breite rechts etwa 9 m.m., links 11 m.m.; Höhe in der Ebene der Ausmündung des Aquädukts rechts 11 m.m., links 19 m.m. Aus diesen Massen geht also hervor, dass die Verminderung fast nur die Länge und Höhe betrifft. Wenn man den rechten Thalamus von oben betrachtet, so fällt gleich die Schrumpfung dieses Ganglions in die

Augen. Dem Ganglion fehlt vollständig die Wölbung in der Frontalrichtung (Taf. I Fig. 4. 5.) und die Stria terminalis und Stria medullaris (habenulæ) liegen in derselben Horizontalebene; auch die Wölbung von vorn nach hinten ist unbedeutend. Die Oberfläche des Thalamus ist höckerig-uneben und an der Grenze gegen Pulvinar findet sich ein seichtes aber etwa 5 m.m. messendes Grübchen (Fig. 4. 5.).

Die Consistenz des Thalamus ist fest, die des Pulvinars loser.

Das Tuberculum anterius zeichnet sich auch rechts scharf ab, ist aber magerer als links.

Das Pulvinar ist in hohem Grade und in allen Richtungen atrophisch und zu einer platten Wulst von etwa 3—4 m.m. Breite reduzirt, während das linke Pulvinar etwa 8 m.m. misst.

Corpus geniculatum externum ist links nur wenig grösser und mehr hervorragend als rechts und ist beiderseits von fester Consistenz.

Das Corpus geniculatum internum ist links von gewöhnlicher Form, Consistenz und Grösse, rechts weniger hervorragend, loser und unansehnlich. Beim Messen tritt der Unterschied wenig hervor, das rechte misst etwa 1—2 m.m. und ist sowohl in der Länge wie Breite kleiner.

Corpora 4-gemina.

Der Colliculus anterior dexter ist nur unbedeutend aber besonders im vorderen Umfange kleiner als der sinister.

Der Colliculus posterior dexter ist vielleicht auch im vorderen Umfange etwas kleiner als der sinister; der Unterschied ist jedenfalls so unbedeutend, dass er selbst fraglich ist. Die *Bracchia* sind auch rechterseits etwas schwächer als linkerseits.

Tractus opticus. Ein deutlicher Unterschied rechts und links scheint *nicht* vorhanden.

Chiasma; die linke Hälfte scheint etwas voller als die rechte zu sein.

Nervus opticus; der linke etwas schwächer als der rechte.

Das Corpus mammillare dextrum ist etwa 1 m.m. kleiner (3 m.m. gross) als das sinistrum (etwa 4 m.m.). Der *aufsteigende* Schenkel ist rechts auch etwas schwächer als links, doch kann man ihn bis zum Uncus ohne Unterbrechung verfolgen; vielleicht ist er hier rechts etwas schwächer als links.

Der Uncus Hippocampi ist beiderseits von denselben Dimensionen, wie auch das Ammonshorn, dagegen ist das Unterhorn rechts weiter als links.

Pedunculi cerebri am Durchschnitte vor dem Pons. Der rechte ist bedeutend abgeplattet und in der Peripherie zusammengeschrumpft. Die Peripherie ist rechts mit der Begrenzung der Haube fast parallel, links aber konvex.

Haube. Am Horizontalschnitt vor dem Pons ist sie rechts kleiner als links und die Peripherie des rechten Lemniscusfeldes deutlich abgeplatteter als links.

Die linke Hemisphäre

zeigt mit folgender Ausnahme keine Veränderungen weder an der Oberfläche noch an den zahlreichen gelegten Durchschnitten.

Nucleus caudatus (Taf. I. Fig. 3.) zeigt in seiner mittleren Abteilung (Körper) eine kleine cystische Narbe (etwa 19 m.m. nach hinten von dem Kopfende). Diese Narbe zieht an der Oberfläche schräg vom Ependym durch den Körper bis zum äusseren Rande und setzt sich dann als eine 2—3 m.m. messende Cyste an dem Aussenrande und durch die Capsula interna etwa einige m.m. nach unten fort (Taf. I. Fig. 3. mal.).

Der Occipitallappen (Taf. II. Fig. 7.). An der Spitze des O-lappens findet sich eine kortikale Erweichung von unregelmässiger Form. Diese liegt etwas höher als die Fissura calcarina, welche dadurch nur wenig berührt wird und streckt sich nach vorn etwa 1,5 c.m. und dehnt sich dann in der Höhe der Fissura calcarina streifenförmig nach hinten über die Spitze aus, wo sie sich an der lateralen Fläche etwas vergrössert. Ihre Form und Ausdehnung geht aus der Taf. II. Fig. 7. am besten hervor. (Vgl. die mikroskopische Untersuchung).

Das Kleinhirn zeigt weder in der Form, Grösse oder Consistenz irgend eine deutliche Veränderung. Die beiden Hemisphären sind gleich gross, ohne malacische Stellen.

Der Pons ist in seiner rechten Hälfte etwas atrophisch.

Die Medulla oblongata zeigt makroskopisch keine deutliche Veränderung.

Mikroskopisches.

Die linke Hemisphäre.

Der *linke Occipitallappen* wurde in Frontalschnitte zerlegt. Die Serien A—E umfassen etwa 1,5 c.m. von der Spitze.

Ser. A. Schnitte aus der Spitze. (Taf. II. Fig. 7.) Wie aus dem makroskopischen Bild näher hervorgeht, finden sich in der Spitze einige kleinere unregelmässige Malacien, etwa in der gedachten Fortsetzung der Fissura calcarina. Das Mikroskop zeigt nur, dass hier in der Rinde eine grössere Anzahl kleiner mikroskopischer Veränderungen in der Rinde vorkommen. Sie treten als kleine fast erst unter der Loupe sichtbare atrophische unregelmässige Flecken hervor, in welchen das Gewebe rareficirt ist und die Zellen wie auch die Fasern geschwunden sind. Alle diese Flecken sind nur kortikal und dringen höchstens etwa zu einem Viertel der Dicke der Rinde ein; oft sind sie nur oberflächlich. Eine reaktive Entzündung in deren Nähe ist nicht vorhanden.

Die Rinde ist sonst anscheinend normal wie auch die Zellen und die Fasern, weshalb ich auf die ausführlichere Beschreibung verzichte.

Ser. B. Schnitte etwa *0,5 c.m.—1 c.m.* vor der Spitze. Hier finden sich 3—4 kleine Rindendefekte infolge der Malacie, nähmlich

a) an der medialen Seite

1) ein mikroskopischer in der oberen Lippe der Fissura calcarina, nahe der Mündung der Fissura; er misst nicht 0,5 m.m.

2) Zwei etwa 2 m.m. grosse Defekte, dorsal von der Fissur;

b) an der lateralen Fläche:

3) ein im Sulcus occip. sup.; 2 m.m. gross.

4) ein im O^3, auch etwa 2 m.m. gross.

Alle diese sind nur kortikal, aber unter den Defekten findet sich im Mark ein mässiger Faserausfall.

Ser. C. und *D.* Schnitt etwa 1 c.m. von der Spitze. Die mediale Rinde normal, in der lateralen in dem Gyrus occip. infer. einige etwa 1—2 m.m. grosse kortikale Defekte.

Dagegen treten sowohl in der *Sehstrahlung* wie sonst hier und da Flecken hervor, wo deutlich ein mässiger *Faserausfall* vorhanden ist; und besonders *in der Rinde der Fissura calcarina* scheint ein solcher Ausfall, obwohl im geringeren Grade, zu existiren wie auch ein geringerer Grad von diffuser Atrophie, Das subkortikale Mark der Fissura calcarina ist intensiv gefärbt.

Dorsal von der Fissur (also im Cuneus) finden sich kleine oberflächliche etwa 2 m.m. grosse Defekte, wie auch an der Mündung der Fissur sowohl in der dorsalen wie in der ventralen Rinde. Die Zellen sind in den atrophischen Flecken pigmentirt.

Ser. E. Etwa 1,5 c.m. von der Spitze. Wie an C und D.

Ser. F. Etwa 1,5—2 c.m. von der Spitze. Die oben erwähnten oberflächlichen Malacien sind fast vollständig geschwunden, aber im Mark finden sich hellere einige m.m. grosse Flecken wo ein Faserausfall stattgefunden hat. Die Sehstrahlung zeigt auch einen Faserausfall, obschon im geringeren Grade als in den vorigen Schnittreihen.

Die Zellen der Rinde sind nirgends pigmentirt.

Ser. G. Etwa 2,5 c.m. vor der Spitze: In der lateralen Rinde findet sich nur eine Spur minimalster nicht 1 m.m. grosser Defekte, wie auch im Mark der ventralen Rinde eine Spur von Faserausfall vorhanden ist.

Die *mediale Rinde ist normal und besonders die der Fissura calcarina,* wo die Markstrahlen und die tangentiale Schicht schön sind. Die Zellen haben deutliches Protoplasma und scharfe Konturen und sind wie das Neuroglia normal. *Die Sehstrahlung ist nunmehr sehr intensiv gefärbt.*

Rückblick. *Die Spitze des linken Occipitallappens unterliegt* einer recht ausgedehnten *Atrophie.* Die Atrophie ist teils eine diffuse, welche von einer allgemeinen Nutritionsstörung abhängt, teils eine begrenzte.

Jene giebt sich dadurch kund, dass in der Rinde ein diffuser, obschon wenig hervortretender, Schwund der Grundsubstanz, eine Pigmentirung der Zellen hie und da sowie ein Ausfall der Nervenfasern sowohl in der Rinde wie in dem Mark vorhanden ist.

Die begrenzten Atrophien finden sich teils in der lateralen Rinde (im ventralen Abschnitt hie und da sowie auch in O^1) teils auch in der medialen. Selbst die Fissura calcarina geht nicht völlig frei und sowohl in der ventralen wie in der dorsalen Lippe finden sich an der Mündung der Fissur solche kleine anämische Nekrosen aber besonders in der Cuneus-Rinde (vergl. Taf. II. Fig. 7), dorsal von der Fissur.

Im *Mark* findet sich unter den genannten Defekten gewöhnlich ein deutlicher *Faserausfall* in Form von bleichen faserarmen Flecken.

Aber besonders in der *Sehstrahlung* nimmt man die Folgen der ausgedehnten *Atrophie* und des Faserausfalls wahr, indem die mittlere Schicht der Sehstrahlung bleich und verhältnissmässig faserarm ist.

Alle diese Veränderungen scheinen nur die eigentliche Spitze des Occipitallappens bis zu einer Ausdehnung von etwa 1,5 c.m. nach vorn *einzunehmen.* Von diesem Punkte ab nach vorne hin wird die Nutrition auffallend besser, und besonders erkennt man dies an der Beschaffenheit der Sehstrahlung, welche in ihrem vorderen Abschnitt intensiv gefärbt ist. Aber auch die Rinde wird fester, die Markstrahlen schöner gefärbt, die Zellen anscheinend voller, nicht mehr oder nur ausnahmsweise pigmentirt und im Mark findet man kaum helle Flecke.

Die Nutritionsstörung trifft also die eigentliche Spitze des Occipitallappens (die hintersten 15 m.m.).

Die rechte Hemisphäre.

Centralganglien (Taf. I. 3. 4). *Die Centralganglien* der rechten Hemisphäre wurden in eine frontale Schnittserie zerlegt. Beim Färben der Schnitte hatte ich verschiedene Missgeschicke, wodurch die Präp. nicht immer schön und deutlich genug wurden, wozu auch ihre bindegewebige Natur beitrug.

Wie schon aus der makroskopischen Beschreibung hervorgeht, waren die Centralganglien rechterseits in hohem Grade geschrumpft und in Bindegewebe umwandelt. Diese Veränderung hatte besonders den *Thalamus* (Taf. III. 5. 6. 7) wie auch die Capsula externa und die nach aussen liegenden Teile getroffen; besonders war das Pulvinar in eine dünne platte Wulst verwandelt. Infolge dessen war die dorsale Fläche des Thalamus nicht mehr eine konvexe sondern eine konkave und bildete eine seichte Rinne. Ebenfalls war die ventrale Fläche der Centralganglien in hohem Grade geschrumpft. Die Höhe des Talamus von dem Kniehöcker bis zur dorsalen Oberfläche misst nur etwa 3 m.m. (an einem normalen gehärteten Präp. eines jungen Mädchens 22 m.m.).

Diese Schrumpfung war mit einer Massenatrophie verbunden.

Von den drei Nuclei waren der Nucleus externus und internus überhaupt nicht mehr von einander zu unterscheiden, sondern beide eher in ein dünnes mehr oder weniger plattes horizontales Dreieck zusammengeschmolzen, dagegen markirte sich der Nucleus anterior deutlich. Es fehlte also vollständig eine Lamina medullaris interna.

Thalamus opticus.

In den occipitalen Abschnitten. (Occipital vom äusseren Kniehöcker).

Das ganze Ganglion ist in ein festes Bindegewebe verwandelt, wo man überhaupt fast keine Nervenfasern mehr wahrnehmen konnte.

Fasern: Stratum superficiale. Der Rest desselben ist längs der *dorsalen* Fläche hie und da nur in Form einzelner Bündelchen noch vorhanden.

Längs des ventralen Randes findet sich auch zwischen den Kniehöckern ein dickeres Bündel noch vor. Die Lamina medullaris externa bildet eine äusserst dünne Schicht von vereinzelten graugefärbten kurzen Bündeln, welche keine zusammenhängende Schicht bilden. Im dorsolateralen Winkel sind diese Bündel stärker und besser gefärbt. Von dieser Lamelle läuft eine Anzahl von graugefärbten dünnen und abgebrochenen Bündeln in die bindegewebeverwandelte Masse des Thalamus ein. Stärkere Bündel fehlen überhaupt.

Die *Ganglienzellen* sind fast alle in hohem Grade geschrumpft und in gerundet-eckige, kleine, bleiche, körnige Scheiben, welche überhaupt keine deutlichen Zellenkerne mehr zeigen, verwandelt. Der grösste Teil der Ganglienzellen selbst ist ver-

schwunden; pericelluläre Räume sind nicht mehr deutlich vorhanden.

Das *Stroma* ist vollständig in ein dickes, kernreiches faserig-homogenes Bindegewebe umgewandelt, das hie und da eine schöne wellige Beschaffenheit angenommen hat. Im Stroma finden sich keine malacischen Herde.

Im mittleren Abschnitt (also im Gebiete der Kniehöcker) verhält sich der Thalamus in derselben Weise. (Taf. III. Fig. 5.)

Im frontalen Abschnitte (Taf. III. Fig. 6. 7.) (Gebiet des Tractus) ist das Ganglion nur etwas mehr reducirt und bildet ein von cavernulös ausgedehnten Lymphräumen durchbohrtes Gewebe, wo man überhaupt fast keine Hirnstruktur mehr wahrnehmen kann. Nur im medialen Abschnitt (Nucleus internus) ist das Gewebe mehr normal und hier findet man eine grössere Anzahl dickerer Bündel. Jene Cavernen sind nicht die Folge malacischer Höhlen sondern bei der Verödung des atrophischen Gewebes durch Ausdehnung der pericellulären und perivasculären Räume entstandene Höhlenräume.

Der Nucleus anterior misst in vertikaler Richtung etwa 1,5 m.m. (ein normaler Nucleus etwa 4—10 m.m.), und ist also bedeutend atrophisch.

Fasern. Die *dorsale* Kapsel ist recht dick, aber ihre Fasern sind deutlich zum Teil in Atrophie begriffen. Sie sind wellig und ein Faserausfall findet gewiss statt. Die *ventrale* Kapsel; ein bedeutender Faserausfall findet besonders im lateralen Teil statt und eine zusammenhängende Kapsel existirt kaum. Im Inneren des Ganglions finden sich zwar noch Nervennetze, aber ihre Fasern sind zum Teil vollständig degenerirt oder bestehen aus kürzeren Stückchen. Auch sind zahlreiche Reste der Fasern vorhanden.

Die Ganglienzellen sind noch vorhanden, und zwar in grosser Anzahl, aber sie sind alle atrophisch. Die Kerne sind deutlich wie auch die Kernkörperchen, aber das Protoplasma ist zu einer schmalen, sehr pigmentreichen Zone ringsum den Kern reduzirt. Die Form ist eine gerundet-eckige; bisweilen scheinen die Zellen nur in eine Pigmentmasse verwandelt zu sein.

Das Stroma ist von einem dichten sehr kernreichen festen Bindegewebe gebildet, wo man von dem normalen Neuroglia überhaupt kaum mehr einen Rest findet.

Nucleus caudatus. *Im occipitalen Teile* ist das Ganglion vollständig verödet; auch im Bereiche des äusseren Kniehöckers findet man von ihm keine Spur (s. Taf. I. Fig. 4. n. caud.).

Im Gebiete des Tractus tritt das Ganglion dagegen in Form einer schmalen Wulst auf. Diese misst am frontalen Durchschnitt nur 1 + 2 m.m. und ist also äusserst reduzirt (normal etwa 5 + 9 m.m.).

Zahlreiche ausgedehnte Gefässe durchziehen das Ganglion wie auch spärliche degenerirte Fasern. Die Zellen sind noch vorhanden, aber auffallend atrophisch. Das Stroma ist sehr kernreich und hat seine normale Struktur vollständig eingebüsst.

Der frontale Teil oder *Caput* nuclei caudati ist gut erhalten geblieben. (Taf. I, Fig. 4. n. caud.) Auf Frontaldurchschnitten nimmt man überhaupt keine makroskopischen Veränderungen wahr, aber das Ganglion ist beinahe auf die Hälfte reduzirt.

Die durchziehenden im normalen Gehirn recht dicken *Nervenbündel* sind zahlreich und scheinen zwar nicht an Zahl wohl aber an Volumen bedeutend vermindert zu sein. Unter dem Mikroskop bemerkt man, dass in diesen Bündeln nur wenige Fasern gefärbt sind und selbst diese sind in Degeneration begriffen.

Die *Zellen* sind klein und atrophisch, sehr pigmentreich; nur einzelne sind grösser und normal. Das Stroma scheint sonst nicht auffallend verändert zu sein.

Das optische System.

Nervus opticus. Vor dem Chiasma. Der rechte Nervus opticus misst 5 m.m. in horizontaler, 2,5 m.m. in vertikaler Richtung, der linke zeigt ganz dieselben Masse. Das Bindegewebe zwischen den grossen Bündeln ist in beiden Nerven etwas vermehrt, aber die Vermehrung ist sowohl an den Durchschnitten der Nerven ziemlich gleichmässig verteilt. Die Nervenbündel sind gleichmässig gefärbt und nirgends ist eine deutliche Atrophie vorhanden.

Das Chiasma misst in frontaler Richtung 10 m.m., in vertikaler etwa 2,5—3,5 m.m. In den beiden lateralen Abschnitten ist das Bindegewebe vermehrt und die Gefässe verdickt, aber in gleichem Grade in den beiden Seitenabteilungen. Die Fasern sind überall intensiv gefärbt. Atrophische Felder sind nicht vorhanden.

Die Tractus messen, der rechte etwa 2 m.m. + 4,7 m.m., der linke ungefähr dieselben Masse. Beide haben normale Form und die Fasern sind beiderseits intensiv gefärbt. Keine Bindegewebsvermehrung.

Sowohl die Gudden'sche wie die Meynert'sche Kommissur ist jederseits normal und intensiv gefärbt.

Also. Mit Ausnahme einer unbedeutenden Vermehrung des Bindegewebes im Chiasma und in den Sehnerven sind diese Teile wie auch die Tractus normal und jedenfalls beiderseits gleich.

Ganglion geniculatum externum.

Fasern. A) In *frontalen* Abschnitten. Das Ganglion ist ringsum von einer recht dicken Kapsel umgeben.

Die *ventrale* Kapsel ist dick und normal, ebenso auch die dorsale und laterale. Die dorsale Kapsel hat gut gefärbte Fasern, dagegen sind die Fasern der lateralen Kapsel des Ganglions nur schwach gefärbt.

Lateral von Kniekörper findet sich ein recht grosses fast vollständig in Bindegewebe umwandeltes Feld. Hier findet man nur Reste der lateralen Nervenfasern des Kniekörpers. Dieses bindegewebige Feld erstreckt sich dorsalwärts höher als der Kniehöcker und erreicht medialwärts die ganze laterale Kapsel des Ganglions. Hier findet man auch eine dichte, kleinzellige Infiltration wie auch zahlreiche Blutkörperchen.

B) Im *mittleren* Abschnitte des Ganglions (Taf. III. Fig. 7. c. gen. ext.) gestalten sich die Verhältnisse in fast derselben Weise. Die Fasern des Ganglions und zwar sowohl der Kapsel wie der Markleisten und der Bündel im Inneren scheinen in den dorsalen $^2/_3$ des Ganglions völlig normal; nur im ventralen Drittel ist eine Atrophie vorhanden. Diese betrifft jedoch wenig und nur in sehr kleiner Ausdehnung die Spitze der Kapsel, die Markleisten und Nervenbündel im Inneren jedoch mehr. Des-

halb markiren sich die Markleisten hier nur als braune Streifen. Bei stärkerer Vergrösserung sucht man hier im Gegensatz zum dorsalen Abschnitte vergebens Nervenfasern.

Längs des ganzen lateralen Randes zieht sich auch ein in Bindegewebe umwandeltes Feld, in welchem die Nervenelemente fast vollständig atrophisch sind.

C) *Weiter nach rückwärts* entspricht das eben beschriebene veränderte Feld nur der ventralen Hälfte des Ganglions und in Übereinstimmung damit ist die Kapsel des Ganglions nur in ihrer unteren Hälfte dadurch alterirt, dass sie bedeutend dünner ist. Im Inneren des Ganglions sind dieselben Veränderungen, wie sie oben beschrieben sind, vorhanden. Von der dorsolateralen Kapsel ziehen recht zahlreiche Nervenfasern nach der Capsula interna hin. Dieses dorsolaterale Feld tritt an noch weiter nach rückwärts liegenden Schnitten noch schöner hervor und markirt sich durch seine zahlreichen schön gefärbten Fasern.

D) *Die occipitale Spitze* des Kniehöckers ist sowohl an der medialen wie lateralen und ventralen Seite von neugebildetem Bindegewebe umgeben. Im Inneren markiren sich jedoch die Markleisten und eine Anzahl zum Teil atrophischer Fasern, welche deutlich mit dem grossen recht faserreichen dorsolateralen Felde zusammenhängen.

Zellen. A) In *frontalen* Schnitten:

a) im *dorsalen* normalen Abschnitte: *Grosse Zellen:* scheinen normal mit deutlichen Kernen, und normalem Pigmenthalt; die Konturen sind scharf; die Grösse normal.

Die kleinen Zellen scheinen auch in ziemlicher Anzahl normal zu sein. — Aber ausserdem finden sich recht zahlreiche kleine Pigmentklümpchen ohne Kern eingestreut (atrophische Zellen).

b) in dem *ventralen* veränderten Abschnitte (die Spitze). *Grosse Zellen.* Davon giebt es eine kleine Anzahl, welche anscheinend normal ist (deutliche Konturen und Kerne etc.). Ausserdem finden sich hier zahlreiche, rundliche *Pigmentklümpchen,* welche ohne Zweifel *Reste* sehr *zusammengeschrumpfter Zellen* sind. Ihnen fehlen die Kerne vollständig. Diese Klümpchen sind teils grösser (grössere atrophische Zellen), teils kleiner (kleinere atrophische Zellen).

B u. C) In den *mittleren* Abschnitten: Im *dorsalen* Abschnitte. *Grosse Zellen* (Taf. III. Fig. 9.): Recht zahlreiche normale Zellen finden sich. Auch zahlreiche kleinere Zellen. Ausserdem sind zahlreiche grössere und kleinere Pigmentklümpchen (atrophische Zellenreste) sowohl zwischen den grösseren, wie den kleineren erhalten gebliebenen Zellen eingestreut.

In den ventralen Teilen: Die *grossen Zellen* sind auffallend spärlicher und bleicher, aber sie sind sonst ziemlich erhalten geblieben; auch kleine anscheinend normale Zellen sind vorhanden, daneben finden sich noch zahlreiche *Pigmentklümpchen.*

Reste der grossen und kleinen Zellen: Diese Klümpchen waren an den verschiedenen Schnitten anscheinend nicht gleich zahlreich, bisweilen mehr, bisweilen weniger.

Im occipitalen Abschnitte finden sich recht zahlreiche grosse Zellen. Diese sind vielleicht kleiner und rundlicher als an den vorigen Schnitten. Daneben spärliche Pigmentklümpchen.

Das Stroma ist nicht besonders kernreich oder reich an Bindegewebe. Ob eine unbedeutende Bindegewebsvermehrung vorhanden ist, muss ich unentschieden lassen.

Rückblick: Der äussere Kniehöcker grenzt an der lateralen Seite unmittelbar an ein in Bindegewebe umgewandeltes Feld. Dieses Feld nimmt an verschiedenen Frontalschnitten eine kleinere oder grösserc Strecke ein. Vornc grenzt es an den ganzen lateralen Rand des Kniehöckers an, im mittleren Teil nimmt das Feld nur die ventrale Hälfte des Ganglions ein und an der occipitalen Spitzc ist das Ganglion sowohl an der lateralen wie medialen Seite vom Bindegewebe umgeben.

Dieses Bindegewebe ist deutlich das Resultat einer vorausgehenden Entzündung im Zusammcnhang mit einer Malacic und hat auf die latcrale Kapsel des Kniehöckers eingewirkt und ihre halbe Dicke abgeschnitten. Der entsprechende Abschnitt des Kniehöckers hat deutlich dadurch gelitten; er hat eine bleichere Farbe, indem die Fasern der Markleisten wie auch die Fasernetze dieses Abschnittes zum Teil untergegangen sind; und auch die Zellen, dic grossen wie die kleinen, sind in auffallender Weise spärlicher.

Aber auch der dorsale Abschnitt des Kniehöckers ist auffallend pathologisch verändert, obwohl hier die zum dorsolateralen Teil des Kniehöckers gehenden Fasern viel spärlicher sind als normal und ausserdem mit recht reichlichem Bindegewebe durchsetzt sind. Nur die ventro-mediale Kapsel ist also von den pathologischen Prozessen des umgebenden Gewebes unberührt geblieben. Auch ist diese Kapsel im Ganzen normal, wenn sie auch etwas dünn erscheint. Im Inncren des Ganglions finden sich überall zwischen anscheinend normalcn Zellen zahlreiche in Pigmentmassen verwandelte Zellenrcste ohne Ordnung eingestreut. Eine bestimmte Lokalisation dieser Reste kann nicht wahrgenommen werden.

Schlüsse: Es ist schwierig zu entscheiden, ob und wie weit die in dem angrenzenden Gewebe stattgefundene Entzündung und die übrigen pathologischen Veränderungen (Malacie etc.) auf die Nutrition des Kniehöckers eingewirkt haben können oder ob die im Ganglion vorhandcnen Veränderungen (die Atrophie der Zellen und der Fasern) nur durch die Verödung der occipitalen Fasern der Sehstrahlung oder anderen Fasern entstanden sind. Für die letzterwähnte Deutung spricht jedoch ohne Zweifel, dass zwischen wcnigstens anscheinend normalen Zellen ganz zu Grunde gegangene Zellen in Form von Pigmentmassen eingelagert sind. Hätte die angrenzende Entzündung die Veränderung hervorgerufen, dann wäre die Degeneration der Kniehöcker-Zellen eine massenhafte und das Stroma gewiss auch in hohem Grade diffus entzündet gewesen.

Wenn dem so ist, so ist zu bemerken:

1) dass zwischen anscheinend normalen Zellen ganz atrophische ohne Ordnung eingelagert sind;

2) dass die Veränderung sowohl die grossen wie die kleinen Zellen trifft;

3) dass dic Veränderung im ventralen Abschnitte wo die aus dem lateralen Felde eintretenden Fasern massenhaft untergegangen sind, auch etwas ausgeprägter ist;

4) dass auch die Markleisten wie die Fasernetze, im ventralen Abschnitte mehr verändert sind als im dorsalen;

5) dass ungeachtet der grossartigen Veränderungen der

Rinde und der totalen Zerstörung der Sehstrahlung jedoch eine nicht unbedeutende Anzahl der grossen sowie auch der kleinen Ganglienzellen der Zerstörung entgangen ist und zwar sowohl im Inneren wie im ventralen Abschnitte.

Wenn man nun im Kniehöcker ohne weiteres folgende Fasersysteme annimmt:

1) ein vom Tractus, 2) ein dorsolaterales (von der Rinde und Capsula interna), 3) ein ventrolaterales (von der occipitalen Sehstrahlung) und 4) ein mit den Centralganglien zusammenhängendes System, und bedenkt, dass von diesen Systemen die Fasern des Tractus wenigstens zum grössten Teil erhalten geblieben sind, während die occipitalen vollständig zerstört sind, wie auch die der Corpora quadrigemina und die der Rinde und der Capsula interna wenigstens zum grossen Teil ausgefallen sind, und sich zugleich erinnert, dass noch im Kniehöcker eine recht grosse Anzahl der Ganglienzellen erhalten und wenigstens anscheinend normal waren, so dürfte der Schluss nicht unberechtigt sein, dass diese in einem gewissen Zusammenhang mit den Tractus-Fasern stehen oder ein von den übrigen Fasersystemen unabhängiges Dasein führen. In dieser Auffassung wird man noch bestärkt, wenn man die Beschaffenheit der noch erhaltengebliebenen von dem dorsolateralen Felde ein- resp. ausstrahlenden Fasern näher betrachtet. Diese Fasern können gewiss nicht normal fungirend sein. Ihr welliges, geschrumpftes Aussehen wie auch der Umstand, dass sie im Knichöcker nicht zusammenhängende Fasern, sondern fast nur Bruchstückchen und nicht zusammenhängende Bündel bilden, deutet darauf hin, dass sie im Zerfall begriffen sind, wenn gleich dieser Zerfall nicht vollendet ist.

Andererseits deutet die vollständige Atrophie zahlreicher in Pigmentklümpchen umgewandelter Zellen darauf hin, dass jene Nervenfasern des dorso- und ventrolateralen Feldes und der Vierhügel auch in näherem physiologischen Zusammenhange mit den Ganglienzellen stehen.

Weiter ist zu bemerken, dass die Atrophie sowohl grosse wie kleine Zellen betroffen hat und dass diese Zellenreste nicht zu einem bestimmten Abschnitt des Kniehöckers lokalisirt sind, wie auch die erhaltengebliebenen Zellen nicht einen bestimmten Bezirk des Ganglions einnehmen, wenn auch die Elemente der ventralen Spitze des Kniehöckers etwas mehr atrophisch zu sein schienen. Dies hängt gewiss von der vollständigen Verödung der Fasern im ventrolateralen Felde und von der durch die angrenzende Entzündung hervorgerufenen partiellen Zerstörung der ventrolateralen Kapselfasern ab.

Aus diesen Thatsachen dürfte man zu folgendem Schlusse berechtigt sein:

1) Fasern des Tractus stehen in physiologischem Zusammenhang sowohl mit den grossen wie kleinen Zellen des Kniehöckers und zwar mit allen Teilen des Ganglions. Einige Zellen des Kniehöckers senden Opticus-Fasern in die Retina ein;

2) Auch die übrigen Fasersysteme stehen in physiologischem Zusammenhang mit diesen Zellen und zwar mit allen Abschnitten des Kniehöckers;

3) Die verschiedenen Systeme sind demgemäss in einander eingeschoben;

4) Das occipitale Fasersystem scheint mehr die Spitze des Ganglions einzunehmen;

5) Das Erhaltengebliebensein der ventralen Kapsel deutet auf ihren unmittelbaren Zusammenhang mit dem Tractus hin;

6) Die Markleisten bestehen nicht nur aus Tractusfasern (s. Teil. I. S. 5), sondern auch aus anderen Fasersystemen;

7) Im frontalen Pole des Ganglions wird die Kapsel hauptsächlich von Tractusfasern gebildet, weil diese in allen Seiten gut erhalten waren, obschon das ganze laterale Feld atrophisch war.

Das Corpus geniculatum internum dextrum ist in hohem Grade geschrumpft und misst etwa 2 m.m. (normal 5—6 m.m.).

Fasern. In der *ventralen* Kapsel findet sich noch eine Anzahl normaler Fasern vor, welche ein ziemlich zusammenhängendes Lager oder Stratum zonale bilden. In den occipitalen Teilen ist diese Kapsel dicker als in frontalen, wo sie fast fehlt. Der mediale Abschnitt der Kapsel ist überhaupt sehr dünn oder fehlt ganz.

An der lateralen wie auch dorsalen Begrenzung findet sich ein recht fasernreiches Feld, mit normalen Fasern.

Durch das Ganglion ziehen spärliche anscheinend veränderte Nerven und im dorsalen Umfange recht zahlreiche Bündel mit wenig veränderten Fasern.

Zellen. Nur wenige Zellen sind noch erhalten (etwa 3—4 an einem Schnitte) und selbst diese scheinen mehr pigmentirt zu sein als die normalen. Alle übrigen sind in Pigment- oder Körnerklümpchen verwandelt, welche weder Kerne noch scharfe Umrisse zeigen.

Auch im linken Ganglion sind die Zellen reichlich pigmentirt.

Das *Stroma* scheint wenig verändert zu sein. Zeichen einer Entzündung sind nicht vorhanden.

Rückblick. Das ganze Ganglion ist also im höchsten Grade geschrumpft. Keine Zeichen deuten darauf, dass diese Atrophie die Folge einer direkten Entzündung des Ganglions selbst oder des angrenzenden Gewebes sein könnte. Es liegt also eine sekundär atrophische Schrumpfung vor. Fast alle Zellen sind in Pigmentmassen umgewandelt; dagegen ist die ventrale Kapsel zum Teil erhalten geblieben. Diese erstreckt sich als ein Stratum zonale bis zur Kapsel des äusseren Kniehöckers und hängt mit dieser kontinuirlich zusammen. Auch eine Anzahl normaler Faserbündel ziehen durch den oberen Abschnitt des Ganglions. Alle diese Fasern scheinen also vom Tractus zu stammen.

Die Atrophie des Ganglions dürfte wohl durch die Zerstörung des Temporalmarks erklärt werden.

Corpora 4-gemina anteriora.

Das rechte ist auf etwa die halbe Dicke reducirt. Diese Volumenverminderung betrifft alle Lager.

Das Stratum zonale existirt ringsum das Ganglion, aber es ist im lateralen Rande dünner.

Cappa cinerea. Fasern äusserst spärlich.

Die Zellen sind polygon mit scharfen Konturen und deutlichen Kernen. Keine deutlichen Anzeichen von Degeneration oder abnormer Pigmentirung.

Stratum opticum. Die *Fasern* bilden dichte Netze und sind an einzelnen Präparaten intensiv gefärbt.

Die Zellen anscheinend normal (scharfe Konturen ohne Pigment).

Stratum lemnisci. Fasern. Die cirkulären sind recht zahlreich und gut erhalten; die *radiären* etwas spärlicher.

Beim Vergleich mit dem linken Colliculus anterior fällt in die Augen, dass besonders die Cappa cinerea, aber auch das Stratum opticum links auffallend dicker ist. In Folge dessen ist die Oberfläche des Colliculus links konvex, rechts abgeplattet. Der Unterschied im Fasernreichthum ist nicht deutlich.

Corpora 4-gemina posteria.

Das *Brachium posterius* zeigt einen deutlichen Faserausfall, ist also links dicker.

Nucleus. Die *Kapsel* recht kräftig, die *Fasern* nicht degenerirt. Im Inneren deutliche Netze von normalen Fasern. Die Fasern rechts ebenso zahlreich als links.

Zellen: sowohl die grossen wie die kleinen ohne Zeichen einer Degeneration.

Schnitt in der Frontalebene der *Commissura posterior* zeigt:

Brachium anterius und *posterius* mit starkem Faserausfall; die Bündel sind zahlreich.

Stratum opticum: Die Bündel mit starkem Faserausfall; die Bündel sind zahlreich.

Commissura posterior ist stark, mit zahlreichen gut gefärbten Fasern. Die Bündel der linken Seite scheinen nicht faserreicher zu sein.

Das Ganglion habenulæ: misst etwa 2 m.m. im Durchschnitte, hat recht zahlreiche Faserbündel und zahlreiche grosse deutlich konturirte Zellen, welche beim Vergleich mit denen des linken Ganglions ebenso gut entwickelt zu sein scheinen.

Der Fasciculus retroflexus ist partiell atrophisch, und diese Atrophie lässt sich vom Ganglion habenulæ bis zum Ende des Fasciculus oder der Regio interpeduncularis verfolgen. Oben am dorsalen Ende lässt sich zuerst wahrnehmen, dass die Atrophie die dorsomedialen Bündel nur wenig getroffen hat, stärker dagegen die untersten Bündel und besonders die lateralen Bündel des Fasciculus (s. Fig. 5. Taf. III.); am meisten atrophisch sind aber die ventromedialen, dicht an der Mediallinie. Hier sind fast alle Fasern geschwunden. Alle diese von getrennten Punkten kommenden Bündel vereinen sich nun nach unten zum gesammelten Fasciculus retroflexus. Die verschiedenen Bündel dieses Fascikels zeigen nun, besonders in ihrem Centrum eine Atrophie. Diese Atrophie tritt weiter deutlich da hervor, wo der Fasciculus an den dorsomedialen Rand des Nucleus ruber grenzt. Weiter treten an anderen Frontalschnitten an der Mittellinie ventromedial vom roten Kern atrophische Flecke auf.

Linsenkern.

An den *occipitalen Schnitten* (Frontalebene des äusseren Kniehöckers) finden sich überhaupt keine Reste des Ganglions (resp. des Putamens) vor. (Taf. III. Fig. 5.)

Sonst ist das *Putamen* zum grössten Teil malacisch; die dorsale Hälfte ist malacisch — durchlöchert, die untere etwas besser erhalten, wie auch überhaupt die mediale Hälfte besser als die äussere erhalten geblieben ist.

Fasern: Die Bündel sind im Allgemeinen degenerirt oder malacisch.

Zellen: Körnig aber im Allgemeinen mit erhaltenen Kernen.

Stroma: Kernreich.

Der Globus pallidus (Taf. III. Fig. 6. 7.) ist mikroskopisch nicht malacisch mit Ausnahme, dass die von Aussen in den Stabkranz und die Capsula interna eindringende Malacie bis an die dorsale Begrenzung, ja bis zum Luy'schen Körper vordringt.

Die Lamina medullaris externa des äusseren Gliedes ist zum Teil zerstört, die *Lamina interna* dagegen ist gut erhalten.

Im Inneren der Glieder besonders im äusseren sind zahlreiche dicke und intensiv gefärbte Bündel und Fasern vorhanden. Doch scheint die äussere Hälfte des äusseren Gliedes durch die Malacie des Putamens und im caudalen Abschnitte auch das innere Glied etwas gelitten zu haben.

Die Ansa lenticularis (Taf. III. Fig. 6. 7. ansa.) bildet ein dickes Bündel mit intensiv gefärbten Fasern. Ihr Durchtritt durch die degenerirte Capsula interna ist leicht zu verfolgen, ebenso auch wo sie sich um das laterodorsale Ende des Luys'schen Körpers umschlägt und die dorsale wie die lateroventrale Kapsel dieses Ganglions bildet.

Im *vorderen Abschnitte des Linsenkerns* entsprechend dem aufsteigenden Schenkel der Corpora mamillaria verhält sich der Linsenkern folgendermassen (Taf. III. Fig. 7.).

Das Putamen ist zu einem etwa 1,5 m.m. dicken und etwa 13 m.m. hohem Körper zusammengeschrumpft. Nach aussen von ihm ist das Mark bis zur Oberfläche des Gehirns vollständig malacisch; nach oben liegt ebenfalls malacisch-durchlöchertes Gewebe.

Das Ganglion selbst ist übrigens schon makroskopisch auch in seinen oberen Abschnitten und längs des äusseren Randes malacisch; mikroskopisch zeigen sich die *Faserbündel* hie und da malacisch verändert und sind die Fasern zum Teil degenerirt; das *Gewebe* des Ganglions ist, besonders im dorsalen Abschnitte fleckenweise ebenfalls malacisch, aber selbst in dem makroskopisch normalen Gewebe sind die Ganglienzellen im Allgemeinen körnig zerfallen.

Das Stroma ist dick kerninfiltrirt.

Das Ganglion scheint also ausser Funktion gesetzt zu sein.

Die *inneren* beiden *Glieder* des Linsenkernes — *Globus pallidus* — sind überhaupt recht gut erhalten geblieben (s. Fig. 7.).

Das *äussere Glied* des *Globus pallidus* misst etwa 2 m.m. in der Breite (normal etwa 3 m.m.) und 9 m.m. in der Höhe (normal etwa 11 m.m.) und ist also nur wenig reducirt. Das dorsale Viertel ist malacisch durchlöchert und auch im übrigen Teile des Ganglions finden sich mikroskopisch malacische Flecke, sonst scheint das Gewebe normal zu sein.

Fasern: Die laterale Kapsel ist dünn und ihre Fasern sind zum Teil degenerirt.

Die mediale Kapsel ist dick und hat normale Fasern. Im Inneren des Ganglions finden sich sehr dichte Netze mit intensiv gefärbten Fasern.

Die Zellen sind zum Teil körnig zerfallen.

Das Stroma ist sehr kernreich.

Das mediale Glied des Globus pallidus ist makroskopisch normal.

Fasern: Die *laterale Kapsel* ist, wie schon gesagt, dick, die *Linsenkernschlinge dick* und ihre Fasern intensiv gefärbt.

Die Bündel und Netze im Inneren sind zahlreich und alle sehr stark und intensiv gefärbt.

Die Zellen haben deutliche Kerne, sind aber körnig und pigmentirt.

Das Stroma enthält dicke Balken, welche vielleicht kernreicher als normal sind.

Da das dorsal von der oberen lateralen Spitze des Nucleus lentiformis liegende Gewebe vollständig malacisch ist, so sind sämmtliche von diesem Ganglion nach der Rinde verlaufenden Fasern abgeschnitten.

Der frontale Abschnitt des *Putamens* dürfte auf die Hälfte reducirt sein, scheint aber sonst gut erhalten.

Die Fasern sind zahlreich und intensiv gefärbt; die *Zellen* haben deutliche Kerne, aber sie sind körnig pigmentirt. Es scheint also das Ganglion obschon anscheinend gesund doch durch die nahe aussen gelegene Malacie gelitten zu haben.

Das Stroma ist von fester Konsistenz.

Die Malacie dringt von der Rinde bis zum äusseren Rande des Putamens vor, ja bisweilen bis in das Ganglion ein. (Taf. II. Fig. 10. Taf. III. Fig. 7.)

Der *Luys'sche Körper* ist gut erhalten, obschon die von aussen eindringende Malacie, welche die Capsula interna zerstört hat bis zu seiner unmittelbaren Nähe vordringt. Er misst an Frontalschnitten 7 + 5 m.m. wie der linke. Die *Kapsel* ist dick und zeigt intensiv gefärbte Fasern. Wie schon bemerkt wurde, kann man genau verfolgen, wie die erhalten gebliebene Ansa lenticularis sich um den laterodorsalen Pol herumschlägt und wie ihre Fasern auch in das Innere des Ganglions eintreten. (Taf. III. Fig. 6. 7.)

An die dorsolaterale Hälfte der Kapsel legt sich auch die Columna tegmenti corporis mamillaris unmittelbar an (Taf. III. Fig. 7.) und verwebt sich hier anscheinend mit den Fasern der Kapsel des Luys'schen Körpers und der Ansa lenticularis. Weiter medialwärts trennt sich die Columna von der Kapsel des Corpus subthalamicum.

Die lateralen $^2/_3$ der ventralen Kapsel des Luys'schen Körpers hängen aufs innigste mit einer Anzahl im Verhältniss zum Ganglion radiär von unten-aussen kommenden dicken Bündeln zusammen, welche anscheinend Teile der Ansa lenticularis sind. Sie treten ausserordentlich scharf und frei hervor, weil die Capsula interna hier in Folge der Atrophie vollständig fehlt. Von diesen radiären Bündeln tritt eine grosse Anzahl Nervenfasern in das Ganglion ein.

Im Inneren des Ganglions findet man ein recht dichtes Netz von gut gefärbten Fasern. Zeichen einer Atrophie sind nicht vorhanden.

Zellen: Es finden sich zahlreiche anscheinend normale Ganglienzellen. Sie sind eckig-polygon oder gerundet, haben deutliche Kerne und sind nicht abnorm pigmentirt und haben scharfe Konturen (Karminpräp.). Sie unterscheiden sich kaum von denen des linken Luys'schen Körpers.

Das Stroma ist körnig, nicht zelleninfiltrirt, also normal.

Im vorderen Abschnitte des Körpers ist der mediale Pol nach unten-innen verlängert und man sieht eine Anzahl von Nervenfasern, welche von dem Ganglion gegen die Mittellinie, wo sie sich mit Fasern der linken Hemisphäre kreuzen, ausstrahlen. Von den Fasern dieser Hemisphäre verlaufen einige gegen die dorsale, andere gegen die ventrale Kapsel des Corpus subthalamicum.

Der Nucleus ruber misst 5—6 m.m. im Diameter (der linke 6 m.m.) und ist makroskopisch völlig unversehrt; der unten-innen verlaufende Fortsatz des Brachium conjunctivum misst im Durchschnitt 2 m.m. (an Frontalschnitten) (Taf. III. Fig. 5.).

Seine *Kapsel* ist ringsum recht dick, dorsal etwa 1,5 m.m., ventral dagegen etwas dünn; die Fasern sind überall intensiv gefärbt.

Im Inneren des Ganglions sind die Bündel zahlreich und ihre Fasern kräftig gefärbt; daneben finden sich zahlreiche dünne und schmale gefärbte Fasern (Fasernatrophie?). Zahlreiche Bündel ziehen besonders nach dem laterodorsalen Rand zum Thalamus hin.

Nur ein halbrundförmiger Abschnitt im dorsomedialen Umfange ist auffallend bleich und zwar da, wo der zum Teil atrophische Fasciculus reflexus in die Kapsel eindringt. Dieses Feld misst etwa 1 m.m. und verläuft der Kapsel entlang (7 m.m.) und markirt sich an allen Präparaten vielleicht etwas stärker als in der linken Hemisphäre.

In jenem Felde finden sich nicht wenige gut, aber schwächer gefärbte *Fasern* und Bündel, aber die Bündel sind nicht wie im übrigen Ganglion so stark und dicht, weshalb wohl eine Fasernatrophie(?) vorhanden ist. Recht viele Fasern in den Bündeln sind fast gar nicht gefärbt. Es existiren jedoch keine deutlichen Lücken in den Bündeln.

Die Zellen sind eckig-gerundet mit scharfen Konturen und gewöhnlich körnigem Inhalte. Die Zellen des linken roten Kerns scheinen besser erhalten zu sein, grösser und mit längeren Prozessen.

Vom lateralen Umfange des Ganglions strahlt ein etwa 3 m.m. breites stark gefärbtes keilförmiges Feld nach oben lateralwärts dorsal vom Corpus geniculatum internum in den Thalamus ein. Die Fasern dieses Feldes scheinen teils von der dorsolateralen und ventrolateralen Kapsel des roten Körpers teils von einem Bündel, welcher der ventralen Kapsel des Ganglions von unten zutritt, zu kommen. Die Fasern dieses Feldes (Haubenstrahlung des Nucleus ruber) verlaufen im ventralen Abschnitte des Thalamus, und mischen sich mit den Fasern der Gitterschicht des Thalamus, weshalb auch ihre Fortsetzung in die Lamina medullaris externa und Capsula interna einzutreten scheint. Das Feld hört ungefähr im Vertikalplane des lateralen Umfanges des inneren Kniehöckers ohne scharfe Begrenzung auf. (Taf. III. Fig. 5. Haub.-Str.).

Corpus mamillare.

Columna Vicq d'Azyri. Sie existirt zwar, scheint aber bedeutend atrophisch und durch die Atrophie des Thalamus aus ihrer Lage etwas gerückt zu sein.

Die Columna fornicis scheint etwas schwach zu sein; die Fasern sind gefärbt.

Die Columna tegmenti ist gut ausgebildet und legt sich der dorsalen Kapsel des Luys'schen Körpers an.

Das Corpus mamillare. Das Ganglion misst etwa 2—2,5 m.m. (gehärtet).

Kapsel. Die sonst dicke dorsomediale Kapsel ist zum Teil dick, zum Teil dünn; die ventrale und mediale Kapsel aber ziemlich normal.

Die Zellen des medialen Ganglions haben scharfe Konturen, stark körniges Protoplasma und erhaltene Kerne; ihre Form ist rundlich-eckig.

Das laterale Ganglion ist von gewöhnlicher Grösse.

Also: Corpus mamillare wie die Vicq d'Azyr'sche Säule ist etwas atrophisch; das Meynert'sche Bündel ist ziemlich normal. Die Columna fornicis etwas schwach.

Capsula interna und Pes.

Schon makroskopisch ist der linke Fuss bedeutend atrophisch, was ja durch die ausgedehnte Atrophie des Hirnmantels leicht zu erklären ist. Die Ausdehnung der Atrophie lässt sich nur schwierig an den Frontalschnitten studiren. Auf den makroskopischen Fig. an den Taf. sieht man, dass der ganze Stabkranz aus dem Occipital- und unteren Parietal-, wie auch Schläfen- und Centrallappen und zum Teil Frontallappen zerstört sein muss. Es sind also hauptsächlich nur Fasern vom dorsalen Frontallappen, welche verschont geblieben sind.

Der Pes bildet an den Frontalschnitten (durch den roten Körper) eine kaum 2 m.m. breite Leiste und ist also bedeutend atrophisch, aber die zurück gebliebenen Fasern sind recht gut gefärbt (graublau) und begrenzte Atrophien sind nicht im Pes vorhanden.

Capsula interna. a) An Frontalschnitten occipital vom Kniehöcker.

Der *dorsale* Teil enthält zwar eine Anzahl Fasern, welche mit dem obersten Teil des Thalamus, Lamina meduliaris externa, zusammenhängen. Weiter nach oben ist die Ausstrahlung der Capsula-Fasern zerstört worden. Der *mittlere und ventrale* Teil ist im höchsten Grade *atrophisch,* wenn auch einzelne Fasern erhalten sind. Der ventrale Teil enthält nur Reste von Fasern (von den Occipital- und Temporallappen).

b) An Frontalschnitten durch den äusseren Kniehöcker.

Die Kapsel ist eben so beschaffen wie oben bemerkt wurde, aber die ventralen Fasern sind an Zahl noch geringer.

c) An Frontalschnitten durch den Tractus und Corpora mamillaria.

Die Kapsel ist bis zur Hirnbasis, fast vollständig zerstört, der linke Teil infolge der Malacie, der ventrale Teil durch Degeneration. Nur im ventralen Teile findet man an den Frontalschnitten eine Randzone erhalten, welche etwa 1,3 m.m. breit und 2,5 m.m. lang ist. Diese ist durch degenerirtes Pes-Gewebe vom Luys'schen Körper getrennt.

d) In der Ebene der Fornixsäule ist der Pes besser erhalten und in seinem ventralen Abschnitte überhaupt recht normal; der ganze dorsale Abschnitt ist atrophisch.

e) Etwas mehr nach vorn ist die Kapsel vollständig zerstört, aber zwischen dem Caput nuclei caudati und Caput des Putamen ist die Kapsel recht gut entwickelt mit gut gefärbten Fasern.

Rückblick. Die Capsula interna ist in grosser Ausdehnung zerstört worden, sowohl in dem occipitalen wie mittleren Abschnitte des Gehirns; fast nur der frontale Stabkranz ist erhalten. Dagegen strahlt eine Anzahl Fasern vom Thalamus nach oben in die Kapsel, und zwar wie es scheint, vom roten Körper durch die Gitterschicht und Lamina medullaris externa in sie ein.

Die Schleife.

Zwischen dem roten Körper und der Substantia nigra steigt von der Medulla oblongata resp. Pons eine Anzahl Nervenfasern fast vertikal bis zur halben Höhe des roten Körpers oder selbst etwas höher auf. Man kann also an den Frontalschnitten diese Fasern eine längere Strecke weit verfolgen. Sie liegen nicht sehr dicht an einander sondern durch Zwischenräume getrennt und liegen zuerst lateral vom roten Körper, nähern sich dem Ganglion und bilden anscheinend zum Teil seine ventrale Kapsel ohne ins Innere einzudringen, um sich dann mit den lateralwärts vom roten Körper ziehenden Fasern (die Haubenstrahlung) innig zu vermischen. Sie scheinen dabei nicht lateralwärts nach dem äusseren Thalamuskern abzuweichen. Es ist jedoch unmöglich sie überhaupt hier weiter zu verfolgen. Die Fasern sind auffallend stark; alle sind intensiv gefärbt.

Substantia nigra. Die Zellen sind zahlreich, im Allgemeinen kleiner und etwas mehr abgerundet als normal (links). Bisweilen bilden sie kleine Pigmenthäufchen ohne scharfe Konturen. Sie sind kleiner als die der linken Hemisphäre (Taf. III. Fig. 9.).

Medulla oblongata und Pons.

Infolge der Atrophie und Schrumpfung der rechten Hälfte fallen die Schnitte nicht völlig symmetrisch.

Die Schleife (Taf. III. Fig. 8. Schl.) ist in ihrer ganzen Länge deutlich, aber nicht in hohem Grade atrophisch.

In der Höhe des Trochlearis nimmt man wahr, dass

1) der *Peslemniscus atrophisch* ist. Von ihm sind nur einzelne kleine Bündel noch erhalten; sein Bindegewebe ist an Karminpräparaten rechts stärker gefärbt als links.

2) *der Hauptlemniscus.* Der rechte Hauptlemniscus ist gewiss kleiner als der linke; est ist aber bei der Ungleichmässigkeit der Schleifenbildung schwierig zu bestimmen, wo die Atrophie die rechte Hälfte getroffen hat, weil keine atrophischen oder degenerirten Fasern zurückgeblieben sind. Alle diese sind deutlich resorbirt. Doch scheint die Atrophie hauptsächlich, wenn nicht ausschliesslich den dorsomedialen Teil betroffen zu haben. Hier ist der Lemniscus rechts schmäler als links und das Bindegewebe ist dichter (Karmin- und Weigerts Präp.). Der laterale Abschnitt ist fast eben so breit rechts wie links und zwar sowohl in dorsoventraler wie frontaler Richtung. Jedoch lässt sich eine Grenze zwischen lateralem und medialem Teile nicht bestimmen.

Ob ein Unterschied zwischen dem rechten und linken *latera-*

len Lemniscus besteht oder nicht, wage ich nicht zu entscheiden, obschon der rechte etwas weniger hervortritt (faserärmer).

Weiter nach unten tritt auch ein Unterschied zwischen dem rechten und linken Lemniscus deutlich hervor, aber es ist unmöglich zu bestimmen, ob diese Atrophie einen bestimmten Abschnitt der Schleifenbildung betroffen hat. So ist es auch im Zwischenolivenfelde. Hier scheint die Atrophie ziemlich gleichmässig auf den Durchschnitt der Schleife verteilt zu sein.

Fibræ arcuatæ internæ sind links schwächer und weniger als rechts.

Nuclei funiculi gracilis et cuneati: Ein Unterschied in der Menge der Nervenfasern lässt sich nicht wahrnehmen.

Die Pyramidenbahn ist fast vollständig degenerirt und das Bündel im unteren Abschnitt der Medulla ganz abgeplattet. Nur vereinzelte gefärbte Nervenfasern finden sich noch vor.

Die Bindearme (Taf. III. Fig. 8. B. A.) sind beiderseits gut erhalten mit stark gefärbten Nervenfasern; jedoch ist der linke auffallend dünner als der rechte. Es finden sich keine degenerirten Fasern, und eine stärkere Bindegewebsentwickelung (Karminfärbung) des linken Bindearmes findet sich nicht.

In der rechten Hälfte der Brücke findet sich noch eine Anzahl erhaltener Bündel (Brückenfasern vom Frontallappen).

Die Oliven sind beiderseits gut erhalten; die Fasern sind beiderseits im Hilus gleich zahlreich und stark gefärbt, die Fasernetze sind auch beiderseits gleich gut ausgebildet. Die Zellen sind anscheinend gleich zahlreich und von gleicher Form, mit einem Worte, die Oliven sind beiderseits normal.

Die Fasciculi longitudinales posteriores sind beiderseits normal und gleich stark.

Epikrise.

Kurzer Krankenbericht. Der Vater war Alkoholiker. Zwei Kinder epileptisch. Während der letzten zwanzig Jahre war Pat. oekonomischen und häuslichen Schwierigkeiten ausgesetzt und wurde dadurch schwermütig. Im *August* 1874 Anzeichen von Degeneration des Herzens, Kurzathmigkeit und *Schwindelanfälle,* gleichzeitig Schwäche im linken Arme. In *Sept. s. J.* wurde der *Arm* vollständig *gelähmt* und schmerzend; *Besserung. Im Okt. linkseitige Hemiplegie mit Anästhesie.*

Die Sprache war während 6 Wochen weg. Nach 10 Monaten konnte Patientin umhergehen. *Schmerzen* in den linkseitigen Extremitäten.

Sept. 1875 epileptiformer Anfall. Von 1876—Sept. 1891 war Pat. beständig ausser Bett. Schmerzen in der linken Seite. *Wiederholte Anfälle ohne Bewusstseinsverlust. Kontraktur* des linken Armes, das linke Bein wurde nachgeschleift. Die linke Seite hyperästetisch gegen Berührung und Temperatur. Im November 1891 war das linke Bein vollständiger paralytisch und die Kontraktur stärker.

Status præs. $^{5}/_{12}$ 1891. Schwach, kontrakturirt. Harnretention. Schmerzen im Kreuz und im linken Arm und Bein. Psyche normal. Kranialnerven I. III. IV. VI. normal. II. Kann lesen. Bisweilen *Gesichtshallucinationen.* Ob Hemianopsie ungewiss. V. Linkseitige Anästhesie für Berührung und Schmerz. VII. Der obere Facialis gut funktionirend, der untere etwas paretisch. VIII. IX. XI. XII. normal.

Spinalnerven: *Tastsinn linkerseits fehlend,* rechts etwas vermindert. Schmerzsinn beiderseits vermindert, auch Temperatur- und Ortsinn. Wendet den Kopf nach links nur mit Schwierigkeit. Rumpf schwerbeweglich. Linker Arm kontrakturirt, paralytisch, atrophisch. Linkes Bein kontrakturirt, paralytisch in der Hüfte und im Knie. Fussgelenk frei. Auch die rechten Extremitäten in den Bewegungen etwas beschränkt. Keine Patellarreflexe. Tod $^{14}/_{12}$ 91.

Diagnose. *Art der Läsion.* Im vorliegenden Fall machte der kurze Aufenthalt der Pat. in der Klinik sowie im Besonderen ihr Eigensinn Schwierigkeiten. Einerseits sprachen die ausgeprägten Symptome, die Kontraktur, die Abmagerung für ein schweres Leiden, anderseits aber deutete der Eigensinn der Pat., sowie die Aussage der Pat., dass sie bisweilen, wenn es ihr gefiel die kontrakturirten Extremitäten strecken konnte, auf eine vielleicht alte Kontraktur hysterischer Art. Jedenfalls vermutete ich nicht, dass grossartige Veränderungen vorhanden seien.

Die wiederholten Schwindelanfälle konnten jedoch auf *multiple Thrombosen* deuten, was auch die Beschaffenheit des Herzens zu bestätigen schien. Die Sektion zeigte eine ausserordentlich ausgedehnte Malacie oder vielmehr eine Masse zum Teil konfluirender malacischer Herde.

Locus laesionis. Nach der Anamnese wurde der linke Arm zuerst Aug. 1874 schwach, später (Sept. s. J.) ging die Schwäche des Armes in vollständige Lähmung über. Im Oktober trat vollständige Hemiplegie ein. Dieser Verlauf der Lähmung spricht gewiss für eine kortikale Lokalisation, denn bei einer Veränderung der inneren Kapsel tritt die Lähmung fast gleichzeitig in den oberen und unteren Gliedern auf.

Analyse der Symptome.

Intelligenzstörungen. Am auffallendsten war ohne Zweifel, dass die *Intelligenz* im Ganzen *klar* war, Pat. hörte und verstand, was sie hörte, weder Seelentaubheit noch Seelenblindheit war vorhanden. Die Wortstellung war die richtige, wenn auch die Antworten nicht immer zutreffend waren. Alles dieses deutete auf eine im Ganzen richtige Perception und Apperception, eine richtige Kombination der Gedanken und richtige motorisch-psychische Funktionen. Bei einem solchen Verhältniss war der Sektionsbefund äusserst überraschend. Zwar waren in der Rinde keine ausgedehnten Zerstörungen vorhanden, aber fast unzählige kleine und grössere malacische Defekte und Narben waren in der Rinde eingestreut. Die Tafel I. zeigt solche überall im Frontalhirn, ebenso im Temporal- und Parietalhirn; an der Grenze zwischen F^2 und C^a findet sich eine grössere Malacie; dagegen ist die Occipitalrinde mehr verschont, wogegen die Inselrinde vollständig zerstört ist. Aber erst beim Durchschnitt bekommt man einen richtigen Begriff von der grossartigen Destruktion der rechten Hirnhälfte. Das Mark des grössten Teils des Occipitalhirns war malacisch; unter dem Parietal-, Temporal- und zum Teil auch Frontalhirn war das Mark vollständig geschwunden. Nur längs der Margo falcata und besonders in der F^1 scheint das Mark nicht ergriffen gewesen zu sein. Aber ausserdem ist der lose auf den Centralgang-

lien liegende Hirnmantel fast überall (s. Taf. I. Fig. 4.) von diesen durch grosse Cysten getrennt. Ich dürfte nicht irren, wenn ich sage, dass, wenn die Rinde auch an einzelnen Punkten wie an der Margo falcata hätte funktioniren können, doch die Association zwischen ferner liegenden Punkten vollständig aufgehoben und fast jede Verbindung durch die Centralganglien unmöglich gewesen war, weshalb auch von dieser Hirnhälfte aus alle motorischen Äusserungen des psychischen Lebens gehemmt waren. — Kurzweg alle psychischen Funktionen, welche bei Lebzeiten der Pat. hervortraten, waren nur Äusserungen der linken Hirnhälfte.

Also genügt die linke Hirnhälfte für ein fast normales psychisches Leben. Zwar litt Pat. an Gedächtnissschwäche und bisweilen waren die Antworten nicht korrekt, aber man muss sich immerhin erinnern, dass Pat. eine 72-jährige durch die Kümmernisse des Lebens schwer betroffene Frau war, deren Gefässe auch in hohem Grade atheromatös waren. Dadurch lassen sich die geringfügigen Defekte oder Anomalien des psychischen Lebens leicht erklären, ohne zur Hypothese von der Notwendigkeit der rechten Hemisphäre für ein vollkommenes und normales psychisches Leben zu greifen.

Wenn also die linke Hemisphäre schon als Grundlage für den Geist genügt, wozu dient dann die rechte? Kaum dürfte ein anderer Befund so deutlich die hohe Bedeutung der Sprachcentra und deren Associationsfasern für den Geist zeigen, da nämlich eben die linke Hemisphäre sich durch diese Centra von der rechten charakterisirt.

Gesichtsperceptionen. Keine Gesichtsbilder oder Perceptionen konnten hier von der Aussenwelt in die rechte Hemisphäre aufgenommen werden, denn die in dem Occipitallappen verlaufende Sehstrahlung war vollständig zerstört und da ausserdem die hintersten 15—20 m.m. des linken Occipitallappens auch nicht unbeträchtlich durch eine mangelhafte Nahrung infolge der Atheromatose der Gefässe gelitten hatten und daselbst mehrere kleine Malacien vorhanden waren, so ist der Schluss berechtigt, dass zur Aufnahme vollständiger Gesichtsperceptionen die vordere Hälfte des linken Occipitallappens und des Gyrus angularis sinister genügen.

Gesichtsvorstellungen. Auch diese waren klar und anscheinend vollständig. Eine Association der Thätigkeiten des rechten Hinterhirns mit denen des linken ist also nicht für die Bildung von Gesichtsvorstellungen notwendig.

Gehörperceptionen und *Gehörvorstellungen.* Was von den Gesichtsfunktionen oben angeführt wurde gilt auch für die Gehörfunktionen. Die Rinde des rechten Schläfenlappens kommunicirte nicht mit der Aussenwelt, das Gehörganglion, Corpus geniculatum internum, war auch in Bindegewebe umgewandelt.

Geschmacksempfindungen. Wenn die Lage des Geschmackscentrums nicht genauer bekannt ist, so können wir jedoch davon überzeugt sein, dass dieses im Schläfenlappen befindliche Centrum nicht mit der Aussenwelt oder mit den Centralganglien kommunicirte. Pat. hat sich also ausschliesslich der linken Hemisphäre bedient.

Geruch. Das einzige verhältnissmässig gut erhaltene Sinnesorgan der rechten Hemisphäre das des Geruchsinns. Sowohl die Bulbi wie die Striæ olfactoriæ, wie auch zum Teil wenigstens die Geruchcentra schienen erhalten zu sein. Aber Pat. konnte die Riechstoffe nicht benennen (fehlende Geruchvorstellungen? oder Erinnerung?).

Sprache. Nach dem apoplektischen Insulte im Oktober 1874 war die Sprache während 6 Wochen geschwunden. Dass dieses die unmittelbare Folge der Apoplexie und nicht einer Läsion der Sprachcentra war, geht aus dem Sektionsbefunde hervor. Im Hospital war eine eigentliche Sprachstörung nicht vorhanden. Die bisweilen verkehrten Antworten werden durch die Schwäche der Pat. leicht erklärt.

Lesen. Pat. konnte kurz vor der Aufnahme in's Hospital recht gut feinen Druck lesen. Dieses zeigt, dass die mangelhafte Ernährung der Occipitalspitze dabei nicht hinderlich war. Wenn man dorthin das periphere Sehfeld verlegt, so beweist der Fall, dass selbst die kleinste Perceptionsfläche richtige Seh- (resp. Buchstaben)-vorstellungen hervorzurufen im Stande ist. Ohne Zweifel spricht diese Thatsache dafür, dass die mannigfaltigen Sehvorstellungen sich nicht im Gesichtscentrum ablagern.

Kranialnerven. I. Der Geruch wie auch die Geruchsbahnen waren beiderseits intakt.

II. Hinsichtlich des Gesichtsfeldes ist es im hohem Grade zu bedauern, dass genügende Kontrollversuche nicht bei Lebzeiten ausgeführt worden sind. Die eigensinnige Frau machte augenscheinlich unrichtige Aussagen und sagte bei der Probe gern ja, wenn sie gefragt wurde, unbekümmert darum, ob sie den Gegenstand gesehen hatte oder nicht. Es machte deshalb den Eindruck als ob das Gesichtsfeld normal gewesen wäre. In der That muss jedoch eine vollständige Hemianopsie bestanden haben.

Unter solchen Umständen will ich mich nur an die Thatsache halten, dass Pat. kurze Zeit vor der Aufnahme ins Krankenhaus nach zuverlässiger Angabe der Tochter oft feinen Druck gelesen hatte. Nun lesen wir ausschliesslich mit dem Makularfelde, obwohl das periphere Gesichtsfeld zur Orientirung benutzt wird. Das Fixationsfeld war also erhalten. Nun ist rechts die ganze Sehstrahlung zerstört, und links findet sich an der Spitze eine schon makroskopisch bemerkbare Rindenmalacie, deren Lage und Ausdehnung aus der Tafel II. Fig. 7. am besten hervorgeht; ausserdem dehnt sich etwas dorsal von der Fissura calcarina eine kleine oberflächliche Malacie aus und an der lateralen Occipitalrinde finden sich ferner eine nicht geringe (s. oben) Anzahl von kleinen Malacien wie auch ein fleckenweise auftretender Fasernausfall im Marke. Die ganze Spitze des Occipitallappens scheint von einer nicht geringfügigen Atrophie infolge der Veränderungen der Gefässe befallen zu sein. Diese Atrophie giebt sich kund teils durch eine Rarefaction der Neuroglia und Pigmentirung der Zellen, teils auch durch einen deutlichen Faserausfall und eine bleichere Färbung (Atrophie) der Sehstrahlung. Unter solchen Umständen dürfte es wohl richtig sein anzunehmen, dass diese äussersten 15—20 m.m. des linken Occipitallappens weder an der lateralen noch medialen Seite funktionsfähig waren. Ich gebe wohl zu, dass man zur Zeit nicht immer mit dem Mikroskope sicher entscheiden kann, ob ein Rindenstück, wo geringere Nutritionsstörungen

vorhanden sind, noch funktionsfähig ist oder nicht; deshalb sehe ich in diesem Falle keinen völlig beweiskräftigen Befund; aber wenn man bedenkt, dass die 72-jährige durch die Krankheit sehr geschwächte Frau noch kurz vor ihrem Tode selbst feinen Druck lesen konnte, so können wir davon überzeugt sein, dass sie dazu einer wohl erhaltene Rinde bedurft hatte.

Hieraus dürfte man wohl folgern können, dass Pat. nicht mit der Rinde der Occipitalspitze gelesen habe und dass also das Fixationsfeld der kortikalen Retina da zu suchen sei, wo die Rinde des Occipitallappens völlig normal war. Es liegt also die kortikale Macula weiter nach vorn, also wenigstens etwa 2 c.m. oder weiter nach vorn bis 4 c.m. vor der Occipitalspitze.

Der vorliegende Fall scheint also, obschon er in gewissem Grade unrichtig beobachtet war, einen nicht unwichtigen Beitrag zur Kenntnis der Projektion des Gesichtsfeldes in die Occipitalrinde zu geben.

Ich bemerke nebenbei, dass dieses Resultat in voller Übereinstimmung mit den Schlüssen steht, welche ich schon durch andere Methoden und aus anderen Daten gezogen habe. (Vergl. Teil II. S. 359.) Es dürfte also in dem Occipitallappen *das Makularfeld mehr frontal, das periferische in dem horizontalen Meridiane mehr occipital liegen.*

Farbensinn. Durch einen analogen Schluss kommt man zum Resultate, dass die kleine erhaltene Strecke des Gesichtscentrums in dem vorderen Abschnitte der Fissura calcarina auch aller Wahrscheinlichkeit nach die farbenpercipirenden Elemente enthält. Zwar ist auch hier der Schluss nicht zwingend; es lässt sich nähmlich denken, dass das Farbencentrum irgendwo anders liegt; aber eine Erwägung der Gründe, die schon oben mehrmals hervorgehoben sind (Teil II. S. 412.) lässt einen solchen Schluss wahrscheinlich erscheinen.

Gesichtshallucinationen waren wie es scheint vorhanden. Da aber keine genaueren Angaben darüber vorliegen, so lassen sich auch keine besonderen Schlüsse aus der Beobachtung ziehen. Die durch die Gefässveränderungen hervorgerufenen Schwankungen des Blutgehalts erklären genügend das Vorhandensein dieses Reizungssymptoms. Frische Veränderungen waren bei der Sektion nicht zu erkennen. Obschon nun die rechte Hirnhälfte zerstört war, können sich jedoch vollständige Hallucinationen — d. h. solche welche die beiden Seiten eines Gegenstandes enthalten — bilden. Da aber bei der Hemianopsie die eine Seite des Gesichtsfeldes der grösseren Gegenständen fehlt, so spricht diese Observation ohne Zweifel dafür, dass die Hallucinationen nicht im Sehcentrum entstehen, sondern irgendwo anders. Es sind also gewiss Hallucinationen nicht den Perceptionen sondern den Vorstellungen analoge Phänomene.

III. IV. VI. Obwohl gewiss von der Rinde der rechten Hemisphäre keine Innervation zum Kern der gleichseitigen Augennerven fortgepflanzt werden konnte, so waren jedoch die Augenbewegungen normal. Strabismus war nicht vorhanden. Einen kräftigeren Beweis der bilateralen Innervation paariger Organe giebt es kaum.

Auch die Pupillenbewegung hatte durch die Apoplexie, wenigstens dauernd, nicht gelitten; sie waren gleich gross und reagirten sowohl beim Lichtreiz als bei der Accomodation. Eine innige Kommunikation zwischen den rechts- und linksseitigen Augennervenkernen muss also bestehen. Es ist sehr schade, dass auf hemianopische Pupillenreaktion nicht geprüft wurde.

V. Wie sich die Sensibilität nach dem Insulte im Oktober 1874 verhielt, liess sich nicht genau nachweisen. Bei der Untersuchung im Hospital war die Anästhesie der linken Wange auffallend. Die Anästhesie betraf sowohl den Tastsinn wie den Schmerzsinn, war jedoch nicht absolut, da Pat. stärkeren Reiz verspürte; aber auch an der rechten Seite scheint die Sensibilität etwas herabgesetzt gewesen zu sein.

Dieses zeigt, dass hinsichtlich der Sensibilität eine bilaterale Innervation vorhanden ist. Damit steht auch im Einklang die Herabsetzung der Sensibilität in der rechten Seite. Hierbei muss jedoch die kleine Malacie in der linken Hemisphäre (Taf. I. Fig. 3.) in Betracht gezogen werden.

Die bilateral innervirten paarigen Kaumuskeln sind nicht angegriffen, obwohl ihr rechtseitiges Centrum gewiss zerstört ist.

VII. Dass der *obere Facialis* nicht gelitten habe, beruht wohl auch auf der bilateralen Innervation.

Dagegen hat der *untere Facialis* gelitten wie aber lässt sich wohl fragen. (S. oben.) Die abweichende Stellung lässt sich nur durch die Annahme einer Kontraktur der linksseitigen Muskeln erklären. Diese Kontraktur hat sowohl das äussere Facialisgebiet wie die Gaumenmuskeln betroffen.

VIII. Auch betreffs des Gehörs konnte keine Ungleichheit wahrgenommen werden. Bilaterale Innervation.

IX. Der Geschmack (s. oben) war intakt, der grossen Zerstörung des rechten Temporo-occipitallappens ungeachtet.

XI. Die linke Achsel stand wahrscheinlich infolge der Kontraktur höher.

XII. An der Zunge keine Abweichung, obschon das rechte Zungencentrum zerstört war, aber früher Okt. 1874 war die Zunge betroffen.

Sensibilität. Ob die Sensibilität schon beim ersten Anfall im Aug. 1874 verändert war oder nicht, liess sich nicht nachweisen, aber bei dem im Oktober s. J. eingetretenen Insulte wurde die linke Seite vollständig gelähmt und zugleich gefühllos. Ob nachher eine Besserung eintrat oder nicht, ist ungewiss. Pat. hatte übrigens nachher so viele Anfälle von Schwindel resp. apoplektischen Insulten, dass es unmöglich war zu erweisen, welche Teile des Gehirns bei den verschiedenen Schlaganfällen getroffen wurden.

Im Hospital war nun die Sensibilität auffallend verändert.

Tastsinn. Die Anästhesie war links fast vollständig, aber auch rechts vorhanden, und daselbst deutlich ausgeprägt. Die Anästhesie der linken Seite ist der vollständigen Zerstörung der rechten Gefühlsbahn im Gehirn zuzuschreiben. Die unbedeutende noch gebliebene Sensibilität (»scheint zu fehlen»), muss aus der linken Hemisphäre stammen.

Die ausgeprägte Anästhesie der rechten Körperseite ist wohl eine Folge der Zerstörung der von der rechten Hemisphäre kommenden Fasern, zu welcher eine geringfügige

Herabsetzung durch die Läsion der linken Hemisphäre (Nucleus caudatus und des Linsenkörpers) hinzutrat.

Schmerzsinn. Von diesem Sinn gilt das eben über den Tastsinn bemerkte, mit der Modifikation, dass hier ganz bestimmt der Sehmerzsinn an der linken Seite nicht vollständig fehlte. Hier finden wir also einen bestimmten Beweis, dass obschon die Capsula interna der rechten Hemisphäre vollständig zerstört war, doch eine Spur von Schmerzsinn an der gegenüber liegenden Seite zurückgeblieben sein kann. *Eine bilaterale Innervation ist also vorhanden und zwar auch obschon in geringem Grade caudal von der Capsula interna.*

Der Temperatursinn war zwar vermindert, aber der Zustand der Pat. machte es unmöglich genauere Angaben darüber zu bekommen.

Ortsinn. Davon gilt dasselbe wie vom Temperatursinn.

Subjective Sensibilitätssymptome.

Schon im September bei dem ersten acuten Anfalle wurde der linke Arm gelähmt und gleichzeitig stellten sich heftige Schmerzen ein, später kamen dazu, obschon die motorische Lähmung so vermindert war, dass Pat. mit Hülfe eines Stockes umhergehen konnte, Schmerzen im linken Arm und Bein. Die Schmerzen vermehrten sich bei dem Versuche, die später entwickelte Kontraktur aufzuheben. Aber stets scheint Pat. an Sehmerzen gelitten zu haben, und zwar nur in der linken Körperhälfte. Ausserdem war diese Seite mit Ausnahme des Kopfs bei Berührung oder Temperaturwechsel sehr empfindlich. Wenn warmes Essen an der linken Seite des Gesichts versehüttet wurde, so klagte sie nicht. Im November 1891 wurden die linkseitigen Schmerzen noch heftiger und dauerten im Hospital noch fort.

Wenn nun auch die Sehmerzen später durch die Kontraktur der linkseitigen Extremitäten hervorgerufen oder unterhalten wurden, so ist es jedenfalls auffallend, dass sie gleichzeitig mit der Lähmung entstanden waren. Ähnliche Beobachtungen sind schon einige Mal von mir (Fall N:o 15 und N:o 20) mitgeteilt worden und später hat Edinger, auf einen Fall gestüzt, die Frage nach spontan entstehenden Sehmerzen speciell behandelt.

Im Edinger'sehen Falle fand sich ein »kleiner Erweichungsherd im Nucleus externus Thalami optici und in einem Teil des Pulvinar, geringe Beteiligung der inneren Kapsel und absteigende Degeneration der Rindenschleife». Der Herd lag hier dicht an der sensiblen Bahn (Edinger), hatte sie aber nicht durchsehnitten. Die Schmerzen waren unmittelbar nach einer durch einen Embolus hervorgerufenen Erweichung entstanden und hielten bis zum Tode der Pat. an. — Der Fall scheint übrigens ziemlich vereinzelt zu sein (Edinger) und Edinger seheint weder in der Literatur noch in meinem Werke etwas ähnliches gefunden zu haben. Ohne auf jene Frage einzugehen, bemerke ich hinsichtlich dieser Angabe, dass ich im ersten Teile meines Werkes wirklich 2 Fälle von Lähmung mit Schmerzen in der gelähmten Seite beschrieben habe.

Im Falle 15 (S. 103) finden wir einen solehen Fall. Am 16. März wurde der Pat. von dem Schlaganfall getroffen. Der reehte Arm begann zu schmerzen und wurde bald völlig gelähmt. Dann verlor Pat. das Bewusstsein. Vor einigen Jahren hatte der Pat. einen Stoss gegen die reehte Schulter bekommen. Hier leitet also der Schmerz den Schlaganfall ein, aber tritt später, nachdem die Anästhesie sich entwickelt hatte, nicht besonders hervor.

Im Falle 20 (S. 135) empfand Pat. auch gleich nach der Apoplexie, dass »es mitunter im Arm und Bein riss», und einige Tage später »fühlte er mitunter Reissen und Zittern im linken Bein».

Ausserdem habe ich bei verschiedenen Fällen ähnliehe Beobachtungen gemaeht, wie ich aueh auf Seite 107 in meinem Werke bemerkt habe. Hieraus geht also hervor, dass ieh sehon früher Beobachtungen über Schmerzen centralen Ursprungs gemacht habe.

Was nun die Bedeutung und die Beweiskraft dieser Beobaehtungen betrifft, wird es notwendig sein, diese Frage mit einigen Worten zu berühren.

Zunächst muss hervorgehoben werden, dass die notwendige Bedingung eine schmerzhafte Empfindung zu spüren ist, dass die centralen fühlenden, also die kortikalen Elemente, noeh funktionsfähig sind. Ein Reiz der peripheren Nerven im Thalamus oder irgendwo anders kann nieht Sehmerz hervorrufen, wenn die Rindenelemente zerstört sind.

Wenn wir von diesem Gesiehtspunkte aus diese 4 Fälle Malm, die Fälle 15 und 20 und Edinger's Fall untersuchen, so finden wir, dass in zwei Fällen (Edinger's und N:o 15) die Rinde ganz unversehrt war, dass sie dagegen in diesem Falle (Malm) vollständig von den Centralganglien durch malaeisehe Heerde getrennt war; und im Falle N:o 20 war aueh das subkortikale Mark unter den Centralwindungen ei weicht.

Im Falle Malm war wenigstens ein Teil der Rinde nicht primär erweicht, wenn sie auch in grosser Ausdehnung (s. Fig. 1. 4. 5. Taf. LVIII) sekundär degenerirt und zerstört war. Man dürfte nieht bereehtigt sein zu verneinen, dass ihre zurückgebliebenen Rindenelemente im oberen Abschnitte der Windung vielleicht etwas wenn auch schleeht fungirt haben könnten und selbst mit anderen Rindenelementen in Verbindung hätten treten können. Die Möglichkeit einer centralen Schmerzempfindung ist also nicht ausgeschlossen.

Etwas anders verhält sich die Sache hinsichtlich des Falles N:o 20 (S. 135). Hier war C^a im unteren Abschnitte und C^p zum Teil vollständig erweicht. Jedoeh war der oberste Abschnitt ziemlich erhalten, und da die Sehmerzempfindungen sich vorzugsweise im Beine lokalisirten, so kann die Möglichkeit einer centralen vom obersten Abschnitte des C^p ausgelösten Schmerzempfindung nicht geleugnet werden.

Auffallend ist es weiter, dass im Falle 20 eine vollständige Anästhesie gleichzeitig vorhanden war und im Falle Malm war nur noch eine Spur von Sensibilität erhalten.

In Anbetracht dieser Anästhesie ist die erhalten gebliebene Sehmerzempfindung auffallend.

Der Fall N:o 15 und der Edinger'sche sind in vielen Hinsiehten einander ähnlich. In den beiden ist das Zusammentreffen der Apoplexie mit dem Entstehen der Sehmerzempfindungen auffallend. Im Falle N:o 15 geht der Schmerz

dem Anfalle eine Zeit voraus, im Edinger'schen Falle folgt er ihm vielleicht etwas nach. Sowohl hinsichtlich der Hemianopsie wie der Athetose ist die Ähnlichkeit der beiden Fälle gross; auch die Lokalisation des pathologischen Prozesses ist fast vollständig dieselbe, obschon in meinem Falle eine Blutung im Edinger'schen aber eine Erweichung nach einer Embolie vorlag. Dadurch erklären sich auch genügend die übrigen den Anfall begleitenden Symptome.

Der Heerd liegt in beiden Fällen in dem hinteren Abschnitte des Thalamus und wirkt auf den hinteren Abschnitt der Capsula interna ein. Die Fasern sind hier nicht zerstört, wohl aber aller Wahrscheinlichkeit nach gedrückt oder gereizt (s. Taf. XXII. Fig. 3. 4.) und Edinger's (Taf. IV. Fig. 1.—5.). Im Edinger'schen Falle scheint die Sensibilität fast vollständig zurückgekehrt zu sein, in meinem Falle war das Gefühl in dem schmerzenden Arme fast vollständig, im Beine aber zum Teil erloschen.

Unter solchen Umständen ist es auffallend, dass in beiden Fällen Schmerzen in den Gliedern empfunden wurden.

Die Bedingungen für central entstehende Schmerzen finden sich also auch in diesen Fällen, und da in allen meinen Fällen die Glieder mehr oder minder vollständig anästhetisch waren, so wird dadurch mit Wahrscheinlichkeit ausgeschlossen, dass die Schmerzen peripherisch entstanden sind und folglich auch die Wahrscheinlichkeit der centralen Entstehung erhöht.

Wenn dem so ist, so müssen wir uns eine peripherische Projektion der Schmerzempfindungen denken. Hierin liegt eigentlich nichts Befremdendes, wenn man sich erinnert, dass man hinsichtlich der anderen Sinne eine solche Projektion schon annimmt. Allgemein wird, wie bekannt die Entstehung von centralen Gesichts- Gehörs- und Geruchs- sowie auch Geschmacksempfindungen in Form von Hallucinationen angenommen, und wenn ich auch die Frage, ob diese Empfindungen in den Sinnesflächen oder irgend anderswo entstehen noch nicht reif für eine Entscheidung ansehe, so scheinen doch diese Hallucinationen eher für als gegen die Möglichkeit der centralen Entstehung von Schmerzempfindungen zu sprechen.

Ein ganz besonderes Interesse erhalten diese Beobachtungen, wenn man sich erinnert, dass in den Fällen Malm und N:o 20 die eventuell empfindende Rindenfläche von den Stammganglien und folglich auch vom übrigen Körper durch die Erweichung isolirt war. Es fragt sich dabei, ob solche isolirte Windungen, welche auch mit den übrigen krankhaften Teilen keine oder nur mangelhafte Verbindungen haben, wirklich psychisch empfinden können.

Die Annahme des Vorhandenseins central er Schmerzen in den genannten Fällen führt nähmlich zur Aufstellung dieses Schlusses.

Endlich ist daran zu erinnern, dass während mit den eben erwähnten Fällen betreffs des pathologischen Prozesses ganz gleichartige Fälle gar nicht selten sind, Beobachtungen über cerebrale centrale mit Schmerzen verbundene Prozesse überhaupt jedoch als grosse Seltenheit zu betrachten sind; zwar glaube ich, dass dies zum grossen Teil durch mangelhafte Beobachtungen bedingt ist, indem ich eine Anzahl einschlägiger Thatsachen schon beobachtet habe, aber ihr seltenes Vorkommen in der Literatur mahnt bei der Deutung zur Vorsicht. Ich halte deswegen, die Zeit noch nicht für gekommen eine bestimmte Behauptung aufzustellen, ob es wirklich central entstehende Schmerzen giebt oder nicht. Zur Zeit genügt es die Frage aufzustellen, sie zu präcisiren und die Kliniker zur genauen Beobachtung aufzufordern.

Motilität.

Im August 1874, also 17 Jahre vor dem Tode der Pat. begann sie an zunehmender Schwäche im linken Arm zu leiden; im September selben Jahres fühlte sie eines Tages nach einer Erkältung den Arm vollständig gelähmt. Besserung nach einer dreiwöchentlichen Behandlung mit Elektricität. Im Oktober wurde sowohl der linke Arm wie das linke Bein gelähmt und gleichzeitig der linke Mundwinkel nach oben gezogen, auch die linke Zungenhälfte war gelähmt. Diese Lähmung scheint mit einem gewissen Grade von Kontraktur verbunden gewesen zu sein.

Nach 6 bis 8 Wochen konnte sie im Bette aufrecht sitzen und nach 8 Monaten auf einen Stock gestützt umhergehen. Eine Kontraktur entwickelte sich in den linksseitigen Gliedern.

Dann hatte sie im September 1875 einen epileptischen Schwindelanfall aber ohne nachfolgende Lähmung. Solche Schwindelanfälle wiederholten sich dann ab und zu; die Kontraktur nahm zu; das linke Bein schleppte sie immer nach sich, aber des Morgens war der Arm gewöhnlich gestreckt. Im September 1891 konnte sie es nicht mehr auf den Boden setzen (wahrscheinlich infolge der Kontraktur) und die Kontraktur nahm bedeutend zu.

Im Dezember 1891 litt sie an einer beiderseitigen Hemiplegie mit Kontraktur und Atrophie der Muskeln.

Selbst im Facialis-Gebiete war die Kontraktur auffallend; der linke Mundwinkel und die linke Hälfte des Gaumensegels waren nach oben gezogen. Der Arm war in dem Ellenbogen gebeugt und die Finger in den Gelenken kontrahirt (s. oben) und vollständig gelähmt. Aber auch im rechten Arm war die Beweglichkeit beschränkt.

Auch das linke Bein war kontrahirt und nur in dem Fussgelenke konnte Pat. aktive Bewegungen ausführen. Auch die Bewegung des rechten Beines war im Hüftgelenk beschränkt.

Für die richtige Beurteilung dieser Thatsachen ist es notwendig sich des Sektionsbefundes zu erinnern. Ein grosser, kortikaler Defekt fand sich im Fuss des F^2 am vorderen Rande des C^a; sowohl C^a wie C^p sind in der Weise unterminirt, dass die Verbindung zwischen der Rinde und der Capsula interna zerstört ist. Dieses tritt deutlich an den Figuren 4. und 5. Taf. I. sowie an der Fig. 6. Taf. II. hervor.

Die vielfachen kleinen Malacien der Rinde entsprechen gewiss den Schwindelanfällen und stammen deswegen aus verschiedenen Zeitpunkten. Eine der ältesten Erweichungen ist wahrscheinlich die der F^2. Es scheint auch wahrscheinlich, dass diese auf luetischer Basis beruhen. Nun berichtet

die Krankengeschichte, dass der linke Arm schon vor dem Schlaganfalle eine Zeit lang schwach war. Eine begrenzte langsam fortschreitende Thrombose oder vielleicht eine luetische Geschwulst hatte sich daselbst langsam entwickelt, bis plötzlich der Schlaganfall die Kraft des Armes vernichtete. Die zurückkehrende Kraft wird wohl dadurch erklärt, dass dieser Heerd die C^a nur berührte ohne sie vollständig zu destruiren. Bald nachher entstand im Oktober eine vollständige Hemiplegie und dabei wurde augenblicklich sowohl Bein als Gesicht und Zunge gelähmt. Diese Lähmung entspricht der ausgedehnten Erweichung der Insula und des centralen Markes.

Auch nach diesem schweren Anfalle erholte sich Pat. schliesslich, obschon nur zum Teil; und sie konnte auf einem Stock gestützt umhergehen. Sie hatte also bis auf die letzte Zeit einen gewissen Grad von Beweglichkeit und Kraft wenigstens im linken Beine. Auch im Krankenhause konnte nachgewiesen werden, dass die Bewegungen des linken Fusses noch vorhanden waren.

Wenn man sich ausserdem erinnert, dass alle Verbindungen zwischen der motorischen Rinde der C^a und C^p einerseits und dem Rückenmark aufgehoben waren, obwohl Reste der vom Frontalhirn kommenden Fasern noch erhalten waren, so ist der Schluss berechtigt, dass der linke Fuss von der rechten Hemisphäre keine Nervenfasern bekommen hat und die erhalten gebliebene Motilität nur durch Vermittelung der linken Hemisphäre — also durch die bilaterale Innervation zustande gekommen sei. Soweit ich ersehen kann, finden wir hier einen Beweis dafür, dass selbst bei totaler Vernichtung der motorischen Kapselfasern doch das zugehörige Glied nicht vollständig gelähmt wird.

Anders verhält es sich mit dem Arm. Er war vollständig gelähmt. Hier machte sich die Einwirkung der linken Hemisphäre nicht geltend. Ganz verschieden verhalten sich die Zunge und das Gesicht, hier ist eine Veränderung der Motilität kaum merkbar und besonders gilt dies für die Augenlieder.

Die Kontraktur braucht keine Erklärung, ebensowenig die ausgesprochene Atrophie.

Pathologisch-anatomische Bemerkungen.

Eine Zusammenfassung der pathologisch-anatomischen Veränderungen dürfte hier am Platze sein.

In Anbetracht der ausgedehnten Zerstörung der rechten Hemisphäre, welche sowohl die Rinde wie besonders das Mark betroffen hat, sind die sekundären Atrophien in den Centralganglien vor allem interessant. Es dürfte angemessen erscheinen, diese Veränderungen der verschiedenen Fasersysteme noch in der Kürze zu behandeln. Für die ausgiebigere Beschreibung weise ich auf die obige Darstellung des pathologisch-anatomischen Befundes hin.

Das optische System.

Da das Mark der Occipital- und Parietal-lappen in grosser Ausdehnung erweicht und zum grossen Teile selbst resorbirt und besonders die Sehstrahlungen in ihrer ganzen Ausdehnung zerstört waren, so war damit die Verbindung zwischen dem Sehcentrum und den Centralganglien völlig aufgehoben. Diese waren infolge dessen sekundär degenerirt. Welche Veränderungen dabei zustandegekommen sind, ist oben näher erwähnt und zwar hinsichtlich des Kniehöckers auf Seite 8 und hinsichtlich der Corpora quadrigemina auf Seite 10 und hinsichtlich Pulvinar und Thalamus auf Seite 7.

Den ausgesprochenen Veränderungen der *subkortikalen Schganglien* gegenüber ist es auffallend, dass der frontale Abschnitt der Sehbahn wenig oder gar nicht ergriffen war. Ob eine Atrophie im Tractus und Nervus opticus existirte oder nicht, ist mir unmöglich zu bestimmen; jedenfalls wenn eine solche existirt, ist sie unbedeutend. Diese Thatsache fällt desto mehr in die Augen, da die Erweichung der occipitalen Sehbahn schon vieljährig ist. Wie viele Jahre sie bestanden hat, lässt sich wohl nicht mehr bestimmen, aber in Anbetracht der vollständigen Resorption des Markes und der in der Anamnese mitgeteilten Angaben bin ich geneigt die Erweichung mehr als eine 10-jahrige aufzufassen.

Der Fall beweist also, welche grosse Bedeutung die Einschaltung eines Ganglions für die Hemmung der Fortleitung einer Degeneration bei dem Erwachsenen hat.

Von besonderem Interesse ist die Beobachtung, dass von den grossen und kleinen Zellen des äusseren Kniehöckers eine Anzahl zu Grunde gegangen ist, während andere recht gut erhalten waren. Wenn man bedenkt, dass fast alle möglichen Verbindungen des Kniehöchers mit der Rinde, mit der Capsula interna, mit dem Occipitallappen und mit dem Colliculus anterior Corp. 4-gem. aufgehoben sind, so bleibt weiter nichts als der Schluss übrig, dass diese Zellen mit dem rechten Tractus resp. Retina zusammenhängen. Ist dies der Fall, dann wird hier zum ersten Male beim Menschen der Beweis geliefert, dass es zwischen dem Kniehöcher und der Retina rückwärts verlaufende Fasern giebt, welche von den Zellen des Kniehöckers ausgehen. Und diese Beobachtung steht mit der von *Ramon y Cajal* beobachteten Thatsache in voller Übereinstimmung, dass solche Fasern bei den Vögeln existiren. Dagegen stimmen damit nicht die Angaben von *Monakow*, dass die Zellen des Kniehöckers nicht mit den Fasern des Tractus zusammenhängen. Viel mehr bestätigt sich meine Beobachtung im Falle N:o 1. (Teil I. S. 5), dass die Zellen des Knichöckers bei Zerstörung der Bulbi zum Teil degeneriren.

Einige Fasern der Sehnerven hängen also mit den grossen und kleinen Zellen des äusseren Kniehöckers zusammen. (Vgl. oben S. 10.)

Das Gehörsystem.

Analoge Veränderungen mit denen des optischen Systems finden sich in dem Gehörsystem. Die Rinde der T^1 ist zwar zum Teil noch erhalten, aber wie aus den Fig. 1. und 5. Taf. I und den Fig. 5. und 6. Taf. II hervorgeht, ist die Rinde zum Teil und das Mark unter dem oberen Abschnitt der T^1 vollständig zerstört und überhaupt jede Verbindung zwischen Gehörrinde und den subkortikalen Gehörganglien resp. dem inneren Kniehöcker, aufgehoben.

Dieses Ganglion ist auch atrophisch und zwar in weit höherem Grade als der äussere Kniehöcker.

Weiter nach unten finden wir, dass der laterale Lemniscus kaum verändert war.

Die Gefühlsbahn.

Um die Bedeutung der pathologisch-anatomischen Ergebnisse dieses Falles in gebührender Weise zu verwerten, ist es notwendig die herrschenden Ansichten hinsichtlich des Verlaufs der Gefühlsbahn kurz zu rekapituliren.

Über die Verbindungen der Schleife, welche nunmehr allgemein als die Gefühlsbahn betrachtet wird, mit den centralen Ganglien, gehen noch die Ansichten recht weit auseinander. Allgemein wird zwar angenommen, dass die Schleife mit den Rindenelementen direkt zusammenhängt. Diese durch die Degeneration in einem Falle *(Flechsig-Hösel*)* und experimentell *(v. Monakow)* nachgewiesene Thatsache wird wohl von allen Gehirnanatomen (z. B. *Bechterew, Edinger, Obersteiner)* angenommen. Dagegen differiren noch die Ansichten betreffs des Zusammenhangs, indem *Flechsig-Hösel* überwiegend für mindestens $^5/_6$ der Fasern, einen direkten Zusammenhang der Gefühlsfasern annehmen, während *Monakow* dieses höchstens für einen sehr kleinen Teil behauptet, dagegen für die Hauptmasse nur einen durch den Thalamus vermittelten Zusammenhang annimmt**. *Edinger, Bechterew* und *Obersteiner* nehmen auch einen direkten Zusammenhang der Schleife mit der Rinde an und zwar *Bechterew* besonders für die vom Nucleus funiculi gracilis herkommenden Fasern.

Die übrigen Fasern stammen nach *Monakow, Bechterew* und *Obersteiner* vom Thalamus; nach *Bechterew, Edinger* und *Obersteiner* auch vom Globus pallidus, wo wir auch nach *Flechsig* einen kleinen Teil finden. Nach *Bechterew* und *Edinger* stammen andere vom Luys'schen Körper und ausserdem noch vom Vierhügel.

Wenn wir jetzt diese Fasern bei Seite lassen und fragen: was beweist der vorliegende Fall, so bemerke ist zuerst, dass der Gehirnmantel fast gänzlich und der centrale Abschnitt der Rinde, die Centralwindungen und der Parietallappen wohl vollständig von den Centralganglien durch einen breiten erweichten Gürtel getrennt waren und zwar wahrscheinlich seit etwa 17 Jahren. Dem ungeachtet war die Atrophie der Schleife nur eine partielle und unbedeutende. In der Höhe des Trochlearis-Ursprungs betraf die Atrophie, soweit ich sehen konnte, nur oder fast nur den dorsomedialen Abschnitt der Schleife, während der laterale rechts wie links fast eben so voll und kräftig war. Es ist zwar schwierig zu bestimmen ein wie grosser Teil der ganzen Schleife atrophisch war, aber ich möchte ihn auf etwa $^1/_4$—$^1/_6$ der ganzen Schleife schätzen. Weiter nach unten im Zwischenolivenfelde ist es schwierig die Atrophie zu lokalisiren: auch hier betrifft die Veränderung nur einen kleineren Teil des Durchschnittes.

Dass diese Atrophie im Zusammenhang mit der Destruktion des Hirnmantels gesetzt werden muss wird klar, wenn wir uns erinnern, dass alle anderen Ursprungsstellen der Schleife, Thalamus, Globus pallidus (nicht das Putamen) der Luys'sche Körper und die Vierhügel unversehrt oder richtiger nicht primär affizirt waren. Wenn man die Hauptmasse, wenigstens $^5/_6$ der Schleife direkt aus den Centralganglien (resp. Parietallappen) stammen lässt, dann müssten auch $^5/_6$ dieses grossen Bündels in diesem Falle atrophirt sein. Denn es lässt sich kaum denken, dass nur etwa $^1/_4$—$^1/_6$ der Schleifenfasern durch Zerstörung der Rindenelemente affizirt werden sollten, die anderen aber nicht. Wenn durch die vieljährige Atrophie der Rindenelemente eine Degeneration der Schleife entsteht, dann muss sie wohl auch diese gleichförmig treffen, wenn alle Fasern mit diesen Elementen direkt in derselben Weise zusammenhängen. Dagegen schliesst der Befund keineswegs aus, dass die atrophische Partie von der Rinde stamme. Hinsichtlich dieser Atrophie bemerke ich, dass die Fasern vollständig resorbirt waren. Es ist also richtiger von einem Defekte als von einer Atrophie zu sprechen. Die Fasern finden wir durch Bindegewebe ersetzt.

Der übrig gebliebene Teil, also die Hauptmasse der Schleife zeigt dagegen intensiv gefärbte Fasern und von einer sekundären Atrophie kann man überhaupt nicht sprechen, indem ihre Fasern ebenso intensiv schwarz sind wie die der linken Schleifenhälfte.

Woher kommen nun diese Fasern? Von den betreffenden Centralganglien, Thalamus, Globus pallidus und Luys'schen Körper war nur der Thalamus geschrumpft und zwar vollständig. Es lässt sich kein Abschnitt entdecken, welcher nach der vieljährigen Destruktion der Corona radiata und des Hirnmantels intakt zurückgeblieben wäre. Zwar findet sich eine Anzahl vom roten Körper ausstrahlender Fasern, aber vom Grundgewebe des Thalamus und von den Zellen erscheint nichts mehr in normalem Zustand, — alles ist im höchsten Grade atrophisch und geschrumpft. Unter solchen Umständen bleibt es auch in hohem Grade zweifelhaft, ob man zur Annahme berechtigt sei, dass ein solches Ganglion noch eine Ursprungstelle für die übrig gebliebenen anscheinend normalen Schleifenfasern sein könnte. Die Antwort dürfte nicht zweifelhaft sein.

Aber kann die Hauptmasse der Schleifenfasern, wie *Monakow* annimmt, dort enden? (S. Mahaim, Archiv f. Psychiatrie, Bd. XXV, S. 373.) In Anbetracht der Annahme, dass die Schleifenfasern, ebenso gut ab- als aufsteigend degeneriren, dürfte wohl auch die normale Beschaffenheit der Schleifenfasern mit einer solchen Annahme sich kaum vereinigen lassen.

Dagegen lässt es sich nicht ausschliessen, dass die resorbirten Schleifenfasern sämmtlich oder zum Teil einst mit dem geschrumpften Thalamus in Zusammenhang gestanden hätten.

Aber ob eine direkte Verbindung zwischen der Schleife und den Rindenelementen besteht oder diese durch den Thalamus vermittelt wird, das beantwortet dieser Fall nicht. Nur soviel will ich hier bemerken, dass der Hösel'sche Fall nicht entscheidend sein dürfte, und zwar aus dem Grunde, den *Mahaim* in seinem Aufsatze, welcher wohl auch die Ansicht *Monakow's* vertritt, genauer angiebt. Die fast vollständige Resorption der Schleifenfasern im Hösel'schen Falle lässt sich auch unschwer aus den im frühen Kindesalter vor-

* Neurol. Centralblatt 1890, S. 417. Archiv f. Psychiatr. Bd. 24. 452. Bd. 25. 1.

** Archiv f. Psychiatrie Bd. 25 (Mahaim S. 373) 1893.

handenen veränderten Degenerations- und Rersorptions-Verhältnissen erklären, selbst wenn der Zusammenhang der Schleifenfasern mit den Rindenelementen nur ein sekundärer oder durch den Thalamus vermittelter ist.

Woher kommt nun aber die Hauptmasse der erhaltenen Schleifenfasern, wenn sie weder von den Rindenelementen noch vom Thalamus stammen oder richtiger dort enden?

Von den betreffenden Ganglien sind in diesem Falle nur der Globus pallidus und der Luys'sche Körper intakt. Zwar erlauben meine Präparate mir nicht mit Sicherheit auszusprechen, dass alle Zellen in diesen Ganglien normal seien, da ich keine Alkohol-präparate sondern nur Chrom-präparate habe, aber bei einem Vergleich mit den Zellen der gesunden Hälfte erlauben sie mir zu konstatiren, dass diese Zellen noch vorhanden und nicht zu Pigmentmassen eingeschrumpft sind, und ausserdem dass das Zellenprotoplasma ziemlich gut erhalten ist. Daneben lässt sich wahrnehmen, dass die Fasern ausserordentlich reichlich vertreten sind und dass sie sich intensiv färben lassen. Nirgends sieht man eine Atrophie. Kurzweg können diese Gebilde als vollständig oder annähernd normal bezeichnet werden. Und noch weiter die *Ansa lenticularis ist normal,* dick und prächtig gefärbt und die Verbindungsfasern zwischen Globus pallidus und Corpus subthalamicum treten infolge der fast vollständigen Atrophie und Resorption der Capsula interna klarer als sonst hervor, so dass man den Zusammenhang zwischen diesen beiden Ganglien ausserordentlich deutlich sehen kann.

Unter solchen Umständen und da die Unversehrtheit der Vierhügelschlinge das Erhaltensein der Hauptmasse der Schleife nicht genügend erklärt, so liegt die Annahme nahe, dass die erhaltenen Schleifenfasern mit den zuletzt genannten Ganglien, dem Globus pallidus und Corpus subthalamicum, zusammenhängen. Und da nun auch die Ansa lenticularis stark entwickelt ist, so müssen die Fasern besonders im Globus pallidus enden und dort die vorhandenen schönen Bündel und Fasernnetze bilden.

Alle diese Verhältnisse heben die ausserordentliche Bedeutung der eingeschalteten centralen Ganglien hervor. Eine Fortsetzung der Schleifenfasern kortikalwärts vom Globus pallidus besteht im vorliegenden Falle nicht, wie auch Fig. 6. Taf. III ahnen lässt und die Fig. 7. Taf. III deutlich zeigt. Die Erweichung und Destruktion dringt nähmlich von der Rinde oder richtiger vom Mark bis zu den Spitzen der Glieder des Globus pallidus und hat selbst diesen, obschon nur in geringem Grade, ergriffen. Das Putamen ist dagegen im Ganzen zerstört, obschon der vorderste Teil noch zum Teil erhalten ist.

Noch eine Frage drängt sich auf und zwar infolge der auffallenden Ungleichheit in der Ernährung des Globus pallidus und des Thalamus. Dieser ist vollständig atrophisch, jener anscheinend normal. Es lässt sich wohl mit Wahrscheinlichkeit daraus der Schluss ziehen, dass diese Gebilde einander nicht gleichartig oder betreffs der Abhängigkeit von der Rinde analog sind. Auf die Frage was den Unterschied bedinge, ist zur Zeit wohl noch keine Antwort zu geben.

Bemerkenswert ist weiter, dass die Zellen der rechten *Substantia nigra* auffallend atrophisch waren (Taf. III, 8. 9.) War nun diese Atrophie abhängig von der Beschaffenheit der Rinde? Nicht anders kann diese Sache gedeutet werden, ob aber diese Verbindung eine direkte oder indirekte sei, darüber giebt mein Fall keine Auskunft.

Betreffs der *Vierhügelschlinge* bemerke ich nur, dass sie beiderseits, soviel ich sehen konnte, normal und gleich dick war. Sie hatte also durch die Rindenatrophie nicht gelitten.

Im Zusammenhang hiermit, war es auffallend, dass *weder die Meynert'sche noch die Gudden'sche Kommissur* an irgend einer Seite *atrophisch war.* Diese Thatsache ist bei dem Vorhandensein einer Atrophie des inneren Kniehöckers auffallend und ist nicht geeignet die von *Darkschewitz* vertretene Ansicht, dass diese dieses Ganglion mit dem Globus pallidus der anderen Seite verbinde, zu stützen.

Peslemniscus.

Die Atrophie oder vielmehr der Defekt des Peslemniscus springt sogleich in die Augen. Während der linke normal ausgebildet ist, sind rechts nur vereinzelte Fasern zurückgeblieben. In neuster Zeit will man nachgewiesen haben, dass dieser Teil des Lemniscus die centrale Bahn der motorischen Hirnnerven ist. Wenn dem so ist, so stimmt es mit der schon 1890 von mir nachgewiesenen Thatsache, dass eine Degeneration des Peslemniscus eine absteigende sei und dass eine Degeneration dieser Bahn nicht von sensiblen oder sensorischen Störungen begleitet sein könne. Diese Beobachtung scheint um so sicherer, als sie an einem sehr intelligenten Arzt angestellt wurde (Teil. I, S. 43.). In neuster Zeit hat *Moeli* (Arch. f. Psychiatrie, Bd. 24 s. 655) die zugänglichen Thatsachen über die Sensibilitätstörungen zusammengestellt und nachgewiesen, dass diese meine Beobachtung nicht im Widerspruch mit den übrigen bekannten Thatsachen stände.

Grosshirn-Kleinhirnbahn.

Obschon der rechte *rote Kern* nur ein wenig kleiner ist als der linke, dürfte doch eine Atrophie rechterseits, wenn auch in geringem Grade, bestehen. Von den Fasern sind nicht wenige bleich, obschon die übrigen Fasern sehr schön gefärbt sind und dazu kommt, dass die Zellen des rechten Nucleus ruber eckiger zu sein scheinen als die des linken Ganglions. Die in den Thalamus eintretenden Fasern sind zwar zahlreich, und man kann sie bis in den lateralen Abschnitt des ventralen Thalamus verfolgen, ob ihre Zahl etwas geringer ist, bleibt unbestimmt.

Ausserdem ist der gekreuzte, also der *linke Bindearm schmäler* als der rechte; die erhalten gebliebenen Fasern sind gut gefärbt; eine deutliche Bindegewebevermehrung ist wohl nicht mit Sicherheit nachzuweisen.

Diese beiden zusammenhängenden Thatsachen müssen gewiss mit der Atrophie des Hirnmantels und der sekundären Schrumpfung des Thalamus in Zusammenhang gesetzt werden. Eine damit übereinstimmende Beobachtung ist schon 1890 von *Flechsig* und *Hösel* gemacht worden, welche bei einer 50-jähriger Atrophie der hinteren Centralwindung eine Atrophie des gleichseitigen Nucleus ruber des entgegengesetzten Bindearms und der entgegengesetzten Kleinhirnhemisphäre

fanden. Die Übereinstimmung ist auffallend, wenn auch in meinem Falle eine ausgeprägte Atrophie der entsprechenden Kleinhirnhälfte sich nicht nachweisen liess.

Oben habe ich (im Teil I, Fall 9.) eine aufsteigende Atrophie des Bindearmes in einem Falle von Hämorrhagie des Nucleus dentatus mitgeteilt. Diese zwei Thatsachen scheinen auf die Möglichkeit zu deuten, dass die Atrophie des Bindearms sowohl auf- wie absteigend sein kann.

Eine Degeneration der *centralen Haubenbahn* (nach den Oliven) wurde in diesem Falle nicht wahrgenommen, ebensowenig in jenem.

Betreffs des *Fornixsystems* ist es genügend auf die oben gegebene Darstellung hinzuweisen. Daraus geht hervor, dass der Fornix selbst im Zusammenhang mit der ausgedehnten Zerstörung des rechten Temporallappens auf der rechten Seite deutlich atrophisch ist. In Übereinstimmung hiermit ist auch die Columna fornicis rechts etwas atrophisch und das rechte Corpus mamillare etwas kleiner als das linke. Die rechte Columna Vicq d'Azyri ist auch auffallend atrophisch, dagegen ist die Meynert'sche Säule (Columna tegmenti) gut ausgebildet.

Als Erklärung der vorhandenen Atrophie der Columna fornicis und der Columna Vicq d'Azyr finden wir einerseits die Zerstörung des Temporallappens, anderseits die Veränderung des Tuberculum anterius Thalami. Die Unversehrtheit der Columna tegmenti dürfte darauf hindeuten, dass ihre Fasern nicht in unmittelbarem Zusammenhang mit denen der genannten zwei Säulen stehen.

Fall 2. Westerberg.

Alter 80 Jahre. Bäcker.

Taf. IV. V.

Klinische Diagnose: Encephalomalacia. Hemiplegia sinistra, c. Hemianopsia sin. et ptosi dextra.

Pathol. Veränderungen: Erweichung der medialen Fläche des rechten Occipitotemporallappens und der rechten Centralganglien.

Anamnese.

Die Eltern des Kranken waren gesund. An welchen Krankheiten dieselben starben ist unbekannt. Eine nervöse Belastung soll in der Familie nicht vorgekommen sein. Der Kranke war verheirathet, hat aber keine Kinder. Die hygienischen Verhältnisse im Elternhause waren gut.

Der Kranke weiss mit Sicherheit, dass er von den gewöhnlichen Kinderkrankheiten wie Scharlach, Diphteritis, Masern, nicht befallen worden war.

Während seiner Jugend soll der Kranke starken *Missbrauch mit Spirituosen* getrieben haben; in der letzten Zeit ist es seltener vorgekommen. Pat. wohnte während seiner Jugend eine lange Reihe von Jahren in Stockholm und bekam während dieser Zeit *Syphilis,* an deren Folgen er später nicht gelitten haben soll. Übrigens ist er während seiner ganzen Jugend vollständig gesund gewesen.

Vor 30 Jahren bekam der Kranke *Wechselfieber,* worüber er bis heute zu klagen hat. Vor 7 Jahren trat es so heftig auf, dass er genötigt war sich im Krankenhause aufnehmen zu lassen.

Vor 10 Jahren bekam der Kranke das Tertianfieber, das besonders stark war und zwei Jahre anhielt. Nachkrankheiten traten nicht auf. Während der letzten Jahre hat der Kranke recht oft an Schmerzen in den Gelenken gelitten, ohne dass eine Geschwulst oder Fieber wahrzunehmen gewesen wäre. Der Kranke war, soweit er zurückdenken kann nie von einem schweren Trauma am Kopfe oder an einer anderen Stelle des Körpers betroffen worden. Das *Gesicht* und *Gehör* wie auch das *Gedächtnis* und die Urteilskraft sind während der letzten Jahre, trotz der hohen Alters des Kranken *besonders gut* gewesen. Zur Weihnachtszeit des vorigen Jahres *(1891)* bekam der Kranke die *Influenza* im Verein mit schwerem Husten und Schmerzen im Rücken und Magen, so dass er im Bette liegen musste. Die Krankheit gab sich allmählig, die Kräfte kehrten zurück und der Kranke gedachte Mittwoch, den *20. Jannar* 1892 aufzustehen. Er sass des Morgens aufrecht im Bette und hatte eben seinen Kaffé getrunken, als die Anwesenden bemerkten, wie er schwankte, worauf er *plötzlich* nach rechts gegen die Wand *fiel.* Gleich darauf wurden die Unterarme an die Brust gezogen und die *Hände drehten sich* in der Supinationslage *convulsivisch* nach auswärts. Übrigens konnten Zuckungen weder im Gesicht noch in den Gliedern bemerkt werden. Nach einer kleinen Weile blieb der Kranke mit geschlossenen Augen ganz unbeweglich liegen. Er schien *nicht* zu *verstehen,* wenn man zu ihm sprach, wenigstens reagirte er in keinerlei Weise darauf. Der Kranke lag in dieser Weise nur kurze Zeit, denn nach einer Weile stellte sich heftiges *Erbrechen* ein, das dann den ganzen Tag anhielt. Der Kranke *war nun* offenbar *bei Besinnung,* er antwortete aber nicht, wenn er angeredet wurde, und die Anwesenden bemerkten, dass der *linke Arm und das linke Bein vollständig gelähmt* waren. Das Gesicht war nicht verzogen.

Am Abend hörte das Erbrechen auf, auch wiederholte es sich später nicht mehr.

Am folgenden Tage, dem 21. Januar, war der Kranke bei voller Besinnung. Denn wenn man ihn anredete, schlug er das linke Augenlid auf und fixirte den Sprechenden; das *rechte Augenlid* war *gesenkt* und konnte nicht gehoben werden. Seine Angehörigen sind der Ansicht, dass er alles verstand, was zu ihm gesprochen wurde, dass er aber nicht antworten konnte. Erst *nach einigen Tagen fing* er *an* ein wenig *zu sprechen,* aber die Sprache war flüsternd und verworren; man konnte fast gar nicht verstehen was er sagte. Auch *fing* er jetzt *an den linken Arm und das linke Bein etwas zu bewegen;* das rechte Augenlid

war aber immer noch gesenkt. Seine Angehörigen gaben deshalb darauf nicht Acht, ob die Augen auf eine gewisse Stelle gerichtet zu sein pflegten; meistens waren beide Augen geschlossen, als er aber das linke Auge aufschlug, konnte er ohne Schwierigkeit das Auge nach jeder beliebigen Stelle drehen. Einige Tage später konnte der Kranke in der Weise sprechen, dass man ihn verstehen konnte. Er war im Stande einige Wörter auszusprechen, aber undeutlich und schwach. Er klagte über gelinde Kopfschmerzen, Trockenheit im Rachen und saures Aufstossen. Wurde mit Eisbeuteln auf dem Kopfe behandelt; diese aber verschob er, so dass sie hinten im Genick zu liegen kamen.

Der Kranke pflegte während der Zeit wo er zu Hause war den Kopf bald nach der einen bald nach der anderen Seite zu werfen; auf die Frage warum er dies thue antwortete er mitunter, *er habe über dem unteren Theil der Stirn ein rotes Band,* dass er los werden wollte; manchmal antwortete er, die Bewegungen des Kopfes seien ganz unwillkürlich.

Vor ungefähr *einer Woche* konnte der Kranke das *rechte Augenlid aufschlagen* und die active *Beweglichkeit des Armes* war nun so *gross,* dass er die Hand zum Kinn führen konnte auch das *Bein* konnte er *recht gut bewegen,* so dass er z. B. im Stande war das Knie bis zu einem rechten Winkel zu beugen.

Der Kranke hat *nie* über *Schmerzen* in der gelähmten Seite geklagt. Die Beine und die Füsse waren kalt und zwar meistens links.

Urin und Fæces liess er oft unter sich gehen. Um eine angemessene Pflege zu erhalten, liess sich der Kranke am Dienstag den 16. Februar in das hiesige akademische Krankenhaus aufnehmen.

Status praesens d. 19/2 1892.

Der Kranke ist bettlägerig. Er ist von ziemlich schwachem Körperbau. Fettpolster und Muskulatur sind bedeutend reducirt; die Kräfte auffallend herabgesetzt.

Die gewöhnliche Hautfarbe blass, an den Wangen cyanotisch; die Haut trocken und die Elasticität vermindert. Sichtbare Schleimhäute ziemlich rot; die Zunge ist nicht belegt, aber trocken und rot. Die Pharynx-Schleimhaut ist lebhaft rotgefärbt und trocken.

Der Urin trübe, von dunkelbrauner Farbe, setzt nach einer Weile ein weisses Sediment ab, welches sich bei mikroskopischer Untersuchung fast ausschliesslich aus Eiterkörpern bestehend erwies. Sp. Gew. 1,021; nach Filtrirung enthält der Urin weder Eiweiss noch Zucker.

Der Puls macht 80 Schläge in der Minute, ist voll und ziemlich gleichmässig. Die peripheren Gefässe sind sklerosirt.

Subjektive Symptome.

Der Kranke klagt über gelinde *Kopfschmerzen,* die nicht an gewisse Stellen localisirt sind. Gleichfalls klagt er über eine anhaltende Trockenheit des Mundes und des Rachens und über einen beständigen Schmerz daselbst, besonders beim Schlucken. Die Esslust ist gering und beim Schlucken stellt sich oft Hustenreiz ein. Der Schlaf ist recht gut.

Der Kranke leidet ausserdem an einem besonders quälenden Husten. Kein Erbrechen; saures Aufstossen kommt öfters vor.

Urin und Fæces gehen unfreiwillig ab.

Objektive Untersuchung.

Die *Psyche* scheint vollständig klar zu sein. Der Kranke ist gewiss äusserst schwach und heruntergekommen; wenn man ihn aber veranlassen kann zu antworten, findet man *keine* eigentliche *Aphasie,* nur ein gewisses Unvermögen zu artikuliren. Keine Worttaubheit, keine Wortblindheit. Das Denkvermögen ganz gut, das Gedächtnis wenig geschwächt. Keinerlei Hallucinationen.

Keine Agraphie. Der Kranke hat in gesunden Tagen laut eigener Aussage nur unbedeutend schreiben können, und bei Aufforderung seinen Vornamen »Olof» zu schreiben, schrieb er eine Figur ähnlich dieser: Cef, dann fiel ihm die Feder aus der Hand. Wahrscheinlich beruhte die fehlerhafte Schreibart auf seiner Schwäche und auf seinem mangelhaften Sehvermögen. Bei Aufforderung Wörter zu lesen, die auf einer schwarzen Tafel mit ziemlich grossen Buchstaben geschrieben waren, las er die Wörter: »Stol» und Olof richtig; gleich darauf las er »M» für »Olof».

Die Kranialnerven.

I. *Olfactorius.* Der *Geruch* ist auf beiden Seiten recht *gut erhalten;* der Kranke konnte mehrere verschiedene Untersuchungsstoffe richtig benennen, und zwar beiderseits gleich gut.

II. *Opticus.* Die *Sehkraft* der beiden Augen ist bedeutend *herabgesetzt.* Vor der Erkrankung waren sie trotz des hohen Alters so gut gewesen, dass Pat. im Stande war die Zeitung ohne Brille zu lesen. Bei der Untersuchung konnte der Kranke in der Entfernung von ein paar Metern die grössten Buchstaben der Snellen'schen Tafeln nur mit grösster Schwierigkeit lesen, aber in der Entfernung von 3/4 Meter war er im Stande ein Wort zu lesen, das mit 5 c.m. hohen Buchstaben geschrieben war.

Keine Farbenblindheit; bei kurzem Abstand sieht ihm rot oder grün wie grau aus; in der Entfernung von 3/4 Meter kann er aber, obschon mit Schwierigkeit, die Farben der Holmgren'schen Wollbündel richtig benennen. Die Sehkraft des linken Auges ist geringer wie die des rechten; bei einer Untersuchung konnte der Kranke mit dem rechten Auge richtig angeben, wie viele Finger vor ihm ausgestreckt gehalten wurden; mit dem linken Auge sah er aber nie mehr als einen Finger; sogar wenn die ganze Hand vor ihm ausgestreckt wurde.

Bei einer am zweiten Tage seines Aufenthaltes im Krankenhause vorgenommenen Untersuchung wurde wahrscheinlich eine *linkseitige Hemianopsie* gefunden.

Eine *hemianopische Reaktion war nicht vorhanden; beide Pupillen reagiren* gegen Licht in gewöhnlicher Weise. Die *rechte Pupille* ist etwas *kleiner* als die linke.

Die *Ophthalmoscopische Untersuchung* hat nichts besonderes erwiesen.

III. IV. VI. Die *Augenbewegungen* waren wenigstens während des Aufenthaltes im Krankenhause *normal.* Übrigens konnte man den Kranken nur selten veranlassen die Augen zu bewegen. *Bei der Aufnahme* im Krankenhause schien eine *gelinde »déviation conjuguée» nach rechts* vorhanden zu sein, aber später war diese nicht mehr zu constatiren. *Kein Strabismus.*

Das *rechte Augenlid* ist *halb gesenkt;* der Kranke kann das Auge bequem schliessen, ist aber nicht im Stande dasselbe mehr als zur Hälfte zu öffnen.

V. *Trigeminus.* Das Trigeminusgebiet zeigt weder betreffs der Sensibilität, noch betreffs der Motilität Veränderungen. Ein stärker Druck ruft Schmerz hervor, und zwar beiderseits in gleichem Masse.

VII. *Facialis.* Das *Gesicht* ist *nicht verzogen.* Den Kranken hat man ein paar Mal, obgleich mit grösster Schwierigkeit, dahin bringen können, einige Grimassen zu machen und dann waren die Bewegungen auf beiden Seiten gleich. Bei festem Zusammenkneifen der Augen *schliesst das linke Auge weniger fest.* Die Uvula weicht etwas nach rechts ab. Die Gaumenbogen stehen gleich hoch. Keine Schwierigkeit beim Schlucken.

VIII. *Acusticus.* Das *Gehörvermögen ist auf beiden Ohren* ungefähr *gleich gut;* der Kranke kann, wie er angiebt, mit dem linken Ohr das Ticken einer Taschenuhr auf einem Abstand von 35 c.m. wahrnehmen und mit dem rechten Ohr auf einem Abstand von 30 c.m.

IX. Der *Geschmacksinn* ist ebenfalls *ganz gut.* Der Kranke kann mit beiden Seiten der Zunge salziges, süsses, saures, und bitteres u. s. w. unterscheiden.

XI. Eine laryngoscopische Untersuchung ist auf Grund des entzündeten Zustandes der Pharynx-Schleimhaut *nicht* vorgenommen worden.

XII. *Hypoglossus.* Die *Zunge* die ziemlich weit aus dem Munde herausgestreckt werden kann, *weicht* dabei *nicht* merkbar nach irgend einer Seite *ab.* Sämmtliche Bewegungen der Zunge sind langsam und gehen, wie es scheint mit einer gewissen Schwierigkeit vor sich.

Sensibilität.

Die *Sensibilität* ist an den Extremitäten *der linken Seite* und an der linken Seite des Rumpfes überhaupt bedeutend *herabgesetzt.*

a) *Der Drucksinn:* An obengenannten Stellen *verspürt* der Kranke *eine leichtere Berührung nicht,* aber wenn man kräftiger drückt, fühlt er dies als Druck. Erst bei bedeutender Steigerung des Druckes verspürt er, obgleich mit Schwierigkeit, einen Unterschied und zwar am deutlichsten am Beine.

b) *Der Schmerzsinn* ist *fast ganz* und gar *geschwunden.* Am linken Arme kann man eine kleine Falte der Haut hoch heben und dieselbe mit einer Stecknadel durchstechen, ohne dass der Kranke einen Schmerz empfindet; er verspürt jedoch das Berühren ganz gut. Am Beine verspürt er einen ziemlich heftigen Stich mit einer Stecknadel als Schmerz.

Bei einem *Versuch mit* dem *faradischen Apparat* zeigte es sich, dass der Strom nicht hinreichend stark war um Schmerz hervorrufen zu können, und zwar sowohl am Arme wie am Beine. Ebenso verhielt es sich mit der linken Seite der Brust.

c) *Temperatursinn.* Bei den Untersuchungen der *linken Seite erschien* dem Kranken *alles kalt.* Zunächst wurde ein Stück Metall von Zimmer-Temperatur auf die Haut gelegt; dieses schien ihm kalt. Dann wurde an einer Lampenflamme eine Messerklinge bis zu dem Grade gewärmt, dass ich dieselbe nicht mehr berühren konnte. Sowohl wenn die Messerklinge am heissesten war als später während des Abkühlens schien sie ihm kalt.

An der rechten Seite nichts Bemerkenswertes.

d) *Der Ortsinn.* Erst bei kräftigerem Druck fühlt der Kranke eine Berührung, aber est ist *nicht gelungen* den Kranken dahin zu bringen mit der gesunden Hand die Stelle anzugeben.

e) *Der Muskelsinn.* Nicht einmal die gesunde Seite kann objektiv untersucht werden, weil man Pat. nicht dazu bringen kann activ in dem Grade die Glieder zu bewegen als für Untersuchung erforderlich ist. Wenn man ihn fragt, in welcher *Stellung* die Glieder bei verschiedenen Gelegenheiten sich befinden *kann er* es mit verbundenen Augen *richtig* angeben.

Motilität

ist an den Extremitäten der linken Seite bedeutend herabgesetzt; die einzigen Bewegungen, die activ ausgeführt werden können, sind das Beugen der Kniee bis zu ungefähr 60^0 und das Strecken sowie das Beugen des Hüftgelenkes. Ferner kann der Kranke den Unterarm bis zum Kinn hinaufbringen, den Arm wieder strecken und kleinere Bewegungen des Handgelenkes und der Finger vornehmen.

Die Motilität ist also bedeutend weniger herabgesetzt als die Sensibilität der kranken Seite.

Die **Reflexe** der linken Seite sind kaum bemerkbar; auch an der rechten Seite sind sie schwächer als gewöhnlich.

Vegetative Organe.

Die *Brust* etwas eingefallen mit eingesunkenen Interstitien. Beide Brusthälften bewegen sich symmetrisch.

Die *Lungen.* Die Percussion ergiebt nichts besonderes. Die Auscultation: Die Respiration der beiden Lungen erscheint etwas rauh mit einer Menge kleinblasiger feuchter Rasselgeräusche. Kein Sputum. Keine Dyspnoe.

Das *Herz.* Inspektion und Palpation zeigen nichts Bemerkenswertes; den Herzstoss fühlt man deutlich im 5:ten Interstitium, gerade unterhalb der Mammillæ. Keine Vergrösserung des Herzens.

Bei der Auscultation der Spitze und der Aorta erscheint der 1:ste Ton etwas rauh. Bestimmte Geräusche lassen sich aber nicht wahrnehmen. Die peripherischen Gefässe sklerosirt. Die Pulskurven zeigen einen grossen und gleichmässigen Puls.

Der *Bauch.* Die Untersuchung der Bauchorgane hat nichts Besonderes ergeben.

Tagesaufzeichnungen.

D. $^{17}/_{2}$. Die Herzthätigkeit etwas unregelmässig. Der Kranke bekommt Digitalis.

D. $^{19}/_{2}$. Der Puls ziemlich regelmässig. Am Abend fühlt sich der Kranke recht schlecht. Die Temperatur 40,5 (in der Achselhöhle).

D. $^{20}/_{2}$. Die Temperatur hat heute 37^0 nicht überschritten. Der Kranke fühlt sich verhältnissmässig wohl.

D. $^{21}/_{2}$. Die Temperatur am Abend 40,6. Der Zustand ist schlecht; Pat. ist schwach und schlaff, aber antwortet deutlich, wenn man ihn anredet.

D. $^{25}/_{2}$. Gestern war der Kranke abwechselnd besser und schlechter und die Temperatur ist zuweilen bis auf 39^0 C. (in der Achselhöhle) gestiegen, aber meistenteils war Pat. afebril. Heute Vormittag ist der Zustand sehr schlecht. Pat. antwortet nicht mehr. Wenn man ihm zu trinken anbietet und ihm Wasser in den Mund giesst, schluckt er es nicht. Grosse Trockenheit

und Verschleimtheit des Mundes und des Rachens. Der Kranke schwitzt ganz bedeutend. Höhe der Temperatur um 1 Uhr N. M. 40,2° C. Das Athmen schnell und keuchend. 56 Athemzüge in der Minute. Der Puls 120 Schläge in der Minute. In der rechten Lunge hört man tracheales Rasseln, in der linken weniger. Eine unbedeutende Dämpfung an genannten Stellen. Die Temperatur am Abend 38°.

D. 26/2. Dieser Zustand hielt die ganze Nacht an. Am Morgen ist das Athmen schwächer; der Puls wird schwächer. Der Kranke verschied sanft um 9,45 Uhr V. M.

Sektion.

Schädel: nichts Besonderes.

Dura: nichts Besonderes.

Die Pia lässt sich überall von der Hirnrinde leicht ablösen mit Ausnahme an der malacischen Partie, wo sie der Rinde fest angelötet ist.

Gefässe fleckenweise atheromatös. In der Arteria posterior in der Nähe des rechten Kniehöckers ein fester Thrombus.

Rechte Hemisphäre.

Laterale Fläche. Gyri im Frontallappen gut entwickelt, in seiner vorderen Hälfte etwas klein, nach hinten stark entwickelt, Centralwindungen kräftig wie auch die Temporalwindungen. Die Parietalwindungen der P^1 und P^2 ebenfalls kräftig, die des $P^{2'}$ etwas kleiner. Nirgends in der Rinde Erweichungen weder an den Konvexitäten der Gyri noch in der Tiefe.

Occipitallappen. (Taf. IV. Fig. 1.) O. ist im Ganzen etwas klein. Die Konvexität zeigt keine begrenzte Schrumpfung oder Malacie.

Mediale Fläche. Dagegen bemerkt man gleich eine *ausgedehnte Malacie an der medialen Seite.* Diese Malacie nimmt den ganzen Cuneus mit Ausnahme des Gyrus terminalis ein, weiter den ganzen Lobulus lingualis und erstreckt sich nach vorn über den hinteren Teil des Gyrus Hippocampi bis zum Uncus hin. Hier dringt sie mit einem Streifen auf T^4 über, sonst wird sie nach aussen vom Sulcus collateralis begrenzt. Der Gyrus occipito-temporalis ist an der Oberfläche nicht erkrankt, mit Ausnahme in seiner hinteren Spitze.

Die genaueren Grenzen der Malacie treten am besten in der Abbildung (Taf. IV. Fig. 1.) hervor.

Der Cuneus ist nicht nur *malacisch,* sondern auch geschrumpft, wie auch die Margo falcata, mit Ausnahme der Stelle unmittelbar an der Fissura occipito-parietalis interna und dem Gyrus terminalis.

Der Lobulus lingualis ist ebenfalls erweicht.

Der Gyrus Hippocampi mit Ausnahme des Uncus ist total erweicht.

Der Præcuneus sowie die ganze übrige mediale Fläche normal.

Frontalschnitte.

Occipitallappen. Dieser wurde in 1-c.m. dicke frontale Scheiben zerschnitten.

Die Spitze des O-lappens (Taf. IV. Fig. 3.) ist vollständig normal, so auch der ganze Gyrus terminalis. Aber unmittelbar nach vorne von diesem Gyrus beginnt die Malacie, also etwa 6 m.m. vor der Spitze. Die laterale Fläche ist normal.

Schnitt 1 c.m. vor der Spitze. (Taf. IV. Fig. 4.) Die ganze laterale sowie dorso- und ventrolaterale Rinde ist normal, die mediale ist aber in der Ausstreckung der Abbildung ganz lose und körnig-gelb. An der Fissura calcarina dringt die Malacie nur bis zu ihrer halben Tiefe ein. Die Malacie misst 5—8 m.m. in der Tiefe. Das ganze innere Mark ist intakt.

Schnitt 2 c.m. (Taf. IV. Fig. 5.) Die Erweichung nimmt nur die mediale Seite in einer Breite von höchstens 15 m.m. ein. Sie hat die ganze Fissura calcarina zerstört, lässt aber die *Sehstrahlung* zum grössten Teil intakt. Die ganze dorsale und laterale sowie die äussere Hälfte des ventralen Umfangs ist intakt. In der malacischen Masse finden sich ganz frische Blutungen.

Schnitt 3 c.m. (Taf. IV. Fig. 6.) Die Erweichung hat die ganze mediale Fläche des Cuneus, die ganze Calcarinarinde und die Oberfläche des Lobulus lingualis zerstört. Sie dringt bis zur Wand des Hinterhorns vor.

Die Sehstrahlung ist makroskopisch zum grössten Teil erhalten geblieben, nur ihre dorsale und ventrale nach der F. calcarina auslaufenden Spitzen sind malacisch. Der dorsale, laterale und ventrale Umfang ist intakt.

In der erweichten Partie sind auch Blutungen vorhanden.

Schnitt 4 c.m. (Taf. IV. Fig. 7.) Die Erweichung ist hier bedeutend kleiner und beschränkt sich auf den Boden und die untere Lippe der Fissura calcarina und den Lobulus lingualis, sie dringt bis zur Wand des Hinterhorns vor und hat hier die untere Spitze der Sehstrahlung erweicht, lässt aber sonst den ganzen übrigen Teil der Sehstrahlung intakt sowie auch den übrigen Umfang der Rinde des O-lappens.

Schnitt 5 c.m. (Taf. IV. Fig. 8.) Der Schnitt fällt durch die vorderste Spitze des Cuneus. Dieser ist im Ganzen unversehrt, dagegen ist der ganze Lobulus lingualis malacisch; die Malacie dringt nach vorne und oben auch in das Corpus callosum ein.

Schnitt 6 c.m. (Taf. IV. Fig. 9.) Hier ist das ganze Mark des Gyrus Hippocampi erweicht und bildet eine unregelmässige Höhle, welche mit der durch die Malacie des *Splenium Corporis callosi* gebildeten Höhle zusammenhängt. Der Umfang dieser Cyste ist an der Tafel zu sehen.

Die Sehstrahlung wird in ihrem ventromedialen Abschnitt von der Malacie berührt.

Schnitt 7 c.m. Der Gyrus Hippocampi ist total erweicht, ebenso der untere Umfang des Corpus callosum und zwar bis zur Wand des Unterhorns.

Die Sehstrahlung ist sonst intakt. Weiter nach vorn nimmt die Erweichung nur den Gyrus Hippocampi bis zum Uncus ein und erstreckt sich wie die Taf. IV. Fig. 1. näher zeigt mit einem Ausläufer nach aussen an die Oberfläche. Sie berührt den Gyrus occipito-temporalis (T^4) in seiner vordersten Spitze.

Die Innenfläche des Unterhorns ist intakt, ebenso die Fimbria, aber das unmittelbar anliegende äussere Mark ist total erweicht.

Centralganglien. (Taf. IV. Fig. 1. 2.)

Der Nucleus caudatus ist beiderseits normal. Veränderungen sind weder an der Oberfläche noch im Inneren bemerkbar. Die Grösse ist beiderseits gleich.

Thalamus opticus.

Der linke Thalamus scheint in allen Hinsichten normal zu sein, sowohl in Form und Grösse wie Konsistenz.

Der rechte Thalamus scheint zwar im Ganzen seine Form erhalten zu haben. Beim Vergleich mit dem linken werden jedoch folgende Veränderungen wahrgenommen: Die Grösse der Thalami: Vom Foramen Monroë bis Ende des Pulvinar: links 35 m.m., rechts 32 m.m. Die Höhe über dem Nucleus anterior Thalami links 21 m.m., rechts 19 m.m. Auch scheint der linke etwas schmäler. Der rechte Thalamus ist also in allen Dimensionen kleiner als der linke. Auch tritt bei der makroskopischen Untersuchung gleich hervor, dass der linke Thalamus auffallend wulstiger und voller als der rechte ist. Jedoch tritt der Unterschied in dem vorderen Abschnitte nicht so viel wie im hinteren, im Pulvinar, hervor.

Der vordere Teil, der eigentliche Thalamus, zeigt rechts keine deutliche Formveränderung und keine begrenzte Malacie.

Das Pulvinar dagegen, welches links sehr wulstig und stark entwickelt ist (10 m.m. breit), ist rechts *bedeutend* zusammengefallen und bildet von Seite zur Seite einen scharfen und schmalen (5 m.m. breiten) Wulst. Die Oberfläche ist hier der Länge des inneren Kniehöckers etwa entsprechend eingebuchtet ohne jedoch malacisch verändert zu sein. Beim Betasten ist sie jedoch weich anzufühlen und zwar deutlich dadurch dass die unterliegenden Teile erweicht sind. Makroskopisch scheint sich diese Erweichung bis zu den Grenzen der inneren und äusseren Kniehöcker, welche jedoch hart sind, zu erstrecken.

Beim Übergang des Pulvinars in den Thalamus ist das Pulvinar fest und wie es scheint normal. Also ist nur die vertikale Fläche des Pulvinars erweicht.

Der innere Kniehöcker ist beiderseits an Form, Grösse und Konsistenz makroskopisch gleich gross und deutlich.

Der äussere Kniehöcker tritt rechts infolge der Schrumpfung des Pulvinars deutlicher hervor; sonst keinerseits irgend eine makroskopische Veränderung.

Corpora 4-gemina. *Colliculi anteriores* sind beiderseits von etwa gleicher Form und Grösse, vielleicht rechts ein wenig kleiner.

Die Colliculi posteriores sind beiderseits gleich, ohne pathologische Veränderungen.

Tractus optici, Chiasma, Nervi optici zeigen keinen deutlichen Unterschied in Form oder Grösse.

Die Corpora mamillaria sind beiderseits gleich.

Die linke Hemisphäre

ist völlig normal. Weder an der Oberfläche noch im Inneren sind pathologische Veränderungen zu entdecken.

Die Pia ist etwas dick, lässt sich jedoch überall ohne Schwierigkeit ablösen.

Die Gyri sind überall normal entwickelt.

Die Hemisphäre wurde in 1—3 c.m. dicke Stückchen zerschnitten, wobei jedoch an den resp. Schnittflächen keine Veränderungen entdeckt werden konnten.

Das Kleinhirn hat normale Grösse, Konfiguration und Konsistenz. Weder an seiner Oberfläche noch im Inneren irgend eine makroskopische Veränderung.

Pons von gewöhnlicher Form und Konsistenz; an der rechten ventrolateralen Seite springen einige grössere Bündelchen stärker als die zunächstliegenden hervor, wodurch die Fläche etwas gezogen hervortritt. Beim Durchschnitt tritt jedoch keine pathologische Veränderung im darunterliegenden Gewebe zu Tage.

Die Medulla oblongata ist an Form, Grösse und Konsistenz ganz normal.

Mikroskopisches.

Die rechte Hemisphäre.

Centralganglien (Taf. V.).

Diese wurden in Horizontalschnitte geschnitten. Färbung nach Weigert, Rosin, und mit Carmin, Rubin etc. Da die Centralganglien mehrere ganz unregelmässige und zum Teil zusammenfliessende kleine selbst mikroskopische Herde enthalten, so lässt sich eine Beschreibung derselben nur schwierig machen. Es scheint demgemäss am geeignetsten eine Reihe von Abbildungen von der Lage der Herde zu geben, durch welche diese gleich klargelegt werden (Taf. V. Fig. 1—6.).

An den ventralsten Schnitten (Fig. 5.) fällt gleich eine grössere Malacie, welche zwischen dem Pes und der Substantia nigra liegt, in die Augen. Sie läuft dem frontomedialen Rande des Hirnschenkelfusses parallel und erstreckt sich von der lateralen bis zur medialen Kante und misst in frontaler Richtung 12 m.m., in sagittaler 1—2 m.m. Durch diese Malacie ist die Substantia nigra vom Pes vollständig getrennt und der frontale Rand des Pes sowie der laterale (occipitale) der Substantia nigra usurirt. In jenem findet also teils ein deutlicher Faserausfall, teils eine Degeneration der dem malacischen Herde zunächst liegenden Fasern statt.

Die Zellhaufen der *Substantia nigra* werden vom Herde nur zum Teil *direkt* berührt. In der Nähe der Malacie sind doch ihre Zellen zu kleinen gerundeten Klumpen zusammengeschrumpft; die entfernter liegenden Zellen sind besser erhalten geblieben, aber die Zellkörper sind bei der Mehrzahl derselben mehr oder weniger abgerundet und deutlich *atrophisch;* andere Zellen sind spitz oder zeigen deutliche Fortsätze und sind demnach also normal.

Wenn man nun die Schnittreihe in dorsaler Richtung durchmustert, so kann man die aufsteigende Richtung dieser Malacie in einer grossen Anzahl von Präparaten verfolgen. Sie behält im Ganzen dieselbe Lage am medialen Rande des Pes und höher hinauf an der Innenseite der Capsula interna. Sie dringt mit einem Ausläufer in das Corpus geniculatum internum ein und fast bis zu seiner Oberfläche vor. (Fig. 4.).

An etwas mehr dorsalen Schnitten teilt sich die Malacie in zwei, in dem sie in ihrer Mitte überbrückt wird. Die laterale dehnt sich bald in der Breite aus, wird dreieckig und liegt am medialen Rande des inneren Kniehöckers (Fig. 4.); die mediale behält ihre Lage im medialen Abschnitt zwischen der Substantia nigra und dem Pes (Fig. 5.). Wo der Luys'sche Körper auftritt, hört die mediale Malacie auf (Fig. 3.).

Aber die laterale nimmt die Form eines fast regelmässigen Dreiecks mit einer Seite von etwa 3,5—4 m.m. Länge und liegt zwischen der Kapsel des Nucleus ruber (1,5 m.m. entfernt), dem Winkel zwischen dem inneren Kniehöcker und Corpus 4-geminum

und dem caudalen Abschnitt der inneren Kapsel (Fig. 4.). Die Malacie hat weder die Fasern der inneren Kapsel noch die des Nucleus ruber noch den Luys'schen Körper ergriffen.

Noch mehr dorsal (Fig. 3.) wird die occipitale (laterale) Malacie grösser und unregelmässig und nimmt die Hauptmasse des Pulvinars ein. Dadurch werden die hier von dem occipitalen Abschnitte der Capsula interna medialwärts verlaufenden Fasern durchschnitten. Ein Ausläufer des Herdes läuft parallel mit dem medialen Rande und der Haubenstrahlung des rothen Körpers (Fig. 3.).

Noch mehr dorsalwärts, in der Ebene der Commissura posterior behält die Malacie ungefähr dieselbe Form und Ausdehnung, aber im dorsalsten Teil des Thalamus (Fig. 2.) vermindert sie sich, jedoch treten 2—3 kleine Malacien als die dorsalsten Ausläufer der vorher einfachen Malacie auf. Von diesen liegt eine am medialen Rande der caudalen Capsula interna und die zwei anderen in der Mitte des Thalamus.

Endlich unmittelbar unter dem Stratum superficiale (Fig. 1.) werden auch diese nunmehr kaum 1—2 m.m. grossen streifenförmigen Malacien kleiner und hören bald ganz auf.

Ausser dieser grossen den ganzen Thalamus von unten nach oben durchsetzenden Malacien finden sich noch *zwei andere. Die eine* liegt am lateralen Rande des Corpus geniculatum externum (Fig. 4. 5.) und schneidet hier einen schmalen Streifen des Ganglions ab. Ventral berührt sie das Ganglion kaum und ist länglich (1,5 m.m. breit, 4 m.m. lang); höher auf schneidet sie auch den lateralen Rand des Kniekörpers ab und trennt in einer Ausdehnung von etwa 3 m.m. das Ganglion von seiner dorsolateralen Kapsel. Im dorsalsten Abschnitt des Kniehöckers erstreckt sich die Malacie mehr medialwärts und greift folglich auf das Ganglion noch mehr über und schmelzt dann dorsal vom Kniehöcker mit der vorher beschriebenen Malacie zusammen. Von hierab bildet sie mit ihr eine grössere Höhle, welche das Pulvinar und das frontal und medial von demselben liegende Gewebe des Thalamus einnimmt. Ihr näheres Verhalten im dorsalen Abschnitt des Thalamus ist oben beschrieben worden.

Die *zweite Malacie* (Fig. 4. 5. mal.) ist klein, und in den ventralen Schnitten streifenförmig. Sie verläuft vom Centralgrau des Aquäductus nach hinten durch die Fasern des Oculimotorius um am medialen Rande der grossen Malacie mit dieser, wie es scheint, zusammenzuhängen. Diese Malacie hat also einige Zellen des Oculimotoriuskerns zum Teil zerstört, dann den Fasciculus longitudinalis posterior etwa 0,5 m.m. lateral von der Mittellinie durchbrochen und die Schleife ein wenig sowie auch einige von den austretenden Oculimotoriusfaserbündeln usurirt (Fig. 5.). Sie berührt den roten Kern nicht; scheint aber verschiedene seiner ventralen Fascikeln durchschnitten zu haben. Die Malacie misst in vertikaler Richtung nur einige, etwa 3(?) m.m. und hört bald (in der Höhe der ventralen Hälfte des roten Körpers) auf.

Diese kleine Malacie nahe dem *Aquäductus* verdient besondere Aufmerksamkeit. An einer Anzahl von Präparaten sieht man, dass sie eigentlich als ein Ausläufer der grösseren Pes-Malacie betrachtet werden muss. Man kann nämlich an geeigneten Präparaten ihrem Verlauf vom medialen Abschnitt der Pes-Malacie folgen. Sie bahnt ihren Weg nach obenvorn der Mittellinie mehr oder weniger parallel, obschon sie, wie auch die Fig. 4. 5. auf Taf. V näher zeigt, recht unregelmässig zwischen den Fasern des Oculimotorius und den Bündeln des Fasciculus longitudinalis verläuft. Im ganzen ist sie streifenförmig.

An den hintersten Präparaten (III. 5) (die Präparaten-Serie fängt zwischen dem Trochlearis-Nerven und dem Colliculus posterior an) dringt sie vom medialen Abschnitt der Pes-Malacie (ich nenne so der Kürze wegen die Malacie zwischen Pes und Substantia nigra) mit einer Breite von 1—1,5 m.m. durch die Schleife, deren Fasern jedoch nur wenig und in geringer Ausdehnung dadurch verändert sind, etwa 1,5 m.m. lateral von der Mittellinie nach vorn bis 1—1,5 m.m. vom Aquäductusgrau entfernt hervor. Sie erreicht also hier nicht den dorsalen Rand des Fasciculus longitudinalis posterior; (dagegen giebt es an diesen Schnitten eine kleine Malacie (1 + 0,30 m.m.) medial vom Nucleus colliculi posterioris).

Die in der Nähe der Malacie austretende Oculimotorius-Bündel sind nicht sichtbar verändert.

An den folgenden Präparaten bemerkt man jedoch, dass die Malacie zwar den Rand des Fascic. long. posterior nicht erreicht hat, dass dagegen da, wo der gleich zu beschreibende Kern liegt, etwas Abnormes zu finden ist. Die Fasern des Fasciculus longitudinalis sind hier deutlich in Degeneration begriffen und einige Zellen des Kerns sind degenerirt und in Pigmentklumpen umgewandelt, andere dagegen recht gut erhalten geblieben.

Nur wenige Schnitte weiter nach vorn und die Malacie hat die Bündel des Fasciculus longitudinalis posterior 0,5—1 m.m. lateral von der Mittellinie durchbrochen. Die Malacie misst hier fast exact 1 m.m. und erstreckt sich in das Aquäductusgrau etwa 1 m.m. weit hinein (Fig. 4. mal.). Innerhalb der Malacie sieht man nunmehr weder Zellen noch Fasern, aber unmittelbar neben der Grenze der Malacie sind die Nervenfasern auffallend gut erhalten, und im Centralgrau sind schon die in einer Entfernung von etwa 1 m.m. liegenden Zellen normal. Der Wirkungskreis der Malacie ist also im Ganzen eine sehr beschränkter.

Auf den nun weiter folgenden etwa 25 Schnitten (III 32—57) (also einer Dicke von etwa 0,75—1 m.m. entsprechend) verhält sich die Malacie in derselben Weise. In das Aquäductusgrau erstreckt sie sich wie ein der Mittellinie paralleler und davon 0,5 m.m. entfernter Zipfel etwa 1—1,5 m.m. ein und endet zugespitzt. Nach unten (ventralwärts) misst sie kaum 1 m.m. in der Breite und 3—4 m.m. in der Länge, läuft parallel mit der Mittellinie oder nähert sich derselben etwas um dann aufzuhören.

Die austretenden Oculimotoriusfasern sind kaum verändert; sie sind nicht varikös oder zerfallen, aber schön gefärbt. Aber beim Austritt aus der Medullarsubstanz an der Mittellinie vor dem Pons sind die hintersten Oculimotorius-Bündel schon degenerirt, die demnächst nach vorn folgenden sind nur wenig verändert und die vordersten normal.

Schon an den nächstfolgenden Schnitten bemerkt man von der Nähe des Herds wenig oder nichts.

Der malacische Herd liegt also im oberen Rande des Fasciculus longitudinalis posterior 1 m.m. lateral von der Mittellinie, ist 1 m.m. breit und misst kaum 1 m.m. von vorn nach hinten (sagittal), aber in vertikaler (oben-unten) Richtung etwa 4—5 m.m.

und streckt sich etwa 1 m.m. in das Aquäductusgrau hinein. Die Oculimotoriusfasern sind kaum ergriffen.

Die Malacie entspricht also der Lage des Trochlearis-Kerns und dehnt sich nach vorn unmittelbar in den ventralen Oculimotoriuskern aus.

Die ventralen und dorsalen Oculimotoriuskerne sind übrigens intakt und nur eine Anzahl der etwa 0,5 m.m. von der Mittellinie gelegenen Zellen sind an einer sehr kleinen Strecke (etwa 0,5 m.m. in sagittaler und etwa 1—1,5 m.m. in dorsoventraler Richtung) lädirt.

Aus der eben gegebenen Darstellung über die Ausdehnung der malacischen Herde in den Centralganglien geht hervor, welche von den verschiedenen kleineren Ganglien oder Nervenbahnen durch sie betroffen sind. Es dürfte jedoch notwendig sein näher anzugeben wie die wichtigeren Ganglien und Bahnen sich verhalten.

Pes und Capsula interna.

Die Hauptmasse des Pes ist unversehrt, die Fasern sind kräftig gefärbt und zeigen keine Spur von Degeneration oder Faserausfall. Dagegen finden sich drei millimeter-grosse Malacien inmitten der normalen Faserbündel; ausserdem hat der fronto-mediale Rand durch die grosse Malacie (Fig. 5.) bedeutend gelitten. Die Veränderung hat besonders den mittleren Abschnitt betroffen aber in unregelmässiger Weise. Hier sind die Fasern bleicher, schwächer und spärlicher und man trifft auch Degenerationsprodukte. Die Fig. 5. zeigt ungefähr die Ausdehnung der Veränderung, welche 1—2 m.m. der Breite des Pes getroffen hat; die lateralen Teile sind verschont in einer Breite von 3 m.m. im medialen und etwa 5 m.m. im lateralen Abschnitte.

Folgt man nun dem Pes in dorsaler Richtung, so kann man wahrnehmen, dass er auch etwas höher in ungefähr derselben Weise ergriffen ist, selbst da, wo er in die Capsula interna übergeht. Im ventralen Abschnitt der Capsula interna findet sich, 4 m.m. von dem medialen Rande, da wo weiter unten die Malacie am tiefsten in die Kapsel eindringt eine weisse bindegewebige Stelle in welcher die Fasern spärlicher als sonst zu treffen sind (Fig. 4.). Noch weiter nach oben findet man hier nur eine Veränderung des Bindegewebes. Die Kapsel zeigt sonst wenig Beeinträchtigung durch die Malacie, obschon im dorsalen Abschnitt des Thalamus die recht grosse Malacie sie unmittelbar streift und weiter nach oben auch die nunmehr streifenförmige Höhle an ihrem hintersten $^1/_3$ unmittelbar anliegt, ja selbst in sie etwas eindringt.

Also ist nur eine kleine Strecke der *Pyramidenbahn* an dem medialen Rande der Malacie in kleinerer Ausdehnung ergriffen.

Thalamus Opticus.

Die Form des Ganglions ist durch das Vorhandensein der ausgedehnten Malacie gar nicht verändert. An den verschiedenen Schnitten hat die Malacie so verschiedene Form, dass eine Beurteilung ihrer Einwirkung auf die sie durchlaufenden Fasern recht schwierig wird.

Fasern. *Dorsale Schnitte* (V. 60—70).

Die radiär von der Gitterschicht in den Thalamus einstrahlenden Bündel sind recht schön, und die einzelnen Fasern normal, intensiv gefärbt, im allgemeinen nicht varikös. Dies ist der Fall sowohl im frontalen wie im caudalen Abschnitte des Thalamus. Ausserdem finden sich Bündel mit varikösen Fasern, deren Ursprung und Verlauf ungewiss ist. Aber in der Nähe der malacischen Herde sind die Nervenfasern degenerirt. Es ist nicht möglich weiter hin diesen degenerirten Fasern zu folgen. Da aber der Herd mit seinen der inneren Kapsel parallelen Ausläufern in sagittaler Richtung nicht weniger als etwa 5 m.m. misst, so dürfte eine nicht unbeträchtliche Anzahl von radiären Fasern durchschnitten, resp. funktionsunfähig, sein.

Die Malacie liegt 7 m.m. frontal vom occipitalen Rande des Thalamus in der Gitterschicht und dringt etwa 1 m.m. in die Kapsel ein. Hier findet man im Gewirr der Fasern nicht wenige, welche in Degeneration begriffen zu sein scheinen. Dem Herd gegenüber zeigt auch die Kapsel eine bleichere Verfärbung und an der lateralen Seite derselben zeigen die in die occipitale Spitze des Putamens einstrahlenden Bündel auch deutlich degenerirte Fasern. Dabei sind hier sämmtliche Fasern verändert, während die weiter nach vorn ins Putamen einstrahlenden Bündel nicht verändert sind.

Der occipitalste Abschnitt der Capsula int. enthält nur (?) normale Fasern.

Mehr ventrale Schnitte (V. 39.). Hier hat der Herd fast dieselbe Lage und ist schlitzförmig und parallel mit der Kapsel; er dringt hier in die Kapsel weniger tief ein. Hier treten auch kleinere Herde im Inneren des Thalamus auf.

Mehr ventrale Schnitte (V. 9.) (Fig. 1.) verhalten sich im Ganzen in derselben Weise, aber die Fasern der Kapsel sind dem Herde gegenüber weniger verändert. Die erwähnten Fasern des Putamens sind dagegen verändert; diese scheinen hier sowohl ins Putamen einzutreten wie auch seine mediale Kapsel zu bilden (s. unter die Linse).

In der mehr ventralen Schnittserie (IV) (Fig. 2. 3.) (etwa 1 m.m. weiter ventral) hat die Malacie zwar im Ganzen dieselbe Lage aber weit grössere Dimensionen. Sie berührt aber nicht unmittelbar die Kapsel sondern mehr die occipitale Einstrahlung in den Thalamus, deren vordere Hälfte fast vollständig durchtrennt ist. Von der hinteren Hälfte sind die mehr ventralen Fasern auch von der Malacie durchschnitten; dagegen sind zahlreiche Fasern derjenigen Bündel, welche wahrscheinlich ihre Endstation in dem unversehrten Abschnitte des Thalamus finden, recht gut erhalten, gut gefärbt und wenig varikös; andere, welche die im Pulvinar gelegene Malacie berühren, sind deutlich im Zerfall begriffen.

Die *radiären Thalamusfasern.* Im *dorsalen* Abschnitte des Ganglions sind diese im allgemeinen gut erhalten. Die Bündel sind dick und die Fasern gut gefärbt und nicht varikös. Daneben finden sich zahlreiche blassere Fasern, welche jedoch nicht varikös sind.

In der Nähe der malacischen Herde sind dagegen die Fasern entweder gänzlich zerfallen oder in Degeneration begriffen. Und da diese Herde in den mehr ventral gelegenen Abschnitten überhaupt eine grössere Ausdehnung haben, so ist auch hier die Degeneration der Fasern viel ausgedehnter. Es finden sich also im Pulvinar fast keine erhalten gebliebenen Fasern (Fig. 3.).

Die *Zellen* des Thalamus sind überhaupt ziemlich erhalten geblieben, ihre Konturen sind scharf, Pigmentklumpen fehlen, aber die Zellen sind überall reichlich pigmentirt.

In den malacischen Herden sind sie vollständig untergegangen und in ihrer Nähe degenerirt.

Der Nucleus ruber ist nirgends von den malacischen Herden ergriffen, wohl aber ist die Haubenstrahlung in ventralen Schnitten in einer Entfernung von 1. 5 — 2 m.m. vom lateralen Rande des Ganglions zum Teil durchschnitten (Fig. 3. 4.). Dessungeachtet sind die Fasern, welche am lateralen Rande des Ganglions ein- resp. austreten, morphologisch normal.

In mehr dorsalen Schnitten liegt die Malacie mehr occipital vom Ganglion und hat deshalb nur die occipitalen Fasernbündel des Ganglions zerstört. Nicht wenige vom frontalen Abschnitt des Nucleus ruber kommende und nach dem hinteren Abschnitt der Capsula interna ziehende Bündel sind auch der Degeneration entgangen (Fig. 3.), während die mehr occipital liegenden Fasern der Zerstörung anheimgefallen sind. Die Bündel im Inneren sind reichlich, und zeigen normale Fasern.

Die mediale *Kapsel* ist dick und gut gefärbt, die laterale schwächer.

Die *Zellen* des Nucleus ruber sind wenigstens zum grossen Teil normal, scharf konturirt, nicht pigmentirt, mit schönen Ecken und Fortsätzen.

Der Luys'sche Körper ist nirgendswo malacisch. Er hat normale Grösse, grossen Reichtum an Fasern, und sind dieselben sowohl im Inneren wie in der Kapsel schön gefärbt und nicht degenerirt.

Die *Zellen* sind pigmentirt, sonst aber anscheinend normal (scharfe Kontur etc.).

Eine nicht unbeträchtliche Anzahl der occipital vom und parallel mit dem Luys'schen Körper durch Capsula interna (nach dem Linsen-Körper) ziehenden Fasern sind auffallend varikös aber schön gefärbt (beginnende Degeneration?).

Nucleus lentiformis.

Weder das Putamen noch die Glieder des Globus pallidus sind makroskopisch verändert; selbst bei schwächerer Vergrösserung wird eine Veränderung nicht wahrgenommen. Aber bei stärkerer Vergrösserung bemerkt man dass:

1) im *Globus pallidus* recht viele einzelne Fasern oder ganze Faserbündel sehr blass oder grau gefärbt sind und die einzelnen Fasern etwas dünn erscheinen (atrophisch), obschon die Nervenfasern des Präparats sich sonst als intensiv schwarz gefärbt erweisen.

Deutlich degenerirte Fasern finden sich nicht mit Ausnahme im occipitalen Ende des äusseren Gliedes (also entsprechend dem hintersten Abschnitt der Capsula interna), wo zahlreiche degenerirte Bündel in der Lamina medullaris exterior sich befinden, während solche schon in dem mehr frontalen Abschnitte fehlen. Dieses deutet darauf, dass die Fasern des occipitalen Abschnittes der Lamina mit occipitalen Fasern des Thalamus in Zusammenhang stehen.

Die *Zellen* erscheinen meistens normal (scharfe Konturen, deutlicher Kern, nur mässig pigmentirtes Protoplasma).

Die *Linsenschlinge* enthält reichliche normale Fasern; atrophische oder degenerirte sind nicht zu beobachten.

2) *Putamen.* Nur die occipitalen Bündel enthalten degenerirte Nervenfasern und zwar in grosser Anzahl. Die übrigen Fasern sind nicht verändert, wiewohl oft blass.

Die *Zellen* sind sehr pigmentirt, eckig-gerundet (verändert?).

Corpus geniculatum externum (Fig. 4. 5.).

An den ventralsten Schnitten (Fig. 4.) findet man in der lateralen Grenze des äusseren Kniehöckers eine 2,5 m.m. dem Ganglion entlang liegende Malacie, welche nur wenig auf das Ganglion übergreift. Nur in der Nähe der kleinen (2—4 m.m. messenden) Malacie scheint der Kniehöcker gelitten zu haben, sonst sind Fasern und Netze sehr schön und zwar besonders die vom Opticus einstrahlenden Bündel.

An mehr dorsalen Schnitten (Fig. 5.), wo die Malacie des Ganglion fast in seiner ganzen Länge (etwa 4 m.m.) berührt und auch etwas (c:a 0,3 m.m. tief) auf dasselbe übergreift, ist der Effekt grösser. Zwar erscheint der Kniehöcker im Ganzen bei schwächerer Vergrösserung wenig verändert, aber bei stärkerer scheint eine nicht unbeträchtliche Anzahl der querlaufenden Fasern leicht affizirt zu sein; die Opticusbündel sind dagegen sekundär nicht erkrankt mit Ausnahme da, wo sie die Malacie direkt berühren.

An den dorsalsten Schnitten kann man sagen, dass der ganze kleine Abschnitt des Ganglions in der Nähe der Malacie liegt; jedoch sind die Fasernetze ziemlich gut erhalten.

Im ventralsten Abschnitte scheinen die *Zellen* kaum verändert zu sein. Im mittleren sind sie in dem malacischen Gebiete degenerirt, im übrigen Abschnitte des Ganglions ziemlich (vollständig?) erhalten mit scharfen Konturen und Kernen. In Pigment findet man keine umgewandelt. Ob leichte Veränderungen vorhanden sind ist ungewiss.

Im dorsalsten Theile scheinen sie normal zu sein.

Das *Stroma* ist im ganzen Ganglion kernreicher als normal, besonders in der Nähe der Malacie.

Resumé. Die Malacie hat auf die Hauptmasse eine pathologische Einwirkung ausgeübt, indem das Stroma kernreicher, die Zellen in einem grossen Teile des Ganglions sowie die Fasern in der Nähe der Malacie verändert sind. Durch die laterale in der ganzen Höhe des Ganglions sich ausdehnende Malacie ist die Hauptmasse der occipitalen Strahlung zerstört.

Der *Tractus opticus* dexter ist von der Malacie nicht berührt und an den Längsschnitten ist keine Veränderung wahrzunehmen.

Corpus geniculatum internum.

Dieses Ganglion wird in grosser Ausdehnung von der Malacie berührt.

An den *ventralsten Schnitten* (Fig. 5.) schwenkt die Malacie mit einem spitzen Ausläufer um die medio-occipitale Ecke des Pes (Capsula interna) herum, schneidet die hier verlaufenden Fasern durch und dringt mit einer schmalen Spitze in das Ganglion ein. Auch sind hier im ventralen Abschnitte des Ganglions die meisten Fasern mehr oder weniger deutlich in beginnendem Zerfall begriffen; die *Kapselfasern* sind noch *völlig normal.*

Die *Fasern* im Inneren sind jedoch zahlreich vorhanden. Die Hauptmasse des Ganglions ist auch bedeutend kernreicher als normal. Die Zellen sind in dem peripheren occipitalen Abschnitte ziemlich erhalten (pigmentreich, aber mit scharfen Konturen), im frontalen aber vollständig untergegangen.

An höher gelegenen Schnitten hält sich die Malacie verhältnismässig mehr in der frontalen Peripherie und nur die angrenzenden Partien haben dadurch gelitten, wenn auch die Zellen sehr pigmentirt sind. Die äussere Kapsel ist hier recht gut erhalten geblieben.

In noch höher liegenden Schnitten (Fig. 4.) dringt ein grosser Ausläufer der Malacie am Winkel zwischen inneren Kniehöcker und dem Colliculus posterior bis nahe an die Oberfläche heran und schneidet in das Ganglion ein. Dadurch werden die grossen vom Colliculus kommenden Bündel zum Teil abgeschnitten und sind einer Massendegeneration unterworfen. Nur die *Kapsel* und selbst diese auch nicht völlig *hat normale Fasern.* Die der Kapsel zunächst liegende Zone ist der Veränderung zum Teil entgangen.

Im dorsalsten Teil des Ganglions dringt die Malacie bis zur Oberfläche des Ganglions vor.

Corpora 4-gemina (Horizontalschnitt). (Taf. V. Fig. 3.)

Colliculus anterior.

Das *Stratum zonale* ist erhalten und enthält zahlreiche Fasern, aber diese sind varikös oder zerfallen, obwohl noch gefärbt, also zum Teil in *beginnender Degeneration* begriffen.

Cappa cinerea. Die feinen Fasern dieser Schicht sind zwar vorhanden und sind gefärbt, aber sie bilden keine Netze und sind im ventrolateralen Abschnitte des Colliculus auffallend varikös, aber nicht in der mehr dorsal resp. frontal gelegenen.

Stratum opticum. Die vom Stratum zonale des Corpus geniculatum und den naheliegenden Teilen in das *oberflächliche Mark* einstrahlenden Fasern sind zahlreich und schön gefärbt, in ventralen (= occipitalen) Partien des Colliculus stark, in mehr dorsalen (frontalen) weniger varikös.

Im *mittleren Grau* sind die Netze sehr dicht und die Fasern gut gefärbt; im allgemeinen kaum varikös.

Im *mittleren Mark* sind die groben Fasern gut erhalten und kaum varikös aber schön gefärbt und zahlreich. Die grossen Zellen sind schön.

Stratum Lemnisci. Die cirkulären Fasern zahlreich und ganz normal; die radiären sind zahlreich und normal.

Im *centralen Grau* sind reichlich normale Fasern vorhanden.

Colliculus posterior.

Stratum zonale mit gut gefärbten aber etwas varikösen Fasern.

Nucleus mit starker Kapsel und reichlichen Netzen im Inneren. Alle Fasern sind intensiv gefärbt, nicht varikös, also normal und zwar sowohl die radiären wie die übrigen.

Commissura posterior. Sowohl die obere wie die untere enthält zahlreiche Bündel (wie normal) und ihre Fasern waren alle schön gefärbt und nicht varikös. Also normal.

Die Schleife.

In den ventralen Schnitten durch den Pes trennt, wie schon gesagt wurde, die gürtel-oder halbmondförmige Malacie den mediofrontalen Rand des Pes vom Gebiete der Substantia nigra. Die Malacie misst im lateralen Abschnitt 1 m.m. im medialen 2 m.m. und die Zerstörung der Substantia nigra dürfte deshalb ungefähr diesen Umfang haben.

Die Hauptmasse der *Substantia nigra* ist deutlich verschont geblieben aber ihr laterale, oder richtiger latero-occipitaler Rand ist malacisch. Wie schon beschrieben sind auch viele der charakteristischen Zellen deutlich *atrophisch,* verkleinert und in Pigmenthaufen umgewandelt; andere dagegen verhältnismässig erhalten. Im Begrenzungsrande der Malacie sind die Nervenfasern zum Teil in Degeneration begriffen.

Weiter nach oben berührt die Malacie nirgends weder den Nucleus ruber noch den Globus pallidus, die Linsenkernschlinge oder den Luys'schen Körper; dagegen liegt sie (Fig. 2. 3. 4). dem hinteren $^1/_3$ der Capsula interna unmittelbar an und liegt hier zwischen dem inneren Kniehöcker, dem medio-occipitalen Winkel der Capsula interna und dem äusseren Kniehöcker und mehr dorsalwärts zwischen dem Pulvinar, dem hinteren Rande der Capsula interna und dem occipitalen Verlauf der Kapsel. Hier berührt sie den hinteren Rand der vom roten Körper lateralwärts ausstrahlenden Fasernbündel, von welchem auch viele zerstört sind.

Die rechte laterale *Schleife* ist kräftig entwickelt und enthält intensiv gefärbte und normale Fasern.

Die *Hauptschleife* ist beiderseits gleich und zeigt weder in caudalen noch in proximalen Schnitten eine Degeneration.

Epikrise.

Kurzer Krankenbericht. Keine nervöse Belastung. Als Jüngling Alkohol missbraucht. Hat Syphilis erworben. Litt sonst an verschiedenen Krankheiten, aber behielt dem ungeachtet bis ins hohe Alter gute Kräfte. Die Sehschärfe, das Gehör, das Gedächtnis und die Urteilskraft waren auch bis zu seiner letzten Krankheit gut erhalten. Nach der Influenza im Dec. 1891 hütete Pat. das Bett bis zum 20. Jan., an welchem Tage er aufstehen wollte. An diesem Tage wurde er im Bette plötzlich von einem Schlaganfalle betroffen. Er fiel nach rechts. Die Unterarme zogen sich gegen die Brust, die Hände drehten sich konvulsivisch. Sonst keine Zuckungen. Bald nachher blieb Pat. still mit geschlossenen Augen liegend. Er schien nichts zu verstehen. Bald trat Erbrechen ein. Die Besinnung kehrte bald wieder zurück; er antwortete jedoch nicht auf Anrede, der linke Arm und das linke Bein waren vollständig gelähmt. Im Gesicht keine Schiefheit.

Am $^{21}/_1$ war Pat. bei klarer Intelligenz. Er öffnete das linke Auge, aber das rechte Augenlid konnte er nicht heben. Er verstand alles, konnte aber nicht antworten. Nach einigen Tagen kehrte die Sprache zurück, aber sie war verworren. Er fing an Arm und Bein zu bewegen. Er lag mit geschlossenen Augen, aber konnte das linke Auge nach jeder Richtung bewegen. Sprache undeutlich. Pat. scheint eine Farbenhallucination gehabt zu haben, in dem er ein rotes Band an der Stirn sah.

Etwa am $^{12}/_2$ konnte er das rechte Augenlid etwas heben und die Bewegungen des linken Armes und Beines nah-

men zu. Die linke Seite war kalt. Urin und Fæces gingen oft ins Bett. Trat am $^{16}/_{2}$ ins Krankenhaus ein.

St. præs. $^{19}/_{2}$ 1892. Pat. schwach, bleich, die Wangen cyanotisch. Gefässe sklerosirt. Psyche klar, keine Aphasie oder Hallucinationen. Geruch recht gut, Sehkraft bedeutend herabgesetzt, am meisten am linken Auge; konnte vor dem Anfalle Zeitungen ohne Brille lesen. Linksseitige Hemianopsie ohne hemianopische Reaktion. Beide Pupillen reagiren sonst normal, die rechte Pupille ist etwas kleiner als die linke. Ophthalmoskopisch Nichts.

Die Augenbewegungen normal, aber bei dem Eintritt ins Krankenhaus schien eine gelinde Déviation conjuguée zu bestehen. Das rechte Augenlid kann nur bis zur Hälfte gehoben werden. Weder Trigeminus noch Facialis sind getroffen, wenn auch bisweilen das linke Auge etwas schwächer geschlossen wird. Das Gehör beiderseits gleich scharf. Der Geschmack gut. Die Bewegungen der Zunge langsam aber beiderseits gleichmässig. Drucksinn links bedeutend herabgesetzt; Schmerzsinn fast völlig geschwunden. Der Temperatursinn abgestumpft, er empfindet alles als kalt. Der Ortsinn herabgesetzt. Muskelsinn fraglich. Die Motilität der linksseitigen Extremitäten ist herabgesetzt, aber in geringerem Grade als die Sensibilität. Die Reflexe an der linken Seite kaum merkbar. $^{19}/_{2}$ Fieber. Verschied am $^{26}/_{2}$ 1892.

Die Sektion zeigte teils eine ausgedehnte Malacie der rechten Hemisphäre, welche die mediale Seite von der Occipitalspitze bis zu den Centralganglien einnahm teils verschiedene kleinere zum Teil zusammenfliessende Malacien im Thalamus und Pes u. s. w.

Diagnose. *Art der Läsion.* Der plötzlich ohne vorhergehende Symptome von Herzschwäche eintretende Schlaganfall, welcher mit Bewusstseinsverlust verbunden war, deutete eher auf eine Blutung als auf Thrombose, und zwar um so mehr als die begleitende Parese nicht sehr stark war. Obschon Pat. schon am folgenden Tage bei klarer Intelligenz war, kam jedoch die Sprache erst einige Tage später wieder. Dieses sowie das Erbrechen konnte wohl als ein Ausdruck einer sich nur langsam ausgleichenden Drucksteigerung resp. Blutung gedeutet werden. Dafür schienen auch die Zuckungen zu sprechen. Dessen ungeachtet fand sich *bei der Sektion* eine Erweichung infolge einer *Thrombose* hauptsächlich der Arteria cerebri posterior.

Die Heftigkeit der Symptome muss durch die Grösse des befallenen Gebietes erklärt werden und der Fall zeigt deshalb, wie schwierig es mitunter ist, eine Hämorrhagie von einer Erweichung zu unterscheiden (s. unten).

Lokalisation der Läsion. Der vorliegende Fall unterscheidet sich von den gewöhnlichen Hemiplegien hauptsächlich durch drei Symptome, nämlich durch die *Hemianopsie,* durch das *Überwiegen der Sensibilitätsstörung* im Verhältnis zu der Motilitätsstörung und drittens durch die *isolirte Lähmung des* einen oberen *Augenlides.*

Das Vorhandensein der *rechtsseitigen Hemianopsie* bei dem gleichzeitigen Auftreten einer ausgeprägten Sensibilitätsstörung, aber einer nur schwachen Parese der Motilität charakterisirt nach den geläufigen Ansichten eine Affektion in der Nähe des hinteren Abschnittes der Capsula interna. Hier sollen einerseits die Sehfasern von dem äusseren Kniehöcker in die Kapsel eintreten und andererseits die sensiblen Fasern durch die Kapsel nach oben verlaufen. Dieser Fall bei dem in der That eine kleinere Malacie die sensiblen Fasern des hintersten Drittels der Kapsel und zugleich eine andere kleinere am lateralen Rande des äusseren Kniehöckers liegende Malacie, die diesem Ganglion vom Occipitallappen zu laufenden Fasern durchschnitten hat, scheint also für die Richtigkeit einer solchen Ansicht zu sprechen (s. unten).

Aber ausserdem war eine ausgedehnte Malacie der medialen Rinde des Occipitallappens vorhanden, welche, eben so gut die Hemianopsie erklären kann.

Schliesslich fand sich eine isolirte sehr auffallende Lähmung des rechten Augenlidhebers. Das Auftreten dieser isolirten Lähmung deutete ohne Zweifel auf eine kleine beschränkte Läsion des Nucleus des Levators oder der austretenden Fasern des Levators Palpebræ superioris — also an dem Aquädukt oder im Pes. — Dies war auch hier der Fall. Die Parese der Glieder war linkseitig, die des Augenliedes dagegen rechtseitig, jene also centraler, diese peripherischer Natur.

Analyse der Symptome.

Die psychischen Funktionen. Unmittelbar nach dem Schlaganfall trat Bewusstseinsverlust ein und dauerte eine Weile. Am folgenden Tag war Pat. bei klarem Bewusstsein, aber es dauerte einige Tage, ehe er verständlich sprechen konnte, obwohl er schon verstehen konnte, wenn man ihn anredete. Im Krankenhause war er zwar schwach und heruntergekommen, aber er war im Übrigen bei klarem Bewusstsein. Die Beeinträchtigung der seelischen Funktionen dürfte durch das plötzlich Auftreten der nicht unbedeutend ausgedehnten Erweichung genügend erklärt werden.

Durch die nach verschiedenen Richtungen sich verzweigende Malacie des rechten Thalamus, welche im Ganzen eine recht grosse Ausdehnung hatte und sowohl die centralen Gesichts- wie Gehörganglien sowie auch wichtige sensible Teile zerstört hatte, waren ohne Zweifel wichtige Verbindungen zwischen den verschiedenen Teilen der Rinde der rechten Hemisphäre unterbrochen. Dessen ungeachtet kehrte das Bewusstsein bald zurück. Dieses scheint ein neuer Beweis zu sein, dass die rechte Hemisphäre ohne besonders auffallende psychische Symptome hervorzurufen bis zu einem gewissen Grade ausser Funktion gesetzt werden kann. In diesem Fall war jedoch die Hauptmasse des Hemisphärenmarkes im Gegensatz zu dem was bei dem Falle 1 Malm sich fand, gut erhalten geblieben.

Aphasie. Unmittelbar nach dem Anfalle verfiel Pat. in einen solchen Zustand, dass er weder eine Frage verstehen, noch sprechen konnte. Erst nach einigen Tagen kehrte die Sprache wieder. Da keine Veränderungen in der linken Hemisphäre angetroffen wurden, müssen diese Symptome ein Ausdruck des Chok's nach dem Schlaganfalle, d. h. der Circulationsstörung sein. Auch später sprach Pat. wenig. Weder Worttaubheit noch Wortblindheit oder Aphämie war vorhanden; und auf Agraphie konnte nicht mit Aussicht auf Gelingen geprüft werden, da Pat. vorher kaum schreiben

konnte. Er schrieb bei Aufforderung jedoch einige Buchstaben.

Kranialnerven. I. Der Geruch zeigte nichts abnormes, was bei dem Vorhandensein einer ausgedehnten Malacie im Gyrus Hippocampi bemerkenswert war.

II. Da die Sehkraft bedeutend herabgesetzt war, so war es schwierig die Augenfunktionen zu prüfen. Die Minderung der Sehkraft war gewiss durch den Schlaganfall verursacht, da nämlich Pat. vorher ohne Brille gut lesen konnte.

Eine linksseitige *Hemianopsie* wurde konstatirt und zwar, aller Wahrscheinlichkeit nach, mit erhaltenem Fixationsfeld. Für die Lokalisation des Sehcentrums ist diese Beobachtung von wenig Belang. Zwar fand sich bei der Sektion eine auf die mediale Fläche des Occipito-temporallappens beschränkte Malacie, welche makroskopisch an keinem Punkte in die Sehstrahlung eindrang, wenn sie auch in der Nähe der Occipitalspitze (Schnitt etwa 2 c.m., Taf. IV. Fig. 4—5.) die dorsale und ventrale Spitze der Sehstrahlung abschnitt, aber ausserdem fand sich am lateralen Rande des äusseren Kniehöckers eine eher mikro- als makroskopische Malacie, welche ohne Zweifel eine Anzahl der occipitalen Sehfasern durchschnitten hatte. Wenn eine mikroskopische Untersuchung nicht vorgenommen worden wäre, so hätte man diesen Fall ohne Zweifel leicht als beweisend für eine Lokalisation der Hemianopsie in die mediale Fläche des Occipitallappens angeführt. Der Fall giebt also einen neuen Beleg ab, wie wichtig die mikroskopische Untersuchung ist.

Das gleichzeitige Auftreten einer Läsion in oder in der Nähe des äusseren Kniehöckers und der inneren Fläche des Occipitallappens wird leicht dadurch erklärt, dass die Arterien des Kniehöckers von der Arteria cerebri posterior sich abzweigen. Die von mir in diesem Werke mitgeteilte Kasuistik zeigt wie oft eine Läsion an diesen zwei Stellen gleichzeitig auftreten kann und bei jeder Beobachtung einer ausgedehnteren Malacie der Innenfläche des Occipito-temporallappens muss man deshalb auf eine gleichzeitige Malacie des äusseren Kniehöckers gefasst sein.

Die herabgesetzte Sehkraft des Pat. wurde wahrscheinlich durch das Entstehen der Hemianopsie hervorgerufen. Dadurch erklärt sich auch genügend der Umstand, dass die Sehkraft des linken Auges bedeutend schwächer war als die des rechten, indem das zurückgebliebene Gesichtsfeld bei jenem Auge kleiner war als bei diesem.

Hemianopische Reaktion. Durch die systematische Untersuchung, ob eine hemianopische Reaktion vorliegt oder nicht, dürfte die Frage nach dem Verlaufe der optisch-reflektorischen Bahn einst entschieden werden. Aber man muss nicht vergessen, dass diese Untersuchung oft misslich ist. Mehrmals habe ich dabei keine Gewissheit erlangt und nicht selten ergab eine wiederholte Untersuchung ein entgegengesetztes Resultat. Unter solchen Umständen muss das Ergebnis in einem Falle wie dieser nur mit einer gewissen Reserve aufgenommen werden. Der elende Zustand des Pat. und die Schwierigkeit wiederholt die Pupillenreaktion zu prüfen, dürfte dies erklären.

Unter der Voraussetzung, dass in diesem Falle eine hemianopische Reaktion nicht vorhanden war, lässt sich Folgendes ermitteln. Die Frage ist, wie können die Pupillenfasern vom Tractus opticus zum Iris-Kern gelangen. Wie ich unten in einer besonderen Abhandlung nachzuweisen beabsichtige, verlaufen die Pupillen-reflexfasern nicht wie Bechterew annimmt unmittelbar vom Chiasma in das Grau des dritten Ventrikels, sondern folgen eine Strecke lang dem Tractus opticus. Wo sie hier medialwärts abweichen, ist noch nicht festgestellt. Aller Wahrscheinlichkeit nach weichen die Fasern in der Nähe des Kniehöckers, wie Darkschewitsch annimmt, von der Sehbahn ab.

Im vorliegenden Falle war der Tractus opticus unversehrt und der Weg nach dem Kniehöcker völlig frei, aber unmittelbar nach aussen und nach hinten (Taf. IV. Fig. 2. mal; Taf. V. Fig. 2—5.) war der Weg abgeschnitten. Es lässt sich deshalb kaum denken, dass die Fasern ihren Weg über die Wölbung des Pulvinars, resp. Thalamus-Oberfläche, genommen haben.

Wenn man die Fig. 5. Taf. V. betrachtet, so wird man leicht die Überzeugung gewinnen, dass die Tractusfasern, welche eventuell den Pes passiren, an seiner Innenseite durch den malacischen Herd notwendigerweise abgeschnitten werden müssen.

Wenn sie in den vorderen Abschnitt der Capsula interna eintreten und dann nach oben verlaufen, so könnten sie dagegen dann höher oben die Mittellinie erreichen, aber keine klinische Beobachtung giebt eine Andeutung, dass hier die Pupillenfasern verlaufen.

Vom hinteren Abschnitt der Kapsel können sie infolge der hier befindlichen grossen Malacie ihren Weg nach der Mittellinie nicht finden.

Ebenso wenig dürften sie durch das Pulvinar gehen, da sie auch hier notwendigerweise durchschnitten werden müssten.

In Anbetracht dieser Umstände dürfte der fast einzige offene Weg an der unteren Fläche des Thalamus sein. Hier caudal von der inneren Kapsel und zwischen dieser und dem äusseren Kniehöcker findet man in der That verschiedene Tractus-Bündel, welche nicht in das Ganglion geniculatum externum eintreten. Die ventralsten von diesen Fasern, welche der medialen Wurzel des Tractus entsprechen, verlaufen dann, teils an der Oberfläche, teils auch im Inneren des inneren Kniehöckers und erreichen sodann die Corpora 4-gemina, ohne in diesem Falle ein Hindernis auf ihrem Wege gefunden zu haben, wie die Fig. 4—5. der Tafel V. auch zeigen.

Die mikroskopische Untersuchung zeigt nun, dass auf dem bezeichneten Wege Bündel mit normalen Fasern anzutreffen sind. Und da verschiedene Forscher angenommen haben, dass die radiären Fasern im Colliculus anterior den optischen Reiz nach dem Oculomotorius resp. Iris-Kern hinführen, so ist auch von Interesse, dass auch diese hier in ansehnlicher Anzahl vorhanden waren und ihre normale Beschaffenheit beibehalten hatten.

Einen positiven Beweis, dass die Opticusreflexfasern wirklich in der beschriebenen Weise verlaufen liefert zwar der Fall nicht und ich will hier besonders betonen, dass die oben stehende Auseinandersetzung nur unter der Voraus-

setzung richtig ist, dass wirklich in diesem Falle eine hemianopische Reaktion vorhanden war.

Ob nun die radiären Fasern des Colliculus anterior wirklich den Reflex vermitteln, muss bis auf weiteres als eine noch offene Frage betrachtet werden.

In einigen früher beschriebenen Fällen (N:o 1 und 4 Teil I.) habe ich bei Opticusatrophie gefunden, dass die Kapselfasern des inneren Kniehöckers zum Teil atrophiren, dass aber die radiären Fasern im Colliculus anterior selbst bei vieljähriger Opticusatrophie wenigstens zum grossen Teil bestehen bleiben. Anderseits schcinen die radiären Fasern wahrscheinlich nicht in direktem Zusammenhang mit den Opticusreflexfasern zu stehen. Ein neues Nevron beginnt deshalb wahrscheinlich im Colliculus anterior.

Auf die Ansicht von Darkschewitsch, dass die Opticusreflexbahn durch das Ganglion habenulæ, die hintere Commissur und den oberen Oculomotoriuskern verläuft, gehe ich hier nicht weiter ein, besonders da dieser Kern vielleicht mit dem Oculomotorius nicht zusammenhängt (Kölliker). Die Frage nach der Reflexbahn für die Opticusfasern wird unten in Zusammenhange mit der Frage nach der hemianopischen Reaktion näher behandelt.

Hallucinationen. Pat. scheint eine Hallucination gehabt zu haben. Er war unruhig und warf den Kopf hin und her um ein rotes Band am unteren Teil der Stirn los zu werden. So scheint also die Hallucination etwas nach oben projicirt worden zu sein; ob aber nach links oder rechts ist ungewiss.

Wenn die Hallucination wirklich eine nach oben gerichtete war — was jedenfalls kaum als festgestellt angesehen werden dürfte — so ist es bemerkenswert, dass die Läsion der medialen Occipitalfläche etwas mehr nach der ventralen als der dorsalen Fläche hin ausgedehnt war, was vielleicht mit den Experimenten von Munk und Schäfer u. a. über die Wirkung des elektrischen Stroms bei Applikation auf die Occipitalrinde in Zusammenhang gebracht werden kann.

Das Auftreten solcher Hallucinationen bei Zerstörung der medialen Occipitalrinde bezw. des Sehcentrums dürfte wohl durch den Reiz des malacischen Herdes auf die frische laterale oder ventrale Rinde verursacht sein. Und da nun die Rinde des Sehcentrums zerstört war, spricht die Beobachtung für die von mir schon gegebene Deutung, dass die Gesichtshallucinationen bezw. Vorstellungen nicht im Gesichtscentrum entstehen, sondern in der lateralen resp. ventralen Rinde. Ähnliche mit Hallucinationen verbundene Hemianopsien sind schon mehrmals von Wilbrand und mir (Fälle 21, 22, 28, 30, 35, 36, 45, Teil I und II) und später von Séguin, Fr. Peterson in New York u. A. beobachtet worden.

III. IV. VI. Unmittelbar nach dem Anfalle am $^{20}/_{1}$ 92 blieb Pat. mit. geschlossenen Augen liegen. Am folgenden Tag öffnete er beim Anreden das linke Augenlid und richtete dann das Auge gegen den Sprechenden; das rechte Augenlid war herabgefallen und Pat. konnte es nicht erheben. Ob die Augen nach irgend welcher Richtung abgelenkt waren, konnte daher nicht beobachtet werden. Dagegen nahm man wahr, dass Pat. das linke Auge nach allen Seiten hin ohne Schwierigkeit bewegen konnte. Erst, nach etwa drei Wochen, konnte Pat. das rechte Augenlid aufschlagen, aber dieses gelang nur zur Hälfte.

Bei der Aufnahme im Krankenhause am $^{16}/_{2}$ 92 schien eine gelinde Déviation conjuguée nach rechts vorhanden gewesen zu sein, aber bei der Untersuchung am 19. s. M. konnte keine Abweichung betreffs der Augenbewegung mehr wahrgenommen werden. Jedoch muss bemerkt werden, dass Pat. das rechte Augenlid halbgesenkt hielt und es nicht mehr als bis zur Hälfte heben konnte, und das die Augenbewegungen deshalb nur wenige Mal untersucht worden sind. Dabei wurde, wie gesagt, kein Strabismus wahrgenommen.

Hieraus erfolgt, dass keine auffallendere Form einer Augenablenkung vorhanden war, dagegen eine ausgesprochene *Parese des rechten Levator palpebræ superioris.*

Bei der ausgedehnten Malacie der Gehirnoberfläche und der Centralganglien sowie auch der kleinen Malacie im Bereiche der Augennervenkerne lässt sich nicht mit Sicherheit eruiren, wo die Ursache der konjugirten Augenablenkung zu lokalisiren sei.

Einerseits lässt sich denken, dass die Malacie der medialen Occipitalrinde die Aussenfläche des Occipitallappens gereizt hatte und dadurch wie bei den Munk'schen und Schäfer'schen Experimenten eine Augenablenkung hervorgerufen worden sei. Dann finden wir am lateralen Rande des äusseren Kniehöckers eine beschränkte Malacie, welche reflektorisch gewirkt haben könnte, weiter liegen die kleineren und grösseren Malacien im Thalamus in der unmittelbaren Nähe der optisch reflektorischen Fasern, endlich liegt eine kleine Malacie in der Nähe der Kerne der Augennerven und dehnt sich im Bereiche der peripherischen Augennerven aus.

Unter solchen Umständen wird jeder Versuch Schlüsse aus dem Falle betreffs der Lage des Herds, welcher die konjugirte Deviation hervorgerufen haben möchte, misslich und unsicher sein. Jedenfalls war die Deviation eine transitorische und beweist, dass die Innervation der Augen eine bilaterale war. Und sowohl das bilaterale Auftreten wie Verschwinden der Deviation spricht dafür.

Wichtiger scheint mir der Umstand, dass einerseits kein ausgesprochener Strabismus, anderseits eine ausgeprägte Parese des rechten Augenlidhebers vorhanden war. Nun wurde bei der sorgfältigen mikroskopischen Untersuchung der Centralganglien in Serienschnitten eine damit in Zusammenhang stehende kleine Malacie entdeckt. Wie aus der Taf. V. Fig. 4, 5 zu ersehen ist, liegt sie 0,5—1 m.m. lateral von der Mittellinie des Centralkanales. Diese Malacie dringt von unten nach oben vor und erstreekt sich auch an einer sehr beschränkten Stelle etwa 1—1,5 m.m. in das centrale Grau nach dem Aquädukt hin. Sie kann hinsichtlich ihrer Ausdehnung von vorn nach hinten genau umgegrenzt werden, in dem sie den Trochleariskern zum grössten Teil zerstört hat, und eine Ausdehnung in sagittaler Richtung von etwa 0,75—1 m.m. hat, in dem sie etwa 25 dünne Schnitte umfasst.

Man kann nun infolge der deutlichen Degeneration des *Trochlearis* den Verlauf dieses Nerven sehr praecise bis zu seinem Austritt aus der Medulla verfolgen. Wenn man die beiden Nerven hier durchmustert, so findet man in dem degenerirten Nerven keine einzige normale Nervenfaser und

in dem normalen keine einzige degenerirte. Einen schlagenderen Beweis für den schon durch Gudden bewiesenen Satz, dass die *Kreuzung des Trochlearis eine totale sei,* lässt sich kaum denken; und die Beweiskraft dieses Falles übertrifft also fast die der Gudden'schen Experimente. Keine einzige Faser tritt also vom rechten Trochleariskern in den von dem linken Kern ausgehenden Nerven ein. Dadurch ist jedoch nicht bewiesen, dass nicht möglicherweise Fasern vom rechten Trochlearis heraus in den linken Kern als selbständige Nevronen übertreten und dort mit den Zellen in physiologischer Verbindung stehen.

Die Malacie misst in frontaler Richtung nur etwa 0,5 m.m., ihre mediale Begrenzung liegt hinten etwa 1 m.m., vorne nur etwa 0,5 m.m. von der Mittellinie entfernt.

Wir haben also hier eine minimale Läsion vor uns und im Zusammenhang mit ihr eine deutliche Funktionsstörung, eine Parese des rechten Augenlidhebers. Die Sache scheint also im ersten Augenblicke sehr einfach zu sein, nämlich dass der Kern des Augenlidhebers in unmittelbarer Nähe des Trochleariskerns liegen muss. Indessen ergiebt sich aus einer genaueren Untersuchung bald, dass so einfache Verhältnisse nicht vorhanden sind.

Zuerst will ich das Verhalten des Trochleariskerns näher beleuchten. Die Lage des durch die Malacie zerstörten Kerns ist genau die der von Siemerling auf Taf. X Fig. I und I a mit β bezeichneten Zellengruppe, und nicht die der mit »Trochl. Kern» (Trochlearis Kerns) bezeichneten. Die in meinem Falle zerstörte Gruppe liegt also zwischen den Bündeln des Fasciculus longitudinalis. Die wenigen erhalten gebliebenen Zellen sind recht gross. Die Gruppe ist zwar zum grössten Teil durch die Malacie zerstört, aber die hintersten Zellen sind noch vorhanden. Hier markirt sich die Gruppe am besten durch die Degeneration der von der Gruppe ausgehenden Trochlearisfasern. In diesen sind nämlich die Markscheiden in grosse schwarze Klumpen zerfallen, aber da eine Resorption noch nicht stattgefunden hat, so heben sich die Fasern nun sehr schön und scharf ab.

Man dürfte darum zur Frage berechtigt sein, warum ein Strabismus des linken Auges nicht gefunden wurde, obschon der zugehörige Trochlearisnerv und sein Kern vollständig degenerirt waren. Leider kann ich darauf keine Antwort geben, aber wahrscheinlich war eine Parese vorhanden, wurde aber nicht bemerkt, was wohl in dem elenden Zustand des Pat. seine Erklärung findet.

Viel schwieriger ist die Frage zu lösen, in welchem Zusammenhang steht die Parese des rechten Augenlidhebers zu der kleinen Malacie, oder an welcher Stelle sind die Fasern des Augenlidhebers alterirt. Diese Frage mit Sicherheit zu beantworten wird sehr schwierig sein.

Die Malacie dringt von hinten und von unten-aussen gegen die Mittellinie zwischen den Fasern des Fasciculus longitudinalis ein; hier an dem proximalsten und dorsalsten Punkte der Malacie hat sie den Trochleariskern erreicht und dringt hier in das Aquäductus-Grau etwa 1—1,5 m.m. ein (Fig. 4). Der unmittelbare Eindruck bei der Durchmusterung der Schnitte war also, dass die Malacie hier in der Nähe des Trochleariskerns den Kern des Levator getroffen hatte. Und in Anbetracht der kleinen Ausdehnung der Läsion (0,5—1 m.m. breit, 0,75—1 m.m. in sagittaler Richtung) wäre dann zum ersten Male die Lage des Levatorkerns ziemlich exakt bestimmt. Aber nach unten-hinten dringt die halbmondförmige Malacie des Pes (Taf. V Fig. 4—6) medialwärts und erreicht in der Mittellinie einen Punkt unmittelbar hinter dem Austritt des Oculomotorius. Auch etwas dorsal vom Austritte des Nervenstammes ist das Gewebe malacisch.

Eine genaue Durchmusterung der Präparate hat mich überzeugt, dass die mehr centralen Abschnitte des Nervus Oculomotorius intakt sind. Dagegen enthalten die hintersten (caudalsten) Bündel degenerirte Fasern. Demnach entsteht die Frage, woher stammen diese Fasern. Da kein ausgeprägter Strabismus wahrgenommen wurde, wohl aber eine Levator-Parese, so dürften wohl die degenerirten Fasern dem Levator angehören. Weiter ist zu bemerken, dass die Degeneration nur eine beschränkte ist und dass diese nur die hinteren Bündel betraf. Da nun auch die Malacie im Aquäduktus-Grau im hintersten Bereiche des ventralen Oculomotorius-Herdes liegt, so ist wohl der Schluss einigermassen berechtigt, dass der *Kern des Levators caudal* in dem Bereiche der Kerne des Oculomotorius *liegt.*

Nun sollen nach Hensen und Völckers die Kerne des Obliquus inferior und Rectus inferior am caudalsten liegen, dann erst käme der Levatorkern. Nach Kahler und Pick soll der Levatorkern caudal-lateral liegen, nach Starr lateral mehr nach vorne, und Leube fand bei einem kleinen apoplektischen Herd im dorsalen lateralen Teile des Oculomotorius-Kerns eine Levatorparese und Erweiterung der gleichseitigen Pupille. Diese Angaben scheinen mit dem Resultate in diesem Falle kaum vereinbar. Besser stimmt die Lage mit der von *Siemerling* in seiner grossen Abhandlung über die Oculomotoriuskerne als Kern des Levator beschriebene Zellengruppe. Nach Siemerling sollen wir die Zellen »für die Heber der Augenlider im hinteren lateralen Abschnitt der Oculomotorius-Kerngruppe zu suchen haben». Diese Zellengruppe bildet ein Zwischenglied zwischen dem Trochleariskern und dem eigentlichen Oculomotoriuskern und verhielt sich in den von Siemerling beschriebenen Fällen in derselben Weise wie der Oculomotorius- und der Trochleariskern. Wo Ptosis vorhanden war, da war auch dieser Kern degenerirt, wo aber keine Ptosis auftrat, da waren auch diese Zellen normal. Hierauf gestützt schloss Siemerling, wie es scheint aus guten Gründen, dass dieser Kern als zum Oculomotorius gehörig das Centrum für den Levator Palpebræ bildet, eine Annahme welche sich nicht mit der bisherigen deckt, nach welcher der Kern des Levator weiter nach vorn lateralwärts gelegen wäre. Das Zusammentreffen der Symptome mit dem Resultat der pathologisch-anatomischen Forschung war aber ein konstantes. Siemerling diskutirt dann die Möglichkeit der Zusammengehörigheit des erwähnten Kernes mit dem Augenfacialis.

Was nun diese Möglichkeit anbelangt, so waren im vorliegenden Falle zwar die von dem Augenfacialis innervirten Orbicularismuskeln beim Schliessen *links* etwas schwächer als rechts, aber wie ich schon in den ersten Teilen meiner Arbeit mehrmals im Gegensatz mit den geläufigen Ansichten

betont habe, ist dies bei Hemiplegien in der Regel der Fall, obschon es bisher nur selten bemerkt worden war.

In einer Arbeit späteren Datums* ist nun Siemerling aus wie es mir scheint wenig stichhaltigen Gründen zu ganz anderen Resultaten gekommen. Er sagt nämlich in Zusammenhang mit der Untersuchung eines Falles von kongenitaler Ptosis: »der von mir früher als zum Levator gehörig bezeichnete ventrale beginnende Oculomotoriuskern steht mit der Funktion dieses Muskels nach dem vorliegenden Befund kaum in Beziehung.»

Ohne weiter auf diese noch offene Frage einzugehen, kann man aus dem vorliegenden Falle schliessen, dass der Levator wahrscheinlich aus Zellen in der unmittelbaren Nähe des Trochleariskerns, und also aus den caudalsten Oculomotoriuskernzellen innervirt wird und dass seine Fasern zu den caudalsten des Oculomotorius gehören.

Dagegen muss ich betonen, dass dieser Fall keineswegs entschcidend ist, da die unregelmässige Ausdehnung der Malacie nicht eine Verletzung der Oculomotoriusfasern an einem anderen Punkte als hier erwähnt ist ausschliesst.

Beide *Pupillen* reagirten auf Lichtreiz, aber die rechte war etwas kleiner als die linke. Dieser Befund steht dem Leube'schen entgegen, welcher in seinem Falle eine Combination einer Erweiterung der rechten Pupille mit einer Parese des gleichseitigen Levator fand.

Einen Schluss aus der unbedeutenden Veränderung in der Grösse der Pupille zu ziehen, dürfte nicht erlaubt sein, wohl aber weist die vorhandene Pupillenreaktion darauf hin, dass die kleine Malacie weder dies Pupillencentrum noch die austretenden Pupillenfasern getroffen haben kann.

V. Eine Anästhesie des Gesichts bei der Untersuchung am $^{9}/_{12}$ soll nicht vorhanden gewesen sein. Dies ist besonders auffallend, da der Arm und das Bein in so hohem Grade anästhetisch waren. Selbst wenn man annimmt, dass die linke Hälfte des Gesichts nicht ganz gefühllos war, so verdient dieser Umstand Aufmerksamkeit und dürfte kaum anders als durch die bilaterale Innervation des Gesichts erklärt werden können. (Vergl. unten, unter Sensibilitätsstörungen.)

VII. Die Bewegungen des Gesichts waren beiderseits gleich und eine Unregelmässigkeit nicht vorhanden. Nur bei stärkerem Zusammenkneifen der Augen trat zu Tage, dass die Bewegungen des linken Orbicularis auch etwas schwächer waren. Es bewährt sich also die von mir mehrmals konstatirte Regel, dass bei Hemiplegie auch die Augenmuskulatur (Orbicularis) teilnimmt, obschon nur wenig zufolge der bilateralen Innervation. Eine gelinde Schwäche tritt in der Regel erst bei excessiven Bewegungen auf. In diesem Falle war überhaupt die Motilitätsstörung eine geringe im Verhältnis zu der der Sensibilität.

VIII. Auffallend ist, dass das Gehör beiderseits gleich gut war**, obschon hier die Masse des inneren Kniehöckers zerstört war. In der Medulla oblongata vom Eintritt des Nervus acusticus bis zum hinteren Colliculus Corp. 4-gemin. war die Gehörbahn intakt. Soweit ich ersehen kann, ist es auch wahrscheinlich, dass die oberflächlichen Fasern des Corpus geniculatum internum intakt waren und dass also auch *möglicherweise* die sogenannten »direkten Rindernfasern», welche einige Forscher annehmen, eine bis zum Temporallappen freie Bahn vorfanden. Dagegen war die anatomische Beschaffenheit des inneren Kniehöckers und des hinteren Drittels der Capsula interna derart verändert, dass die Gehörfasern das Innere des Corpus geniculatum internum oder das hintere Drittel der Capsula interna kaum intakt passiren könnten. Ein Blick auf die Fig. 3—5 Taf. V zeigt sogleich, dass der Weg hier durch die ausgedehnte Malacie versperrt worden ist. Zum Teil kann man möglicherweise das Verhalten des Gehörs mit der bilateralen Innervation der Gehörbahn, welche nunmehr durch die interessanten Held'schen Beobachtungen nachgewiesen ist, begründen.

IX. Der Geschmacksinn war beiderseits gleich gut, obschon der hintere Teil der inneren Kapsel beschädigt war (s. unten). Dies spricht gegen die Annahme eines »Carrefour sensitif», falls sich hier nicht die bilaterale Innervation geltend gemacht hat.

XII. Eine Abweichung der Zunge oder Parese ihrer linken Hälfte war nicht vorhanden. Auch war der motorische Abschnitt der inneren Kapsel und die Pyramidenbahn fast intakt. Dagegen muss bemerkt werden, dass die halbmondförmige Malacie am fronto-medialen Rande des Pes die Pesfasern berührt hat. Ob dadurch Hypoglossusfasern getroffen wurden oder nicht, lässt sich nicht entscheiden.

Die Sensibilität

der Glieder und des Rumpfes war bedeutend vermindert.

Drucksinn: Pat. war links nicht völlig anästhetisch, sondern empfand stärkeren Druck. Am Bein war das Druckgefühl besser erhalten.

Der Schmerzsinn war am Arme fast vollständig verschwunden, am Beine dagegen etwas besser erhalten.

Durch den faradischen Strom konnte weder am linken Beine noch am linken Arme Schmerz nervorgerufen werden. Ebenso war dass Verhältnis an der Brust.

Der Temperatursinn: Sowohl warme als kalte Gegenstände wurden vom Pat. als kalt empfunden.

Die Prüfung des *Ortsinns* ergab keine genauen Resultate.

Kurzum, es waren also alle Sensibilitätsqualitäten bedeutend herabgesetzt, der Schmerzsinn selbst fast vollständig verschwunden und der Temperatursinn abnorm. Im Ganzen bestätigt sich also die von mir schon oft konstatirte Regel, dass die Störungen der Sensibilitätsqualitäten einander parallel verlaufen.

Was die Ursache der Störungen betrifft, so kann man zunächst bemerken, dass keine anatomische Veränderung in der Medulla oblongata oder in der Rinde vorhanden war, welche die Störung hätte erklären können. In der sensiblen Bahn waren grössere Veränderungen vorhanden.

1) Eine kleine streifenförmige Malacie zieht sich durch die Schleife occipital vom hinteren Colliculus inferior hin. Diese scheint eine nur geringe Anzahl von Fasern getroffen zu ha-

* Archiv f. Psychiatrie. Bd XXIII S. 770 u. folg.

** Der geringe Unterschied links Gehör auf 35 m.m., rechts erst auf 30 m.m;s Abstand liegt innerhalb der Fehlgrenzen.

ben. Da Fasern hier nicht quer von derselben durchtrennt worden sind, so dürfte die Läsion in der That nur als eine unbeträchtliche angesehen werden.

2) Im Thalamus zwischen dem Nucleus ruber und dem hinteren Abschnitte der inneren Kapsel (Taf. V, Fig. 1—3). Wir sehen hier, dass das Bündel, welches in die Kapsel einstrahlt zum grossen Teil durchschnitten ist und zwar besonders im ventralen Abschnitt des Sehhügels. An mehr dorsalen Schnitten wird zwar die Malacie (Fig. V Taf. 1—2) etwas kleiner, aber erst in den dorsalsten wird die Einstrahlung der Fasern vom Thalamus nur an einer beschränkten Stelle beeinträchtigt.

Die Bahn von der Schleife bis zum Globus pallidus, ist sonst an keinem Punkte unterbrochen. Die Gegend zwischen dem Nucleus ruber und dem Luy'schen Körper ist nicht von einer Malacie betroffen; dieser Körper selbst ist nicht lädirt und zahlreiche frische Fasern vermitteln durch die Capsula interna die Verbindung mit dem Globus pallidus.

Der Globus pallidus ist im Ganzen unversehrt, wenn auch der occipitale Abschnitt der Laminæ eine Anzahl von degenerirten Fasern zeigt, eine Veränderung, welche occipitalwärts zunimmt und besonders im occipitalen Teile des Putamens hervortritt.

In Anbetracht des Umstandes, dass die Malacie besonders die von der Schleife nach dem hinteren Drittel der Kapsel verlaufenden Fasern unterbrochen hat, so scheint dieser Fall die Annahme, dass die sensiblen Fasern hier verlaufen, zu bestätigen. Es lässt sich aber denken, dass diese Fasern teils da, wo die kleine Malacie die Schleife durchsetzt, teils auch da wo die Malacie die Gegend der Substantia nigra einnimmt, hochgradig beeinträchtigt sind und dass die Läsion hauptsächlich dort hin verlegt werden muss.

Der Fall lässt sich also auf verschiedener Weise deuten, wenn auch die erste Deutung am wahrscheinlichsten ist.

Auf diesem Wege scheinen die sensiblen Fasern nun vollständig durchtrennt worden zu sein. Aus der Fig. 3 Taf. V ersieht man, dass die Haubenstrahlung doch nicht ganz zerstört war, wenn auch die Masse der Fasern zu Grunde gegangen ist.

Auffallend bleibt, dass der *Muskelsinn* am besten erhalten war. Pat. kannte die Lage seiner Extremitäten, was wohl dadurch zu erklären ist, dass die verschiedenen Sensibilitätsqualitäten nicht vollständig verloren gegangen waren.

Die Motilität

ist zwar bedeutend herabgesetzt, aber im Vergleich mit den Sensibilitätsstörungen sind diejenigen der Motilität nicht so hervortretend, wie es gewöhnlich der Fall ist. Überhaupt konnte Pat. die verschiedensten Bewegungen ausführen, wenn auch in geringerem Umfange und nicht so kräftig als im normalen Zustande.

In Übereinstimmung hiermit wurde die Bahn an keinem Punkte unterbrochen gefunden. Im Pes liegt jedoch eine grosse Malacie in der unmittelbaren Nähe (frontomedial) des motorischen Abschnittes. Auch ist die Pyramidenbahn weder eingeengt noch degenerirt.

Fall 3. Anders Ersson.

Bauer: 66 Jahre.

Tafel VI. VII.

Klinische Diagonse: Hemiplegia dextra c. Aphasia.

Pathol. anat. Diagnose: Geschwulst in der linken Hemisphäre.

Krankengeschichte.

Folgende anamnestische Angaben sind von den Verwandten des Patienten gemacht worden.

Eine hereditäre nervöse Belastung soll sich in der Familie nicht vorfinden. Pat. soll nie vorher krank gewesen sein. Alkohol hat er wohl zu sich genommen, jedoch nicht im Übermass. Er hatte nie Lues. Er hat immer das fleissige Leben eines Landmannes geführt. Seinem Wesen nach war er verschlossen und zurückhaltend, ohne jedoch gerade grüblerisch zu sein. Sein Bildungsgrad war im Verhältnis zu seinem Beruf ein sehr guter. Er liebte es sehr Zeitungen zu lesen und fertigte selbständig die schriftlichen Arbeiten für sein Geschäft.

Als Ursache der Krankheit des Patienten werden ekonomische Schwierigkeiten angegeben. Seit ungefähr einem Jahre erschien er grüblerisch und hatte sich von seiner Umgebung isolirt. Während des letzten halben Jahres oder von Johanni ab gab er oftmals an, dass *er das Gefühl habe als ob ihm etwas durch das rechte Bein, die rechte Seite und den rechten Arm bis in den Kopf hinauf laufe.* Diese Empfindung scheint von ziemlich kurzer Dauer gewesen zu sein; wie oft sie aber auftrat, — wahrscheinlich täglich — kann jedoch mit Sicherheit nicht angegeben werden. Oft klagte er auch über *Kopfweh.*

An Weihnachten wurde bemerkt, dass Pat. *nicht mehr lesen wollte.* Wenn er eine Zeitung nahm, warf er sie gleich wieder weg. Ob diese Erscheinung darauf beruhte, dass sein Sehvermögen schlechter geworden war oder ob er das Gelesene nicht mehr erfasste, bleibt unentschieden. Sprachfehler wurden nicht bemerkt, auch schien er das gesprochene Wort richtig aufzufassen.

Etwas *später* erzählte der Pat., dass er die Augen *doppelt sehe* und auch später scheint er die Gegenstände doppelt gesehen zu haben.

Mitte Januar zeigten sich *Motilitätsstörungen.* Der Gang wurde schleppend, besonders rechterseits. Daneben wurde bemerkt, dass der Pat. eine Tendenz zeigte nach rechts zu gehen. Der *rechte Arm* wurde *immer schwächer* und es machte ihm Schwierigkeit den Löffel zum Munde zu führen. Schon zur selben Zeit *(Mitte Januar)* wurde bemerkt, dass er die *Gegenstände nicht benennen konnte.* Es war nicht sicher, ob er das Gesprochene noch verstand. Dass dies oft nicht der Fall war, ist gewiss. In

seine Reden und Antworten mischte er eine Masse unzusammenhängender Worte ein, so dass seine Verwandten ihn nicht mehr verstehen konnten.

Seit dieser Zeit verblieb sein Zustand auf diesem Standpunkte und neue Symptome traten nicht hinzu. Er soll nie gefallen sein und hatte *keinerlei Zuckungen*. Auch wurden *keine Hallucinationen* beobachtet, und niemals wurde bemerkt, dass er für sich selbst sprach. Er war immer ausser Bett. Nur einige Tage im April war er bettlägerig und liess dann den Harn unter sich gehen, ohne es zu bemerken.

Am 10. April wurde der Pat. nach Upsala gebracht, um ins Krankenhause aufgenommen zu werden. Auf eigenes Verlangen wurde der Wagen in der Stadt gelassen und Pat. wollte zu Fuss zum Krankenhause gehen und zwar ohne Hülfe seines Sohnes, der ihn begleitete. Aber auf dem Wege begann Pat. zu schwanken. Er schien nach links sehen wollen, um da etwas zu fassen, aber *fiel nach rechts um*. Das *Bewusstsein war nicht verloren, es traten keine Zuckungen* auf und Pat. konnte dann selbst mit Unterstützung bis zum Krankenhaus gehen.

Am 10. April 1892 wurde er ins Krankenhaus aufgenommen.

Status præsens am 23. April 1892 und den folg. Tagen.

Allgemeiner Zustand.

Pat. ist kräftig gebaut, das Fettpolster ist gut entwickelt, sowie auch die Muskulatur. Die Kräfte sind herabgesetzt. Der Appetit gut, Stuhlgang träge. Der Schlaf scheint gut zu sein. Der Puls regelmässig, die Frequenz 60. Die Temperatur afebril.

Subjektive Symptome.

Auf die Frage nach seinem Befinden antwortet er immer »gut». Bisweilen führt er die Hand zum *Kopfe* und antwortet auf die Anfrage, ob es da schmerze, »ja», aber er kann den *Schmerz* nicht lokalisiren. Sonst klagt er über nichts.

Objektive Untersuchung.

Psychische Funktionen. Der Gesichtsausdruck ist schlaff und gleichgültig. Der Blick abwesend. Die Auffassung und die Beurteilung ist umnebelt. So z. B. kann er nicht lernen den Spucknapf zu benutzen. Wenn er den Harn lassen will, fasst er zwar das Nachtgeschirr, aber es scheint ihm unmöglich zu sein zu entscheiden, ob er es richtig oder verkehrt hält. Oft lässt er den Harn unter sich. Das *Gedächtnis* ist sehr *lückenhaft* sowohl betreffs Ereignisse älteren als neueren Datums. Er erkennt mich, aber kann sich nicht erinnern, ob ich ihn schon an demselben Tage besucht habe.

Bei dem ersten Besuche seiner Söhne gab er kein Zeichen, dass er sie erkannt hatte, aber bei dem zweiten Besuche war er sehr bewegt. Am 30. April und später erkannte er seinen Sohn gar nicht. Die Stimmung ist gut, etwas wechselnd. Wenn er bei klarerem Bewusstsein ist, bricht er leicht in Thränen aus. Oft ist er schwermütig, wenn er das beabsichtigte Wort nicht hervorbringen kann.

Aphasie.

Worttaubheit. Wenn man den Pat. anredet, während er die Augen geschlossen hat, giebt er gewöhnlich *kein Zeichen, dass er die Frage verstanden hat.* Auf die Anfrage, wie er heisst, murmelt er etwas unverständliches, nennt jedoch nicht seinen Namen, bisweilen giebt er jedoch zur Antwort: »Anders». Wenn dagegen der Pat. den Fragenden betrachtet, so versteht er wenigstens die gewöhnlichsten und einfachsten Fragen. So versteht er z. B., wenn man sich nach seinem Namen, Wohnort, Alter, Gesundheitszustand u. s. w. erkundigt. Auf Verlangen berührt er das Kinn, die Nase, öffnet den Mund; dagegen sperrte er den Mund auf, wenn man ihm die Augen zuzuschliessen befiehlt. Längere Sätze versteht er nicht; so z. B. legte er das Buch auf die Decke, wenn ich ihm befahl dasselbe auf den Tisch zu legen.

Eine *partielle Worttaubheit* scheint also vorhanden zu sein.

Wortblindheit. Es wurden sowohl mit gedruckten wie mit geschriebenen Buchstaben, Wörtern und Sätzen Versuche gemacht. Das *Resultat* war *verschieden,* je nach dem mehr oder weniger klaren Zustande des Pat. Gewöhnlich versteht der Pat. nicht einmal einzelne Buchstaben, bisweilen kann er jedoch die Buchstaben eines vorgelegten Wortes zählen, vermag aber nicht das Wort zu finden. Seinen Namen »Ersson» vermag er nicht zu lesen, ja nicht einmal die Buchstaben zu benennen. Im Worte »Blunda» las er den ersten Buchstaben B als R, den zweiten als i, den dritten dagegen richtig, die übrigen konnte er nicht lesen. Das Wort »Se» (sehen) las er »C» und »e». Den Buchstaben A kennt er immer, oft auch E und S. (Seine Initialen sind nach der gewöhnlichen Schreibeart der schwedischen Bauern A. E. S.).

Wenn man mit seiner Hand die Konturen der Buchstaben nach führt, so ist das Resultat kein besseres. Bisweilen sind die Versuche besser ausgefallen. So z. B. konnte er einmal Björklinge und Ersson richtig lesen, aber nicht »Buch».

Die *Versuche mit Ziffern* sind überhaupt ziemlich *gut gelungen,* und eigentümlicher Weise verstand er bisweilen die vier und dreistelligen Zahlen besser als die einfachen Ziffern. So z. B. konnte er folgende Zahlen richtig lesen und aussprechen, 1892, 375, 450, 17, dagegen las er folgende unrichtig nähmlich, 1675 als 1673, 136 als 13, 23 als 250, 36 als 13, 4 und 8 las er richtig; andere einfache Ziffern dagegen wollte oder konnte er nicht lesen.

Es scheint also eine *fast vollständige Wortblindheit für Worte* zu bestehen, dagegen nur *eine partielle für Ziffern.*

Aphämie. Pat. liegt gewöhnlich ganz still und spricht nichts, wenn man nicht Fragen an ihn richtet: »Ja» und »Nein» gebraucht er beim Antworten richtig. Wenn man ihn sonst etwas fragt, *wiederholt* er beim Antworten gewöhnlich *die Frage.* So z. B. auf die Frage: »Wie heissen Sie?» antwortet er »Sie heissen Anders»; »Wo wohnen Sie?» »Sie wohnen in Björklinge». Manchmal aber schwatzt er ohne Zusammenhang. Das Alphabet kann er auswendig hersagen, bisweilen aber nicht ohne Fehler. Ebenso kann er von 1 bis 20 richtig zählen. Selten spricht er spontan. So z. B. wenn es ihm nicht gelingt eine Frage zu beantworten, so ruft er aus: »Herr Gott» oder »es ist zu verkehrt!» Einmal überraschte er mich durch die Aussage: »Wenn Sie schreiben, dann geht's verflucht gut!»

Agraphie. Die Fähigkeit des Pat. zu schreiben ist *sehr unvollständig.* Wenn man ihn bittet etwas zu schreiben, so schreibt er gewöhnlich A. E. S. (seine Initialen) oder nur »A», wobei er auf die Frage, was es sei, gewöhnlich antwortet »An-

ders» oder »es soll ein A. sein». Die Versuche ihn zu veranlassen Buchstaben zu *kopieren* sind *nie gelungen.*

Seelenblindheit. Die Versuche über die Fähigkeit des Pat. mit dem Gesichtssinne die Gegenstände zu erfassen sind *verschieden ausgefallen* und zwar je nach dem mehr oder weniger klaren Zustande des Pat. Er schien nicht zu verstehen was ein ihm gereichter Löffel vorstellen soll, bevor man ihm denselben in den Mund geführt hatte. Ein ihm gereichtes Stückchen Kreide wollter er essen, offenbar in der Meinung, dass es Zucker sei. Mit einem Stückchen Zucker versuchte er auf Verlangen zu schreiben, und auf die Frage: »was ist es?» antwortete er: »ich weiss es nicht». Versuche mit Bleistift, Messer, Schlüsseln, Uhr u. s. w. wurden angestellt, ohne dass der Pat. die Bedeutung dieser Gegenstände zu erfassen schien. Die Resultate waren nicht besser, wenn Pat. diese Gegenstände betastet oder geschmeckt u. s. w. hatte.

Bei anderen Gelegenheiten fielen die Versuche bedeutend besser aus und er fasste dann einen Ring, eine Uhr u. s. w. richtig auf und beim Zeigen auf die Uhr antwortete er richtig »8» (die Uhr stand auf $^1/_2$ 8).

Seelentaubheit. Es ist unmöglich, durch Versuche zu konstatiren, ob Seelentaubheit besteht oder nicht. Doch hat man bemerkt, dass Pat., welcher gewöhnliche Laute nicht wahrzunehmen scheint, durch ungewöhnliche in Erregung versetzt wird, und dann den Kopf nach der Seite, von wo der Laut sich hören lässt, dreht.

Gefühlsinn. Auch dieser Sinn schien mangelhaft zu sein. Wenn er ein Stückchen Kreide ergreifen sollte, war er damit zufrieden, einen Finger zu fassen.

Kranialnerven.

I. Der Geruch wurde durch Spiritus, Kampferöl und Essig geprüft. Er sagte, dass er bei Spiritus und Kampferöl keinen Geruch verspüre, bisweilen gab er an sie riechen stark — näheres konnte er darüber nicht aussagen und er schien demnach die verschiedenen Gerüche nicht unterscheiden zu können.

II. Eine *rechtsseitige Hemianopsie* scheint zu bestehen. Wenn er auf Verlangen den Untersuchenden fixirt, so sagt der Pat., dass er die von rechts nach der Mittellinie hin geführten Finger erst dann bemerkt, wenn sie die Mittellinie erreichen. An der linken Seite bemerkt er sie lange vorher. Versuche mit einem angezündeten Lichte fallen ebenso aus. Blinzelreflexe bestätigen das Resultat; führt man die Hand von rechts gegen das Auge blinzelt er nicht, wohl dagegen wenn sie von links heran bewegt wird. Beim Ausführen der Holmgren'schen Probe, nahm Pat. beim Vorzeigen eines hellgrünen Bündels ein grünes, blaues oder violettes, aber er nahm immer hellroth richtig. Er konnte keine Farbe benennen.

Bei der ophthalmoskopischen Untersuchung waren die Pupillen deutlich begrenzt und die Venen nicht angeschwollen. Also *keine Stasispapille.* (Vgl. die Verhältnisse unten.)

III. IV. VI. Die Augen waren meistens *nach links abgelenkt. Bisweilen* bestand *Strabismus.* Er kann auch nicht immer einen Gegenstand oder die dargereichte Hand richtig ergreifen. Die Pupillen sind klein rund und gleich gross. Sie reagiren nur träge auf Licht oder Accomodation. *Keine* deutliche *hemianopische Pupillenreaktion.* Die Pupillen reagiren gegen Licht, von welcher Richtung es auch komme.

V. Der Trigeminus zeigt keine deutliche Störung.

VII. Eine Asymmetrie im Gesicht fällt gleich in die Augen. Der rechte Mundwinkel hängt herab und ist etwas kürzer als der linke; die rechte Nasolabialfalte ist weniger markirt als die linke. Die rechte Lidspalte ist beim Senken des Auges etwas schmäler, beim Heben des Auges dagegen breiter als die linke. Pat. macht selbst auf Auffoderung keine mimischen Bewegungen mit Ausnahme, dass er oft gähnt, wobei die Schiefheit des Gesichtes häufig deutlich hervortritt.

VIII. *Keine Herabsetzung des Gehörs* und kein Unterschied betreffs der beiden Seiten.

IX. Der *Geschmack* wurde mit Zucker, Kochsalz, China, Essigsäure und Cognac geprüft. Zucker, Salz und Essigsäure erklärte er für süss und verlangte davon mehr zu bekommen, China war ihm unangenehm und Cognac schmeckte ihm »gut».

X. XI. Von diesen Nerven nichts Bemerkenwertes.

XII. Während der ersten Tage seines Aufenthaltes im Krankenhause, *wich* die *Zunge* beim Herausstrecken *nach rechts ab;* später streckte er selbst auf Verlangen sie nicht mehr heraus. Beim Aufsperren des Mundes scheint er vergebliche Anstrengungen zu machen die Zunge herauszustrecken.

Sensibilität.

Eine genauere Untersuchung konnte nicht vorgenommen werden. Jedoch haben die Versuche das Resultat ergeben, dass eine *Herabsetzung der Sensibilität* der rechten Körperseite, des rechten Armes und Beines vorhanden war.

Berührungsgefühl. Das Berühren mit einem Papierstreifen bemerkt Pat. links; rechts aber muss die Berührung stärker und wiederholt gemacht werden um bemerkt zu werden.

Schmerzsinn. Versuche mit Björnströms Algesimeter haben folgende Werte ergeben. Pat. markirt Schmerz: am linken Arm bei 10, am rechten bei 10; am linken Bein bei 11, am rechten Bein bei 12 oder mehr.

Temperatursinn. Pat. konnte keinen Unterschied zwischen zwei Metallstückchen von resp. 40° C. resp. Zimmerwärme (etwa 18° C.) angeben.

Ortssinn. Die Prüfung ergab kein Resultat.

Muskelsinn. Die Versuche führten zu keinem klaren Resultate.

Motilität.

Die aktiven Bewegungen sind überhaupt nicht beschränkt, obschon alle Bewegungen auf der rechten Seite schwächer als auf der linken waren. Obschon der Pat. rechtshändig ist, ist *die rechte Hand bedeutend schwächer* als die linke. Der gehobene rechte Arm sinkt allmählich herunter.

Der *Gang ist unsicher,* beinahe schwankend. Die Füsse werden nachgeschleppt und der *rechte Fuss wird weniger als der linke vorgesetzt.* Er stützt sich auf die Gegenstände.

Tremor. Bisweilen scheint der Pat. am rechten Arm und Bein nur kurze Zeit zu zittern, bisweilen hat er klonische Zuckungen beim Bewegen.

Die elektrische Reizbarkeit der Nerven und Muskeln,

Die Prüfung ergab keine Degenerationsreaktion und überhaupt keinen bestimmten Unterschied zwischen links und rechts.

Reflexe. Die *Patellarreflexe* sind am rechten Bein etwas verstärkt. Kein Dorsalklonus. Die Plantarreflexe sind wenig ausgesprochen.

Der Harn und die Faeces gehen normal ab. Später liess er Harn unter sich gehen.

Trophische und vasomotorische Störungen.

Decubitus findet sich am Kreuze, sonst keine deutlichen Nutritionsstörungen. Leichte Cyanose an den Wangen und an der Nase. Die Füsse und Unterschenkel sind kalt; aber sie zeigen keinen Temperaturunterschied.

Vegetative Organe. Die Lungen zeigen normale Verhältnisse.

Das Herz. Keine Bombirung oder Vergrösserung. Herztöne rein.

Die *Gefässe* sind etwas hart anzufühlen, jedoch nicht eigentlich sklerotisch.

Leber und *Milz* nicht vergrössert.

Der Ventrikel etwas gross.

Tagesaufzeichnungen. $^{24}/_{4}$. Pat. wurde während der letzten Tage immer schlaffer und benommener. Er beantwortet keine Frage mehr.

Erbrechen nach den Mahlzeiten.

$^{29}/_{4}$. Bei der Visite lag Pat. schlaff mit halb geschlossenen Augen, das Rechte war mehr geschlossen als das linke. Deutlicher Strabismus.

$^{2}/_{5}$. Bei der klinischen Untersuchung und Demonstration wurde folgendes bemerkt.

Nach Angabe des Sohnes soll Pat. schon im Okt. 1891 gedächtnisschwach geworden sein, aber noch in Dezemb. sah man ihn Gedrucktes lesen. — Heute wird bemerkt. Ein gewisser Grad von Seelenblindheit scheint zu bestehen. Auch Seelentaubheit dürfte vorliegen. Keine ausgesprochene motorische Aphasie ist vorhanden, dagegen Paraphasie. Die Wortblindheit und die Worttaubheit sind nur partielle, ebenso die Agraphie. Rechtsseitige Hemianopsie. Rechtsseitige Anästhesie und Parese. Kein auffallendes Kopfweh. Erbrechen ist in der letzten Zeit aufgetreten. Vergrösserung der Herzdämpfung.

$^{4}/_{5}$. Der Zustand unverändert. Pat. beantwortet keine Frage.

$^{12}/_{5}$. Ebenso. Blinzelreflexe ergeben eine rechtsseitige Hemianopsie. (Wiederholte Versuche an verschiedenen Tagen.) Pat. erkannte Personen die von rechts herankamen nicht gut aber wenn sie von der linken Seite kamen.

$^{16}/_{5}$. Apathisch. Pat. wurde heute plötzlich *im rechten Arm und Bein vollständig gelähmt,* aber empfand noch Schmerz bei stärkerem Kneifen. Pat. scheint *auf dem rechten Auge ganz blind* zu sein. (Wiederholte Versuche.)

$^{18}/_{5}$. Das Essen wird ihm nunmehr in den Mund gesteckt. Er ist schlaff und abwesend, äussert niemals ein Wort oder macht Zeichen zum Harnlassen. Defäkation durch Lavements. Neuer Decubitus. *Keine Stasispupille.*

$^{22}/_{5}$. Auf die Frage nach seinem Zustande antwortete er: »ziemlich gut».

$^{28}/_{5}$. Schlaff. Er ist bedeutend abgemagert und die Wangen sind eingesunken. Die Herzbewegung geschwächt. Der Puls klein und schnell. Das rechte Auge blinzelt nicht einmal auf einen Reiz der Conjunctiva. Die *Pupillen reagiren nicht mehr auf Licht von der rechten Seite,* und nur *schwach von der linken Seite.*

$^{30}/_{5}$. Heute etwas besser. Er will, kann aber nicht sprechen.

$^{1}/_{6}$. Pat. starb heute.

Sektion.

Schädeldach recht dick, an der Innenseite etwas rauh.

Die *Dura* löst sich ohne Schwierigkeit vom Schädeldach. Sie zeigt an der Innenseite nirgends eine Veränderung mit Ausnahme, dass sie gegenüber der Geschwulst ziemlich fest an der Oberfläche derselben adhærirt. Die Dura adhærirt auch im hinteren Teil an der Margo falcata.

Die *Pia Mater* ist überall stark injicirt. Es ist eine kleine erbsengrosse *Geschwulst* am Chiasma und eine grosse im Temporallappen vorhanden.

Die *linke Hemisphäre* zeigt stark abgeplattete Windungen, die rechte weniger.

Die *Ventrikel* sind stark erweitert.

Die linke Hemisphäre (Taf. VI. VII)

ist auch nach der Härtung sehr gross und schwillt nach der Herausnahme bedeutend. Die Windungen sind bedeutend abgeplattet, besonders in dem vorderen Teile.

Die *Pia* lässt sich überall leicht ablösen mit Ausnahme im vorderen Teile des Temporallappens, im unteren Teile der Centralwindungen sowie am Fuss des F^2 und über der Broca'schen Gegend, wo die sehr verdickte Pia der Rinde dicht angelötet ist. Die nähere Ausdehnung der Anlötung geht aus der Fig. 1 hervor. Die Lippen der vorderen Hälfte der Fissura Sylvii sind an einander verlötet.

Die Spitze des Temporallappens wird von einer diffusen *Geschwulst* eingenommen, und hier kann die Pia überhaupt nicht von der Geschwulstmasse losgetrennt werden. An der Oberfläche der Geschwulst zeichnen sich die respektiven Windungen, die erste und zweite Temporalwindung, undeutlich ab (s. Fig. 1). Die Geschwulst ist groblobirt mit diffusen Grenzen; sie misst in horizontaler Richtung etwa 55 m.m., in vertikaler 50 m.m., sie ist an der Oberfläche lebhaft rot und höckerig, ihre Konsistenz nicht fest.

Die mediale Fläche.

Die Windungen sind überall etwas abgeplattet. Die Centralganglien etwas geschwellt und mehr als normal hervortretend. Das vordere Ende des Temporallappens — Uncus, T^2 und T^3 — sind bedeutend vergrössert und drücken auf die nach oben liegenden Teile. Die Pia über diesen Teilen lässt sich leicht ablösen und ist dünn. Der occipitale Teil wurde in frontale, der vordere Teil sowohl in horizontale wie frontale Schnitte geschnitten.

Der occipitale Teil. An den Schnitten 1, 2, 3, 4 und 5 c.m. wurde an den Schnittflächen nichts pathologisches beobachtet.

Schnitt 6 c.m. vor der Occipitalspitze. Die Rinde und das Mark zeigt nichts Abnormes, mit Ausnahme, dass das ventrale Drittel der Sehstrahlung in einer Ausdehnung von etwa 1 c.m. in horizontal-frontaler, und 1 $^1/_2$ c.m. in vertikaler

Richtung erweicht ist. Die Erweichung erreicht nicht ganz das Unterhorn, ihre Grenzen sind diffus; die Sehstrahlung selbst ist hier vollständig erweicht, aber die der Wand des Unterhorns zunächst liegende Markschicht war unvollständig erweicht.

Schnitt 7 c.m. (Taf. VII. Fig. 2.) Der Schnitt ist normal mit Ausnahme, dass das Mark in der unteren Hälfte der Sehstrahlung in der Ausdehnung, wie Fig. zeigt, vollständig erweicht ist. Diese Erweichung nimmt die ganze untere Hälfte der Sehstrahlung ein und erstreckt sich bis zur Wand des Unterhorns; sie misst in vertikaler Richtung etwa 33 m.m., in horizontaler 12—18 m.m. Alle nach dem äusseren Kniehöcker von dem Occipitallappen verlaufenden Fasern müssen dadurch unterbrochen worden sein.

Der mittlere Teil.

Horizontalschnitte der vorderen Hälfte der Hemisphäre.

An den dorsalsten Schnitten wird keine makroskopische Veränderung beobachtet. Erst an den Schnitten etwa 5 c.m. ventral von der Margo falcata trifft man die ersten Ausläufer der grossen Erweichung, welche das Mark des Frontallappens einnimmt. Hier in der Höhe der dorsalen Oberfläche des Caput nuclei caudati hat die Erweichung die Frontalstrahlung bis zum Frontalplane des Foramen Monroë durchgeschnitten. Weder die Hauptmasse des Schweifenkerns noch die Rinde ist berührt.

Frontalschnitte.

Schnitt etwa 8,5—9 c.m. vor der Occipitalspitze, welcher unmittelbar vor dem Colliculus anterior Corp. 4-gem. fällt (Fig. 1. Taf. VII). Die Geschwulstmasse und die sie umgebende Erweichung nimmt das Mark des ganzen Temporallappens bis zur Höhe der Fissura Sylvii ein. Sie lässt die Rinde überall intakt, dringt aber überall fast bis zu ihr hervor (s. Fig. 1). Nach oben dringt sie mit einem Ausläufer in den hintersten Abschnitt des Putamens ein und zwar bis zur Höhe der Thalamusoberfläche, nach innen hat die Erweichung soweit makroskopisch zu sehen ist die Capsula interna bis zur lateralen Fläche des äusseren Kniehöckers eingenommen, hat dann die Sehstrahlung zerstört und dringt zur Wand des Unterhorns vor. Im Ganzen misst die Erweichung in vertikaler Richtung etwa 6 c.m., in longitudinaler 2—3 c.m.

Schnitt etwa 8 c.m. hinter der Frontalspitze Fig. 4. Taf. VI unmittelbar nach hinten von dem Corpus mamillare. Die Geschwulstmasse ist hier ziemlich rund (4—5 c.m.) nimmt das ganze Mark des Temporallappens ein, ist aber überall von makroskopisch anscheinend intakter Rinde umgeben, welche jedoch meistens eine nur sehr dünne (etwa 2—4 m.m. dicke) Wand bildet. Nach innen-oben ist die Capsula in Erweichung begriffen. Nach oben erreicht die Erweichung die Höhe der Thalamusoberfläche, nach aussen die Pesstrahlung.

Schnitt 6,5 c.m. nach hinten von der Frontalsspitze (Fig. 3). Die Geschwulstmasse ist hier oval (Höhe 7 c.m., Breite 4 c.m.), nimmt das ganze Mark des T-lappens ein, hat die Rinde der T^2, T^1 und zum Teil T^3 (in seinem untersten Abschnitte) total zerstört, erreicht nach oben die Höhe des Balkens, nach innen fast die lateralen Grenzen des Nucleus caudatus und die Ausstrahlung der Capsula interna sowie die Rinde des Uncus.

Die Geschwulstmasse ist halbfluktuirend, äusserst reich an Gefässen, porös-faserig mit gelatinösen Partien und zeigt nirgends scharfe Konturen.

Der vorderste Teil.

Schnitt 5 c.m. (Taf. VI Fig. 2) nach hinten von der Frontalspitze. Der Schnitt liegt etwa 12 m.m. nach hinten von der Temporalspitze. Hier sieht man wie die lose und mit zahlreichen neugebildeten Gefässen durchzogene Geschwulst die Hauptmasse des Temporalmarkes einnimmt und nach aussen die Rinde der T^1, T^2, vollständig, die des T^3 nur unvollständig infiltrirt, aber die mediale Fläche des Schnittes vollständig frei lässt. — Nach oben (dorsalwärts) dringt die Geschwulstmasse in den Frontallappen ein, ihr Mark fast vollständig bis zu einer Höhe von etwa 3 c.m. dorsalwärts von der Fissura Sylvii infiltrirend oder erweichend, während die anscheinend intakte laterale und mediale Rinde sie wie eine Schale umgiebt.

Die Fissura Sylvii ist durch die Geschwulst vollständig ausgefüllt und obliterirt.

Die rechte Hemisphäre.

Pia: an der medialen Seite des Frontallappens ist die Pia stark gerötet und es finden sich verschiedene kleine punktförmige Hämorrhagien hier auch in der Rinde. Sie lässt sich überall von der Rinde leicht ablösen.

Rinde. Die Windungen sind überall normal. Malacien oder Geschwülste sind nicht vorhanden.

Die Hirnhälfte wurde in verschiedene Stückchen geschnitten, ohne dass irgendwo etwas pathologisches zu entdecken gewesen war. Die Sehstrahlung wurde besonders untersucht und wurde überall normal befunden.

Centralganglien. Die der rechten Seite haben die gewöhnliche Form, Grösse und Konsistenz.

Dagegen sind die *linksseitigen* bedeutend angeschwollen und dadurch vergrössert, obschon die mediale Fläche sonst ihre Form erhalten hat. Hier zeichnen sich auch die resp. Hervorragungen und Furchen in ziemlich normaler Weise ab. Vom Foramen Monroë bis zum Ende des Pulvinars misst der Thalanus 45 m.m., rechts nur etwa 35 m.m. *Links* ist ausserdem zu bemerken:

Der *Nucleus caudatus* ist im Ganzen vergrössert und zwar in allen Dimensionen. Die mediale Fläche sonst nicht verändert und sowohl an horizontalen wie an vertikalen Schnitten ist das Gewebe makroskopisch nicht verändert, obwohl die Grenze gegen die Geschwulstmasse verwischt ist.

Der *Thalamus opticus* ist an seiner medialen Fläche auch nicht verändert, obschon er nach jeder Richtung nicht unbedeutend vergrössert ist. Wie weit die Geschwulstmasse gegen die Medianlinie vordringt, ist schwierig zu bestimmen. Jedenfalls ist im frontalen Abschnitte die mediale Wand bis zu einer Dicke von 3—4 m.m. und im occipitalen bis zu einer Dicke von etwa 1 c.m. erhalten geblieben.

Das *Pulvinar* scheint links ein wenig eingefallen zu sein. Die Konsistenz kaum verändert. 3—4 m.m. unter ihrer Oberfläche ist das Gewebe erweicht.

Der *Linsenkern* ist von der Geschwulstmasse vollständig zerstört worden, sowie auch die *Capsula interna.*

Die *Corpora geniculata, internum et externum,* sind anscheinend normal.

Die *Corpora 4-gemina* scheinen auch normal zu sein.

Pes und *Corpora mamillaria* sind makroskopisch unverändert.

Kleinhirn ohne Veränderung, hinsichtlich der Form oder Konsistenz. Beim Durchschneiden wurde das Mark normal befunden.

Medulla oblongata und *Pons* hatten die normale Form, Konsistenz und übriges Aussehen.

Mikroskopisches.

Die linke Gehirnhemisphäre wurde für das Studium der Zellen in die Cox'sche Flüssigkeit eingelegt und zwar in toto. Leider drang die Flüssigkeit nur in die oberflächlichen Schnitten ein, und das Gehirn war schon im Herbste 1892, wo ich erst dasselbe in Arbeit nehmen konnte, für die Weigert'sche Färbung nicht recht brauchbar. Deswegen werden die folgenden Mitteilungen etwas lückenhaft.

Corpus geniculatum externum. Das linke Ganglion ist von zahlreichen Kernen infiltrirt. Die Zellen sowohl im linken wie im rechten Ganglion sind ungefähr gleich zahlreich, haben beiderseits scharfe Konturen, deutliche Kerne und die grossen Zellen in der basalen Reihe haben beiderseits Ausläufer. Es scheint jedoch als ob diese rechts deutlicher und zahlreicher seien und die Zellen daselbst etwas grösser, d. h. die Zellen seien links etwas atrophisch. Die kleinen Zellen zeigen keine deutlichen Veränderungen.

Die Metalimprägnation war beiderseits wenig gelungen, weshalb ein Schluss hinsichtlich der Protoplasma-Ausläufer kaum zulässig ist.

Corpus 4-gemin. Colliculus anterior sinister. Die Zellen scheinen nicht verändert zu sein, sind scharf konturirt, haben deutliches Protoplasma und schöne Ausläufer.

Die Occipitallappen. Schnitte wurden von der Rinde der Fissura calcarina, Cuneus, der lateralen und der ventralen Rinde gemacht.

Fissura calcarina. Weigerts Präparate. Die Markstrahlen, der Baillarger'schen Streifen und die tangentiale Schicht zeichnen sich links und rechts mit anscheinend gleicher Stärke an den Präparaten aus.

Die Imprägnationspräparate waren nicht gelungen genug um Schlüsse zu erlauben.

An den *Carminpräparaten* von Schnitten 1, 2 und 3 c.m. vor der Occipitalspitze waren überall die Kerne scharf und intensiv gefärbt; das Protoplasma der Zellen dagegen schwächer, aber jedoch deutlich und scharf. Die dreieckige Form der Zellen tritt zwar beiderseits hervor, aber die Zellenkörper scheinen links etwas kleiner und undeutlicher gefärbt als rechts zu sein. Ein Unterschied links und rechts scheint also vorhanden zu sein und zwar links Anzeichen von Atrophie.

Die Rinde an der *Cuneusfläche.* Imprägnationspräparate. Hier waren die Zellen im Gegensatz zu denen aus der Fissura calcarina überhaupt recht schön metalimprägnirt und zwar Zellen in allen Schichten sowohl in der Schicht der kleinen und grossen Pyramidenzellen — wie auch in der basalen. Überall hatten die imprägnirten Zellen lange und schöne Pyramidenfortsätze; auch die basalen waren sehr schön. Zahlreiche Nervenfasern waren in allen Richtungen und Schichten imprägnirt.

Karminpräparate. Die Zellen waren intensiver und schärfer gefärbt als in der Fissura calcarina.

Die laterale Fläche des linken O-lappens. An den Imprägnationspräparaten waren nur die Nervenfasern imprägnirt. An den *Karminpräparaten* waren die Zellen überhaupt schön gefärbt und ihre Körper sehr deutlich.

Die ventrale Rinde. Karminpräparate: Die Zellen wie in der lateralen Rinde.

Die Rinde in der unmittelbaren Nähe der Geschwulst, also im ersten Temporalgyrus. Hier finden sich zwar einzelne recht schöne Zellen mit zahlreichen und langen Ausläufern, aber die meisten Zellen zeigen abnorme Formen, sind mager oder zeigen nur einzelne kurze Ausläufer unregelmässigen Verlaufs oder Richtung.

Tumor: Schnitte aus der Geschwulst zeigten eine alveoläre Struktur mit zahlreichen kleineren und grösseren kleinen Höhlen, deren Wände von zahlreichen in Bündeln liegenden Fasern oder membranartigen Balken gebildet waren; in den zahlreichen Maschen liegen zahlreiche, grosse gerundete Zellen mit scharfen Konturen und deutlichem Kerne, also eine Art von gefässreichem *alveolären Sarkom.*

Epikrise.

Kurzer Krankenbericht. Pat., der im Verhältnis zu seiner Stellung einen guten Bildungsgrad hatte, war etwa bis zum Sommer 1891 gesund; er hatte Alkohol genossen, ob im Übermass liess sich nicht konstatiren, wohl aber vermuten. Nicht durch Lues inficirt. Er wurde grüblerisch, bekam Parästhesien im rechten Bein und im Arm, bis in den Kopf hinauf und bisweilen Kopfweh. Zur Weihnachtszeit wollte er nicht mehr lesen. Im Januar wurde der Gang schleppend und er wurde paretisch im rechten Arm und Bein. Gleichzeitig Symptome amnestischer Aphasie und Worttaubheit sowie Paraphasie. War bis zum 10:ten April beständig ausser Bett.

Stat. præs. Ende April. Pat. ist schlaff und abwesend, vergesslich; erkennt seine Söhne nicht. Partielle Wortblindheit und Worttaubheit sowie Paraphasie. Er leidet an amnestischer Aphasie und partieller Agraphie sowie auch an Seelenblindheit.

Der Geruch herabgesetzt oder vielleicht richtiger Geruchsamnesie. Rechtsseitige Hemianopsie, oft Deviation der Augen nach links. Keine Stasispapille. Parese des rechten Facialis. Gehör nicht abnorm. Geschmack verkehrt. Rechtsseitige Parese der Zunge und des Arms und des Beins. Leichte Anästhesie für Berührung und Schmerz rechterseits. Bisweilen Tremor im rechten Arm und Bein sowie auch bisweilen klonische Zuckungen. Gefässe sklerosirt. Herzdilatation. Während der Monate April und Mai fortschreitende Erschlaffung und Benommenheit. $^{16}/_{5}$ Blind am rechten Auge. Keine Stasispapille. Vollständige Lähmung der rechten Seite. Tod $^{1}/_{6}$ 92.

Diagnose. *Art der Läsion.* Der chronische Verlauf der Krankheit unter fortschreitender Entwickelung der Symptome, die langsam eintretende Benommenheit des Patienten sprachen in diesem Falle zwar für eine Hirngeschwulst und damit stand auch der bisweilen aufgetretene Kopfschmerz und

die bisweilen hervortretenden Zuckungen des rechten Arms und Beins im Einklang. Anderseits war das Kopfweh keineswegs ausgeprägt, und die Zuckungen traten überhaupt sehr selten hervor und gingen schnell wieder vorüber; sie ähnelten mehr einem Tremor; niemals nahmen sie einen partiellen oder allgemeinen epileptischen Charakter an. Und da ausserdem eine Stasispapille bis zum Tode des Pat. vollständig fehlte, so hielt ich mich nicht für berechtigt eine Geschwulst anzunehmen; und vermutete dass eine langsam fortschreitende kortikale Encephalomalacie die Symptome erklären könnte. Für diese Diagnose sprach auch die Arteriosklerose, die obschon nicht sehr grosse Herzdilatation und der vermutete Alkoholmissbrauch. Über die Art der Krankheit war ich jedoch nicht im klaren. Die dann und wann eintretenden Verschlimmerungen wurden auf Ausbreitung der Läsion oder hinzugetretene Hæmorrhagien bezogen. Die Sektion zeigte eine grosse Geschwulst.

Sitz der Läsion. Die schon im Dezember auftretende Wortblindheit und Worttaubheit deutete auf einen zunächst lokalen Process, welcher nachher mit eintretender Stumpfsinnigheit diffus wurde. Die ausgeprägten psychischen Symptome deuteten auf eine grosse kortikale Ausbreitung. Und deshalb wurde der Process auf die Oberfläche der Central-, Temporal- und Parietalwindungen verlegt, und ausserdem Herde in der Tiefe zur Erklärung der Hemianopsie angenommen. Die Sektion bestätigte im Ganzen die Lokaldiagnose, obschon in der That eine Geschwulst vorlag.

Analyse der Symptome. Bei dieser Analyse muss zunächst daran erinnert werden, dass eine grosse und diffuse Geschwulst mit ausgedehnter kortikaler Affektion vorlag. In derartigen Fällen ist es stets schwierig zu entscheiden, ob und wie weit die Symptome durch den Druck hervorgerufen werden oder ob sie die Äusserung eines lokalen Processes sind. Im vorliegenden Falle lag zwar eine grosse Geschwulst vor, aber daneben war die kortikale Fläche der linken Hemisphäre in grosser Ausdehnung ergriffen und zwar durch eine Art sarkomatöser Meningitis.

Intelligenzstörungen. Der langsam aber stets fortschreitende tiefe Verfall der psychischen Funktionen und die schliesslich eintretende Beeinträchtigung des Bewusstseins kann ohne Zweifel durch den gesteigerten intrakraniellen Druck genügend erklärt werden. Dabei bleibt jedoch der Einwand bestehen, dass zwar die linke Hemisphäre deutlich durch die Geschwulstmasse zusammengedrückt war, die Windungen der rechten Hemisphäre aber nur unbedeutend abgeplattet erschienen. Die Centralganglien hatten auch ihre Konturen recht gut erhalten. Ohne Zweifel war also die rechte Hemisphäre nicht durch den Druck in ihrer Funktion behindert. Die Rinde bot auch nirgendswo andere pathologische Progresse, ausgenommen, dass die Pia an der medialen Seite des Frontallappens stark gerötet war und dass sich hier verschiedene punktförmige Hæmorrhagien vorfanden. Bei einer Zusammenstellung dieser Thatsachen liegt die Annahme nahe, dass die tiefe psychische Störung und die Benommenheit des Pat. besonders durch das Ergriffensein der *linken* Hemisphäre hervorgerufen worden sei. Der Fall ist zwar lange nicht klar, aber er fordert zur Untersuchung auf, ob nicht für das Erhalten der allgemeinen Intelligenz die linke Hirnhälfte eine weit grössere Rolle spielt als die rechte. Es finden sich in dieser Sammlung einige Fälle, die für eine solche Ansicht sprechen, und der Fall Malm, bei dem fast das ganze rechte Hemisphärenmark zerstört war, ohne dass das Bewusstsein sich getrübt zeigte, scheint auch einen solchen Schluss zu bestätigen. Im vorliegenden Falle spielt wohl die an der Oberfläche ausgebreitete Meningitis und dadurch verursachte allgemeine Hirnreizung auch eine gewisse Rolle.

Die folgende Analyse der Intelligenzstörungen bezieht sich nicht auf den Zustand der Pat. während seines letzten Monats, Mai, sondern auf den Zustand bei der Aufnahme des Pat. ins Krankenhaus; wie ausgebreitet die Geschwulst zu dieser Zeit war, lässt sich natürlich nicht mit Bestimmtheit entscheiden, weshalb die Beurteilung des Falles stets willkürlich bleibt.

Was dann die speciellen Faktoren des Bewusstseins anbelangt, ist Folgendes zu bemerken.

Perception. *Die Gesichtsperceptionen* waren bei der Aufnahme des Patienten ins Krankenhaus im Allgemeinen nicht tiefer gestört. Pat. konnte die Gegenstände wahrnehmen, obschon er schon kurze Zeit danach in Stumpfsinn verfiel. Dagegen scheinen schon frühzeitig seine *Gesichtsvorstellungen* unklar geworden zu sein. Mitte April erfasste er die Bedeutung der vorgezeigten Gegenstände wie z. B. Zucker, Kreide, Schlüssel u. s. w. nicht klar. Jedoch hatte er auch klarere Augenblicke. Eine *Partielle Seelenblindheit* konnte wohl also angenommen werden, was besonders bei Abwesenheit jeder Läsion in der Rinde der Occipitallappen bemerkenswert sein dürfte. In wie weit der gesteigerte Druck und der meningeale Reiz oder die Zerstörung der Associationsbahnen zwischen den Occipitallappen und dem frontalen Abschnitte der linken Hemisphäre durch die Geschwulst dazu beigetragen haben, lässt sich wohl nicht mit Sicherheit entscheiden.

Die Gehörperceptionen waren normal. Es schien auch die Bedeutung gewisser Gerüche ziemlich richtig erfasst worden zu sein. Eine tiefere Störung seiner *Gehörvorstellungen* war demnach wohl vorhanden. Bei der grossen Ausdehnung der Geschwulstmasse im linken Temporallappen und in Anbetracht des Umstandes, dass die Geschwulst in der Nähe der Temporalrinde ihren ursprünglichen Sitz hatte, ist dies Verhalten auffallend. Es deutet wohl darauf hin, dass er für seine Gehörvorstellungen, wenn dieselben überhaupt lokalisirt sind, den rechten Temporallappen benutzte.

Die *Geruchempfindungen* waren wohl vorhanden, aber Pat. hatte nur sehr unklare Vorstellungen von dem was er roch (s. unten).

Ebenso schien es sich mit dem *Geschmack* zu verhalten. Die *Perception* war vorhanden, aber die *Geschmackvorstellungen* abnorm.

Bisweilen waren seine *Tastempfindungen* unklar.

Diese Störungen können folgendermassen zusammengefasst werden. Die Perceptionen sind nicht so tief gestört wie die Sinnesvorstellungen. Anatomisch waren: in der rechten Hirnhälfte alle Sinnescentra wohl erhalten, in der linken aber nur das des Gesichts; aber dieses stand bei der Aufnahme

des Status præsens nicht im Zusammenhange mit dem Auge. In der rechten Hirnhälfte dürfte kaum der gesteigerte intrakranielle Druck einen so hohen Grad erreicht haben, dass dadurch die Associationsbahnen der Sinnescentren funktionsunfähig geworden wären. Dagegen in der linken waren nicht nur die Centren zerstört oder wesentlich beeinträchtigt, sondern auch das sie verbindende Hemisphärenmark und die Associationsbahnen.

Was die Faktoren der höheren Intelligenz betrifft, so waren die höheren, psychischen Funktionen des Urteilsvermögens des Pat. und das Gedächtnis schon bei der Aufnahme ins Krankenhaus in hohem Grade beeinträchtigt. Wille und Handlungskraft waren stark herabgesetzt, aber Pat. zeigte überhaupt keine abnormen Triebe.

Bei dem Vorhandensein eines gesteigerten intrakraniellen Drucks und der circumscripten Meningitis der linksseitigen Centralwindungen durfte es nicht angemessen erscheinen, tiefer in eine Analyse, wie und wo wir die Ursache dieser tiefen Intelligenzstörung zu suchen haben, einzugehen, da jedenfalls der Fall zu komplicirt erscheint, um diese Fragen zu lösen. Ich konnte jedoch nicht umhin auf die Analyse dieser Verhältnisse etwas näher einzugehen.

Aphasie. Schon um Johanni 1891 waren deutliche Symptome der Gehirngeschwulst vorhanden.

Wortblindheit. Die ersten Symptome einer Aphasie traten erst zu Weihnachten d. s. J. auf, indem Pat. *nicht* mehr *lesen* wollte, was ihm bis dahin sehr gefallen hatte.

Zu dieser Zeit wurde keine Störung der Sprache von seiner Umgebung bemerkt. Erst Mitte Januar traten deutliche Sprachstörungen hervor, indem Pat. oft nicht verstand was man zu ihm sagte. Es war also eine partielle Worttaubheit vorhanden und gleichzeitig wurde Pat. paraphasisch: er mischte eine Masse von fremden Worten in seine Rede ein, so dass seine Rede von seinen Verwandten nicht verstanden werden konnte.

Während seines Aufenthaltes im Krankenhause waren deutliche Symptome einer *Wortblindheit* vorhanden. Wenn der Pat. den Fragenden nicht sah, so verstand er auch nicht was man ihm sagte. Besser ging es, wenn Pat. den Fragenden anblicken konnte; aber selbst dann verstand Pat. oft nicht die einfachsten Wörter. Auf die Frage, wie er heisse, antwortete er bisweilen richtig: Anders; später verfiel Pat. in einen gänzlich benommenen Zustand, aber noch am $^{22}/_{5}$, also etwa 11 Tage vor dem Tode schien es als ob er, wie oben erwähnt wurde, eine Frage verstanden habe.

Die Wortblindheit lässt sich hier ohne Schwierigkeit durch die Lage der Geschwulst erklären. Diese nimmt die Hauptmasse des linken Temporallappens ein. Der Punkt, wo sie ursprünglich anfing, lässt sich zwar nicht bestimmen, aber gewiss war es im Mark des Lappens, erst später erreichte sie die Rinde. Wenn dem so ist, so lässt es sich wohl erklären, dass sich die Worttaubheit erst etwas später einstellte. Dabei ist es jedoch befremdlich, dass Mitte Januar erst eigentliche Sprachstörungen eintraten. Der Theorie nach hätte wohl der Fasciculus uncinatus oder die Verbindung zwischen dem Temporal- und Frontallappen schon früher zerstört worden sein müssen und deshalb hätten auch wohl Zeichen einer Unfähigkeit etwas nachzusprechen sich damals einstellen sollen. Davon erwähnt das Journal jedoch nichts. Dagegen trat im Januar Paraphasie und Wortblindheit gleichzeitig ein.

Von dem grössten Interesse scheint es zu sein, dass die *Wortblindheit* früher eintrat als die Worttaubheit. Wenigstens liegt die Annahme am nächsten, dass seine Abneigung gegen das Lesen davon herrührt; aber es lässt sich auch eine andere Deutung denken, da Pat. später seiner Umgebung gegenüber erwähnte, dass er doppelt sähe. Bei der Sektion wurde bemerkt, dass die Geschwulst auf die centralen Ganglien drückte. Bei der Untersuchung im Krankenhause am 23. April waren die Augen nach links abgelenkt und es wurde Strabismus constatirt.

Im Krankenhause war zwar die Worttaubheit ziemlich vollständig, aber die Wortblindheit war nicht so ausgesprochen, wie man hätte erwarten sollen, denn Pat. konnte sogar einzelne Buchstaben lesen und sie zusammensetzen, aber der Wortbegriff der Buchstaben schien zu fehlen. Den Buchstaben A. (Anders) konnte er immer lesen. Dies deutet ohne Zweifel auf einen gewissen Grad von Autonomie der Fähigkeit zu lesen. Jedenfalls war diese Fähigkeit nur eine geringe. Residuum einer verblassender Erinnerung.

Die Versuche mit Ziffern fielen besser aus, wie ich oft bemerkt habe.

Da die Geschwulst sich auch bis zum Gyrus angularis erstreckte, so findet die Wortblindheit darin leicht ihre Erklärung.

Agraphie. Bei der Probe auf Agraphie zeigte es sich, dass Pat. nur A. oder A. E. S., die Initialen, schrieb. Vom Kopieren wollte er nichts wissen. Jedenfalls können ihm zu dieser Zeit (Ende April) nicht alle Buchstabenbilder und Erinnerungen gefehlt haben. Dejerine nimmt an, dass isolirte Wortblindheit vorhanden sei, wenn nur das kortikale Centrum zerstört ist, aber ausserdem Agraphie, sobald der Fascikel zwischen den Occipitallob und Gyrus angularis lädirt ist. In diesem Falle war weder eine vollständige Wortblindheit noch Agraphie vorhanden. Dabei war die Hauptmasse des Marks zerstört.

Hier waren also wie es scheint zur Zeit der Untersuchung alle Markverbindungen zwischen den Centren der Bewegung und den Sprachcentren aufgehoben und dennoch konnte Pat. Sprechen und etwas schreiben.

Aphämie. Mitte Januar traten wie schon erwähnt wurde die ersten Symptome von Sprachstörung im Form von Paraphasie auf. Aber noch einen Monat vor dem Tode konnte Pat. verschiedenes sprechen. Zwar hatte er die Initiative zum Sprechen verloren, er sprach nur auf Aufforderung, und wiederholte dabei oft die Frage z. B. »Wie heisst er?» »Er heisst Anders.» Das Alphabet konnte er auswendig und zwar korrekt. Ebenso zählte er bis 20. Bisweilen rief er aus: »Herr Gott», »es ist zu verkehrt u. s. w.» ja selbst grössere zusammenhängende Sätze brachte er hervor. Im Mai wurde er sehr apathisch.

Das Fehlen der Initiative beim Sprechen wird wohl aus

fehlenden Impulsen erklärt. Die Läsion der Wortgehörs- und Wortgesichtscentren hatte die gewöhnlichen Impulse und Worterinnerungen getilgt.

Aber woher stammte die Fähigkeit die Fragen zu wiederholen und zwar zu einer Zeit, da er kaum etwas verstand? Wird man nicht zur Annahme eines Automatismus, einer Art von Reflexthätigkeit gezwungen? Und woher kommt die Fähigkeit das Alphabet auswendig zu wissen? Spielen hierbei die sensiblen Erinnerungen und nicht die Sprachbewegungen die Hauptrolle?

Jedenfalls war die Fähigkeit ein Wort zu wiederholen noch erhalten zu einer Zeit, wo gewiss der Fasciculus uncinatus schon zerstört war.

Kranialnerven.

I. Die Geruchserinnerungen waren bedeutend verblasst, ob in Folge der allgemeinen Herabsetzung der Intelligenz oder des Ergriffenseins des linken Temporallappens ist nicht sicher zu bestimmen (Vergl. die Fig. 2. Taf. VI). Ein Unterschied zwischen links und rechts ist nicht erwähnt.

II. Die rechtsseitige Hemianopsie ist durch die totale Zerstörung des occipitalen Sehbündels verursacht.

Später trat, wie es schien, eine vollständige Blindheit am rechten Auge ein. Auch wurde bei der Herausnahme des Gehirns eine besondere aber nur kleine Geschwulst dicht am Chiasma angetroffen, von welcher wohl diese Störung ausging.

Der Pat. scheint nicht an Hallucinationen gelitten zu haben, obschon die Hirnfläche in grosser Ausdehnung gereizt war, aber der Reiz dehnte sich nicht auf den Occipitallappen aus.

Farbenblindheit war nicht vorhanden, wohl aber Farbenparaphasie oder Amnesie.

Auffallend genug fehlte die Stasispapille.

III, IV, VI. Schon frühzeitig (im Januar) trat Strabismus ein und später (im April) war eine bilaterale Ablenkung nach links vorhanden, was sich wohl durch den von der Geschwulst ausgeübten Druck auf die linke Seite des Oculomotoriuskerns erklären lässt.

Die Verengerung der Pupillen steht mit dem cerebralen Reiz in Übereinstimmung, wie auch ihre geringe Reaktion auf Lichtreiz und Accomodation.

Die Probe auf hemianopische Reaktion fiel unentschieden aus, sie schien aber zu fehlen. Wenn es wirklich so war, dann steht es in voller Übereinstimmung mit der Thatsache, dass die Reflexbahn nicht direkt ergriffen war, indem die Geschwulst erst occipitalwärts von der Bahn auftrat. Die Opticusganglien waren an der Basis nicht ergriffen. Später trat eine schwache hemianopische Reaktion ein und zwar zu einer Zeit, als der Druck der Geschwulst auf die Reflexbahn stärker wurde.

V. Das Ausbleiben einer Trigeminusstörung lässt sich nur durch die bilaterale Innervation erklären.

VI. Dagegen war das linke, untere und obere Facialisgebiet etwas paretisch.

VIII. Ein Unterschied der Gehörschärfe wurde nicht wahrgenommen, obschon das linke Gehörcentrum ergriffen war. Grund: Bilaterale Innervation.

IX. Der Geschmack ohne Besonderes.

XII. Die Zunge wich nach rechts ab, später war es Pat. nicht möglich sie heraus zu strecken.

Spinalnerven.

Sensibilität.

Die Herabsetzung der Sensibilität traf den Druck- und auch wie es scheint den Schmerzsinn. Die Lage der Geschwulst erklärt diesen Befund. Temperatur- und Ortsinn konnten nicht geprüft verden.

Schon frühzeitig (um Johanniszeit 1891) hatte er subjektive Sensibilitätsempfindungen in den rechtsseitigen Gliedern bis in den Kopf hinauf.

Motilität.

Der paretische Zustand der linken Seite hat seinen Grund in der Lage der Geschwulst, welche sich auch bis unter die Centralwindungen ausdehnte. Der schwankende Gang ist ja gewöhnlich bei Geschwülsten. — Ein Tremor des rechten Arms wurde durch den Reiz der Rinde hervorgerufen.

Die Reflexe wie auch die trophischen und vasomotorischen Störungen waren die gewöhnlichen.

Fall 4. Augusta Eriksson.

68 Jahre, Umhertreiberin.

Taf. VII. VIII.

Klinische Diagnose: Hemiplegia dextra c. Aphasia et Hemianopsia dextra. Gumma in reg. pariet. sinistra.

Patholog. anatom. Diagnose: Gumma in regione temporo-parietali sinistra.

Krankengeschichte.

Betreffs des verflossenen Lebens der Pat., sowie ihrer psychischen Entwickelung konnte man nur unvollständige Auskunft erhalten. Folgende Daten hat man teils von einer Person, bei welcher die Pat. früher angestellt war, teils von der Pat. selbst bekommen.

Pat. ist Wittwe. Sie hat vier Kinder, musste immer, nach eigener Angabe, streng arbeiten; während der letzten Jahre litt sie jedoch keine Not. Bis zur letzten Zeit erfreute sie sich nach eigener Aussage einer guten Gesundheit. Die Kinder sind gleichfalls gesund.

Sie soll dem Branntweingenusse nicht ergeben und nicht luetisch inficirt gewesen sein. An rheumatischen Affektionen soll sie nicht gelitten haben. Ihre psychische Ausbildung war sehr

gering. Sie konnte zwar lesen, aber nicht schreiben. Sie war rechtshändig. Sie führte ein unstätes Leben.

Über ihre Krankheit ist Folgendes bekannt. Seit dem 8. Februar 1892 begann sie über Unwohlsein und Schmerzen in der Brust und im Kopfe zu klagen. Ihr Zustand war nicht so schlecht, dass sie nicht von Zeit zu Zeit hätte auf sein können, aber sie musste ab und zu wegen der Brust- und Kopfschmerzen das Bett hüten. So verhielt es sich bis zum 20. Febr., an welchem sie von einem *Schlaganfalle* getroffen wurde. Sie befand sich damals im Bett und erst einen Monat später wurde es durch die eingetretenen Lähmungssymptome ihrer Umgebung klar, dass sie einen Schlaganfall bekommen hatte. Inzwischen hatte man beobachtet, dass ihr Gesundheitszustand vom 20. Februar an sich verschlechtert hatte, so dass sie von diesem Tag ab »*ganz stumm* und gleichsam wie im Schlummer» bis zum 11. März war. Ob dieser Zustand durch einen Schlaganfall eingeleitet wurde, oder ob er mit Zuckungen oder abnormen Bewegungen von Seiten der Augen verbunden war, ist nicht mehr zu konstatiren. Dagegen ist es bekannt, dass Pat. während der Krankheit tobsüchtig wurde, aus dem Bette sprang und ein verstörtes Aussehen zeigte. Am 11. März stellte sich die Sprache wieder ein und blieb bis zum 19. Pat. war zu jener Zeit klar, aber die »Sprache war schlechter als vorher». Störungen des Gesichts oder des Gehörs wurden nicht wahrgenommen. Während dieser Zeit beobachtete die Umgebung, dass die ganze rechte Seite gelähmt war.

Nach dem 19. März hörte sie wieder auf zu sprechen und verfiel in einen Zustand »todesähnlichen Schlummers». Während dessen hörte man sie bisweilen »Nein oder Ja» sagen, aber das war alles. Eine eigentliche Störung des Gesichts oder des Gehörs wurde auch jetzt nicht wahrgenommen.

Die Person die die Auskunft über sie erteilt hatte, fasste ihr Urteil folgendermassen zusammen. »Es machte ihr während der Krankheit Schwierigkeit zu sprechen, was früher immer leicht von Statten gegangen war. Fast während der ganzen Zeit ihrer Krankheit sei ihr Mund kaum in der Bewegung und die Lippen seien zusammengekniffen gewesen.»

Ob sie nach irgend einer Richtung hin schlechter gesehen habe, hatte man nicht wahrgenommen.

Pat. wurde am 22. April ins Krankenhaus aufgenommen.

Status praesens am 3/5 1892.

Allgemeiner Zustand. Pat. ist bettlägrig, von mittlerer Grösse. Fettpolster und Muskeln sind nicht in bemerkenswertem Grade reducirt. Ihre Kräfte sind auch nicht besonders geschwächt, das geht aus dem starken von ihr bei der Untersuchung ausgeübten Widerstand hervor. Der Appetit, Stuhlgang und Schlaf sind etwas unregelmässig, jedoch im Ganzen recht befriedigend.

Der Puls ist regelmässig. Die Frequenz wechselt zwischen 110—135. Die Radialarterien sind rigide und geschlängelt, nicht kalkinfiltrirt.

Subjektive Symptome.

Pat. klagte einmal über Schmerzen im Kopf und Rücken. Gewöhnlich antwortet sie jedoch »ja» auf alle Fragen nach der Lokalisation der Schmerzen.

Objektive Untersuchung.

Psyche. Pat. verharrt in einem Zustande von Stumpfheit. Jedoch scheint sie zu beobachten was um sie vorgeht. Wenigstens folgt sie mit den Augen den Personen, welche sich an ihrer linken Seite befinden. Dasselbe scheint wenigstens nicht in demselben Grade der Fall zu sein, wenn dieselben sich rechts von ihr befinden.

Nur mit Schwierigkeit beantwortet sie an sie gestellte Fragen, selbst wenn sie so gestellt sind, dass sie nur mit einem »Ja» oder »Nein» antworten muss. Doch ist sie in dieser Hinsicht etwas launenhaft, denn sie antwortet bisweilen ganz klar. Die Untersuchung ermüdet sie und sie schliesst dann eigensinnig die Augen.

Aphasie. Worttaubheit ist *nicht* vorhanden, wenigstens keine vollständige. Zum Beispiel: Bei einer Gelegenheit, da sie lebhafter und zugänglicher als gewöhnlich war, fragte ich, ob sie verstehe was ich zu ihr sprach, sie antwortete mit einem klaren »Ja». Wenn die Krankenpflegerin sie einmal fragte, ob sie etwas Essen wünschte, antwortete sie »ja, ich bitte». Als ich einmal sagte: »ich glaube, dass sie besser geworden sind», antwortete sie: »nein, das kann ich niemals glauben». Auch wann ihr gesagt wurde, etwas zu verrichten, bewies sie in den lichteren Augenblicken, dass sie verstanden hatte, um was es sich handelte. So z. B. wenn ich sie die Zunge herauszustrecken oder die Zehen zu bewegen aufforderte, so folgte sie entweder dem Befehl oder antwortete mit »nein», »nicht» u. s. w.

Ihr Wortvorrat ist ein sehr kleiner. Ausser den eben erwähnten Wörtern habe ich sie sagen hören »Pfui», »ach, Elender, was machen Sie», »gehen Sie weg» und einige andere Ausdrücke. Die Krankenwärterin hörte sie einmal »Tischgebet» (wenige Worte) hersagen. Einmal als ihr die Untersuchung nicht behagte, schien sie nach Worten zu suchen, um ihrem Missfallen Ausdruck zu geben.

Sie kann nicht veranlasst werden, Worte nachzusprechen — was wohl zum Teil auf der Unfähigkeit nachzusprechen beruht.

Wortblindheit. Betreffs der Wort- oder Seelenblindheit sind die Resultate unsicher. Wenn ich einmal auf der Tafel, das Wort »Anders» schrieb und fragte, ob das ein Frauenname sei, so schüttelte sie den Kopf. Wenn ich 2 schrieb, so gab sie nach Aufforderung die Zahl mit 5 Fingern an. Wenn ich 4 schrieb, so fasste sie die Tafel, betrachtete die Ziffer aufmerksam und versuchte 4 Finger auszustrecken. Obschon die Bewegungen unsicher waren, machte es jedoch den Eindruck, als ob sie die Zahl richtig verstanden habe.

Seelenblindheit scheint nicht einmal in geringem Grade vorhanden zu sein. Sie versteht das Glas und den Löffel zu benutzen, und wenn eine Pat. ihr ein Messer überreichte, so antwortete sie auf Befragen »Messer». Wenn ich ihr eine Haarnadel reichte und fragte, wozu sie dient, so antwortete sie, »ja, ich weiss es nicht».

Kranialnerven.

I. Wenn man ihr Essigsäure reichte, so zog sie sich zuerst zurück; auf die Frage: »ob sie riecht», antwortet sie »ja» und auf die Frage »riecht es schlecht», antwortet sie »nein». Terpentingeruch scheint sie aufzufassen, will jedoch nicht riechen

Sie roch dann an Kampfer und giebt durch Worte deutlich zu erkennen, dass sie ihn vom Terpentin unterscheiden könnte. Eau de Cologne behagt ihr offenbar, denn sie riecht an der Flasche.

Ein Unterschied hinsichtlich des Geruchvermögens der beiden Seiten ist nicht wahrzunehmen.

II. Keine genaueren Resultate. Versuche mit Blinzelreflexen mit der Hand zeigten, dass sie an einer homonymen rechtseitigen *Hemianopsie* litt. Sie fasst, wie schon erwähnt, leichter auf was links als was rechts um sie vorgeht. Die Perimeteruntersuchungen haben zu keinem sicheren Resultate geführt. Versuche mit einer Lampe liessen eine rechtseitige Hemianopsie annehmen. Sobald die Lampe in das sehende Gesichtsfeld kam, schloss sie die Augen. Eine Untersuchung auf Farbensinn war unmöglich.

Die Pupillen reagirten auf Accomodation und Licht, keine hemianopische Pupillenreaktion.

Die ophthalmoskopische Untersuchung zeigte eine, wenn auch nicht starke *Stasispapille*. Die Grenzen der Papillen sind undeutlich. Grosse Blutungen erscheinen, hauptsächlich am Boden des rechten Auges; und an der oberen Hälfte der Retina treten breite, rote Streifen parallel den Gefässen hervor und daneben ein stark glänzender weisser Fleck. Kein Pigment, dagegen weissliche, atrophische Partien.

III. IV. VI. Die Bewegungen der Augen sind frei und normal. Jedoch konnte sie anfangs das rechte Auge nicht so weit nach aussen bewegen als das linke. Ein leichter Strabismus convergens war also vorhanden.

V. *Berührungssinn.* Selbst eine leichte Berührung bemerkt Pat. sogleich und zwar eben so gut rechts wie links.

Schmerzsinn. Ebenso markirt sie Schmerz gleich gut rechts wie links.

Temperatursinn. Sie äussert Missvergnügen, wenn eine Lichtflamme ihren Wangen genähert wird; ob die Wärmeempfindung beiderseits gleich ist, ist jedoch ungewiss.

In den ersten Tagen machte Pat. wiederholt Kaubewegungen. Sie hat jetzt damit aufgehört.

VII. Es besteht eine unbedeutende Parese des rechten Augenlids. Bei der Aufnahme ins Spital öffnete und schloss sie das linke Auge mit grösserer Leichtigkeit als das rechte. Wenn sie jetzt mit geschlossenen Augen da liegt, so scheint es als ob das rechte Augenlid nicht so vollständig geschlossen würde als das linke.

Eine Störung des unteren Facialisgebeits ist nicht wahrzunehmen.

VIII. Das Gehör scheint beim Versuche mit einer Taschenuhr herabgesetzt zu sein und zwar sowohl rechts wie links scheint sie das Ticken der Uhr erst dann zu hören, wenn die Uhr unmittelbar an das Ohr gelegt wird. Jedoch sind die Resultate unsicher, denn sie hört die elektrische Glocke und das Geklapper der Messer und Gabeln.

IX. Der Geschmack scheint nicht verändert zu sein.

X—XII. Keine nachweisbare Veränderung.

Sensibilität.

Berührungssinn. Eine sichere Untersuchung ist nicht möglich auszuführen; die Empfindlichkeit scheint sowohl rechts wie links herabgesetzt zu sein.

Schmerzsinn. Bei der Aufnahme war derselbe an der rechten Seite deutlich herabgesetzt. Nach der am 26. April eingetretenen vasomotorischen Störung scheint er eher gesteigert zu sein. Ein Unterschied der Empfindlichkeit zwischen rechts und links dürfte nicht bestehen. Wenn man sie ganz leicht mit einer Stecknadel verletzt, so bemerkt sie es rechts wie links gleich stark. Am rechten Beine dürfte der Schmerzsinn etwas geschwächt sein.

Ort-, Muskel- und *Temperatursinn* scheinen nicht vermindert zu sein.

Motilität.

Der rechte Arm und das rechte Bein sind vollständig gelähmt, mit Ausnahme einer unbedeutenden Beweglichkeit der Zehen und einer noch geringeren der Finger.

Tonus. Die Muskeln des rechten Armes und Beines sind bedeutend schlaffer als die linksseitigen.

Kontraktur. Während der letzten Woche des April war eine Kontraktur der Hüft- und Knie-muskel vorhanden. Jedoch war es möglich die Gelenke zu strecken. Zur Zeit keine Kontraktur.

Reflexe. Der Patellarreflex des rechten Beines war bei der Aufnahme verstärkt und zwar stärker rechts als links; hier war auch der Reflex erhöht.

Zur Zeit ist der Patellarreflex rechts etwas vermindert. Kein Dorsalklonus.

Blase und Mastdarm. Harn und Faeces gehen unfreiwillig ab, ohne dass Pat. es wahrnimmt.

Trophische und *vasomotorische Störungen.* Am Kreuz und an den Hüften fand sich Anfangs grosser Decubitus, welcher jetzt geheilt ist. Derselbe begann an der rechten Seite.

Keine Cyanose. Die Hände und Füsse haben einen normalen Wärmegrad. Doch muss bemerkt werden, dass die gelähmte Seite bei der Aufnahme auffallend kälter war.

Am $^{26}/_{4}$ trat eine höchst bedeutende oedematöse Anschwellung der ganzen rechten Seite auf. Der Arm und das Bein schmerzten stark beim Druck. Die Geschwulst ging nach einigen Tagen zurück. Die rechte Seite wurde wärmer als die linke. Die Symptome verschwanden nach einigen Tagen. Am linken Femur sind einige Masen entstanden und haben Geschwüre hinterlassen.

Die übrigen Organe.

Lungen: Nichts Besonderes.

Herz: Absolute Herzdämpfung fehlt. Der Spitzenstoss im rechten Interstitium, 1 c.m. unterhalb und ausserhalb der Mamille.

Bauch: Ohne Bemerkenwertes.

Harn: Rötlich mit geringem Sediment. Reaktion sauer; Spec. Gew. 1,030. Im Bodensatz rote Blutkörperchen in geringer Menge. Kein Eiweiss oder Zucker.

Tagesaufzeichnungen.

$^{7}/_{5}$. Eine diffuse Anschwellung nimmt die rechte Seite ein und zwar vorzugsweise den rechten Arm. Decubitus am linken Bein. Pat. ist benommen.

$^{9}/_{5}$. Der Zustand schlechter. Versteht noch Anrede.

$^{10}/_{5}$. Am Abend 37,9.

$^{11}/_{5}$. Afebril.

$^{12}/_{5}$. Die Temperatur Morgens 39,4. Puls 150. Resp. 60. Tod.

Sektion.

Der Schädel zeigt nichts Besonderes.

Die Pia wird überall mit Ausnahme in der Gegend der Geschwulst leicht abgelöst, ohne dass die Rinde abgerissen wird.

Linke Hemisphäre.

Die Oberfläche des Gehirns zeigt nichts Besonderes; in den mehr occipitalen Teilen sind die *Windungen* leicht abgeplattet.

Der Frontallappen sowie die Centralwindungen sind normal. Der Parietal- und Occipitallappen ebenso, obschon die Windungen hier etwas abgeplattet sind.

Der vordere Teil des *Temporallappens,* in einer Ausdehnung von 6 c.m. zeigt nichts Abnormes; am hinteren Abschnitte der zweiten Temporalwindung über einem Gebiete von 4,5 c.m. ist die Pia so stark der Rinde angelötet, dass sie nicht ohne Beschädigung der Oberfläche sich ablösen lässt.

Hier tritt nun eine nur wenig über die Ebene des Gehirns hervorragende diffuse *Geschwulst* von im ganzen rundlicher oder länglich ovaler Form hervor. Wie die Taf. VIII. Fig. 1. näher zeigt, nimmt sie den hinteren Teil des T^2 ein, ist an ihrer Oberfläche begrenzt und geht weder auf T^1 noch auf T^3 oder den Occipitallappen über. Ihre Grenzen sind jedoch diffus, die Oberfläche uneben. In der nächsten Umgebung der Geschwulst ist die Rindenoberfläche auch uneben und beim Ablösen der Pia wird die Rinde mit abgerissen. Die genaue Ausdehnung der Geschwulst lässt sich kaum feststellen. Sie misst in horizontaler Richtung etwa 3,5 c.m., in vertikaler 2,5 c.m.

Frontalschnitte durch den occipitalen Teil der Hemisphäre.

An den Schnitten 1, 2 und 3 c.m. vor der Occipitalspitze des Gehirns finden sich keine makroskopischen Veränderungen.

Schnitt 4 c.m. (Fig. VII. Taf. 4.) vor der Occipitalspitze. Hier sieht man den hintersten Ausläufer der Geschwulstmasse. Sie tritt hier an dem lateralen Rande der Sehstrahlung in der Höhe des O^2 wie eine poröse gelbliche Masse auf und dringt auch etwas in die Sehstrahlung von aussen ein ohne sie ganz zu durchsetzen. Die ventralsten 5 m.m. sowie der dorsale Abschnitt der Sehstrahlung sind intakt. Die Geschwulst misst in vertikaler Richtung etwa 5 m.m. und ist in dem Umfange diffus; das zunächst liegende Mark ist nicht auffallend erweicht, aber mit starken Gefässen durchsetzt.

An diesem Schnitt sieht man auch wie die Geschwulst den hinteren Umfang des T^2 einnimmt.

Schnitt 5 c.m. An der Oberfläche nimmt die Geschwulst den T^2 ein. Eine Randzone der Geschwulst ist bis zu einer Tiefe von 7 m.m. bedeutend verdickt, rindenähnlich, ohne dass es sich makroskopisch bestimmen lässt, ob hier die Rinde oder die Geschwulst vorwaltet.

Die Ausbreitung der Geschwulst im Mark geht aus der Taf. VIII. Fig. 4. am besten hervor. Sie ist im Ganzen recht scharf vom Mark begrenzt und nimmt eine Strecke von 4,5 c.m. von oben-unten und von 3,5 in horizontaler Richtung ein, erreicht nach oben die obere Ebene des Corpus callosum, durchsetzt nach innen ganz die Sehstrahlung, welche ganz verwischt ist und berührt nach unten das Mark des T^3. Ihre Ausdehnung im Mark ist demgemäss bedeutend grösser als an der Oberfläche. Das umgebende Mark ist nicht erweicht.

Schnitt 6 c.m. Taf. VIII. Fig. 3. Die Geschwulst geht von der Oberfläche des T^2 nach oben- innen, nimmt die Tiefe des t^1 ein und hat hier auch die untere Fläche des T^1 infiltrirt und erreicht hier den unteren Umfang des Fossa Sylvii und den Centrallappen, dringt nach oben höher als das Dach der Unterhorns, infiltrirt vollständig die Sehstrahlung und berührt das Mark des T^3. Die Rinde des t^2 ist auch makroskopisch verändert, gereizt und gedrückt. Der Balken ist im äusseren Umfange infiltrirt. Länge der Geschwulstmasse 5,5 c.m. und Breite etwa 2 c.m.

Schnitt 7 c.m. Taf. VIII. Fig. 2. Die Geschwulstmasse begrenzt sich an der Oberfläche ganz auf T^2, welcher jedoch bedeutend geschwellt ist, dringt dann wie ein Keil nach innen-oben und erreicht die Höhe der oberen Fläche des Balkens, sie dringt nach oben-innen bis zur Wand des Unterhorns, wo die Sehstrahlung vollständig in Geschwulstmasse umgewandelt ist. T^3 und T^4 sind nicht berührt.

Schnitt 8 c.m. Taf. VIII. Fig. 3. Hier findet man keine Geschwulstmasse mehr, aber in und lateral von dem dorsalen Teil des Sehstrahlung, entsprechend der Höhe des Marks des T^1, ist das Mark etwas erweicht und hat eine Anzahl grösserer Gefässe.

Die Centralganglien. *Der Linskörper* ist von der Geschwulst nicht berührt.

Nucleus caudatus ist beiderseits normal zur Form und Konsistenz. Im Inneren keine Veränderung.

Thalamus opticus hat beiderseits normale Form, Farbe und Konsistenz. Beim Vergleich findet sich jedoch, dass der linke Sehhügel von Seite zur Seite ein wenig abgeplattet ist, was besonders hinsichtlich Pulvinar bemerkbar ist. Es liegt nämlich links dem entsprechenden Colliculus anterior dichter an als rechts, woneben auch das Pulvinar etwas abgeplattet und zugespitzt ist.

Das Corpus geniculatum internum ist beiderseits gleich und normal.

Das Corpus geniculatum externum ist beiderseits von derselben Grösse und Prominenz.

Die Tractus beiderseits gleich dick.

Chiasma und *Nervi optici* zeigen nichts Bemerkenswertes.

Corp. 4-gem. Der Colliculus anterior sinister ist im Verhältnis zu dem rechtsseitigen bedeutend abgeplattet und zwar durch den vom Pulvinar ausgeübten Druck.

Die Colliculi posteriores sind beiderseits gleich und normal.

Die Corpora mamillaria sind beiderseits von normaler Grösse und Konsistenz.

Die rechte Hemisphäre, Kleinhirn, Medulla oblongata sind normal, mit Ausnahme dessen was oben von der Pialbekleidung erwähnt ist.

Aus dem Protokolle wird sonst nur folgender Auszug mitgeteilt.

Die Hautfarbe etwas gelblich. Über der linken Partie des Os sacrum einige gangränöse Geschwüre. Allgemeine Körperatrophie.

Adhärenzen zwischen den Blättern der rechten Pleura.

Herz: Das Herz ist schlaff; das Fett etwas gelatinös. Es misst an der Basis 11,5 c.m., an Länge 10,5 c.m. Die Wände messen links resp. 10,8 und 11 m.m., rechts 3 m.m. und zeigen eine Degeneratio adiposa et pigmentosa myocardii.

Die Aorta zeigt eine vorgeschrittene Arteriosclerosis.

Die Lungen: Anthracosis, Emphysema und Hypostasis, Bronchitis.

Die rechte Lunge zeigt im hinteren oberen Abschnitte eine schwielige Veränderung an ihrer Fläche von etwa 4 c.m. Von dieser Bildung strahlen schwielige narbenähnliche Streifen gegen den Hilus. Das Lungengewebe ist hier luftleer, *Pleuropneumonia chronica fibrosa* (syphilitica?). Ausserdem fand sich im unteren Lobus eine *Bronchopneumonia acuta.*

Milz nichts Besonderes.

Nieren: Atrophia senilis. In der rechten Niere findet sich an der Innenseite der Nierenkapsel eine erbsengrosse Verdickung von gelblicher Farbe und begrenzter Form, welche sich in das Parenchym hinein erstreckt (Gumma syphiliticum?).

Ventrikel und *Dura:* Nichts Besonderes.

Leber: ohne Veränderung.

Harnblase, Rectum, Genitalien, Zunge und Lippen ohne Bemerkenswertes.

Epikrise.

Kurzer Krankenbericht. Pat. war bis in den letzten Jahren kräftig und gesund. Nicht Alkoholiker oder syphilitisch (?). Vom 8. Februar 1892 Schmerzen im Kopf und in der Brust. Am 20. Februar apoplektischer Insult, wurde »stumm» und wie benommen. Wie der Insult sich äusserte, ob mit Zuckungen oder Bewusstseinsverlust, ist unbekannt. Von dem $^{20}/_{2}$—$^{11}/_{3}$ wurde sie verschiedene Male von Tobsuchtsanfällen befallen und lief aus dem Bette. Nach dem $^{11}/_{3}$—$^{14}/_{3}$ sprach sie wieder, obschon schlechter als vorher. Die rechte Seite schien gelähmt zu sein. Nach dem $^{19}/_{3}$ verfiel sie von neuem in Schlummer, sagte nur »Ja» und »Nein». Stat. præs. Schlaff, partielle Worttaubheit, wahrscheinlich partielle Wortblindheit, amnestische Aphasie, partielle Aphämie, keine Seelenblindheit. Rechtsseitige homonyme Hemianopsie. Keine hemianopische Pupillenreaktion. Stasispapille, Blutungen und Atrophie in der Retina. Kaubewegungen. Geringe Parese im rechten Augenlid. Sonst keine Parese im V oder VII Nerven. Schmerzsinn vermindert rechts (?), sonst keine Anästhesie. Rechtsseitige Hemiplegie. Diffuses Anasarca auf der rechten Seite. $^{12}/_{5}$ Tod.

Diagnose. *Art der Läsion.* Vor der Sektion wurde die Diagnose auf eine luetische Geschwulst gestellt. Zwar deutete die Anamnese nicht besonders darauf hin. Von den Antecedentien der Pat. kannte man überhaupt nichts, aber ihr unstätes Leben machte die Annahme einer luetischen Infektion nicht unwahrscheinlich. Die Stasispapille sowie die Blutungen in der Retina, aber besonders die begrenzten Atrophien deuteten ohne Zweifel auf eine luetische Retinitis mit Tumor. Gegen diese Annahme sprach anderseits die Beschaffenheit des apoplektischen Insultes, welcher ohne auffallende Störungen, Zuckungen u. s. w. auftrat — ja, selbst von der Umgebung nicht bemerkt wurde.

Daher wurde hier die ophthalmoskopische Untersuchung entscheidend und zwar sowohl betreffs der Art der Läsion, bezüglich einer Geschwulst, und der Beschaffenheit derselben. Diese Geschwulst war wie aus der Taf. VIII. Fig. 1. ersichtlich ist, von einer ungewöhnlichen Grösse. Sie hatte die Oberfläche des Gehirns in der Umgebung gereizt, aber eine Verlötung zwischen der Pia und Dura war noch nicht eingetreten. Die Druckphänomene waren übrigens nicht so hervortretend und in dieser Beziehung stimmt der Befind mit den gewöhnlichen Fällen von Syphilis. Die syphilitische Geschwulst wirkt oft weniger durch Verdrängung der Hirnsubstanz, sondern sie zerstört und ersetzt dieselbe vielmehr.

Die subjektiven Symptome des intrakraniellen Druckes waren auch vor dem Insulte wenig hervortretend und die Pat. sollte bis zu der Erkrankung im Ganzen kräftig und gesund gewesen sein.

Lokalisation der Geschwulst. Auch in dieser Hinsicht war die Diagnose ante mortem recht glücklich, Dank der vorhandenen Aphasie.

Hier trafen nähmlich mehrere übereinstimmende Symptome zusammen. Zuerst stützte ich mich auf die vorhandene rechtsseitige Hemianopsie. Die Geschwulst berührte also die Sehbahn. Das Nichtvorhandensein einer hemianopischen Pupillenreaktion gab ihre Lokalisation hinter der Reflexbahn resp. dem Kniehöcker an. Dazu kamen in diesem Falle die Symptome der Aphasie. Obschon die Pat. nur wenig und ungern sprach, so war es einleuchtend, dass keine motorische Aphasie, sondern hauptsächlich eine sensorische vorlag. Und zwar sowohl Worttaubheit wie Wortblindheit. Und da nun die Pat. ausserdem hemiplegisch war oder vielmehr hemiparetisch, so lag es am nächsten auf eine Geschwulst, welche sowohl das Wortgehörcentrum im Temporallappen wie das Wortgesichtscentrum im Gyrus angularis berührte und dabei auch durch Fernwirkung die Hemiparese hervorgerufen hatte.

Die Diagnose wurde auch durch die Sektion in befriedigender Weise bestätigt. Nur will ich bekennen, dass ich die Geschwulst ein wenig höher lokalisirt hatte.

In Anbetracht dieser Umstände wurde auch die operative Entfernung der Geschwulst erwogen, aber der schlechte Allgemeinzustand der Pat., die schon am 7. Mai, also nach der Aufnahme der Pat. ins Krankenhaus, erscheinende Phlegmone und der Decubitus, sowie das Alter der Pat. (68 Jahre) stellten zu bestimmte Kontraindikationen.

Analyse der Symptome.

Psyche: Bei der circumscripten Beschaffenheit der Geschwulstbildung, bei den wenig hervortretenden Symptomen eines gesteigerten intrakraniellen Druckes — das Kopfweh war nur gelinde und die Stasispapille nur wenig ausgeprägt — waren die psychischen Symptome auffallend stark. Zwar war der erste Insult am 20. Februar so wenig markirt, dass die Umgebung ihn nicht bemerkt hatte und die Pat. scheint selbst

davon wenig Eindruck gehabt zu haben. Erst einen Monat später wurden die Lähmungssymptome bemerkt, aber von jenem Tage bis zum 11. März lag die Pat. stumm und still wie in tiefem Schlummer. Dagegen traten in der Zwischenzeit vom 20. Februar bis zum 11. März starke psychische und motorische Irritationsphänomene auf. Die Pat. sprang aus ihrem Bett auf und »sah wild aus». Der inflammatorische Reiz der Oberfläche des Gehirns lässt wohl dies erklären.

Bald darauf begann Pat. wieder zu sprechen und verhielt sich klar, aber die Sprache war schlechter als früher. Nach dem 19. März verfiel Pat. von neuem in einen todesähnlichen Schlummer. Im Krankenhause war sie schlaff und schien kaum zu bemerken was um sie vorging.

Bei diesem Verhalten ist teils ihre psychische Apathie, teils besonders ihre Abneigung zu sprechen auffallend. Die Lokalisation der Läsion in die linke Hirnhemisphäre dürfte hier von besonderer Wichtigkeit sein. Mit dem Verluste der Worterinnerungen scheint eine Masse von psychischen Vorstellungen in Wegfall gekommen zu sein. Gehörerinnerungen wie Gesichtserinnerungen dürften für die psychische Initiative besonders von Bedeutung sein. Die äusseren Impulse, welche durch die peripherischen Sinnesorgane und durch die Sinnesbahnen von der Aussenwelt ins Gehirn eintreten und dann durch die Sinnescentren empfunden werden, werden wahrscheinlich in der Regel erst durch die sensorischen Sprachcentren in *höhere* psychische Vorstellungen oder Begriffe umgewandelt, welche alsdann als klare Willenmotive auf den Körper lebhaft einwirken können. Fällt jetzt die Thätigheit der Sprachcentren aus, so verschwinden damit viele wichtige Momente, welche als Impulse wirken. Das Individuum verfällt in Apathie. Im vorliegenden Falle wirkte wohl auch der gesteigerte intrakranielle Druck auf die Thätigheit der Pat. etwas lähmend ein.

Der »todesähnliche Schlummer» der Pat. hatte also hier wenigstens zwei Gründe. Diese Benommenheit war besonders bei dem Auftreten der Insulte stark. Später äusserte sie sich mehr in allgemeiner Apathie. Bei den Insulten kamen also gewisse Faktoren — wahrscheinlich die veränderte Cirkulation — dazu und wirkten mit dem lokalen Prozesse zusammen.

Seelenblindheit. Dass die *Gesichtsperceptionen* nicht tiefer gestört waren, konnte man daraus schliessen, dass Pat. mit den Augen den Personen, welche an ihrer linken Seite erschienen, folgte. Nach der rechten Seite hin war sie hemianopisch. Beim Betrachten geschriebener Wörter liess sie erkennen, dass sie dieselben nicht verstand. Einen Gegenstand benannte sie richtig.

In Anbetracht der Lage der Geschwulst und der Theorien der Seelenblindheit verdienen diese Befunde eine gewisse Aufmerksamkeit. In welcher Ausdehnung nun die Associationsbündel im occipitalen Abschnitt der rechten Hemisphäre ergriffen waren, ersieht man am besten aus den Tafeln. Die Geschwulst fängt unmittelbar vor dem O-lob an (Taf. VIII. Fig. 1.) und erstreckt sich nach vorn bis zum ersten Temporalgyrus, ohne diesen zu ergreifen. Nach oben erstreckt sie sich bis zum Gyrus angularis. Demnach sind fast alle Verbindungen zwischen dem Occipitallappen und dem Temporallappen wie auch die Verbindung zwischen einerseits O^2 und O^3 und den Centralwindungen zerstört. Gesichtseindrücke aus dem linken Sehcentrum können also hier nicht mit den Tast-, Gehör-, Geschmack- und Geruchempfindungen direkt durch die linke Hemisphäre verbunden werden. Die notwendige Folge davon dürfte wohl sein: eine mangelhafte Association und deshalb ein Ausfall in den Gesichtsvorstellungen der resp. Tast-, Geruch- und Geschmacksempfindungen. Wenn es nun nachgewiesen werden kann, dass wirklich die resp. Vorstellungen vollständig waren, dann müssten auch diese Gesichtsempfindungen einen anderen Weg genommen haben als durch die Associationsbahnen der linken Hemisphäre. Hier lässt es sich leicht nachweisen, dass sich die neuen Gesichtseindrücke (Empfindungen) von der rechten Hemisphäre herleiten. Es bestand nähmlich eine vollständige rechtsseitige Hemianopsie und das occipitale Mark war zerstört.

Gesichtsvorstellungen können sich also hauptsächlich aus dem Reiz der rechten Hemisphäre bilden, was ich schon im Falle Elin Andersson (Fall 41 Teil II) nachgewiesen habe.

Ob aber diese sich ebenso leicht bei Beeinträchtigung der sensorischen Sprachcentren als sonst zu höheren Begriffen ausbilden können, ist wohl fraglich; jedenfalls scheinen diese Centren dabei eine gewisse Rolle zu spielen. Eine Geschwulst mit der Lage wie im vorliegenden Falle ruft also keine Seelenblindheit hervor.

Seelentaubheit bestand gewiss nicht. Auch war das linke Gehörcentrum nicht zerstört, nur berührt, aber seine Verbindung mit dem Ohr war gewiss aufgehoben.

Beim *Betasten* der Gegenstände erfasste Pat. die Bedeutung derselben. Seelenanästhesie bestand also nicht. Auch waren die Sensibilitätscentren von der krankhaften Geschwulst nicht ergriffen.

Das Bewusstsein war also bei der Untersuchung nicht tiefer gestört, aber die Initiative fehlte ihr in hohem Grade. Sie konnte deutlich Schlüsse machen und sich gewissermassen psychisch bestimmen.

Aphasie. *Worttaubheit* war gewiss vorhanden, wenn auch nur partiell. Pat. verstand in der Regel an sie gestellte Fragen. Sie beantwortete auch bisweilen recht deutlich und richtig diese Fragen. Die Lage der Geschwulst hinter dem Gehörcentrum befindet sich hiermit in voller Übereinstimmung. Überhaupt berührte die Geschwulstmasse das Wortgehörcentrum nur zum Teil. Sie dehnte sich zwar bis zu dem ersten Temporalgyrus aus aber die Hauptmasse der Geschwulstbildung nahm eine mehr occipitale Lage ein. Die erste Temporalwindung ist jedoch etwas an der Oberfläche ergriffen.

Der Meningealreiz dehnte sich überhaupt nur wenig über die Grenzen der Neubildung aus.

Die Folgen der partiellen Worttaubheit waren Abneigung spontan zu sprechen oder Worte zu wiederholen. Eigentliche Paraphasie bestand kaum. Dagegen war ihr Wortvorrat bedeutend beschränkt; die amnestische Aphasie war sehr stark. Sie suchte vergebens Worte zu finden. Daher diese Abneigung

zu sprechen und wahrscheinlich die fehlenden Impulse. Ihr Gedankenkreis war gewiss sehr eng.

Wortblindheit. Durch die Versuche wurde mit Wahrscheinlichkeit das Vorhandensein einer Wortblindheit nachgewiesen. Davon, dass diese nur eine unvollständige war, konnte man sich überzeugen. Bisweilen verstand Pat. wenigstens einzelne geschriebene Buchstaben oder Ziffern.

Mit dieser Erscheinung ist die Lage der Geschwulst in Übereinstimmung. Sie nahm hauptsächlich den hinteren Abschnitt des Gyrus temporalis secundus ein. Aber sie ging nach oben etwas auf den Gyrus angularis über, nach unten berührte sie T^3; nach vorn war sie vom T^1 begrenzt, nach hinten von dem Occipitallob (Taf. VIII. Fig. 1).

Die Wortblindheit wird gewöhnlich in den Gyrus angularis lokalisirt. Zwar ist noch weder der Begriff Wortblindheit völlig bestimmt noch die Auffassung wie diese Störung zu Stande kommt hinreichend klar; und in Folge dessen konnten die Grenzen ihres Centrums noch nicht näher bestimmt werden. Einerseits finden sich Fälle, wo die Läsion an der Grenze zwischen dem Parietallappen und Occipitallappen lag, wie zum Beispiel in einem der reinsten bisher publicirten Fälle, namentlich dem von mir unter N:o 28 im ersten Teile meines Werkes publicirten; anderseits scheint die Wortblindheit bisweilen als eine Folge der Worttaubheit vorzukommen, wobei also die Läsion den Temporallappen betrifft.

Durch diesen Fall, wo die Wortblindheit und die Worttaubheit eine nur wenig ausgesprochene war, werden deshalb die hinteren und unteren Grenzen der Wortgehör- und Wortgesichtscentren gewissermassen bestimmt.

Durch die Geschwulst wurden nun wichtige Verbindungen zwischen dem Gesichtscentrum einerseits und den Wortgesichts- aber besonders Wortgehörcentren abgeschnitten. Dem ungeachtet funktionirten diese Centren bis zu einem gewissen Grade.

Da ich hoffe in einer späteren Abhandlung die Aphasiefrage ausführlich zu behandeln, so gehe ich hier auf die Konsequenzen dieses Falles nicht näher ein.

Ausserdem darf nicht vergessen werden, dass, obschon die Geschwulst weder T^1 noch den Gyrus angularis infiltrirt hatte, doch die Rinde dieser Windungen durch die gummöse Meningitis gewissermassen ergriffen war, wodurch die Störungen erklärt werden. Ausserdem wirkte wohl auch der Druck von der Geschwulst aus mit.

Aphämie. Diese Form von Aphasie lag nicht vor. Pat. konnte sogar längere Sätze spontan sprechen und die Wörter waren oft völlig deutlich. Es fehlte ihr auch nicht der Wortbegriff. Sie sprach keinen Unsinn.

Dagegen ist es einleuchtend, dass die Initiative zu sprechen fehlte, was wohl von der Störung der sensorischen Wortgehör- und Wortgesichts-Bilder oder Erinnerungen abhing. Da diese Störung eher auf einer Beeinträchtigung als einer Vernichtung dieser psychischen Sphäre beruhte, so fehlte zwar die spontane Initiative, dagegen riefen neue von aussen ihr zugeführte Impulse, also Fragen, Vorzeigen von Gegenständen u. s. w. Meinungsäusserungen hervor. Wurde Pat. in Ruhe gelassen, so verhielt sie sich auch ganz still, sie lag wie im Schlummer. In dieser Hinsicht wechselte jedoch ihr Zustand (s. die Anamnese), was mit den Insulten zusammenhing und wahrscheinlich auf Kongestionen beruhte.

Die ausgesprochenen Wörter waren zum Teil eine Art von Interjektionen oder automatische Ausdrücke, wie ja, nein, pfui. Es lässt sich nicht ausschliessen, dass dabei die rechte Hirnhälfte zu Hülfe genommen wurde.

Eine *amnestische Aphasie* war ohne Zweifel vorhanden. Sie fand nicht Worte, oder die Fähigkeit Worte zu wiederholen war auffallend beeinträchtigt. Dagegen *keine Aphämie.*

Ob *Agraphie* vorlag, war unmöglich zu prüfen, da Pat. früher nicht schreiben konnte.

Kranialnerven.

I. *Geruch.* Sie fasst Gerüche auf und zwar beiderseits gleich. Sie erfasst, wenn die Stoffe angenehm oder schlecht riechen; giebt aber nicht die Namen der Geruchsstoffe zu erkennen. Die Geschwulst liegt weiter nach hinten als das vermutete Centrum.

II. Sowohl durch die Blinzelreflexe wie durch andere Beobachtungen wurde eine *rechtsseitige Hemianopsie* konstatirt. Dabei schien das centrale Gesichtsfeld erhalten geblieben zu sein.

Die Lage der Geschwulst welche das occipitale Sehbündel gänzlich zerstört hatte, erklärt befriedigend das Vorhandensein der Hemianopsie.

Die Prüfung des Farbensinns war vergeblich.

Eine hemianopische Pupillenreaktion war nicht vorhanden. Die Sektion lehrte nun, dass sowohl das Pulvinar wie der Colliculus anterior durch den Druck von der Geschwulst aus gelitten hatten indem sie abgeplattet waren. Da nun meiner Meinung nach die Pupillenreflexbahn durch die mediale Opticuswurzel läuft, so wäre, da der innere Kniehöcker kaum makroskopisch beeinflusst wurde, kein Grund zur Annahme vorhanden, dass dieser Abschnitt der Reflexbahn in seiner Funktion beeinträchtigt gewesen wäre.

Schwieriger ist zu erklären, warum die Reflexfasern im Colliculus anterior frei blieben, obschon das Ganglion deutlich abgeplattet war. Bei näherer Betrachtung der betreffenden Teile findet man jedoch, dass der ausgeübte Druck als nur gering angenommen werden muss. Im vorigen Falle, Anders Ersson, wo fast analoge Verhältnisse vorlagen, war erst gegen das Ende des Pat. eine schwache hemianopische Pupillenreaktion wahrzunehmen. Hier hatten jedoch gewiss schon früher die Centralganglien durch den Druck gelitten. In Anbetracht des grösseren Umfanges der Geschwulst musste hier der Druck viel stärker gewesen sein.

Hieraus ergiebt sich, dass ein gelinder Druck auf das Pulvinar die Pupillenreflexe nicht aufhebt. In dieser Hinsicht war der Fall 18 lehrreich. Hier war der allgemeine intrakranielle Druck sehr stark. Aber nur bei den Kongestionsanfällen der Geschwulst traten Anzeichen einer hemianopischen Pupillenreaktion auf. Die Geschwulst lag hier von dem Tractus und der Reflexbahn überhaupt weiter entfernt.

Die ophthalmoskopische Untersuchung ergab eine jedoch nicht sehr ausgeprägte *Stasispapille.* Die Grenzen der Pa-

pillen waren nicht scharf. Grössere Hämorrhagien waren besonders im rechten Auge vorhanden und in dem oberen Abschnitte der Retina fanden sich rote den Gefässen parallele Blutstreifen. Andererseits waren auch Atrophien vorhanden.

Dieser Befund erlaubte in Anbetracht des Nichtvorhandenseins einer Nephritis oder eines Herzfehlers den Schluss, dass ein luetischer Process, und zwar eine Geschwulst vorlag. Bemerkenswert ist, dass das rechte Auge am meisten ergriffen war, während die Geschwulst auf der linken Seite sass.

III. IV. VI. Nur eine Störung des rechten Abducens wurde wahrgenommen. Bei der rechtsseitigen Lage der Geschwulst hätte man eher eine Störung des linken Abducens erwarten sollen.

V. *Die sensible Portion* der Trigeminusbahn war nicht gestört und von der Geschwulst an keinem Punkt wenn nicht im Pes berührt.

Von der motorischen Portion der Bahn lagen deutliche Reizsymptome in Form von Kaubewegungen, welche längere Zeit anhielten, vor.

VII. Der *obere* Facialis war deutlich in seiner Funktion beeinträchtigt. Das rechte Augenlid konnte weder vollständig geöffnet noch geschlossen werden. Dagegen war es bemerkenswert, dass das untere Facialisgebiet nicht gestört war.

VIII. Die Gehörschärfe war beiderseits vermindert, aber nicht aufgehoben. Ein Blick auf die Taf. VIII. Fig. 2. zeigt, dass die centrale Gehörbahn von der Geschwulstbildung wohl ergriffen war.

IX. Der Geschmack war nicht nachweisbar verändert, was hinsichtlich der Ausdehnung der Geschwulst Beachtung verdient.

X—XII. Es war keine nachweisbare Störung, trotz der rechtsseitigen Parese der Glieder, vorhanden.

Sensibilität.

Obschon die Untersuchung bei verschiedenen Gelegenheiten ein wechselndes Resultat ergab, dürfte wohl als Schlussresultat angesehen werden, dass sich eine Störung des Schmerzsinnes in der rechten Seite vorfand. Aber diese war nicht beträchtlich und bisweilen sogar nicht sicher nachweisbar. Und nachdem die Phlegmone aufgetreten war, waren die betreffenden Glieder hyperästetisch. Ort-, Muskel- und Temperatursinn waren anscheinend nicht gestört, der Drucksinn war nicht genau zu prüfen. Die scheinbare Verminderung desselben schien von dem allgemeinen Stumpfsinn der Pat. abzuhängen.

Da die Geschwulst die sensible Bahn nicht berührt hatte, stehen die klinischen und anatomischen Befunde im Ganzen im Einklang mit einander. Die Drucksteigerung erklärt die Verminderung des Schmerzgefühls.

Motilität.

Da die rechtsseitigen Glieder in hohem Grade paretisch waren und die Geschwulst die centrale Bahn derselben im Hemisphärenmark nicht ergriffen hat, so dürften die Störungen Drucksymptome sein.

Gegen das Ende der Pat. kam eine gelinde Kontraktur dazu. Früher waren die Glieder schlaff.

Reflexe. Zuerst waren die Patellarreflexe besonders rechts erhöht, später auf derselben Seite vermindert.

Vasomotorische und trophische Störungen traten zuerst in der rechten Seite auf, später auch links und führten zum Tode. Auch war das Herz bedeutend erweitert und die Gefässe sklerosirt.

Fall 5. Lovisa Olsson.

Verheiratet. 47 Jahre alt.

Taf. VII.

Klinische Diagnose: Hysteria(?) Hemiplegia sinistra, Hemianopsia?

Pathol. Anatom. Diagnose: Tumor syphiliticus in regione temporali dextr.

Krankengeschichte.

Infolge der kurzen Zeit, die Pat. im Krankenhause zugebracht hatte, wurde leider nur eine unvollständige Untersuchung vorgenommen.

Anamnese. An welchen Krankheiten die Eltern gestorben sind, ist ihr unbekannt. Die Mutter war nervös, der Vater Alkoholiker. Pat. lebte stets in guten hygienischen Verhältnissen. Von ihrem siebenten Jahre bis zum dreizehnten hatte sie einen anstrengenden Dienst und wurde schlecht behandelt. Sie wurde selbst bisweilen geschlagen und dieses verdüsterte ihr Gemüth sehr bedeutend. Vom 13:ten bis zum 24:ten Jahre diente sie auf dem Lande. Der Dienst war zwar anstrengend, aber die Behandlung gut.

Zwischen den 14:ten und 15:ten Jahre machte sie Nervenfieber, Scharlach und ein katarrhales Fieber durch. Sie wurde zwar als gesund entlassen, aber befand sich in einem sehr kraftlosen Zustande. *Im 15:ten Jahre* bekam sie einen *epileptischen Anfall* und zwar trat er bei einer Auktion ein, wo die Versteigerung eines Gegenstandes sie in grosse Spannung versetzt hatte und den Anfall hervorrief. Sie fiel bewusstlos zu Boden und war nach Angabe der Umgebung während $^3/_4$ Stunde bewusstlos. Die Anwesenden erzählten ihr nachher, »dass die Augen stier waren und der *Mund schief* gezogen, *Schaum stand* vor dem Munde, sie *biss auf die Zunge,* die *Hände* waren krampfhaft *geballt* und sie zappelte mit den Füssen». *Nach* dem Anfalle litt sie an *Kopfweh.* Störung der Sensibilität oder Motilität oder sonst etwas Abnormes betreffs der Sinne wurde nicht wahrgenommen.

Bis zum 35:ten Jahre hatte Pat. ähnliche Anfälle anfangs 3 in jeder Woche, dann 3 jeden Tag. Dann verminderte sich die Zahl der Anfälle und in ihrem 35:ten Jahre hörten sie wie schon gesagt wieder vollständig auf.

Sie fühlte im Voraus, wann sie kommen würden. Selbst charaktärisirt sie die Anfälle folgendermassen: zuerst *Angst,* dann unstillbares Weinen, es kommt ihr vor, als ob sie jemand ermordet hätte, sie bat jeden um Verzeihung; sie fing an zu *schreien* und warf alles von sich, was sie zufällig in den Händen hatte, dann verlor sie das *Bewusstsein.* Die Krämpfe stellten sich nun wie beim ersten Anfalle ein. Nach dem Erwachen litt sie stets während einiger Stunden an Kopfweh, aber sonst blieben *keine* anderen *Symptome* des Anfalles *zurück.* Ein Arzt wurde konsultirt, aber ohne Resultat.

Im Alter von 24. Jahren *heirathete* Pat. Essen und Kleider hatte sie auch dann in genügender Menge, aber ihr Zimmer war oft kalt und zugig. Die Arbeit war anstrengend. *Der Ehcman* war unordentlich und dem Trunke ergeben, was ihr Gemüth schwer bedrückte. Der Mann war *venerisch infizirt,* aber sie selbst soll an Lues nicht gelitten haben und seitdem sie die Krankheit des Mannes bemerkt hatte, hat sie jede nähere Berührung mit ihm vermieden. Kinder hat sie nie gehabt. Alkohol hat sie nie genossen. Ihre Menstruation fing im Alter von 19. Jahren an und dauerte bis zu ihrem 45. Jahre.

Im *Herbst* 1889 bekam Pat. *Influenza* mit Frösteln, Schnupfen und Schmerzen im Rücken, Kopf und Bauch. Das *Kopfweh* war besonders heftig wie auch die Rückenschmerzen. Gleichzeitig stellte sich Erbrechen ein. Wenn Pat. still im Bette lag, war der Zustand erträglich, aber bei der geringsten Bewegung wurden die Schmerzen äusserst stark, das Gesicht schwoll an und schmerzte bei Berührung. Medicin und Hypnotismus wurden versucht, aber die Schmerzen wurden nur unbedeutend erleichtert. Dagegen glaubt sie, dass rechts ihr *Gehör* durch das Hypnotisiren in hohem Grade abgenommen habe. Der Schlaf war zu dieser Zeit schlecht wie auch in Folge der Magenschmerzen der Appetit. Der Stuhlgang träge.

Infolge dieser Schwäche wurde Pat. ins Akademische Krankenhaus am 1:sten März aufgenommen und wurde dort unter der Diagnose *Hysteria* + Catarrhus ventriculi chronicus bis zum 31. März s. J. behandelt. Sie wurde dann als gebessert entlassen. Über ihren Zustand bei der Aufnahme vermeldet das Journal folgendes: »Pat. klagt über Erbrechen und Schmerzen im Rücken, Kopf und Magen. Die Schmerzen fingen in der Stirn an, erstreckten sich nach hinten und unten; oder sie fingen im Hinterkopf an und erstreckten sich nach unten, dem Rücken entlang. Die Rückenschmerzen begannen in den Weichen und erstreckten sich von da nach oben hin. Die Schmerzen traten in Anfällen auf. Beim Druck auf den Nervus occip. major wird bisweilen ein gelinder Schmerz geäussert, bisweilen nicht. Übrigens wurden am Kopf keine Druckpunkte wahrgenommen. Bisweilen werden auch Schmerzen bei Druck auf den Musculus erector spinæ oder auf die Spinalprocesse ausgelöst. Übrigens klagt Pat. über Schmerzen im Epigastrium und besonders in den Fossæ iliacæ. Der Ventrikel ist auch dilatirt. Der Magensaft enthält Salzsäure. Pat. scheint geneigt ihr Leiden übertreiben und Mitleid hervorrufen zu wollen. Sie klagt offenbar mehr als nötig.

Bei der objektiven Untersuchung wurde überhaupt nichts bemerkenswertes wahrgenommen. An den Kranialnerven wurde keine Störung beobachtet, ausgenommen, dass der Geschmack etwas herabgesetzt, und das Gehörvermögen etwas vermindert war.

Durch eine stärkende Behandlung mit China, Eisen, Bädern, Massage, Elektricität u. s. w. wurde Pat. gebessert. Ihr Gemüth wurde lebhaft, sie schien weniger weinerlich zu sein, die Schmerzen wurden etwas gelindert, aber das Erbrechen dauerte noch fort, wie wohl nicht häufig auftretend. Pat. wurde 31. März 1890 entlassen.

Nach der Entlassung befand sich Pat. eine längere Zeit recht gut. Sie klagte nur über reissende Schmerzen im Kreuz, besonders wenn sie sich nach vorn neigte. Sie klagte über Steifheit und Empfindlichkeit im Nacken und war wegen der grossen Schwäche zu schwererer Arbeit unfähig. Ihre Nahrung war während dieser Zeit sehr schlecht, weil sie keine Arbeit ausführen konnte. Ihr Gemüth war sehr herabgestimmt und zwar infolge der brutalen Behandlung von Seiten des Mannes, der oft betrunken war.

Noch schlechter wurde der Zustand *seit ungefähr 11 Wochen* und sie wurde dann gezwungen einen grossen Teil des Tages liegend *im Bette zuzubringen.* Sie litt an heftigem *Kopfweh* an *Stirn und Scheitel.* Die Schmerzen im Kreuz waren anhaltender als früher und die Schwäche wurde hochgradig. Vor einem Monate bekam Pat. einen *Anfall* von, wie sie vermutet, derselben *epileptiformen Beschaffenheit* wie in früheren Jahren. Der Verlauf des Anfalles war jedoch nach ihrer eigenen Aussage den früheren nicht vollständig ähnlich. Dieser soll nämlich ohne Zuckungen verlaufen sein, während die früheren immer von diesen begleitet waren. (Vergleiche den Bericht des Mannes.)

Den *vor einem Monat* eingetretenen *Anfall* schildert sie folgendermassen. Sie stand in der Küche am Feuerherd. An ihrer Seite hatte sie ein Spülfass mit Wasser. Plötzlich wurde sie von einem Gefühl einer hochgradigen Angst und Beklommenheit befallen. Schwindel trat ein. Sie merkte wie sie zu Boden fiel, aber was dann erfolgte, weiss sie nicht. Als sie erwachte, fand sie, dass sie in dem verschütteten Wasser lag. Der Mann stand an ihrer Seite und fragte, warum sie da liege, worauf sie antwortete, dass sie davon nichts wisse. Sie versuchte sich aufzurichten, aber vermochte es nicht, sondern wurde vom Manne ins Bett getragen. Sie bemerkte nicht gleich, dass sie in der linken Seite gelähmt war. Die Länge des Anfalles schätzt sie auf eine Viertelstunde, aber der Mann giebt an, dass es gewiss höchstens etwa 5 Minuten gedauert habe. Er war nämlich unmittelbar vorher im Zimmer gewesen; als er eintrat, lag das Weib am Boden ausgestreckt. *Alle Glieder zuckten, die Augen stierten wild, das Bewusstsein war geschwunden.* Ob Schaum an dem Munde stand oder das Gesicht schief war, weiss er nicht. Nach wenigen Augenblicken kam dann das Bewusstsein wieder und da sie sich nicht aufrichten konnte, trug der Mann sie ins Bett.

Nach dem Anfalle hatte sie beiderseits vom Scheitel heftiges Kopfweh. Sie fühlte die Schmerzen tief im Inneren des Kopfes. Erst am folgenden Tage empfand sie, dass sie *mit der linken Hand die Nadel nicht führen* konnte, während die rechte Hand wie früher normal war. Nun fand sie auch bei näherer Untersuchung, dass auch *das linke Bein schwächer* als das rechte war. Doch konnte sie sowohl den linken Arm wie auch das

linke Bein etwas bewegen. Als sie aber zu gehen versuchte, war es ihr ganz unmöglich. Was die Sensibilität anbetrifft, so giebt sie an, dass dieselbe an der linken Körperhälfte auch etwas vermindert gewesen sei.

Die Sehschärfe der Pat. war während der letzten Jahre etwas verringert, aber *nach dem Anfalle* soll sie *ganz bedeutend* sich verschlechtert haben. Infolge dessen konnte sie jetzt nur eine sehr kurze Weile lesen, weil die Buchstaben nach einigen Augenblicken sich nur als eine verworrene Masse darstellten. Früher konnte sie auch Geschriebenes lesen; sie konnte nie schreiben. Sie war nicht farbenblind.

Betreffend Geruch, Geschmack und Gehör hatte Pat. keinen Unterschied vor und nach dem Anfalle wahrgenommen. Alkoholmissbrauch und venerische Infektion verneint sie.

Der Mann giebt an, dass sie nach dem Anfalle meistens die Augen auf die Decke gerichtet habe. Dagegen hat er nicht beobachtet, dass sie überwiegend die Augen nach einer Seite gerichtet hätte. Auch in der letzten Zeit benahm sie sich oft sehr sonderbar. Sie wurde von Angst geplagt, bat um Verzeihung, weinte u. s. w. Harn wurde nur jeden vierten bis fünften Tag gelassen. Die Auslehrung trat nur jeden 10:ten bis 14:ten Tag ein, aber nach Aussage des Mannes waren die Faekalklumpen sehr hart und von einer erstauenenerweckenden Grösse.

Die Parese der linken Seite wurde mit Massage und Elektricität von einem Quacksalber behandelt. Die Pat. musste zuerst zu ihm nach seinem Hause gebracht werden, aber nach einigen Seancen wurde sie so *gebessert,* dass sie selbst *dorthin gehen konnte,* nur auf eine Person gestützt. Indessen dauerte die Besserung nicht lange. Eine Verschlechterung trat ein und sie wurde am 12:ten Mai 1892 in die Klinik aufgenommen.

Status præsens am 14:ten Mai 1892.

Pat. ist bettlägrig, unter Mittellänge, schwach gebaut, die Muskulatur reduzirt, aber das Fettpolster gut entwickelt. Das Gesicht ist gelblich, bleich und aufgeschwollen, aber sonst findet sich kein eigentliches Oedem. Die Haut ist übrigens von normaler Elasticität und Feuchtigkeit. Keine Cyanose. An den Schleimhäuten nichts Bemerkenswertes. Die Zunge ist nicht belegt.

Subjektive Symptome.

Pat. nennt sich selbst elend und weinerlich und klagt über Kopfweh.

Objektive Untersuchung.

Der plötzlich am selben Tage, als die Untersuchung vorgenommen werden sollte, eintretende Anfall liess diese weniger vollständig werden als wünschenswert gewesen wäre.

Psyche. Sie sieht und hört was um sie vorgeht und fasst es wie es scheint normalerweise auf. Ihre *Intelligenz ist völlig klar,* aber ihr Benehmen ist etwas sonderbar. Sie klagt viel, obschon sie anscheinend nicht leidet, sie plaudert viel und ist weinerlich; sie scheint schwerfällig zu sein und macht den Eindruck einer ausgesprochenen Hysterischen. Wenn sie im Bette sitzt, wirft sie sich bisweilen nach hinten auf den Rücken und schreit.

Aphasie. Wie schon erwähnt, konnte sie das *gesprochene Wort richtig auffassen,* ob sie auch das Geschriebene verstand wurde nicht geprüft. Sie sprach alles ohne Schwierigkeit. Auf Agraphie wurde sie wegen der kurzen Zeit nicht geprüft. (Sie konnte auch früher nicht schreiben.)

Kranialnerven.

I. Geruch; nichts bekannt.

II. Gesicht; leider machte ihr plötzlicher Tod eine genauere Untersuchung unmöglich. Nur folgendes wurde gelegentlich bemerkt.

Wenn der Beobachter auf ihrer linken Seite stand, drehte Pat. den Kopf und die Augen viel häufiger nach dieser Seite hin, als wenn einer auf ihrer rechten Seite stand. Auf Hemianopsie wurde sie nicht geprüft. Nach den anamnestischen Angaben konnte sie auch während der letzten Zeit, wenn auch schlecht, lesen.

Die Aussage des Mannes, dass sie meistens die Augen nach oben richtete, bestätigte sich im Krankenhause nicht. Sehhallucinationen wurden nicht wahrgenommen.

III. IV. VI. *Keine hemianopische Reaktion. Die Augenbewegungen* anscheinend *normal.* Eine eingehendere Untersuchung wurde nicht vorgenommen. Pupillen reagiren auf Lichtreiz.

V. Nichts Besonderes.

VII. Keine deutliche Schiefheit im Gesicht.

VIII. Nach der Anamnese soll das Gehör am rechten Ohr verschlechtert sein, und überhaupt war das Gehör vermindert. Gehörhallucinationen wurden nicht wahrgenommen.

IX—XII. Nichts Besonderes beobachtet.

Sensibilität.

Das Gefühl in der linken Seite schien bei der Prüfung *nicht herabgesetzt* zu sein.

Der Muskelsinn ist nicht herabgesetzt.

Motilität.

Der linke Arm und das *linke Bein sind paretisch.* Die rechte Seite ist normal.

Schwache Kontraktur der linksseitigen Glieder.

Trophische Störungen.

Am linken Unterarme findet sich ein roter Fleck, welcher auf subkutaner Blutung beruht. Kein Decubitus.

Tagesaufzeichnungen.

$^{13}/_{5}$. Pat. versuchte aufzustehen, aber fiel um und wurde ins Bett gebracht.

$^{14}/_{5}$. Um 12 Uhr rief sie plötzlich: »jetzt kommt ein Anfall», sie fiel auf den Rücken und wurde augenblicklich bewusstlos. Schaum stand am Munde; Strabismus trat ein; das rechte Auge war nach oben gerichtet, das linke nach unten. Bei ophthalmoskopischer Untersuchung, welche ungewöhnlich leicht war, wurde die Papille vollständig normal befunden. Die Abgrenzung war scharf, die Gefässe scharf, nicht dilatirt oder verengt. Keine Spur von Oedem oder Papillitis.

Pat. hatte keine Zuckungen, lag ganz still im Bette auf dem Rücken. Die Herzbewegungen waren schwach; sie wurden für eine Weile durch Elektricität etwas gebessert. Die Absicht

Pat. im Nacken zu schröpfen wurde wegen des schon nach etwa 20 Minuten eingetretenen Todes nicht ausgeführt.

Pat. verschied um 12,40 n. M.

Sektion.

Gehirn.

Das Schädeldach ist bedeutend dick; keine Osteophyten an der Innenseite.

Die Dura ohne Verdickungen.

Die Pia erscheint ungewöhnlich dünn, ist aber im übrigen normal und lässt sich nur mit Schwierigkeit von der Rinde ablösen, sie ist aber nicht mit ihr verlötet.

Die Hemisphären machten gleich den Eindruck, dass der intrakranielle Druck vermehrt gewesen war, denn die Windungen waren überall etwas plattgedrückt und die Gehirnoberfläche ungewöhnlich blutarm, wodurch sie auch etwas gelb erschien.

Die rechte Hemisphäre.

Nach der Herausnahme des Gehirns schwellt die rechte Hemisphäre etwas auf. Besonders gilt dies vom Temporallappen.

Die Oberfläche des Gehirns zeigt sonst nichts Abnormes mit Ausnahme, dass der Zwischenraum zwischen Gyrus Hippocampi und der lateralen Seite der Corpora quadrigemina, dem Kniehöcker und Pes von einer gelblichen *Geschwulstmasse* ausgefüllt ist. Dadurch erscheint der Temporallappen breiter als normal. Die Geschwulstmasse tritt nur wenig über der Ebene des T-lappens hervor, ist an der Oberfläche etwas kleinhöckerig.

An der *medialen Seite* sind sonst keine Veränderungen vorhanden, aber die Centralganglien scheinen etwas mehr als normal ausgebreitet und etwas angeschwollen zu sein. Ihre Konturen sind jedoch nicht verwischt.

Frontalschnitte. Die Hemisphäre wurde in 1-c.m. dicke Scheiben geschnitten.

An den Schnitten 2, 4 und 6 c.m. vor der Occipitalspitze wurde keine Veränderung bemerkt; die Rinde, das Mark und speciell die Sehstrahlung waren vollständig normal.

Schnitt 7 c.m. (in der Ebene des hinteren Colliculus) (Taf. VII. Fig. 7). Eine taubeneigrosse Geschwulstmasse füllt so weit man sehen kann das ganze Unterhorn von der unteren Fläche des Fornix bis zu ihrem Boden aus (vgl unten). Die Masse ist in der Mittellinie scharf begrenzt, liegt der lateralen Fläche der Corpora 4-gemina unmittelbar an, ohne mit ihr zusammengewachsen zu sein, hat den Fornix in die Höhe gedrängt, drückt die Wand des Unterhorns etwas nach aussen, besonders an der Mitte der Sehstrahlung, wogegen die unteren etwa 15 m.m. der Sehstrahlung nur wenig oder gar nicht beeinflusst zu sein scheinen. Nirgends infiltrirt die Masse die Sehstrahlung. Die Grösse der Geschwulst ist: Länge 35 m.m., Breite 26 m.m.

Übrigens zeigt der Schnitt keine Veränderung. Das Mark in der Nähe der Geschwulst ist nicht malacirt.

Schnitt 8 c.m. (Taf. VII. Fig. 6.) Die Geschwulstmasse füllt hier den Raum zwischen Gyrus Hippocampi, dem Pes und Pulvinar vollständig aus. Ihre Begrenzung ist nicht mehr so scharf und sie kann von dem umgebenden Gewebe nicht mehr getrennt werden. Die ganze Umgebung und besonders der Pes und die Unterseite des Pulvinars wurden von der Masse gedrückt, aber nicht malacirt. Die Kniehöcker lassen sich nicht unterscheiden. Der Durchschnitt der an dieser Stelle härteren Geschwulst ist 12 + 26 m.m.

Schnitt 9 c.m. (Taf. VII. Fig. 5.) Makroskopisch tritt die Geschwulstmasse hier nicht auf, aber das Gehirngewebe in der Nähe des Tractus scheint ein wenig verfärbt und in der Furche zwischen Tractus und Ammonshorn sieht man einen Ausläufer der Geschwulstmasse.

Schnitt 10 c.m. Der Tractus ist hier deutlich von unten nach oben abgeplattet und misst am Durchschnitte nur 1—2 m.m.

Centralganglien.

Wie schon bemerkt wurde, sind die rechtsseitigen Centralganglien von der Geschwulstmasse etwas nach oben und nach der Mittellinie gedrängt. Ihre Form ist dagegen nicht bemerkenswert verändert. Die Frontaldurchschnitte bestätigen dieses, mit Ausnahme dass die laterale Oberfläche des Pes und die Unterfläche des Pulvinar von der Geschwulstmasse gedrückt und infiltrirt ist. Wie sie sich verhalten, kann nur das Mikroskop entscheiden.

Sonst markiren sich an den Frontalschnitten alle Teile deutlich, nämlich der Nucleus caudatus, die äusseren und inneren Thalamuskerne, die Capsula interna und die Kerne der subthalamischen Region.

Dagegen scheinen die Kniehöcker und das Pulvinar in der Geschwulst aufgegangen zu sein. Die Aussenfläche des Colliculus anterior ist mit der Masse zusammengewachsen.

Die frontalen Teile der Centralorgane sind von der Geschwulstmasse nicht bemerkbar beeinflusst.

Die linke Hemisphäre

zeigt weder an der Oberfläche noch im Inneren etwas Abnormes mit Ausnahme des Umstandes, dass sie deutlich durch den erhöhten intrakraniellen Druck etwas gepresst war.

Das *Kleinhirn* und *Medulla oblongata* sind auch etwas gedrückt, das Kleinhirn ist besonders mit seinem rechten Rande dem Grosshirn adhærent, wie auch die Medulla oblongata mit Dura verlötet ist.

Mikroskopisches.

An den makroskopischen Präparaten war es überhaupt mit unbewaffnetem Auge oder mit der Loupe unmöglich Klarheit darüber zu gewinnen wie weit die gummöse Geschwulst sich ausdehnte und wie die angrenzenden Teile sich verhielten. Desswegen wurde eine grössere Schnittreihe mikroskopischer Präparate von den ergriffenen Abschnitten verfertigt. Sogar an diesen mikroskopischen Schnitten konnte nur mit grosser Mühe die Lage und Ausdehnung des krankhaften Processes festgestellt werden.

Centralganglien.

Von welchem Punkt die *Geschwulst,* welche übrigens alle Charaktere einer Gummigeschwulst hatte, ausging, liess sich nicht mit Sicherheit feststellen. Ihre Ausdehnung und Lage sind oben beschrieben; aber mit dem Mikroskop liess sich bestimmen, dass sie nicht in das Unterhorn eindrang, sondern vollständig ausserhalb desselben lag und zwar mehr medial und die Wände des

Horns an einander gepresst hatte. Medial erreichte sie also die Mittellinie, und wurde nach aussen durch den Gyrus Hippocampi begrenzt. Hier hatte sich die Geschwulst zwischen die Windungen des Subiculum cornu Ammonis eingedrängt.

Nach vorn nahm die Geschwulst den Raum ventral vom Pulvinar ein und infiltrirte es ohne scharfe Grenze, während sie medialwärts den lateralen Rand des Pes infiltrirte. Schärfer war sie nach aussen begrenzt und hier liess sich stellenweise der freie Rand der Cauda des Nucleus caudatus und ein Rest des äusseren Kniehöckers erkennen.

Am schwierigsten war es festzustellen, wie die Neubildung sich zu den optischen Ganglien verhielt. Nach vorn drang sie höchstens 1 Millimeter frontal von dem äusseren Kniehöcker in den Tractus opticus ein. Nach hinten nahm dann die Geschwulst an Grösse zu, und infiltrirte die beiden Kniehöcker; von dem äusseren war nur eine Spur mit Sicherheit zu entdecken, sie drang dann medialwärts auf die untere Fläche des Pulvinar sowie auf den Pes über. Dorsalwärts ist das Gewebe hier dorsal vom Tractus (also die Capsula interna, Lens und Pulvinar bis zu etwa 1 c.m.) in die Höhe geschoben und teilweise infiltrirt. Gleichzeitig hat sie auf den Pes etwa 5 m.m. übergegriffen und denselben infiltrirt.

Die benachbarten Gefässe zeigen die typische syphilitische Veränderung, indem ihre Wände verdickt sind.

Was die einzelnen Gebilde betrifft, so wurden folgende specielle Veränderungen gefunden. Dabei verzichte ich jedoch auf die genauere Beschreibung der Teile. Das der Neubildung zunächst liegende Gewebe ist wesentlich bis zur Unkenntlichkeit verändert.

Thalamus. Der frontale Abschnitt bis zum Pulvinar verhielt sich überhaupt normal. Beim Durchschnitt liessen sich die verschiedenen Kerne leicht erkennen.

Der *innere Kern* war kaum verändert. (Fig. 5.) Der *äussere* hatte normale Form und eine Veränderung durch Druck trat nicht hervor, ausgenommen im hintersten Abschnitte, welcher von der Geschwulst bis zu einer Dicke von etwa 5 Millimetern infiltrirt ist. Die von der Capsula interna einstrahlenden Bündel zeichneten sich schön ab.

Aber *das Pulvinar* hing an seiner Untenseite eng mit der Geschwulst zusammen und war so verändert, dass sein hinteres Ende sowie seine Konturen nicht zu erkennen waren.

Der rote Kern war anscheinend unverändert.

Der Linsenkörper war in seinem hinteren Abschnitt nach aussen und oben gedrängt, aber sonst ohne Veränderung.

Der Luys'sche Körper war ebenfalls unbeschädigt.

Der Pes war im lateralen Abschnitt bis zu etwa 5 m.m. von der Geschwulst infiltrirt.

Die Substantia nigra scheint dagegen nicht betroffen zu sein.

Die an der lateralen Seite des Nucleus ruber nach oben einstrahlenden *Schleifenfasern* liegen unten frei, höher oben in der unmittelbaren Nähe der Infiltration.

Das optische System.

Vorne hat der *Tractus opticus* seine Form erhalten; auf dem Durchschnitt (Frontalschnitt) liegen zahlreiche Fasern gleichmässig gestreut, aber sie sind auffallend spärlich und zum grossen Teil degenerirt oder sehr schmal. Einige m.m. nach hinten sind schon die Fasern sehr spärlich und deutlich in Degeneration begriffen, schon vor dem Auftreten der Geschwulst verschwinden sie fast vollständig und es sind fast nur noch Reste der Nervensubstanz vorhanden.

Nun treten am ventralen Rande des Tractus einige Millimeter vor dem äusseren Kniehöcker die ersten Anzeichen eines gummösen, gelatinösen Infiltrates auf. Dasselbe nimmt rasch zu und schon wenige Schnitte weiter nach hinten ist der Tractus zum grossen Teil in der Neubildung aufgegangen, welche alsdann mit anderen rundlichen Gummiknötchen zusammenfliesst. Der Punkt, wo die Geschwulst auftritt, liegt nur wenige Schnitte von dem Beginn des äusseren Kniehöckers.

Dieses Ganglion wird nach aussen gedrückt, abgeplattet und durch die Nähe der Gummigeschwulst ist seine Struktur so verändert, dass ich nur nach langem Untersuchen aus der Lage, dem Auftreten einiger grossen Zellen u. s. w., die vorliegende Partie für den äusseren Kniehöcker anzusehen mich berechtigt fand.

Der *äussere Kniehöcker* ist schon erwähnt. Sein vorderster Abschnitt ist, obschon verändert noch vorhanden. Die Hauptmasse lässt sich nicht auffinden. Fasern im erhalten gebliebenen Teil sind kaum zu finden; von den Zellen sind nur einzelne vorhanden.

Der *innere Kniehöcker* liegt am dorsalen Rande der Gummigeschwulst nach oben gedrückt, und ist fast vollständig in der Neubildung aufgegangen. Jedenfalls ist er durch die Nähe der Geschwulst so verändert, dass man ihn kaum mehr erkennen kann.

Der Beginn der *Geschwulst ist also gerade da, wo die mediale Opticuswurzel sich abzweigt.* Ob von dieser Wurzel Fasern gerettet sind, ist schwer zu entscheiden, jedoch kaum zu vermuthen. Aber es ist auffallend, dass ungeachtet der fast totalen Vernichtung doch in einem Abschnitte wenige m.m. weiter nach vorn so viele, wenn auch schmale (atrophische?), Fasern vorhanden sind. Dies deutet darauf hin, dass doch eine nicht unbeträchtliche Partie der Zerstörung entgangen ist. Ob nun diese erhalten gebliebenen Fasern die Pupillenreflexfasern sind, ist fraglich. Wenn dem so wäre, so dürften sie kaum, wie ich sonst gern annehmen möchte, auf der Oberfläche des inneren Kniehöckers sondern tiefer verlaufen.

Epikrise.

Kurzer Krankenbericht. Der Vater war Alkoholiker, die Mutter nervös. Sehleehte Behandlung in der Jugend. Im 15. Jahre rief eine starke Erregung einen *epileptischen Anfall,* ohne Lähmung, hervor. Vom 15. bis 35. Jahre wiederholte Anfälle, welche später aufhörten. Ihr Mann war veneriseh infizirt; selbst hatte sie keine Anzeiehen von Lues. Herbst 1889 Influenza mit starkem Kopfweh. Gleiehzeitig Erbrechen und später Herabsetzung des Gehörs am rechten Ohr. Wurde 1890 vom 1.—31. März im Krankenhause unter der Diagnose Hysterie gepflegt. Sie litt an nervösen Symptomen. Ausser einer Herabsetzung des Geschmacks und Gehörs, fanden sich keine objektiven Symptome. Erbreehen. Ihr allgemeiner Zustand war in der folgenden Zeit überhaupt schlecht; sie hütete das Bett, klagte über Kopfweh und Sehwäche. Im April 1892 hatte sie einen epileptisehen An-

fall mit Zuckungen, Bewusstlosigkeit und linksseitiger Parese der Motilität und Sensibilität.

Status præsens am 14. Mai 1892. Klare Intelligenz. Keine Aphasie. Anscheinend hysterisch, schreit bisweilen. Sehvermögen nach Angabe herabgesetzt. *Hemianopsie (?).* Kein Strabismus. V. und VII. normal. Gehör links vermindert. Sensibilität und Motilität waren links vermindert. Pat. verschied unerwartet am gleichen Tag.

Diagnose. *Art der Läsion.* Der Tod der Pat. trat im Krankenhause so plötzlich und unerwartet ein, dass eine gründlichere Untersuchung nicht vorgenommen werden konnte.

Die in der Krankenanamnese angeführten Daten waren beim Tode nur zum Teil bekannt und sind teilweise später gesammelt geworden.

Pat. trat Abends am 12. Mai ins Krankenhaus ein und starb schon am Mittag des 14. s. M.

Die Plötzlichkeit des Todes, nachdem sie kurz zuvor einen apoplektischen von Hemiplegie begleiteten Anfall gehabt hatte, machte das Vorhandensein einer *Hämorrhagie* recht wahrscheinlich. In Anbetracht, dass Pat. schon in ihrer Jugend nach einer Gemütsbewegung bei der erwähnten Auktion einen Anfall gehabt hatte, und dass sie bei einem früheren Aufenthalt im Krankenhause als eine Hysterica betrachtet wurde, sowie auch ihr eigentümliches Benehmen am Tage vor dem Tode machte es wahrscheinlich, dass die früheren Anfälle, welche mit dem 35. Jahre ohne bekannte Ursache plötzlich aufhörten, auch nur nervöse Anfälle waren. Im Jahre 1890 wurden ebenfalls keine objektiven Veränderungen wahrgenommen, welche auf eine organische Hirnkrankheit hätten deuten können.

Nimmt man hinzu, dass ihre Lähmung nicht vollständig war, und vor allem dass eine Stasispapille vollständig fehlte, so lagen überhaupt keine Anhaltspunkte für eine Geschwulst vor, wenn auch das mögliche Vorhandensein einer solchen in Betracht gezogen wurde.

Die *Sektion* wies eine *diffuse, nicht sehr grosse luetische Geschwulst* nach. Hier liegt also das Ungewöhnliche vor, dass eine basale Geschwulst nicht mit Stauungssymptomen vereint war, was um so auffallender war als die Geschwulst von der Seite auf die Corpora 4-gemina gedrückt hatte und deshalb wohl eine Verengerung des Sylvischen Aquäduktes, hätte hervorrufen müssen.

Zweitens fragt es sich: was ist die Ursache jener epileptiformen Anfälle, an welchen Pat. zwischen ihrem 15. bis 35. Jahre gelitten hatte. Da Pat. wahrscheinlich durch ihren Mann, welchen sie erst im 20. Jahre geheiratet hatte, infizirt wurde, so liegt kein Grund vor die Infektion als Ursache für die Anfälle anzusehen. Die Anfälle waren, der Beschreibung nach zu urteilen, echte epileptische. Sie waren von Bewusstseinsverlust und Zuckungen begleitet. Ihr plötzliches Verschwinden und späteres zweimaliges Auftreten ist auch eigentümlich. Bei deren Wiedererscheinen wurde Pat. hemiplegisch.

Die *Sektion* wies keine anderen Veränderungen als die *gummöse Geschwulst* nach. Ob mikroskopische Veränderungen irgendwo sonst vielleicht vorhanden gewesen sind, muss ich dahingestellt sein lassen. Die Sektion gab kaum eine Erklärung der epileptiformen Anfälle.

Da nun bei der Sektion die gummöse Geschwulst sich im Gyrus Hippocampi vorfand, und hier im Ammonshorn ja nicht selten bei der Epilepsie Veränderungen gefunden werden, so liegt die Möglichkeit vor an einen Zusammenhang zwischen dem Sektionsbefund und jenen Anfällen zu denken. Da das Geruchscentrum in der Nähe dieser Stelle ebenfalls häufig lokalisirt wird, so war es eigenthümlich, dass Pat. nie eine Aura in Form von Geruchsempfindungen gehabt zu haben scheint. Wenigstens finden sich darüber keine Angaben.

Analyse der Symptome.

Psychische Symptome. Wenn man die Symptome allgemeiner Schwäche und Nervosität, wie das Angstgefühl, die Eigentümlichkeit ihres Wesens sowie das schon seit Jugend bestehende Kopfweh ausnimmt, so waren keine hervorstehenden Symptome vorhanden. Pat. war bei klarem Bewusstsein, sprach zusammenhängend, und hatte normale Gesichts- und Gehörsperceptionen. Hallucinationen sollen nie vorhanden gewesen sein.

Veränderungen der lateralen Oberfläche fanden sich auch nicht. — Dagegen war das Weib oft herabgestimmt, was aber in den misslichen häuslichen Verhältnissen eine genügende Erklärung findet.

Aphasie in irgend einer Form war nicht vorhanden.

Kranialnerven.

I. Hierüber ist nichts erwähnt.

II. Der Befund post mortem setzt ausser Zweifel, dass Pat. *hemianopisch* war und zwar *nach links.* Die Geschwulst hatte den hintersten Abschnitt unmittelbar vor dem äusseren Kniehöcker infiltrirt, und von diesem Ganglion war nur ein Überbleibsel zurück. In diesem konnte man nur einige spärliche, kaum mehr erkennbare Zellen nach langem Suchen entdecken, und Fasern liessen sich keine färben. Die Hauptmasse des Ganglions war in der Geschwulst aufgegangen und nicht aufzufinden.

Der hinterste Abschnitt des Tractus hatte nur spärliche, zum grössten Teil degenerirte Fasern.

Mit der Annahme einer Hemianopsie stimmten auch die klinischen Symptome vortrefflich, wenn auch eine specielle Gesichtsfelduntersuchung wegen des plötzlichen Todes der Pat. nicht vorgenommen werden konnte. Die Pat. drehte den Kopf nach links, um die an ihrer linken Seite stehenden Personen zu sehen, und that dies in höherem Grade als wenn sie nach rechts hinblickte.

Nach den Angaben der Anamnese war auch die Sehschärfe der Pat. während der letzten Zeit etwas vermindert, ohne dass für diese Störung in der Beschaffenheit der Augenmedien eine genügende Erklärung gefunden werden konnte. Als ich am letzten Tage die ophthalmoskopische Untersuchung vornahm, waren die Medien auffallend klar und durchsichtig. Die Retina war ungewöhnlich leicht zu sehen. Nach dem Anfalle wurde eine ganz bedeutende Abnahme der Sehschärfe konstatirt und Pat. konnte deshalb nur eine kurze Weile lesen.

Alle diese Phänomene finden in der Hemianopsie eine befriedigende Erklärung.

Es lag wohl also eine linkseitige Hemianopsie vor.

Dagegen fanden sich keine *Gesichtshallucinationen*. Wenn, wie einige Forscher als z. B. Angelucci, Meynert u. s. w. die rohen Gesichtsperceptionen in den subkortikalen optischen Ganglien enstanden wissen wollen, so hätten doch wohl auch irritative Prozesse dieser Ganglien oder des naheliegenden Gewebes von subjektiven Phänomenen oder Hallucinationen begleitet werden müssen. Das ist aber, meiner Erfahrung nach, nicht der Fall, während solche dagegen bei kortikaler Läsion in den Occipitallappen und sogar Parietallappen recht gewöhnlich sind. Zur Zeit behandle ich in meinem Krankenhause drei Patienten, welche an kortikaler(?) Hemianopsie leiden. Alle drei leiden an Gesichtshallucinationen. Früher (Teil I und II Fälle N:ris 21, 22, 24, 30, 35 (S. 210—213) 36, 42, 45 habe ich besonders hervorgehoben, dass diese oftmals die Form von halbseitigen Gesichtshallucinationen und zwar im blinden Felde annehmen.

Bisweilen findet man doch auch bei Tractusläsionen Gesichtshallucinationen. Ob diese aber auf retinalen Phosphänen oder wirklichen Hallucinationen beruhen, verdient untersucht zu werden.

Schwieriger wird es zu erklären dass die *hemianopische Reaktion* fehlte. Bei dem nur kurzen Aufenthalte der Pat. im Krankenhause, wurden keine wiederholten Prüfungen vorgenommen. Schon deswegen hege ich jedoch etwas Misstrauen zu der Richtigkeit dieser Beobachtung. Aus der Sektion geht es nun hervor, dass die Geschwulst im Tractus ihren Anfang genommen und an der medialen Seite des äusseren Kniehöckers schon eine ansehnliche Grösse gewonnen hatte. Sie hatte die medialwärts vom Kniehöcker liegenden Gewebe teils nach oben gedrückt, teils infiltrirt und die Nervenfasern sowie das Gewebe in der Nähe der Geschwulst waren überhaupt wesentlich verändert, was ich häufig in der Umgebung syphilitischer Geschwülste beobachtet habe. Glasige Flecke ohne Struktur und von unregelmässiger Form waren hier wie im Falle Arnholt (Teil I. Fall 12. S. 80) obschon in geringerer Ausdehnung vorhanden.

Dieser Befund macht es in hohem Grade wahrscheinlich, dass der innere Kniehöcker von dem nicht einmal Überbleibsel entdeckt werden konnten, entweder bis zur Unkenntlichkeit verändert oder von der Geschwulst völlig infiltrirt war.

Wenn nun wie ich glaube die Opticuspupillenreflexbahn hier medialwärts vom äusseren Kniehöcker mit der medialen Opticuswurzel und dann an der Oberfläche(?) des inneren Kniehöckers verläuft, so dürfte sie wohl zerstört gewesen sein. Gegen eine solche Annahme spricht, dass sich weiter nach vorn im Tractus zahlreiche Fasern fast über dem ganzen Durchschnitt zerstreut vorfanden. Woher kamen diese Fasern wenn nicht zum grossen Teile von der medialen Wurzel, da die äussere nach dem äusseren Kniehöcker gelangende weiter nach hinten fast völlig degenerirt war?

Es liegen also hier Befunde vor, welche schwer zu deuten sind und wenigstens in scheinbarem Gegensatz zu einander stehen — einerseits die wenigstens einmal beobachtete nicht-hemianopische Pupillenreaktion, anderseits die Lage der Geschwulst, welche die Pupillenreflexbahn getroffen haben muss, endlich das Vorhandensein einer Anzahl von Tractusfasern bei Zerstörung des äusseren Kniehöckers und anscheinender Infiltration des inneren.

Vielleicht können einige etwas frontal von der Geschwulst verlaufende Pupillenfasern, der Zerstörung entgangen sein.

Obschon der klinische Befund schwierig zu deuten ist und besonders gegen meine Anschauung anscheinend spricht, konnte ich nicht umhin denselben zu erwähnen. Dies schien mir in Anbetracht der Thatsache einer Erwähnung wichtiger, selbst wenn meine Theorie durch ihn erschüttert werden sollte.

III. IV. VI. Die Augen- und Pupillenbewegungen waren sonst normal. Die Geschwulst dehnt sich zwar bis zur Nähe der Oculimotoriusbündel aus, hat dieselben jedoch nicht ergriffen.

V. Da die sensible Bahn in den Centralganglien nicht mit Sicherheit ergriffen war, so steht der klinische Befund nicht zu dem anatomischen im Gegensatz. Der Fall spricht jedoch kräftig dafür, dass die Trigeminusbahn nicht soweit nach hinten-unten im Thalamus verläuft, als in der Nähe des inneren Kniehöckers, denn diese Gegend war durch das Gumma wesentlich verändert worden resp. völlig infiltrirt. Wenn die Bahn höher oben und nach vorn verläuft, dann wird das Nichtvorhandensein einer Trigeminus-Störung befriedigend erklärt.

VII. Die Infiltration der Aussenfläche des Pes spricht entschieden dagegen, dass hier die Facialisfasern verlaufen.

VIII. Die Infiltration des rechten inneren Kniehöckers hatte keine auffallende subjektive Störung hervorgerufen.

XII. Das Nichtvorhandensein einer Hypoglossuslähmung wird wie bei dem Facialis erklärt und das dort Gesagte gilt auch der Lage der Hypoglossusfasern im Pes.

Sensibilität.

Da die Geschwulst die Centralwindungen nicht berührt hatte, so erklärt sich das Nichtvorhandensein einer Sensibilitätsstörung dadurch, dass die sensible Bahn nicht getroffen war. Was oben unter Trigeminus bemerkt ist, gilt auch hier. Jedoch scheint die Sensibilität unmittelbar nach der Apoplexie etwas vermindert gewesen zu sein, was sich leicht aus der in der Nachbarschaft der Bahn sitzenden Geschwulst zu erklären lässt.

Motilität.

Die Motilitätsstörung zeigt nichts Abweichendes von dem was eine gewöhnliche Hemiplegie darbietet. Der einzigste Punkt, wo die Pyramidenbahn getroffen war, war am Pes, derselbe ist zur Hälfte von der Geschwulst infiltrirt.

Später trat eine gelinde Kontraktur auf der linken Seite ein.

Der Tod wurde gewiss durch Hirnanämie hervorgerufen. Zuckungen waren nicht vorhanden und das Gehirn im Ganzen sehr blass.

Fall 6. Stjernström.

Armenhäuslerin. 80 Jahre alt.

Taf. IX. X. XI.

Klinische Diagnose: Hemiplegia sinistra c. Anæsthesia. Encephalomalacia.

Patholog. anatom. Diagnose: Encephalomalacia hemisph. dextr. et sinistrae.

Krankengeschichte.

Anamnese. Über die Eltern oder Verwandten war keine Auskunft zu bekommen.

Von den Kindern der Pat. leben noch drei. Dieselben sind gesund. Mehrere sind jedoch gestorben, einige derselben an »Wassersucht».

Die Pat. scheint im Allgemeinen unter recht ungünstigen hygienischen Verhältnissen gelebt zu haben und ihre Beschäftigung war oft sehr anstrengend. Während der letzten Jahre war sie im Armenhaus.

Im Übrigen war es unmöglich, genauere Auskunft über die früheren Krankheiten der Pat. zu bekommen. Sie hatte einmal an »Wassersucht» gelitten.

Seit längerer Zeit leidet sie an *Altersschwäche,* doch konnte sie meistens ausser Bett sein.

Die Krankheit der Pat. soll *Ende 1892 angefangen* haben, wann, kann nicht näher bestimmt werden. Pat. wurde dann von *Schwindelanfällen* betroffen, welche sich nachher immer von Zeit zu Zeit wiederholten. Diese Anfälle waren anfangs leicht und traten nur ein, wenn Pat. versuchte sich aufzurichten. Dabei verspürte sie eine gelinde Eingenommenheit. Der *erste stärkere Schwindelanfall* trat *zu Neujahr* dieses Jahres (1893) auf. Pat. fühlte sich »eigentümlich» im Kopfe, *verlor plötzlich das Bewusstsein* und fiel ohne weiteres zu Boden. Das Bewusstsein kehrte bald zurück, und Pat. schien von dem Anfall sonst keinen Schaden genommen zu haben. Nach dem Anfalle hütete sie eine kürzere Zeit das Bett, aber erholte sich bald wieder.

Während des Frühlings und des Sommers soll Pat. *mehrere* solche *Anfälle* gehabt haben. Alle waren leicht, aber wie dieselben sonst verliefen, darüber fehlt jede Auskunft.

Am *10. Aug.* bekam Pat. einen *ernsteren Anfall* gleicher Art wie früher. Diesmal soll sie sich beim Fallen weh gethan haben. Während der darauffolgenden Zeit war Pat. sehr »sonderbar», hatte starkes Kopfweh, und beim Anreden antwortete sie etwas verworren.

Am 23. Aug. wurde Pat. ins Akademische Krankenhaus aufgenommen. Sie war damals nicht gelähmt. In der Nacht zwischen dem *26.* und *27. Aug.* stand Pat. auf, bekam einen *Schlaganfall* und fiel mit einem Aufschrei zu Boden. Das Bewusstsein kam bald zurück, und nun bemerkte man, dass die *linke Körperhälfte* und besonders der linke Arm und das linke Bein *gelähmt waren.* Beim Falle hatte Pat. sich eine Kontusion unter dem rechten Auge zugezogen. Seitdem ist die Pat. sehr unruhig und macht immer vergebliche Versuche das Bett zu verlassen. Pat. ist auch sehr *verworren* und interessirt sich nicht mehr für das, was um sie vorgeht.

Nach und nach ist die *Beweglichkeit* des Armes und Beines *zurückgekehrt,* wenn auch nur sehr unvollständig. Erst begann Pat. die Hand und den Fuss, dann den Unterarm zu bewegen, und bald konnte sie sowohl Arm wie Bein heben.

Status præsens am 19. Sept. 1893.

Die Pat. ist bettlägrig. Die Muskulatur ist reduzirt und schlaff, die Kräfte ebenfalls. Der Appetit ist recht gut. Der Stuhlgang nur künstlich zu erreichen. Der Schlaf ziemlich gut. Die Temperatur afebril. Der Puls unregelmässig, weich, klein und von wechselnder Frequenz, bisweilen 80, bisweilen selbst bis 160. Resp. 20. Der Harn dunkelgelb, von saurer Reaktion und sp. Gew. 1.017, enthält weder Eiweiss noch Zucker.

Die Hautfarbe ist blassgrau, an den Händen und Füssen etwas cyanotisch. Die Lippen blass. Die Radialarterien sind sehr steif mit reichlicher Kalkinfiltration.

Subjektive Symptome.

Pat. klagt über Schmerzen im Kopf, Bauch und in den Beinen, sowie auch über allgemeine Schwäche.

Objektive Untersuchung.

Psychische Funktionen. Der Gesichtsausdruck ist *schlaff,* der Blick gleichgültig. Die Intelligenz ist bedeutend herabgesetzt. Am Tage liegt sie oft in einem somnolenten Zustand, aus welchem sie jedoch ohne Schwierigkeit geweckt werden kann. In den Nächten liegt sie dagegen wachend da; sie schwatzt dann oft unzusammenhängende Worte und wehklagt oft, ohne näheres anzugeben.

Die Auffassung ist bisweilen recht gut, bisweilen etwas verworren. Sie fasst gewöhnlich die Fragen gut auf und antwortet in klarer Weise und führt Befehle richtig aus. Die Urteilskraft ist nicht sehr scharf. Das Gedächtnis ist bedeutend geschwächt, bisweilen ganz geschwunden. Namen, Jahreszahl und Ereignisse kann sie sich nicht erinnern, wohl aber in gewissem Grade Personen. Der Gemütszustand ist sehr herabgesetzt. Sie seufzt oft. Der Wille ist gewöhnlich von richtigen Motiven geleitet.

Hallucinationen scheinen vorhanden zu sein.

Aphasie. Worttaubheit ist nicht vorhanden. Pat. fasst und versteht richtig an sie gerichtete Worte. Ob *Wortblindheit* oder *Agraphie* vorhanden ist, lässt sich wegen der herabgesetzten Sehschärfe nicht bestimmen.

Aphämie findet sich nicht. Pat. wiederholt ohne Schwierigkeit Worte. Bisweilen macht es ihr Mühe, den richtigen Namen eines Gegenstandes zu finden, und verwechselt oft Namen: sie nennt z. B. ein Glas eine Schale, eine Feder einen Pfriemen u. s. w.

Seelenblindheit oder Seelentaubheit ist nicht vorhanden.

Die Kranialnerven.

I. *Der Geruch* ist auf beiden Seiten bedeutend *herabgesetzt,* und zwar *links etwas mehr* als rechts. Pat. kann nicht verschieden riechende Stoffe unterscheiden. So z. B. scheint ihr Ammoniak und Campfer gleichen Geruch zu haben. Pat. liebt Schnupftabak sehr, aber sie nimmt eben so gern Kaffe und Senf, ohne einen Unterschied zu fühlen.

II. Die *Sehschärfe* ist bedeutend herabgesetzt, und zwar am meisten am linken Auge. Die Sehschärfe näher zu bestimmen war nicht möglich, weil Pat. das Detail eines Gegenstandes nicht bestimmen konnte. In Folge dessen war es auch unmöglich das Sehfeld perimetrisch zu bestimmen. Durch verschiedene Proben war es leicht sich zu überzeugen einerseits, dass das *Sehfeld* bedeutend *beschränkt* war, und andererseits, dass das *centrale Sehfeld erhalten war.* Wenn man eine Lampe in der Mitte des Sehfeldes herumführt, so sieht Pat. dieselbe; wenn man sie aber etwas aus dem Fixationsfeld entfernt, so nimmt sie diese nicht mehr wahr. Eine *Hemianopsie* ist jedoch *nicht* vorhanden. Keine hemianopische Pupillenreaktion. (Vgl. unten.)

Farbensinn. Pat. kann die verschiedenen Farben gut von einander unterscheiden und benennt sie meistens richtig. Ein rotes Papier benennt sie rot, ein blaues jedoch »braun».

Die ophthalmoskopische Untersuchung ergab keine abnorme Beschaffenheit der Retina. In den Linsen beider Augen findet sich eine centrale Katarakt; im linken Auge sind die Trübungen der Linse grösser als im rechten.

III. IV. VI. Die Bewegungen der Augen sind normal, aber etwas träge. Strabismus ist nicht vorhanden, auch kein Nystagmus. Die Pupillen sind von gleicher und gewöhnlicher Grösse; sie reagiren gegen Lichtreiz, aber, wie es scheint, nicht bei Accomodation.

V. *Berührungssinn.* Bei der Berührung der rechten Gesichtshälfte mit einem Papierstreifen giebt Pat. sofort die Berührung an; die linke Gesichtshälfte muss man viel stärker streichen, wenn Pat. es fühlen soll. Auch giebt sie die Empfindung viel langsamer an.

Schmerzsinn. Beim Kneifen oder beim Stechen mit einer Nadel zeigt sich fast gleiche Schmerzempfindlichkeit auf beiden Seiten. Auf der linken Seite muss man aber stärker kneifen oder stechen, damit es die Pat. schmerze.

Wärme- und Kältesinn. Rechts normal. Links bedeutend herabgesetzt. Ein Probirröhrchen mit Wasser von 15° C. fühlt sie nicht als kalt, und wenn es mit Wasser 50° C. gefüllt ist, empfindet sie dabei weder Wärme noch Kälte.

Der Geschmack an *der vorderen Hälfte der Zunge* ist *sehr herabgesetzt.* Pat. kann Salziges, Süsses und Saures (Salz, Zucker und Essig) nicht unterscheiden.

Das Gefühl der Zunge ist auch vermindert. Prüfung mit Papier und Nadel.

VII. Eine Ungleichmässigkeit oder *Schiefheit des Gesichts* ist, mit der zu erwähnenden Ausnahme, *nicht* vorhanden. Die Stirn wird beiderseits gleichförmig gerunzelt. Die Augenlider werden beiderseits gleichzeitig und mit gleicher Kraft geschlossen. Der Mund dagegen ist nach links hinübergezogen, und die Lippenränder werden links etwas stärker geschlossen als rechts. Die Nasenspitze weicht etwas nach rechts ab. Sulcus nasolabialis ist rechts mehr markirt als links. Die Gaumenbögen stehen gleich hoch, keine Deviation der Uvula.

VIII. *Das Gehör* ist an den beiden Ohren *herabgesetzt,* und zwar in ungefähr gleichem Grade. Pat. kann eine Uhr nicht weiter als auf 9 c.m. hören.

IX. Auch *an dem hinteren Abschnitt der Zunge* ist der *Geschmack* beiderseits bedeutend *herabgesetzt.* Süsses schmeckt ihr »gut», aber sie kann es nicht näher bestimmen! Das Schlucken geht nur träge von Statten.

X. Das Atmen ist normal und auf beiden Seiten gleich. Die Respirationsbewegungen sind ruhig.

XI. Die Stimme ist schwach. Die Sprache unklar. Die Stellung der Schulter ist normal. Eine Schiefstellung des Kopfes ist nicht vorhanden.

XII. Die Zunge wird nur unsicher, träge und nicht weit herausgestreckt. Sie ist überhaupt besonders nach links hin schwerbeweglich. Sie weicht nach keiner Seite ab. Keine fibrillären Zuckungen.

Spinalnerven.

Sensibilität.

Berührungssinn. Er ist rechts normal. Pat. empfindet am rechten Arm, am rechten Bein, sowie an der rechten Rumpfhälfte auch eine leichte Berührung mit einem Papierstreifen, wenn sie es auch nur langsam angiebt.

Am linken Arm und Bein ist das Gefühl bedeutend *vermindert.* Erst nachdem man sie recht stark und wiederholt berührt hat, giebt Pat. an, dass sie es verspürt habe. Dagegen ist das Gefühl an der linken Rumpfhälfte normal (gut).

Schmerzsinn. Rechts normal. Am linken Arm und Bein bedeutend *herabgesetzt.* Man kann sie recht tief mit einer Nadel stechen, ehe Pat. angiebt, dass es sie schmerzt. Dies ist besonders am linken Unterbein der Fall.

Temperatursinn. Dieser Sinn scheint beiderseits *herabgesetzt* zu sein. Auf der rechten Seite giebt Pat. erst einen Unterschied von 15° C. an, am linken Arm und Bein unterscheidet Pat. nicht Wasser von 15° C. und 50° C. Jenes ist nicht kalt und dieses nicht warm.

Ortsinn. An der rechten Seite giebt Pat. ziemlich richtige Auskunft betreffs der berührten oder gestochenen Stellen. Am linken Arm und Bein ist es ihr unmöglich selbst nur annähernd die berührten Stellen anzugeben. Einen Stich am Oberarm oder Fuss verlegt sie resp. zum Unterarm oder Unterbein. Sie verwechselt selbst rechts und links.

Die elektrokutane Sensibilität. Es wurden keine genaueren Resultate erreicht. Sie scheint jedoch am linken Arm und Bein bedeutend herabgesetzt zu sein; desgleichen an der linken Gesichtshälfte.

Der Muskelsinn. Rechts normal. Im linken Arm und Bein *herabgesetzt.* Wenn man den linken Arm in eine gewisse Stellung bringt und die Pat. auffordert ihn anzufassen, so gelingt dies erst nach einer Weile, indem sie mit der rechten Hand herumsucht. Pat. hat kein Bewusstsein von der Stellung oder Lage des linken Beines.

Der Rumpf. Die Pat. kann sich nur bis zur Hälfte aufrichten und kann sich nicht umdrehen.

Motilität.

Die Kräfte und folglich auch die Bewegung des Körpers sind im Ganzen herabgesetzt. Mit den rechtsseitigen Gliedern kann sie jedoch ziemlich unbehindert alle Bewegungen ausführen. Die Bewegungen sind jedoch unsicher und tappend. Der linke Arm liegt gewöhnlich im rechten Winkel kontraktirt, still und lässt sich nur schwierig ausstrecken. Pat. kann mit ihm nur einige wenige Bewegungen ausführen. Den Arm heben und unter den Kopf legen geht leicht vor sich, dagegen kann sie ihn nicht zur Mittellinie führen. Nur mit Schwierigkeit und langsam kann sie ihn ausstrecken.

Auch die Bewegungen des linken Beins sind höchst beschränkt. Pat. kann in dem Hüftgelenk das Bein fast bis zum rechten Winkel beugen. Dagegen kann sie es nicht nach aussen bewegen, nach innen nur mit einer gewissen Anstrengung; doch kann sie das eine über das andere legen. Die Bewegungen im Kniegelenk sind schwach und bei geringerem Widerstand unmöglich. Im Fussgelenk sind keine Bewegungen ausführbar.

Der Gang. Pat. kann nicht gehen, und nicht ohne kräftige Stütze stehen. Wenn sie versucht mit einer Stütze zu gehen, bewegt sie die Beine unregelmässig und setzt oft den einen Fuss auf den anderen, ohne zu bemerken, wohin sie die Beine setzt.

Die elektrische Untersuchung mit dem faradischen Strom zeigt, dass die Irritabilität im Gesicht links unbedeutend, in den Gliedern aber stärker herabgesetzt ist.

Reflexe. *Der Cubitalreflex* war rechts nicht vorhanden, links ist er schwach. *Der Patellarreflex* ist beiderseits schwach, links stärker als rechts. *Dorsalklonus* ist rechts nicht vorhanden, wohl aber links und daselbst schwach.

Hautreflexe fehlen.

Blase und *Rectum.* Den Harn lässt Pat. unter sich, oft auch die Faeces; Flatus gehen oft unfreiwillig ab.

Trophische Störung.

Hand und Fuss sind links kalt anzufühlen. Am unteren Drittel des linken Unterschenkels gleich oberhalb des vorderen Randes der Tibia finden sich Hæmorrhagien auf einem Gebiete von 6—8 c.m. Hier finden sich auch zwei kleine Geschwüre mit schwarzer nekrotischer Haut. Unter der linken Ferse findet sich eine nekrotische Stelle.

Die übrigen inneren Organe. *Lungen.* Nichts Besonderes.

Herz. Der Herzspitzenstoss findet sich im 6:ten Interstitium 2 c.m. ausserhalb der Mammillarlinie und 4 c.m. unterhalb der Mammille. Er ist verstärkt und wird erst von 3 Fingern gedeckt. Kein Fremissement. Die Grenzen des Herzens sind vergrössert, sowohl rechts wie links.

Die Herztöne sind an verschiedenen Tagen recht verschieden. Bei ruhiger Herzthätigkeit (80—100) hört man an der Spitze beim 1:sten Tone ein Geräusch, der 2:te Ton ist schwach oder unhörbar. Gleichfalls an der Basis. — Über der Aorta und Pulmonalis ist der 1:ste Ton etwas unrein; der 2:te schwach. Bei stärkerer Bewegung treten die Geräusche nicht hervor.

Leber, Milz und Bauch: nichts Besonderes.

Tagesaufzeichnungen.

$^{28}/_{9}$. Pat. hatte heute einen leicht vorübergehenden *Schwindelanfall.* Während dessen rollten die Augen, der Mund war zusammengezogen und der linke Mundwinkel etwas nach oben gezogen. Im linken Arm wurden einige krampfartige Zuckungen bemerkt. Der Anfall dauerte ungefähr 1 Min.

$^{29}/_{9}$. Heute ist Pat. verhältnissmässig klar und sass halbangekleidet im Bette auf.

$^{10}/_{10}$. Pat. ist schlaffer. Erst nach wiederholtem Fragen versteht sie, was von ihr verlangt wird. Die Beweglichkeit des linken Armes und Beines mehr herabgesetzt als vorher.

$^{15}/_{10}$. Der Zustand verschlechtert. Die cerebralen Symptome ausgeprägter als früher. Pat. ist sehr benommen, die Sprache ist unklarer, fast unverständlich. Kann den linken Arm und das linke Bein nicht mehr bewegen. Die Sensibilität in diesen Gliedern ist auch geringer als früher. Die Geschwüre am linken Bein sind grösser geworden und zu einem zusammengeflossen.

$^{16}/_{10}$. Wie vorher. Die linke Hand etwas geschwollen. Sie konnte nach Aufforderung den linken Arm und das linke Bein nicht bewegen. Starkes Kneifen ruft eine leichte Zuckung im Unterarme hervor.

$^{20}/_{10}$. Pat. liegt komatös. Puls von 134 in der Minute. Respiration frequenter 32. Tracheales Rasseln.

$^{21}/_{10}$. Wie gestern. Puls schwächer links als rechts. Diarrhoe.

$^{22}/_{10}$. Respir. 56. Verschied heute um 12.20 m.

Behandlung. Digitalis, Bad, Wein, Chloral, Morphium, Sulphonal, Cognak, T:a thebaica etc.

Anhang. Bemerkung bei der klinischen Untersuchung. Von dem 19. bis 23. Sept. wurde die Untersuchung der inneren Organe vorgenommen. Nach d. 23. wurde die übrige Untersuchung vorgenommen. Pat hatte während dieser Zeit keinen Schwindelanfall.

Die Prüfung der Augen wurde wiederholt an mehreren Tagen vorgenommen. Bisweilen gelangen die Proben nicht. Bei der Untersuchung des Gesichtsfelds war Pat. vollständig oder verhältnissmässig klar. Die Versuche wurden teils zuerst mit dem Handperimeter gemacht, aber diese gelangen nicht gut, weil Pat. nicht fixiren wollte oder konnte. Deshalb wurden die Proben folgendermassen angestellt. Nachdem das eine Auge zugedeckt war, wurde Pat. ersucht mich oder die Hand zu fixiren. Wenn sie nun fixirte, wurde ein Gegenstand und zwar (am Tage ein Stückchen Papier, am Abend eine Lampe) von der Peripherie aus nach dem Centrum geführt (Entfernung ungefähr 45 c.m.), und durch wiederholtes Ausfragen und wiederholte Versuche wurde das Gesichtsfeld bestimmt. Jedes Auge wurde für sich geprüft und zwar in allen Quadranten.

Dadurch wurde zwar kein detailliertes Resultat gewonnen, doch wurde folgendes eruirt:

1) Die Sehschärfe war bedeutend herabgesetzt (Centrale Katarakt).

2) Die Accomodation war sehr herabgesetzt.

3) *Hemianopsie* war nicht vorhanden. Beide Augen in dieser Hinsicht geprüft.

4) Die Gesichtsfelder waren bedeutend eingeschränkt, jedoch symmetrisch (mehr am linken Auge) und zwar ungefähr bis auf $20—30^{0}$.

5) Der Farbensinn war bis zu einem gewissen Grade erhalten.

Sektion am $^{23}/_{10}$ 1893.

Gehirn.

Schädel ist dolichocephalisch, symmetrisch, von gewöhnlicher Dicke und Durchsichtigkeit, und die innere Tafel hat die gewöhnliche etwas gelbliche Farbe.

Die Dura ist vorne schlaff und nur über den hinteren Abschnitt des Gehirns gespannt. Ungefähr über dem Gyrus frontalis superior ist sie am Frontalbeine angewachsen. Am rechten Frontalbeine ist ein rotbrauner Fleck vorhanden. Seine Grösse misst 8 c.m. An der linken Hälfte des Stirnbeins findet sich eine platte 1 c.m. breite Exostose. Wenig Blut im Sinus longitudinalis.

Die Gefässe. An der Basis des Gehirns sind die Carotides *steif, verdickt* und *gelblich*. Die Arteriæ Fossæ Sylvii haben gelbe Flecke und verdickte Wände. Ebenso die Arteria basilaris, sowie auch die Arteria corporis callosi.

Reichliche Menge von Flüssigkeit findet sich in den subarachnoidalen Räumen.

Linke Hemisphäre. (Taf. X.)

Pia wird ohne Schwierigkeit abgelöst.

Occipitallappen. (Taf. X. Fig. 1.) (Vgl. s. 63.)

Mediale Fläche. Hinsichtlich der Konfiguration der Gyri wird auf die Figuren hingewiesen.

Der *Cuneus* ist etwas klein, indem die Oberfläche etwas eingesunken ist. Die Rinde ist auch in der Ausdehnung, wie die Figur zeigt, etwas gelblich. Diese Veränderung ist, wie man sehen kann, auf die Cuneus-fläche begrenzt. Sie erreicht nicht die Margo falcata oder die hintere Hälfte (3 c.m.) der Fissura calcarina, aber in dem vordersten (2 c.m.) Abschnitte erreicht die Malacie die Fissura. An der vorderen Spitze des Cuneus erreicht die Malacie auch die Fissura parieto-occipitalis.

Die untere Lippe der Fissura calcarina ist nicht angegriffen, sondern fühlt sich fest und ist nicht verfärbt.

Frontal vom Cuneus ist eine Verfärbung nicht zu beobachten. Die occipitale Spitze des Cuneus ist auch verschont.

Durchschnitte durch den Occipitallappen.

Die Spitze (Fig. 2). Einen getrennten Gyrus extremus giebt es eigentlich nicht; der ihm entsprechende Gyrus ist an der Oberfläche ein wenig verfärbt, was auch aus Fig. 3. Taf. X. hervorgeht. An der Spitze ist eine Veränderung nicht vorhanden.

Schnitt 1 c.m. (Fig. 3.) Keine makroskopische Veränderung, mit der Ausnahme, dass die Rinde des Cuneus in der Ausdehnung von 5—6 m.m., wie die Fig. zeigt, verfärbt und malacisch ist. Die Veränderung ist ausschliesslich kortikal.

Schnitt 2 c.m. (Fig. 4.) Der Schnitt ist völlig normal, mit Ausnahme einer kleinen kortikalen Malacie des Cuneus in der Ausdehnung von 1 c.m. Auch das subkortikale Mark ist bis zu einer Tiefe von 8 m.m. malacisch.

Schnitt 3 c.m. (Fig. 5.) Der Schnitt unversehrt, mit Ausnahme, dass a) in der Rinde und im Mark des Cuneus, dorsal von der Fissura calcarina eine malacische Veränderung vorhanden ist. Diese hat die Cuneus-rinde 0.6 c.m. weit zerstört; die Malacie erreicht die Mündung der Fissura calcarina, b) das unterliegende Mark ist ebenfalls zerstört, aber zwischen der Malacie und der Calcarina-rinde existirt ein makroskopisch gesunder Streifen von Mark.

Die ganze Rinde der Fissura calcarina ist sonst völlig gesund ohne Spur von Veränderung.

Die Sehstrahlung: Im dorsalen Abschnitt der Sehstrahlung, dem Boden der Fissura gegenüber, findet sich ein etwa 2 m.m. grosses Loch (Malacie), das die Sehstrahlung durchschneidet. Diese Malacie scheint von frischem Datum zu sein, jedenfalls jünger als die andere Cuneus-erweichung.

Schnitt 4 c.m. (Fig. 6.) Auch hier ist die Schnittfläche völlig gesund, mit Ausnahme einer kleinen Malacie, welche den peripheren Abschnitt der dorsalen Lippe einnimmt und die Rinde der Fissura parieto-occipitalis in einer Ausdehnung von etwa 2 c.m. einnimmt. Auch das subkortikale Mark ist bis zu einer Tiefe von etwa 3—4 m.m. erweicht.

Die Rinde des Bodens der Fissura calcarina ist völlig normal und auch die ganze ventrale Lippe.

Die Sehstrahlung ist in ihrer ventralen Hälfte schmaler als gewöhnlich; sonst aber ohne makroskopische Veränderung.

Schluss. 1) Die Erweichung der Cuneus-rinde hat weiter vorn auch den peripheren Abschnitt der Calcarina-rinde ergriffen, überall aber ist der Boden der Calcarina-rinde völlig normal, sowie auch die ganze untere Lippe.

2) Eine Unterbrechung der Markleitung vom Boden der Fissur zur Sehstrahlung ist nicht vorhanden, nur am Schnitt 3 c.m. giebt es im dorsalen Abschnitt der Sehstrahlung eine kleine, 2 m.m. grosse Erweichung. In wie weit diese die Leitung unterbricht, ist schwierig zu bestimmen.

3) Sonst ist die Sehstrahlung völlig normal.

4) Dagegen ist die Cuneus-oberfläche in grosser Ausdehnung erweicht.

Die rechte Hemisphäre. (Taf. IX. X. XI.)

Die laterale Fläche. (Taf. IX. Fig. 1.)

Frontallappen. Die Windungen sind zahlreicher als normal und etwas schmal.

F^1 ist der Länge nach unregelmässig, zweigeteilt, aber ohne pathologische Veränderungen.

F^2. Pes des F^2 durch 2 starke Schenkel mit C^a verbunden (s. die Fig. 1. Taf. IX.). Unmittelbar vor dem Sulcus præfrontalis eine unregelmässige kortikale Malacie, welche den F^2 in einer Ausdehnung von etwa 35 m.m. und einer Breite von 20 m.m. einnimmt. Die Malacie berührt auch in einer Ausdehnung von einigen Millimetern F^1 und geht auf den aufsteigenden Schenkel des F^3 und die nächste Windung des F^3 über in der Ausdehnung, wie Fig. 5. näher zeigt. Der malacische Herd ist etwas eingesunken, gelblich, weich und wird bei dem Ablösen der Pia etwas fetzig.

Die Centralwindungen sind von abnormer Form, und in Folge dessen ist ihre Begrenzung etwas schwierig zu bestimmen.

C^a ist im unteren Abschnitt von einem tiefen Sulcus durchschnitten. Dieser Teil geht mit zwei kräftigen Ausläufern in F^2 über. Der obere Abschnitt ist kräftig entwickelt. C^a ist völlig normal.

Auch C^p ist in derselben Höhe in zwei Teile abgeteilt. Der ventrale Abschnitt ist an der Oberfläche normal. Die der Rinde zunächstliegenden Teile sind in einer Ausdehnung von 2 c.m. in ihrer ganzen Breite malacisch. Die obersten 3.5 c.m. haben eine unversehrte Rinde.

Parallel mit C^p läuft ein schmaler Gyrus, bei dem man vielleicht zweifelhaft sein könnte, ob er nicht zum C^p gerechnet werden sollte. Richtiger dürfte es doch sein, ihn zum P^2 zu rechnen. Er zeigt in der Länge von 35—38 m.m. eine malacische Rinde. Der ventrale Teil bildet die vordere Windung des P^2, der obere sollte vielleicht richtiger dem P^1 zugerechnet werden.

Im Gyrus angularis (A) ist auch eine kleine, 5—10 m.m. messende kortikale Erweichung vorhanden.

An der Spitze des Temporallappens findet sich eine recht scharf begrenzte Malacie. Diese nimmt nur die äussersten 2.5 c.m. ein. (Fig. 1.)

Im Occipitallappen (Taf. X.) besteht im Cuneus eine kleinere Malacie, welche den hinteren Abschnitt einnimmt. Sie misst oberflächlich sagittal 2 c.m., vertikal etwa 18 m.m. und berührt weder die Spitze noch die Margo falcata, wohl dagegen die Fissura calcarina in einer Länge von 6 m.m. und zwar 15 m.m. vor der Spitze. Hier dringt die Malacie in die Tiefe, was unten näher beschrieben werden wird.

Der übrige Teil des Cuneus sowie der Lobulus lingualis, die ventralen und lateralen Flächen sind makroskopisch vollständig unversehrt und normal.

Die Fissura calcarina ist nach hinten zweigeteilt, und sind die Zweige in der Fig. 8. mit oc. inf(erior) und oc. sup(erior) bezeichnet.

Frontaldurchschnitte. Occipito-Parietallappen.

Die Spitze. (Taf. X. Fig. 9.) Die äussersten 2—3 m.m. sind nicht verändert, aber gleich nach vorn davon fängt im Cuneus die Malacie an. Der Gyrus lingualis ist dagegen äusserlich normal. Die kleine Malacie ist makroskopisch wenig verändert, aber aus dem Durchschnitte geht hervor, dass die Erweichung eine vollständige ist und gegen das benachbarte Gewebe sich scharf absetzt. Sie nimmt die Tiefe der Fissura calcarina vollständig ein, wie aus der Fig. 10. hervorgeht. Die hintere Spitze der Fissur ist also völlig erweicht, obschon man dies an der Oberfläche nicht bemerkt.

Schnitt 1 c.m. (Taf. X. Fig. 10.) Hier setzt sich die Erweichung fort, nimmt die Oberfläche des Cuneus, mit Ausnahme der eigentlichen Margo falcata, bis zu einer Tiefe von 3—5 m.m. ein und ausserdem die ganze Fissura calcarina, und zwar sowohl die obere wie untere Lippe, mit Ausnahme der Mündung, wo die Rinde des Lobulus lingualis in einer Ausdehnung von etwa 3 m.m. makroskopisch normal ist (s. Fig. 10.) — sonst sind die lateralen und ventralen Flächen normal.

Schnitt 1.5 c.m. (Taf. X. Fig. 11.) Die Malacie nimmt nur die Lippen der Fissura calcarina im Ganzen 17 m.m. von der äusseren Fläche ein und greift also einige m.m. auf das Mark über — sonst sind Rinde und Mark normal.

Schnitt 2 c.m. (Taf. X. Fig. 12.) Hier ist nur die obere Lippe der Fissur und der Oberfläche des Cuneus bis zum Boden malacisch; der Boden selbst aber und die untere Lippe sind normal, wie auch die übrige Schnittfläche.

Die Malacie liegt nur kortikal.

Schnitt 3 c.m. (Taf. X. Fig. 13.) Die Schnittfläche normal; ein suspekter 0,5 m.m. grosser Fleck liegt an der Aussenseite des Horns zwischen dem Ependym und der Sehstrahlung (atr.).

Ausserdem eine kleine kortikale Malacie (mal.).

Schnitt 4 c.m. (Taf. X. Fig. 14.) Hier finden sich 2 kleinere Malacien, welche nicht die Sehstrahlung berühren.

a) Die eine liegt in dem Sulcus collateralis internus und ist fast nur kortikal (2,5 m.m. tief).

b) Die grössere nimmt das Mark des T^2 ein, gleich lateral von der Sehstrahlung, entsprechend einer Höhe von etwa 5 m.m. dorsal vom Boden des Hinterhorns. Die Sehstrahlung ist nicht erweicht, ihre Farbe *vielleicht* suspekt.

Die Malacie ist rundlich-eckig und misst etwa 10 m.m. frontal und 7 m.m. vertikal und dringt in der Tiefe des t^2 bis zur Oberfläche.

Schnitt 5 c.m. (Taf. X. Fig. 15.) Die am vorigen Schnitte vorhandene Malacie verläuft nach vorn und tritt nun an diesem Schnitt als eine kleine, unregelmässige, 2—3—4 m.m. grosse Erweichung auf. Sie liegt in der Sehstrahlung 9 m.m. dorsal vom Boden und hat dieselbe in einer vertikalen Ausdehnung von etwa 2 m.m. unterbrochen. Die ventrale Grenze der Malacie liegt 7 m.m. dorsal vom Boden des Unterhorns, dem t^1 entsprechend.

Im dorsalen Abschnitt des Marks des P^1 liegt eine 1 m.m. grosse Erweichung.

Die frontale Hälfte des Gehirns wurde in 1 c.m. dicke Horizontalschnitte zerlegt.

Der dorsalste Schnitt misst 2 c.m. und zeigt im hinteren Abschnitte des F^1 eine kleine, circumscripte Malacie, welche wie eine mehr ventrale im F^2 etwa 2 c.m. vor dem C^a liegt.

Schnitt 2 c.m. (Taf. IX. Fig. 2.) Ventral von der Margo falcata findet sich eine kortikale Malacie im f^1 welche, folglich sowohl F^1 wie F^2 berührt.

Der C^p ist auch an der Oberfläche malacisch.

Schnitt 3 c.m. (Taf. IX. Fig. 3.) Hier dringen die beiden Malacien tiefer ins Mark ein.

a) Die vordere im F^2 dringt 2 c.m. ins Mark und misst an der Oberfläche kaum 2 c.m.

b) Die hintere im C^p ist etwas undeutlich begrenzt und misst auch etwa 2 + 2 c.m. C^a und die vordere Hälfte des C^p werden nicht berührt, aber im Mark sind wahrscheinlich die Fasern vom C^p zur Capsula interna durchtrennt.

Schnitt 4 c.m. (Taf. IX. Fig. 4.) Noch ausgedehnter sind die Malacien an diesem Schnitte.

a) Die vordere nimmt den Pes des F^2 ein und streckt sich bis zum C^a und etwa 2,5 c.m. in die Tiefe, bis 3 m.m. von dem Ependym des seitlichen Ventrikels, gegenüber der Insertion des Balkens. Die Breite der Malacie an der Oberfläche ist etwa 2,5 c.m. C^a wird *nicht* berührt.

b) Die hintere nimmt das Mark des C^p und P^2 ein, hat die Markleisten zerstört, aber die Rinde unberührt gelassen. Sie dringt bis 2,5 c.m. ins Innere ein und breitet sich hier in der

Corona radiata unregelmässig aus; makroskopisch sind nur etwa die medialsten 5 m.m. der Corona radiata normal.

Im *Schnitt 5 c.m.* (Taf. X. Fig. 5.) Hier sind die Erweichungen nur von geringer Ausdehnung.

a) Die vordere misst in frontaler Richtung (vergl. Fig.) kaum 2 c.m. und 2 c.m. an der Oberfläche der Rinde.

b) Die hintere nimmt die hintere Abdachung des C^p und den P^2 ein. Tiefe etwa 1,5 c.m. C^a und vordere Abdachung des C^p sind normal.

Mehr ventrale Schnitte. (Taf. XI. Fig. 7.) Die Ausdehnung der Malacie tritt hier an den frontalen Schnitten hervor. Es zeigt sich, dass nur an dem vordersten Frontalschnitte eine Malacie von etwa 10 m.m. und zwar im Operculum sich findet. Weiter nach vorn dringt die Malacie in F^2 nur einige m.m. ventralwärts ein.

Dagegen dringt die hintere Malacie im P^2 bis zur Fossa Sylvii vor, greift aber auf die Insel oder den Temporallappen nicht über.

Die Rinde der Insel und die ganze Oberfläche der Fossa Sylvii ist makroskopisch normal (s. unten Mikroskopisches).

Temporallappen. (Taf. XI.) Hier ist nur die Spitze malacisch.

Frontalschnitte.

Die Spitze ist vollständig malacisch. (Taf. XI. Fig. 6.)

Schnitt 1 c.m. occipital von der Spitze. (Taf. XI. Fig. 7.) Hier sind T^1 (die dorso-laterale Fläche) und T^3 (die ventro-mediale Fläche) erweicht. Teile von T^2 und T^3 sind noch normal. Die Malacie durchsetzt auch das Mark des T^2.

Im Operculum ist eine 1 + 1 c.m. grosse Malacie vorhanden; sie stellt den ventralen Ausläufer der frontalen Malacie dar.

Schnitt 2 c.m. (Taf. XI. Fig. 8.) Die Malacie dringt etwa 2 c.m. mit einem 5 m.m. breiten Streifen ins Mark zwischen T^1 und T^2 ein.

Schnitt 3 c.m. (Taf. XI. Fig. 9) Die Malacie erstreckt sich keilförmig, jedoch nur etwa 1 c.m. hinein und berührt nur das Mark.

Das tiefere Mark des Temporallappens ist makroskopisch nicht primär getroffen.

Im übrigen ist folgendes zu bemerken (Auszug aus dem Protokolle).

Herz: Pericardium wenig Flüssigkeit.

Das Herz vergrössert 17 + 11 c.m. Die Spitze einige cm. nach aussen von der Mamilla, ebenso der rechte Rand nach aussen verschoben. Die Valvul. Aortæ sind zum Teil zusammengewachsen und etwas steif. Die Mitralklappe nicht verändert, aber die Mitralöffnung mit ringförmiger Kalkinfiltration behaftet, welche sich in die Wand des Ventrikels hinein fortsetzt. Der hintere Papillarmuskel vollständig kalkinfiltrirt, ebenso teilweise die Chordæ tendineæ.

Die Wände sind hypertrophisch, die Ventrikel ausgedehnt.

Lungen: Hypostasis und Bronchitis.

Milz: nichts Besonderes.

Nieren: chronische Stasisniere. Foci embolici.

Ventrikel: Gastritis chronica.

Leber: Atrophia senilis.

Aorta: atheromatöse Ulcerationen, und in den Art. iliacæ Aneurysma cirsoides.

Genitalia: Catarrhus hæmorrhag. uteri und Atrophia ovariorum.

Der Körper zeigt Decubitus.

Mikroskopisches.

Für die mikroskopische Untersuchung wurden sowohl die rechten wie die linken Occipito-Parietallappen in Frontalschnitte zerlegt. Färbung nach Weigert und Marchi und mit Carmin. Ausserdem wurden die rechtsseitigen Centralganglien in horizontale und die linksseitigen in frontale Schnitte zerlegt.

Die linke Hemisphäre. (Taf. X. Fig. 1—7.)

Schnitt 2 c.m. Zuerst ist zu bemerken, dass ein breiter Vicq d'Azyr'scher Streifen auf 2 übereinander liegende Furchen sich ausdehnt. Aus diesem Grunde dürfte man berechtigt sein, auch zwei übereinander liegende Fissuræ calcarinæ anzunehmen, wenn man überhaupt geneigt sein möchte anzunehmen, dass diese Furche durch jenen Streifen charakterisirt würde.

Eine Sehstrahlung tritt an diesen Schnitten noch nicht als besondere Schicht hervor.

Cuneus. In der *Rinde* des Cuneus findet sich eine teils kortikale Malacie von etwa 1 c.m. Ausdehnung mit zahlreichen Körnchenzellen, teils eine subkortikale Erweichung von etwa 4 m.m.

Das darunterliegende Mark zeigt eine auffallende Atrophie und Degeneration bis zu einer Tiefe von 1,5 c.m. Das atrophische Gebiet hat eine Keilform, mit der Spitze nach unten gegen die Spitze der Sehstrahlung gerichtet; es umfasst aber auch die zur Margo falcata verlaufenden Fasern.

Fissura calcarina. Die Rinde zeigt keine Veränderung, nur sind die Zellen aller Schichten reichlich pigmentirt: der Vicq d'Azyr'sche Streifen sowie die radiären und tangentialen Fasern sind in normaler Menge vorhanden.

Das subkortikale Mark ist intensiv gefärbt.

Im O^2 findet sich eine m.m. breite und mehrere m.m. von vorn nach hinten sich erstreckende Malacie vor; von dieser kann man einen atrophischen Streifen bis zur Sehstrahlung verfolgen. Sonst scheint die ventrale und laterale Rinde auch mikroskopisch normal zu sein. Die Zellen sind jedoch häufig pigmentirt, wenn auch nicht in dem gleichen Grade wie in der Fissura calcarina. Das subkortikale Mark ist normal.

Das tiefe *Mark* hat normale Fasern, ausgenommen in dem der Malacie entsprechenden Gebiete, wo die Fasern völlig im Zerfall begriffen sind.

Schnitt etwa 2,5 c.m. Wie der vorige Schnitt.

Im *Cuneus* und O^2 finden sich die eben erwähnten Malacien.

Im O^3 findet man ausserdem einen etwa 6 m.m. grossen oberflächlichen Defekt in der Rinde mit sekundärer Markatrophie.

Die Rinde der *Fissura calcarina* und ihr subkortikales Mark sind normal.

Die *Sehstrahlung* tritt hier als eine besondere Bildung hervor. Sie zeigt, besonders in ihrem ventralen Abschnitte, eine auffallende Atrophie der drei Schichten.

Schnitt 3 c.m. Die Ausdehnung der Malacie in der oberen Lippe der Rinde der *Fissura calcarina* ersieht man aus der Abbildung; die Rinde ist nur an der Mündung der Furche betroffen.

Die *Sehstrahlung* zeigt überall, besonders in der mittleren Schicht einen Faserausfall und im dorsalen Abschnitt eine ausgesprochene Veränderung. Dieselbe wird teils durch die ausgedehnte Atrophie der Cuneus-rinde, teils durch eine oder richtiger zwei kleinere Malacien (und Atrophien) in der lateralen Rinde in der Tiefe des Sulcus occipitalis superior bewirkt. Die eine von diesen dringt bis in die Sehstrahlung ein. (Taf. X. Fig. 5 atr.)

Sowohl die innere wie die äussere Schicht zeigt in ihrem dorsalen Abschnitt eine deutliche Degeneration der Fasern, was sich in gleicher Weise, wie die Degeneration der mittleren Schicht, erklärt.

Die Rinde und das subkortikale Mark der Fissura calcarina sind normal.

Schnitt 4 c.m. Fissura calcarina. Die Rinde und das subkortikale Mark sind normal. Die Lage und Form der Malacie (s. Fig. 6).

Die *Sehstrahlung* ist überhaupt schmal und zeigt, im dorsalen Abschnitte zwei, im ventralen eine begrenzte Atrophie (s. Fig. 6.); beide liegen hauptsächlich in der mittleren Schicht. Auch im ventralen Abschnitt ist ein Faserausfall vorhanden. Die Associationsschichten sind dünn.

Schnitt 5 c.m. Die mikroskopische Untersuchung bestätigt den makroskopischen Befund hinsichtlich der Lage und Form der in der Sehstrahlung vorhandenen Atrophie. Ihre Form und Lage wechseln etwas; die Fig. 7. zeigt die durchschnittliche Lage und Form.

Schnitt 6 c.m. In der Sehstrahlung liegen etwa 2 c.m. dorsal vom Boden des Hinterhorns drei unregelmässige atrophische Flecke. Diese entsprechen deutlich den begrenzten Atrophien, welche am vorigen Schnitte (s. Fig. 7.) etwa 1 c.m. mehr ventral liegen und mit atr. bezeichnet sind.

An Marchi'schen Präparaten findet man:

1) in der Associationsschicht an der Wand des Hinterhorns häufig atrophische Fasern;

2) in der mittleren Schicht zeichnen sich die erwähnten Atrophien entweder blass, oder sie sind mit schwarzgefärbten Resten von Körnchenzellen besetzt. Sie stammen wahrscheinlich aus verschiedenen Krankheitsperioden;

3) degenerirte Flecke in der lateralen Associationsschicht;

4) zahlreiche *degenerirte Fasern im Splenium corporis callosi.* Diese Degeneration tritt auch an den Weigert'schen Präp. hervor.

Schnitt 7 c.m. (durch den freien Teil des Pulvinars).

Die Sehstrahlung überhaupt etwas blass, ohne begrenzte Atrophien. Im dorsalen Abschnitt der lateralen Insertion des Pulvinars ist sie auffallend blassgelb (atrophisch), und zwar mehr ventral- als dorsalwärts; besonders zeichnet sich ein dreieckiges Feld aus, welches etwa in der Höhe des hier noch nicht erscheinenden äusseren Kniehöckers liegt.

Die Fasern sind in diesem Gebiete recht stark varicös, aber die ins Pulvinar einstrahlenden Bündel hatten ganz normale Fasern.

Schnitt 8 c.m. (durch das Brachium anterius).

Brachium anterius: Viele starke Fasern sind in Degeneration begriffen (Marchi), wie auch einzelne starke im Stratum opticum des *Colliculus anterior.*

Brachium posterius: zahlreiche degenerirte Fasern.

Corpus geniculatum internum: zahlreiche vom Brachium anterius kommende oberflächliche Fasern in Degeneration begriffen, nicht aber die tieferen (= mehr dorsalen).

Corpus geniculatum externum: keine begrenzte oder diffuse Atrophie. *Fasern,* Markstreifen und Zellen zahlreich und normal. Selbst an den Marchi'schen Präparaten war sonst nichts Abnormes zu beobachten. Das Wernicke'sche lateral vom äusseren Kniehöcker liegende Feld enthält gut gefärbte Nervenfasern in normaler Anzahl. In ventralen Abschnitten parallel mit dem ventralen Rande tritt an vielen Präparaten ein Streifen hervor (Faserausfall?).

Schnitt 9 c.m. Nichts Abnormes. Die Schnittserie umfasst die hintere Hälfte der Centralganglien vor dem Kniehöcker.

Rechte Hemisphäre.

Occipitallappen (Taf. X. Fig. 8—15).

Schnitt 1,5 c.m. (Fig. 11). Ausser der makroskopischen Erweichung der Gegend der Fissura calcarina tritt eine kleine kortikale Erweichung zwischen O^3 und T^4 hervor und ebenfalls eine kleine kortikale Erweichung im dorsalen Teil des Cuneus. Endlich lassen sich noch durchs Mikroskop zwei kleine Randerweichungen in der lateralen Rinde (O^2) entdecken (s. Fig. 11). Die *Sehstrahlung* ist in ihrer Mitte sekundär degenerirt, es sind jedoch die Trümmer der Nervenfasern noch vorhanden. Die makroskopische Erweichung hat die Ausdehnung, wie sie die Fig. 11 zeigt, aber rings um diese Erweichung herum findet man eine recht ausgedehnte mikroskopische Degeneration, welche sich nach unten und aussen wenigstens 3—4 m.m. weit hinzieht und sich nach oben noch weiter ausbreitet. Fast überall im Mark findet man deshalb degenerirte Fasern.

Die laterale Schicht der Sehstrahlung wird von zahlreichen radiären blassen Streifen, die von der Fissura calcarina kommen, (nach der lateralen Rinde ziehenden degenerirten Associationsbündeln) durchsetzt.

Schnitt 2 c.m. (Fig. 12). Die makroskopische Erweichung dringt bis zur Wand des Hinterhorns vor (s. Fig. 12). Ausserdem findet sich im Mark eine und in der lateralen Rinde einige fast mikroskopische Erweichungen. Die *Sehstrahlung* ist degenerirt; aber je weiter die Schnitte nach vorn liegen, um so zahlreicher treten normale Fasern auf.

Schnitt 3 c.m. (Fig. 13). Einige kleine kortikale Malacien von 1—4 m.m. Grösse in dem lateralen und ventralen Mark. Die Sehstrahlung ist sonst nunmehr fast nur noch in ihrem dorsalen Abschnitte etwas atrophisch. Etwas lateral von ihr liegt ein einige Millimeter grosser Fleck, welcher sich weiter nach vorn bedeutend vergrössert und zwar lateralwärts.

Schnitt 4—5 c.m. (Fig. 14. 15). Die eben erwähnte kleine Malacie dehnt sich hier bedeutend aus und liegt in einer Anzahl von Präparaten nicht nur unmittelbar der Sehstrahlung an, sondern hat auch auf eine Strecke von 2—2,5 Millimeter die Sehstrahlung mehr oder weniger vollständig zur Atrophie gebracht. Aber selbst hier findet sich noch eine Anzahl von Nervenfasern erhalten.

Diese Stelle liegt etwa 8 m.m. dorsal vom Boden des Hinterhorns (s. Fig. 15. mal.).

Auch einige m.m. weiter ventralwärts ist die Sehstrahlung zum Teil atrophisch.

Schnitt 5—6 c.m. Die Sehstrahlung ist mehr diffus blass (Faserausfall); sonst zeigt sie keine nennenswerten Veränderungen. Keine begrenzten Atrophien.

Die Centralganglien.

Die Centralganglien der linken Hemisphäre wurden in Frontalschnitte zerlegt, um die eventuell von dem Occipitallappen ausgehende Degeneration bis in die Centralganglien verfolgen zu können. Das magere Untersuchungsergebnis findet sich oben auf Seite 64.

Die Centralganglien der rechten Hemisphäre wurden in eine Serie von Horizontalschnitten zerlegt, um die sekundären Veränderungen der Malacie der Rinde der Centralganglien besser zu verfolgen. Die Beschreibung derselben verfolgt die Richtung von oben nach unten. Die obersten Schnitte entsprechen der Oberfläche der Fig. 5 Taf. IX.

Die *Rindenmalacie* fällt mikroskopisch mit der makroskopischen zusammen. Die Ausbreitung dieser Malacie in den dorsalen Schnitten ersieht man aus den Fig. 1 und 5 Taf. IX. Etwas tiefer unten (Ser. a), ist das Operculum superius, zwar in seinem hinteren Abschnitt, malacisch, aber die Erweichung greift am Vereinigungspunkt zwischen Operculum und Inselrinde nur in kleiner Ausdehnung, etwa 1 c.m. in sagittaler Richtung, auf diese über, auf das subkortikale Mark jedoch gar nicht.

Noch tiefer nach unten (Präp. Serie b) sind die 2 hintersten Centimeter der Inselrinde ergriffen und ausserdem das subkortikale Mark bis zu einer Tiefe von etwa 3 m.m. Weder das Putamen noch die Occipitalstrahlungen sind betroffen.

Noch tiefer in der Höhe der Glandula habenulæ und des unteren Rands des Operculums ist zwar die Rinde des letzteren malacisch, aber die Inselrinde hat makroskopisch ihr normales Aussehen fast wiedergewonnen, unter dem Mikroskope jedoch zeigt sich die Textur der Rinde völlig verändert, indem die Zellen vollständig degenerirt und die Fasern verschwunden sind. Das subkortikale Mark färbt sich kaum, wohl aber die äussere Kapsel des Linsenkerns.

Die Veränderung der Inselrinde ist weiter unten, in der Höhe des Tractus und des T^1, noch vollständiger, sie ist hier völlig malacisch.

Im untersten Abschnitt (Höhe des Uncus) ist die Inselrinde normal.

Thalamus opticus.

Dorsale Schnitte. Die Hauptmasse des Thalamusgewebes ist normal. Malacien sind nicht vorhanden. Die *Fasernetze* von normalem Reichtum; die Fasern sind normal gefärbt, nicht varikös. Die einstrahlenden Bündel sind an Zahl und Konstitution normal. Die Gitterschicht normal.

Die *Zellen* sind auffallend pigmentreich, viele scheinen runder als normal zu sein, andere sind eckig und mit deutlichen Fortsätzen.

Ventrale Schnitte. Auch hier finden sich keine deutlichen Veränderungen, ausgenommen, dass eine Anzahl der an dem medialen Rande gelegenen Fasern degenerirt ist. Woher diese stammen, bleibt unklar.

Pulvinar ohne etwas Bemerkenswertes.

Nucleus lentiformis.

Das *Putamen* scheint nicht durch die Rindenveränderung gelitten zu haben. Nirgends dringt die Malacie in dasselbe ein.

Die äussere *Kapsel* des Putamens ist zwar makroskopisch intakt, ihre Fasern sind jedoch in grosser Ausdehnung im Zerfall begriffen und färben sich überhaupt schwach. Ebenso verhalten sich die durch den frontalen Abschnitt des Putamens tretenden Bündel.

Der *Globus pallidus* und die *Ansa lenticularis* sind völlig normal. Die Fasernetze sind kräftig entwickelt und die Fasern intensiv gefärbt.

Nucleus caudatus ohne Veränderungen.

Corpus geniculatum internum ohne Besonderes.

Corpus geniculatum externum ohne Veränderungen. Die Fasern zeigen sich schön gefärbt, die Markleisten kräftig und wohl markirt. Die Zellen ohne deutliche Veränderungen. Die Marchi'schen Präp. lassen keine Atrophie erkennen.

Tractus normal.

Capsula interna.

Im dorsalen Abschnitte des Thalamus.

Die *frontale* Strahlung. Die Hauptmasse enthält normale Fasern, nur die durch das Putamen tretenden sind atrophisch oder im Zerfall begriffen.

Die *mittlere* (von der lateralen Rindenfläche kommende) ist im Allgemeinen auch normal.

Die *occipitale* Strahlung enthält fast ausschliesslich normale Faserbündel, ausgenommen die medialsten derselben, welche sehr varikös sind. Die unmittelbar lateral von der Strahlung liegenden tieferen Associationsfasern der lateralen Rinde sind dagegen im Zerfall begriffen.

An den Marchi'schen Präparaten entdeckt man jedoch, dass eine ansehnliche Anzahl von diesen Fasern der frontalen, centralen und occipitalen Strahlungen, welche die Capsula interna durchsetzten, in der That partiell degenerirt sind, wenn auch die Weigert'schen Präp. dies nicht so deutlich zeigen.

Etwas tiefer sieht man an den Marchi'schen Präp., dass auch nicht wenige von den in dem unteren Abschnitt der Capsula interna nach unten verlaufenden Fasern degenerirt sind (Ser. C. 5), und dieses tritt noch deutlicher im Pes hervor. Hier enthält der mittlere Abschnitt eine grössere Anzahl degenerirter Fasern.

Corpus quadrigeminum anterius dextrum et *sinistrum* ohne Veränderung, ausgenommen, dass sich in dem linken einige degenerirte Fasern vorfinden.

Medulla oblongata.

Bindearme, Olivæ und die übrigen Gebilde zeigen nichts Besonderes.

Die Schleife: An den Weigert'schen Präp. konnte nichts Abnormes wahrgenommen werden, weder in der Form, noch der Grösse oder der Färbung. An einigen Präp. nach Marchi dagegen fanden sich in den *beiden* Schleifen hie und da schwarze Klümpchen als Anzeichen einer Degeneration.

Pyramidenbahn: Ein Unterschied in Farbe oder Grösse wurde nicht wahrgenommen, aber es fanden sich in beiden recht zahlreiche schwarze Klümpchen, und zwar viel zahlreicher in der rechten als in der linken. Sie waren gleichmässig über den Durchschnitt verteilt.

Kleinhirn: An einer Anzahl von Querschnitten der Pedunculi cerebelli wurde nichts Pathologisches wahrgenommen.

Epikrise.

Kurzer Krankenbericht. Keine nervöse Belastung. Schlechte hygienische Verhältnisse. 1892 Schwindelanfälle, anfangs leichterer, später schwerer Art. Zu Neujahr 1893 ein stärkerer Schwindelanfall, mit Bewusstseinsverlust, aber ohne nachfolgende Lähmung. Während des Frühlings und des Sommers wiederholte Anfälle leichterer Art. Um den 10. Aug. ein Anfall. Wurde am 23. Aug. 1893 ins Krankenhaus aufgenommen. In der Nacht zwischen d. 26. und 27. August hatte Pat. einen Anfall, fiel zu Boden, verlor das Bewusstsein und wurde auf der linken Seite gelähmt. Nachher war Pat. sehr unruhig, verworren und schlaff. — Nach und nach kehrte die Motilität, obschon nicht vollständig, zurück, sie konnte die Hand und den Fuss bewegen; später auch den Arm und das Bein heben.

Status præs. $^{19}/_{9}$ 93. Graubleich. Puls unregelmässig. Extremitäten cyanotisch. Somnolent, schwatzt unzusammenhängende Worte, bisweilen ganz klar; keine Hallucinationen. Leichte amnestische Aphasie II. Sehvermögen herabgesetzt, besonders links. Beiderseits beginnende centrale Katarakt. Gesichtsfeld bedeutend eingeschränkt, nur das centrale erhalten geblieben. Weder Hemianopsie noch hemianopische Pupillenreaktion. III. IV. VI. Nichts. V. Sensibilität links herabgesetzt. VII. Unteres Facialisgebiet leicht paretisch. VIII. Gehör beiderseits herabgesetzt. Sensibilität sonst links herabgesetzt, und zwar sowohl Tast-, Schmerz-, Ort-, Temperatur und Muskelsinn. Motilität auf der linken Seite vermindert. Schwacher Dorsalklonus links. Harn und Faeces gehen unfreiwillig ab. Decubitus. Herzdegeneration. $^{22}/_{9}$ Partieller epileptiformer Anfall. $^{15}/_{10}$ Die linksseitige Parese stärker ausgesprochen als vorher. $^{22}/_{10}$ Tod.

Diagnose. *Art der Läsion.* Das hohe Alter der Pat., die vorangegangenen, wiederholten Schwindelanfälle, die graubleiche Gesichtsfarbe und die Herzdegeneration der Pat. deuteten auf eine Thrombose als Ursache der apoplektischen Anfälle hin. Besonders habe ich öfters beobachtet, dass eine bleiche ins graubleich-graugelb übergehende Gesichtsfarbe oft bei der Thrombose vorkommt, während eine mehr rothe auf Hämorrhagie deutet. Die Sektion bestätigte die Diagnose.

Die vorübergehenden Schwindelanfälle waren, wie es gewöhnlich unter solchen Umständen der Fall ist, wirkliche von organischen Veränderungen begleitete Hirnschlaganfälle. Die mikroskopische Untersuchung zeigte, dass die Veränderungen im Gehirn verschiedenen Alters waren. Die jüngsten, entsprechend dem letzten Anfalle am 26. Aug., waren die in der Rinde der rechten Hemisphäre, im Gyrus centralis posterior und G. parictalis inferior und in der Spitze des rechten Temporallappens gelegenen. Schon älteren Datums waren die Malacien des Occipitallappens, und endlich fanden sich in den beiden Occipitalschstrahlungen kleine Narben noch älteren Datums. Alle diese Veränderungen waren durch Thrombosen verursacht.

Locus laesionis. Eine genauere Lokalisation liess sich in diesem Falle nicht feststellen. In dem Verlaufe des Falles oder im Insulte selbst sind keine besonderen Anhaltspunkte für eine Detaildiagnose gegeben. Die Lähmung war keine von dem gewöhnlichen Typus abweichende. Arm und Bein wurden gelähmt und zwar sowohl hinsichtlich der Motilität wie Sensibilität. Die Besserung der Lähmungssymptome trat in gewöhnlicher Weise nach dem Anfalle ein. Die bald nachher eintretende Verschlimmerung war wohl eher der Ausdruck der sinkenden Lebenskraft und des nahenden Todes, als der einer Vergrösserung der Malacien.

In allen diesen Umständen liegen jedenfalls keine Anhaltspunkte für eine Lokalisation des pathologischen Processes. In dem vorliegenden Falle findet sich keine Veränderung weder in den centralen Ganglien noch in der Medulla oblongata. Fast alle pathologischen Processe sind kortikal, wenn man die kleinen Veränderungen in den Sehstrahlungen ausnimmt. Es fragt sich deshalb, ob die kortikale Natur in diesem Falle wirklich diagnosticirt hätte werden können. In dieser Hinsicht bemerke ich, dass die Diagnose auf eine Thrombose mit einem gewissen Grade von Gewissheit gestellt wurde, da aber die Lähmung in Arm und Bein in ziemlich gleichem Grade ausgesprochen war und also keine Monoplegie vorlag, so konnte die Läsion ebenso wohl die Rinde als das tiefere Mark getroffen haben. Nur die anfangs etwas schnelle Restitution der Lähmungssymptome konnte gegen eine Lokalisation in der Capsula interna sprechen.

Hinsichtlich der Bedeutung der Stärke der Sensibilitätsstörungen im Verhältniss zu denen der Motilität siehe unten: Sensibilität.

Analyse der Symptome.

Psyche: Sowohl vor als nach den stärkeren Schwindelanfällen fühlte sich die Pat. bisweilen »im Kopf eingenommen» und »sonderbar». Nach dem Anfalle im August 1893 hatte sie Kopfweh und antwortete etwas verworren auf Fragen. So war es auch nach dem Anfalle in der Nacht vom 26—27. Aug. der Fall. Sie war längere Zeit verworren und sehr apathisch. Im Sept. bei der Aufnahme des Status præsens war sie schlaff und gegen die Umgebung gleichgültig. Sie plauderte oft unzusammenhängende Worte. Aber bisweilen war die Intelligenz recht gut, sie verstand dann die an sie gerichteten Fragen und führte die Befehle aus. Das Gedächtnis für Namen u. s. w. war in hohem Grade geschwächt.

Einen solchen psychischen Zustand habe ich oft bei multiplen kortikalen Erweichungen in Folge von Thrombose gefunden. Der somnolente gleichgültige Zustand lässt sich leicht durch die verminderte und ungleichförmige Blutzuführ zur Hirnrinde erklären. Diese aber hat ihren Grund hauptsächlich in der Arteriosclerose der Gefässe, wodurch die Rinde in abnormer und ungenügender Weise ernährt wird, und zwar nicht nur an einer beschränkten Stelle, sondern in weiteren Gebieten oder an einer grösseren Anzahl von Stellen.

Dann treten oft hier und da kleine Thrombosen mit konsekutiven Malacien auf. Diese Thrombosirungen kennzeichnen sich gewöhnlich durch leichtere Schwindelanfälle; falls die thrombotisirten Gebiete grösser sind, durch apoplektiforme Anfälle.

So war es auch hier der Fall. Hie und da trifft man in der Rinde und auch im Mark auf kleine Erweichungen oder Atrophien als Folgen der vorhergehenden Thrombosen. In der Rinde finden sich fünf derartige grössere, obschon nicht ausgedehnte Herde, aber daneben noch eine grosse Anzahl kleiner bis mikroskopischer.

Durch die konsekutive Nutritionsstörung der Rinde und das Vorhandensein dieser Herde und der konsekutiven Degenerationsvorgänge in grösseren und kleineren Associationsbahnen muss das für das psychische Leben notwendige harmonische Zusammenwirken der verschiedenen Rindenteile in hohem Grade gestört werden.

In solchen Fällen ist ausserdem die Herzwirksamkeit infolge der gleichzeitigen Degeneration und oft vorkommenden Sklerosirung der Herzgefässe gewöhnlich geschwächt und unregelmässig. Diese Umstände führen zu einer Anämie des Gehirns, wodurch die psychische Thätigkeit noch mehr vermindert wird. Alle diese Ursachen resultiren in einer Schwächung oder selbst Aufhebung der höheren Intelligenz und rufen Willensschwäche, ja selbst Apathie und Somnolenz hervor.

Aus diesem Zustande kann Pat. oft durch äusseren Reiz — durch Zuruf, Schmerzreiz u. d. — erweckt werden, und es zeigt sich oft dabei, dass Pat. dann recht klar und unverworren Fragen auffast und Befehle ausführt oder auf Fragen antwortet.

So liegen die Dinge nicht bei gesteigertem intrakraniellen Druck. Hier liegt Pat. mehr in einem dauernden somnolenten Zustande, und der äussere Reiz ruft kaum in gleichem Grade »lucida intervalla» hervor.

Hierin finde ich bei dem vorliegenden Falle, ich möchte wohl sagen, den einzigsten Anhaltspunkt für eine »kortikale» Diagnose.

Aphasie. Es war nicht leicht zu entscheiden, ob in diesem Falle eine amnestische Aphasie vorlag oder ob die Unfähigkeit der Pat. Gegenstände resp. Personen zu benennen auf allgemeiner Gedächtnisschwäche beruhte.

Da keine Veränderung in den linksseitigen kortikalen Rindencentren vorhanden war, so dürfte wohl die scheinbare Aphasie von dem geschwächten Gedächtnis abhängig gewesen sein.

Kranialnerven. I. In Anbetracht des traurigen Zustandes der Pat. können aus den Beobachtungen über den Geruchsinn nur mit Reserve Schlüsse gezogen werden. Auffallend ist jedenfalls die ausgeprägte *Anosmie* und der Umstand, dass diese besonders *links* ausgeprägt war. — (S. unten unter IX.)

II. Um so wichtiger scheinen die Beobachtungen über das Gesichtsvermögen der Pat. zu sein. Mehrere Umstände vereitelten zwar jeden Versuch einer genaueren Untersuchung. Die Sehschärfe war nämlich in so hohem Grade herabgesetzt, dass der Grad der Sehschärfe nicht geprüft werden konnte, und zwar besonders infolge einer kataraktösen Verdichtung beider Augen, besonders links. Dessen ungeachtet wurde mit Sicherheit konstatirt, dass die Pat. nur im centralen Gesichtsfeld Gegenstände, wie eine brennende Lampe, sehen konnte, dagegen machten die wiederholten Versuche bei verschiedenen Gelegenheiten den Eindruck, dass das *peripherische Gesichtsfeld vollständig fehlte.* Wäre nun dies durch die centrale Verdunklung des Linsenkörpers verursacht, dann hätte wohl Pat. auch im centralen Gesichtsfeld nichts sehen können. Dagegen scheiterte jeder Versuch das Gesichtsfeld perimetrisch zu bestimmen, was um so mehr zu beklagen ist, da dieser Fall sonst unsere Kentnisse über die Grenzen des kortikalen Gesichtsfeldes gewiss erweitert hätte. Bei dieser Sachlage gehe ich nur von der Thatsache aus, dass das peripherische Gesichtsfeld fehlte, aber das *centrale erhalten* geblieben *war,* und dass endlich *keine Hemianopsie* vorhanden war. In der That gipfelt die Bedeutung des Falles in diesem Verhältnisse.

Was beweist nun der Fall? Ein Blick auf die Figuren 8—12 Taf. X zeigt dann, dass im rechten Occipitallappen eine scharf begrenzte, hauptsächlich kortikale Erweichung bestand. Die Lage und Form dieser Erweichung ersieht man am besten an der Figur 8, und wie tief sie ins Mark eindringt, zeigen die Figuren 10, 11 und 12. Etwa $1{,}5$ c.m. vor der Spitze des Occipitallappens dringt die Malacie in die Sehstrahlung ein, und die mikroskopische Untersuchung zeigt hier, dass eine auffallende Atrophie in der Hauptmasse der mittleren Schicht dieser Strahlung besteht. Der Effekt der anfangs anscheinend nur kortikalen Erweichung ist also der, dass die hinteren etwa 1,5 m.m. des Occipitallappens die Lichteindrücke nicht empfangen können. Der Effekt erstreckt sich selbst ein wenig weiter, indem, wie die Fig. 8 und 12 zeigen, die Malacie in der Fissura calcarina sich etwas weiter nach vorn hinzog und an der Oberfläche des Cuneus selbst die hintersten 25 m.m. einnahm.

Betrachtet man nun die Fig. 1—6, so wird man gewahr, dass die Rinde des linken Cuneus auch erweicht ist, und zwar weniger in der Spitze, ausgedehnter weiter nach vorn. An keinem Punkte scheint die Sehstrahlung *primär* affizirt gewesen zu sein, ausgenommen dass eine kleine Malacie in ihrem dorsalen Abschnitt (Fig. 5 und 6) bestand. Es ist also ein wenn auch kleines symmetrisches Gebiet in den beiden Occipitallappen erweicht. Diese Fläche ist zwar nicht sehr gross; man dürfte aber gewissermassen berechtigt sein auszusprechen, dass die hinteren Abschnitte der Cunei gewiss nicht funktionsfähig waren. In diesem Falle war also das centrale Gesichtsfeld ungeachtet einer bilateralen Zerstörung der hinteren Abschnitte der Cunei erhalten geblieben. Daraus schliesse ich, dass das Makularfeld hier sich nicht befindet. Man mag betreffs der Kompensation die Förster'sche oder die Wilbrand'sche Ansicht huldigen, der eben ausgesprochene Schluss ist jedenfalls zwingend. Nur wenn die Ansicht von Monakow, dass das Centrum mobil ist, richtig ist, lässt es sich denken, dass das Sehvermögen im centralen Gesichtsfeld erhalten geblieben war, selbst wenn es ursprünglich in das zerstörte Rindengebiet lokalisirt wäre. Nach dieser Ansicht kann nämlich ein ganz neues Gebiet vikari-

irend eintreten. Nach dieser Ansicht besteht überhaupt kein konstantes Gesichtscentrum und eine Projektion der Retina findet überhaupt nicht statt.

Zweitens schliesse ich aus dem Befund folgendes. Durch die klinische Beobachtung wurde genügend nachgewiesen, dass auch keine Hemianopsie vorhanden war. Da nun fast die ganze Rindenoberfläche des linken Cuneus erweicht war, so spricht der Fall gegen eine Lokalisation des Gesichtsfeldes hauptsächlich oder ausschliesslich in dem Cuneus, was wohl sonst die Mehrzahl der Forscher annimmt.

Im zweiten Teil meines Werkes kam ich nach einer kritischen Analyse der vorhandenen Thatsachen zu dem Schlusse, dass das Sehcentrum wesentlich auf die Rinde der Fissura calcarina begrenzt ist, wenn man auch die genaueren Grenzen in verschiedenen Richtungen noch nicht bestimmen konnte; es findet hier eine Projektion statt, indem u. a. das centrale Gesichtsfeld mehr nach vorn, das peripherische im horizontalen Meridiane mehr occipitalwärts liegt.

Der vorliegende Fall scheint nun nach dem was oben nachgewiesen ist mit dieser Theorie in völligem Einklang zu stehen, indem dadurch bewiesen wird, dass der Cuneus nicht der hauptsächliche Sitz des Gesichtscentrums sein kann.

Was die Lokalisation des Makularfeldes betrifft, so ist unser Fall zwar nicht beweisend. Doch ist die Sache auffallend, dass nach der klinischen Beobachtung das peripherische Gesichtsfeld in jedem Auge fehlte, aber das centrale erhalten geblieben war. Nun waren im rechten Occipitallappen die hintersten 15—20 Millimeter des Lappens ausser Funktion gesetzt, aber das centrale Gesichtsfeld erhalten geblieben. Dies scheint also dafür sprechen, dass das centrale Gesichtsfeld sich nicht in dem zerstörten Gebiet befinde. Zwingend ist jedoch, wie schon gesagt, der vorliegende Fall nicht. Es lässt sich nämlich denken, dass hier eine Kompensation durch den hinteren Abschnitt des linken Occipitallappens stattgefunden habe. Eine solche Möglichkeit kann zwar nicht abgewiesen werden, ist jedoch überhaupt nicht sehr wahrscheinlich, indem das erhalten gebliebene Gesichtsfeld nicht nur das makuläre Feld umfasste, sondern eine koncentrische Zone bis zu etwa 20 à 30°. Nun ist aber durch die bekannten Wilbrand'schen Untersuchungen eine Kompensation des makulären Feldes nachgewiesen, die des mehr peripherischen Gesichtsfeldes dagegen nicht.

Der Fall wird dadurch also wichtig, dass er *für die von mir früher urgirte Projektionstheorie spricht* und dass das makuläre Feld sich mehr frontal als das peripherische befinde.

Im frontalen Abschnitt der Fissura calcarina ist die Rinde vollständig intakt, ausgenommen, dass die obere Lippe weiter vorne (Schnitt 4 c.m., Fig. 5, 6) im linken Occipitallappen zum Teil zerstört ist. Dagegen ist der Fundus der Fissura calcarina, wohin ich das Makularfeld verlege (s. Teil II. S. 341), vollständig intakt. Ob übrigens dieser vorderste Abschnitt der Fissura calcarina zum Sehcentrum gehöre oder nicht, dafür liegen zur Zeit beweisende Thatsachen nicht vor. Der Fall steht also in vollständiger Übereinstimmung mit der von mir dargelegten Ansicht, wenn er auch, beim Fehlen einer perimetrischen Karte des Gesichtsfeldes, nicht so in allen Details überzeugend wirken kann, wie wohl wünschenswert wäre.

Farbenblindheit. Pat. konnte noch Farben unterscheiden. Dies zeigt, dass die Rinde des Cuneus nicht das centrale Farbenfeld darstellen kann, was auch der von mir ausgesprochenen Ansicht von der Lokalisation des Farbencentrums entspricht.

Die Gesichtsstörung war gewiss älteren Datums als die Lähmung.

Die Zuverlässigkeit der eben erlangten Resultate wird in einigem wenn auch geringem Grade dadurch vermindert, dass ausser der erwähnten Malacie in dem vorliegenden Falle verschiedene mikroskopische Veränderungen im Mark der beiden Occipito-parietal (resp. Temporal-) lappen vorkommen. Da alle diese in die beigefügten Figuren eingezeichnet sind, so wollen wir an der Hand der Abbildungen ihre Lage und die klinische Bedeutung studiren.

Ich bemerke zunächst, dass in *der linken Hemisphäre* am Schnitte 3 c.m. in der Spitze (Taf. X. Fig. 5) teils eine kleinere kortikale und subkortikale Erweichung in der lateralen Rinde in der Tiefe des Sulcus occipitalis superior vorhanden ist. Von dieser verläuft ein sekundär atrophischer Streifen nach dem dorsalen Abschnitt der Sehstrahlung. Hier liegt in der That eine grössere Veränderung vor, welche jedoch zum grössten Teil von der grösseren medialen Erweichung verursacht wird. Da nun diese Veränderung zum grössten Teil sekundärer Art zu sein scheint, so fällt der Effekt derselben wesentlich mit dem der kortikalen Erweichungen zusammen. An und für sich verursacht wohl die Veränderung kaum eine grössere Beschränkung des Gesichtsfeldes.

In der folgenden Schnittserie findet man nur Spuren von dieser Atrophie, ausserdem aber findet sich hier eine kleine Atrophie im ventralsten Abschnitte der Sehstrahlung. Wodurch diese verursacht wird, ist mir nicht recht klar; vielleicht durch eine mehr diffuse mit dem Mikroskop nicht nachweisbare allgemeine Reduktion der von der Oberfläche kommenden Markfasern. Jedenfalls scheint sie von wenig Belang zu sein.

Am Schnitte 5 c.m. (Fig. 7) finden sich in der Sehstrahlung drei schmale streifenförmige Atrophien. Wenn auch die erste oder zweite von der grossen Atrophie in der Fig. 3 abhängt, so dürfte jedoch wenigstens die dritte einen mehr selbständigen Ursprung haben und durch eine kapillare Thrombose verursacht sein. Es deuten darauf die Form, Lage und die mikroskopische Beschaffenheit. Keine dieser Atrophien dürfte auf die Schlussfolgerungen hinsichtlich des Sehcentrums einwirken. Ein von mir schon früher (s. Teil I S. 121) mitgeteilter Fall zeigt, dass kleine bilaterale, streifenförmige primäre Erweichungen in dem ventralen Abschnitte der Sehstrahlungen zwar bei deren Entstehung Blindheit verursachen können, aber nachher ohne auffallende Störung des Gesichts vorkommen können, wenn nur dabei zahlreiche frische Fasern vorhanden sind, welche die Gesichtsperception vermitteln. Wahrscheinlich finden sich in solchen Fällen im Gesichtsfelde schwarze Flecke, welche übersehen werden.

In *der rechten Hemisphäre* finden sich auch verschiedene Malacien. Von diesen sind die in der Fig. 11 in der

ventralen Rinde und die in Fig. 12 und 13 in der lateralen und ventralen Rinde abgebildeten Veränderungen von wenig Bedeutung. Wichtiger sind die lateral von der Sehstrahlung befindlichen, welche wohl alle mit der grösseren an der Fig. 14 hervortretenden Malacie zusammenhängen. Diese Malacie liegt fast vollständig lateral von der Sehstrahlung und kann also eine Einwirkung auf das Sehfeld nicht ausüben, dagegen findet man an der Fig. 15 zwei bemerkenswerte Atrophien, welche selbst in die mittlere Schicht der Sehstrahlung übergreifen. Zwischen diesen liegen intensiv gefärbte Nervenfasern. Da nun diese Malacien in der Höhe der zweiten Temporalwindung liegen und in der Höhe, wohin ich das Sehbündel für die Macula verlege, so verdienen diese Malacien besondere Aufmerksamkeit. In Anbetracht der vielen noch vorhandenen normalen Nervenfasern und der weniger exakten Untersuchung der Sehschärfe im Gebiete des Makularfeldes steht dieser Fall jedoch nicht im Gegensatz mit der von mir oben erwähnten Ansicht. Nur durch ganz exakte Beobachtungen kann die genaue Lage des Makularbündels in der Sehstrahlung bestimmt werden. Solche existiren in der Literatur noch nicht.

Keine der vorhandenen kleineren Malacien ist deshalb im Stande die oben erwähnten Resultate meiner früheren Untersuchungen aufzuheben.

Hemianopische Pupillenreaktion. Der Befund, dass eine solche Reaktion nicht vorhanden war, steht in völligem Einklang damit, dass alle Veränderungen in der Sehbahn resp. im Sehcentrum hinter dem Kniehöcker lagen und die Reflexfasern nicht getroffen haben.

III. IV. VI. Bei diesen Nerven fand sich *nichts Abnormes.*

V. Alle Sensibilitätsqualitäten waren in der linken Hälfte des Gesichts herabgesetzt. Der Tast- und Schmerzsinn war links herabgesetzt, aber nicht verschwunden. Der Temperatursinn war links sehr abgestumpft.

Nun wird die Sensibilität gewöhnlich auf die hintere Centralwindung lokalisirt. Einige Forscher dehnen ihr Centrum bis auf den Parietallappen aus. Hier war (s. Fig. 1 Taf. IX) die hintere Centralwindung nur fleckenweise erweicht, nämlich teils in ihrem ventralsten Abschnitt in kleiner Ausdehnung, dann 3 c.m. mehr dorsalwärts auf einer Strecke von etwa 2 c.m. Die Durchschnitte (Fig. 2—5) zeigen, dass, ob wohl die Erweichung auch das unterliegende Mark betroffen hatte, nichts zu dem Schlusse berechtigt, dass auch grössere von anderen Rindengebieten kommende Faserbündel ergriffen worden seien. In der That muss also die Erweichung hier hauptsächlich als eine kortikale gewirkt haben. Hieraus folgt also, dass eine auf die erwähnten Rindengebiete beschränkte Malacie Anästhesie im Gesicht hervorruft. Der Fall wird dadurch für die Lokalisationslehre wertvoll. Der Hauptherd liegt hinter dem Knie der vorderen Centralwindung, wohin von Horsley die Innervation des Daumens bei den Affen verlegt wird.

Die Frage, ob nun zu dieser Anästhesie die grössere Malacie im unteren Parietallappen beiträgt, beantwortet der Fall nicht.

Auch die Sensibilität der linken Zungenhälfte war herabgesetzt, was wohl durch die kleine an der Fossa Sylvii liegende Malacie bedingt wurde.

VII. Der klinische Befund hinsichtlich der Motilität des Gesichts war nicht klar, was jedenfalls beim Vorhandensein der Facialisanästhesie auffallend ist. Die Stellung der Nasenspitze und des Sulcus nasolabialis deuten auf eine linksseitige Parese, die Stellung des Mundes dagegen auf eine rechtsseitige, wenn man nicht eine Kontraktur der linken Wange annimmt. Dass eine linksseitige Facialislähmung vorlag, ist überhaupt wahrscheinlich. Wenn dies der Fall ist, dann beweist unser Fall, dass die Sensibilität und Motilität auf dasselbe Gebiet zu lokalisiren sind und dass dieses sehr beschränkt sein kann.

IX. Da der Geschmack für alle Qualitäten herabgesetzt und zugleich die Spitze des rechten Temporallappens völlig erweicht war, so ist man berechtigt zu fragen, ob diese beiden Befunde von einander abhängen. Dabei ist einerseits zu erinnern, dass hier eine eingehende Untersuchung der beiden Zungenhälften nicht vorgenommen werden konnte, anderseits dass Geschmacksstörungen bei cerebralen Leiden ebenso selten sind wie Erweichungen, welche die Spitze des Temporallappens einnehmen. Füge ich noch hinzu, dass Ferrier durch die Exstirpation der vorderen Spitzen der beiden Temporallappen im Stande war bei Affen den Geschmacksinn zum Verschwinden zu bringen, so muss gewiss dem vorliegenden Falle eine gewisse Bedeutung zuerkannt werden.

Pathologische Beobachtungen über *Geschmackstörungen* und gleichzeitige Zerstörungen im Temporallappen sind überaus selten. Ferrier*, Bevor und Jackson** haben solche Fälle erwähnt und ich weise auf sie hin***. Wenn nun auch einerseits in Anbetracht der Seltenheit solcher Befunde dieser Fall primo adspectu beweisend erscheint, so muss doch anderseits betont werden, teils dass die Geschmacksstörung sich an den beiden Zungenhälften vorfand, teils dass die Zerstörung *des Geschmackscentrums nur in einer Hemisphäre* aller Wahrscheinlichkeit nach *nicht von einer sehr ausgesprochenen Geschmacksstörung gefolgt wird*, indem die andere Hemisphäre wahrscheinlich kompensirend einwirkt.

Auch die in diesem Falle vorhandene *Geruchsstörung*, welche *links ausgesprochener* war, verdient aus demselben Grunde Aufmerksamkeit, wenn auch die kortikale Läsion auf die Spitze des Temporallappens beschränkt war und nicht auf den Gyrus Hippocampi (Uncus) übergriff.

Endlich will ich die Aufmerksamkeit darauf hinlenken, dass der Geschmack sowohl in dem vorderen wie in dem hinteren Abschnitt der Zunge herabgesetzt war.

X. XI. Diese Nerven bieten nichts Abnormes dar.

XII. Die Zunge war überhaupt schwer zu bewegen, aber besonders nach links. Diese linksseitige Parese ist um so interessanter weil hier die hintere Centralwindung nur in geringer Ausdehnung ergriffen war. Wie schon erwähnt, war

* Croonian Lectures on Cerebral Lokalisation 1890, pag. 126.

** Brain 1889, pag. 346.

*** Im Jackson-Bevorschen Falle hatte eine Geschwulst fast dieselbe Ausdehnung wie in diesem Falle die Erweichung. Die Störung bestand in Geschmackshallucinationen.

auch die Sensibilität der Zunge vermindert — ein Beweis, dass Sensibilitäts- und Motilitätscentra einander decken.

Sensibilität.

Der *Tastsinn* war in den Extremitäten beiderseits vermindert — vielleicht zum Teil infolge des traurigen Zustandes der Patientin; auf der linken Seite war er jedoch besonders abgestumpft. Am Rumpfe konnte ein Unterschied nicht festgestellt werden.

Der *Schmerzsinn* verhielt sich links in derselben Weise, war aber rechts normal.

Der *Temperatursinn* schien beiderseits abgestumpft, aber links in bedeutend höherem Grade.

Ebenso verhielt sich der *Ortsinn*.

Der *Muskelsinn* war rechts normal, links sehr abgestumpft, was besonders beim Gehen hervortrat. Endlich ergab die Untersuchung der *elektrocutanen* Sensibilität ähnliche Resultate.

Alle diese verschiedenen Untersuchungen ergaben also im Ganzen das übereinstimmende Resultat einer Verminderung aller Sensibilitätsqualitäten auf der linken Seite; die rechte Hälfte wurde für gewisse Qualitäten normal befunden, betreffs anderer weniger empfindlich.

Als Ursache dieser auffallenden Anæsthesia sinistra finden wir nur die kortikale Malacie an der hinteren Centralwindung. Ohne auf die weitläufige Frage nach der Lokalisation der Sensibilität hier tiefer einzugehen, will ich die Aufmerksamkeit nur auf den Befund in diesem Falle hinlenken, dass die Anästhesie sehr verbreitet war, aber die pathologische Läsion sehr beschränkt, wenn man nicht zur hinteren Centralwindung auch die dieser parallel laufende lädirte Windung rechnen will, welche unmittelbar hinter C^p liegt und von mir zum unteren Parietallappen gerechnet wird (P^2 in der Figur 1 Taf. IX).

Ausserdem verdient es bemerkt zu werden, dass hier *alle* Qualitäten gestört waren, und wenn man verschiedene Qualitäten, welche eigentlich inkommensurable Quantitäten sind, vergleichen darf, in etwa gleichem Grade.

Dies deutet darauf hin 1) dass selbst in einem beschränkten Gebiete Elemente für die ganze Körperfläche representirt sind und 2) dass hier die verschiedenen Sensibilitätsqualitäten auch vertreten sind.

Motilität.

Die Motilitätsstörungen waren ganz analog mit denen der Sensibilität. Überhaupt war die Motilität beiderseits vermindert und zwar in Folge der allgemeinen Schwäche der Pat. Aber links lag eine ausgesprochene Parese, ja fast Paralyse vor. Ob diese auch den Rumpf getroffen hatte ist wohl unsicher. Ausserdem war selbst ein gewisser Grad von Kontraktur vorhanden. Auch darf die nach dem Schlaganfalle schnelle Restitution hier nicht unerwähnt bleiben.

Hinsichtlich der Lokalisation muss hervorgehoben werden, dass die *hintere Centralwindung nur partiell getroffen war* und die vordere Centralwindung gar nicht. Für die Entstehung der Lähmung dürfte die Erweichung im Frontallappen (s. Fig. 1—5) ohne Belang sein, wie es wohl durch viele Beobachtungen nachgewiesen ist. In den Centralganglien oder in der Medulla spinalis waren keine Veränderungen vorhanden. Anmerkenswert ist dass die Pyramidenbahn nicht deutlich degenerirt war, obschon die Lähmung 2 Monate vor dem Tode entstand.

Endlich verdient der um $^{22}/_{9}$ eingetretene epileptische Anfall hier erwähnt zu werden.

Der Fall ist also sowohl hinsichtlich der Sensibilitäts- wie Motilitätsstörungen für die Lokalisationslehre von Bedeutung.

Reflexe. Anmerkungswert ist das Vorhandensein eines leichten *Dorsalklonus ohne* ausgesprochene *Degeneration* in der Pyramidenbahn.

Die *trophischen* und *motorischen* Störungen bieten nichts Auffallendes dar.

Pathologisch-anatomische Bemerkungen.

Die Ausbeute der mühevollen Untersuchung des Gehirns war leider nur recht mager. Die beiden Occipitallappen sowie die Centralganglien, die Medulla oblongata und zum Teil das Kleinhirn wurden in Schnittserien zerteilt und zwar in einige Tausende von Schnitten, von welchen etwa 500 gefärbt, aufbewahrt und mikroskopisch untersucht wurden.

Die Resultate dieser Untersuchung ist oben zum grössten Teil verwertet. Hier möchten nur noch einige kleinere Bemerkungen Platz finden.

Occipitallappen.

Im ganzen stimmte die makro- und mikroskopische Untersuchung recht gut mit einander. Verschiedene kleinere Malacien wurden entdeckt.

Besondere Erwähnung verdient, dass die begrenzten Malacien eine wertvolle Gelegenheit gaben die sekundären Degenerationen zu studiren und besonders ihren Verlauf in begrenzten Bündeln. Diese Degenerationen sind in den Fig. 5, 6 u. a. Taf. X zum grössten Teil eingezeichnet.

Auf der Fig. 5 ersieht man, wie die kleine laterale Malacie, welche mit b bezeichnet ist, sich in eine scharfe streifenförmige Atrophie fortsetzt, welche sich unter dem subkortikalen Mark schlingenförmig nach oben fortsetzt.

Die andere Malacie resp. Atrophie (atr) geht mit einem wohl markirten Streifen in den dorsalen Abschnitt der Sehstrahlung über.

An den Präparaten kann man auch wahrnehmen, wie die grosse Malacie (mal) in dem Cuneus teils durch eine sekundäre Atrophie sich bis in die Sehstrahlung fortsetzt, teils auch (was an der Fig. nicht sichtbar ist) von einer sekundären Degeneration in diejenigen Bündel begleitet wird, welche unter dem Stratum proprium (= subkortikales Mark) der Fissura calcarina liegen. Hier sind zwar nicht alle Fasern verändert, aber zahlreiche tiefere nach unten (= ventralwärts) gehende Associationsbündel. Die Rinde der Fissura calcarina ist normal und das Stratum proprium tiefschwarz gefärbt. Ihre Fasern sind also normal, dagegen nicht alle tieferen Associationsfasern.

Wie die Fasern von der Rinde in die Sehstrahlung gelangen und wie sie die äussere Schicht der Sehstrahlung bündelförmig durchbrechen, hatte ich auch Gelegenheit näher zu studiren.

An den Schnittreihen 3, 4, 5 und 6 aus der rechten Hemisphäre konnte ich beobachten, wie die Faserrichtung in der mittleren Schicht der Sehstrahlung eine nach vorn (= frontalwärts) aufsteigende ist. Eine Degeneration in der Sehstrahlung, welche hinten liegt, wird mehr nach vorn höher liegen, was speciell mit meiner Ansicht von der Lage des Sehbündels in der Schstrahlung übereinstimmt. Dieses liegt am Kniehöcker höher als hinten. Dieses Verhältnis erklärt sich aus dem Zuwachs, welchen die Sehstrahlung durch die vom Temporallappen in sie eintretenden Faserbündel erhält.

In den Centralganglien finden sich wenige bemerkenswerte degenerative Veränderungen.

Die von den Erweichungen in dem Frontallappen und in der hinteren grossen Erweichung nach dem Thalamus hin verlaufenden Bündel waren zum Teil degenerirt, aber fast nur an den Marchi'schen Präparaten konnten sie genauer verfolgt werden. Diese degenerirten Fasern scheinen zum grossen Teil im Thalamus eine vorläufige Endigung zu finden, was ohne Zweifel dafür spricht, dass der Thalamus eine erste Endstation für kortikale Fasern darstellt.

Andere traten in die Capsula interna ein, aber die kleine Zahl degenerirter Fasern in der Pyramidenbahn war befremdend. Die Hauptmasse war nicht deutlich entartet. Nur schwierig kann dieses durch die verhältnismässig kurze Frist zwischen dem Schlaganfall (26. Aug.) und dem Tod der Pat. (22. Okt.) erklärt werden. Leichter erklärt es sich dadurch, dass nur ein beschränktes Gebiet der Centralwindungen betroffen war. Die degenerirten Fasern in der Pyramidenbahn waren über den ganzen Durchschnitt zerstreut.

Ob dies darauf hindeuten kann, dass von einem beschränkten Gebiete der Centralwindungen Fasern für die verschiedenen Glieder ausgehen, wage ich nicht zu sagen. Aber auch die linke Pyramidenbahn enthielt eine Anzahl von degenerirten Fasern, obschon in geringerer Zahl als die rechte — physiologische Degeneration oder durch den gekreuzten Verlauf der Fasern? In der Schleife fanden sich auch zum Teil degenerirte Fasern, obschon in sehr geringer Anzahl (physiologische Degeneration?).

Die Hauptaufgabe der mühevollen mikroskopischen Untersuchung war nachzuweisen, wie die Degeneration der Cuneusfasern sich in der Sehstrahlung und besonders im Corpus geniculatum externum und im Colliculus anterior verhielt. Alle Versuche dies mit Hülfe der empfindlichen Marchi'schen Methode zu lösen scheiterten. Zwar konnte ich in der Sehstrahlung in der linken Hemisphäre eine Degeneration von Fasern, welche wahrscheinlich in Folge der Malacie der Cuneusrinde atrophisch waren, bis zur Ebene des Corpus geniculatum externum verfolgen, aber im Kniehöcker selbst konnte ich keine degenerirten Fasern antreffen. Eine Lokalisation der Cuneusfasern innerhalb des Knichöckers zu konstatiren wäre sonst sehr interessant gewesen.

Eine deutliche Veränderung des Kniehöckers hinsichtlich der Fasern oder Zellen war überhaupt nicht wahrzunehmen.

Fall 7. Lena Jakobsdotter.

Wittwe. 78 Jahre alt.

(Taf. V. XII. XIV.)

Klinische Diagnose: Hemiplegia sinistra (Thrombosis). Hemianopsia sin.

Pathologisch-anatomische Diagnose: Encephalomalacia capsulæ internæ et reg. adjacent.

Krankengeschichte.

Die nachfolgenden Daten über die Krankheit der Pat. sind von der Pat. selbst gegeben; aber da sie sehr geschwächt war, so können nicht alle Angaben als völlig zuverlässig angesehen werden.

Anamnese. Die Mutter litt während ihrer letzten 7 Jahre an Wassersucht und starb im Alter von 53 Jahren, der Vater verschied im Alter von 60 Jahren nach einer Krankheit von einigen Tagen. Die Ursache ist unbekannt. Pat. hat 7 Geschwister gehabt, von denen nur das eine noch lebt; von den übrigen sind einige schon bei der Geburt gestorben. Nervenkrankheiten scheinen nicht in der Familie vorgekommen zu sein.

Pat. ist verheiratet gewesen und hat einen noch gesunden Sohn. Ihr Mann starb an Apoplexie. Er war Alkoholiker. Pat. selbst soll auch bisweilen Alkohol getrunken, aber nach ihrer Angabe nicht im Übermass. Ob sie Syphilis gehabt, ist nicht zu eruiren.

Ihre hygienischen Verhältnisse waren stets gut. Pat. war früher immer frisch und kräftig und hat stets viel gearbeitet. Als Kind machte sie Masern und Keuchhusten durch.

Im *Frühling 1890* begann sie sich »toll im ganzen Körper zu fühlen». Es wurde ihr *schwer zu gehen* und *stehen,* weil sie sich so müde und schwach fühlte. Sie litt nicht an Kopfweh oder Husten und war nicht überanstrengt. Nach und nach wurde ihr Gesundheitszustand schlechter, und sie hatte bisweilen *Schwindel* vor den Augen und wurde oft gezwungen sich an Gegenstände anzulehnen oder sich zu setzen.

Dann *fiel* sie eines Tages plötzlich *zu Boden* und *verlor* während einer halben Stunde, nach einer anderen Angabe während mehreren Stunden, *das Bewusstsein.* Ähnliche *Anfälle wiederholten* sich dann mehrere Male. Ob sie dabei Zuckungen in den Gliedern oder im Gesicht gehabt, ist nicht zu eruiren, aber nach der Angabe der Familie sollen *Zuckungen nie* vorgekommen sein. Sie musste dann zwischen Pfingsten und Johanni das Bett hüten, wurde dann besser, so dass sie, obschon

mit Schwierigkeit, aufstehen konnte. *Nach* einer Frist von *3 Wochen* wurde sie von Neuem von einem *Schlaganfalle* getroffen, während sie mit einer leichteren Arbeit beschäftigt war. Sie soll dann zu Boden gefallen sein und rief dabei die Anwesenden, welche ihr ins Bett halfen. Nach ihrer eigenen Angabe fiel sie nach hinten und wurde dann eine längere Weile *bewusstlos*. Ob sie Krämpfe hatte, ist ungewiss. *Der Mund* war *nach links gezogen, die Augen nach oben* und *nach links*. Seit dieser Zeit ist sie *auf der linken Seite gelähmt*.

Während der 3 letzten Jahre ist sie stets bettlägrig gewesen und hat fast *jeden Monat* einmal ähnliche *Anfälle* gehabt. Es ist nicht möglich gewesen über diese nähere Auskunft zu gewinnen. Sie hat die Zeit teils sitzend teils im Bette liegend zugebracht; und während dessen wurden die *Beine* unbeweglich und nach oben *kontrahirt*.

Während der letzten 6 Monate hatte man in ihrer Heimat wahrgenommen, dass Pat. *nach links hin blind war*. Sie soll *keine Gesichts-* oder *Gehörhallucinationen* gehabt haben.

1893 am 22:ten November wurde sie ins Krankenhaus aufgenommen.

Status præsens am 30. November 1893.

Allgemeiner Zustand. Pat. ist bettlägrig und nicht im Stande selbst ihre Lage zu ändern. Sie liegt am liebsten auf der rechten Seite. Die ganze linke Körperhälfte ist gelähmt und die beiden Beine sind in einander verschränkt, kontrahirt und gegen den Bauch in die Höhe gezogen. Das Fettpolster und die Muskulatur sind bedeutend reduzirt. Der Körper ist schwach gebaut. Der Appetit ist ziemlich gut, der Stuhlgang spontan, aber träge. Während der ersten Tage schlief sie nur wenig, später aber brachte sie den grössten Teil des Tages schlafend zu. Der Puls ist klein, schwach und unregelmässig; die Frequenz 88. Die Temperatur heute Morgen 37, am Abend 37,9 (s. unten). Die Hautfarbe ist gerötet; die Haut runzelig mit einem ausgedehnten Eczem.

Subjektive Symptome.

Pat. giebt beim Befragen an, dass sie keine Schmerzen hat, obschon sie sonst oft klagende Worte hervorstösst. Bei der linksseitigen Lage schmerzt die Hüfte, wo grosser Decubitus vorhanden ist. Auch bekommt sie Schmerzen, sobald man versucht die Beine von einander zu trennen.

Parästhesien hat sie nicht, sie ruft wiederholt ihre Verwandten; kein Kopfweh noch Erbrechen.

Psychische Funktionen.

Der Gesichtsausdruck ist schlaff. Pat. nimmt keine Notiz von den umgebenden Personen, fragt auch nicht, wo sie sich befindet. Dann und wann bekommt man beim Anfragen einige klare, wenn auch nur wortkarge und schwerzudeutende Antworten. Das Gedächtniss scheint in Anbetracht des hohen Alters und des schlechten Zustandes der Pat. ziemlich gut zu sein. Sie ist eigensinnig und mürrisch. Keine Delirien, aber Pat. ist sehr unruhig und stört die Nachbarn durch vieles Plaudern oder Schreien.

Keine Aphasie.

Die Kranialnerven.

I. Der *Geruch* ist verschwunden. Pat. reagirt weder für Ammoniak, Terpentin, Essigsäure oder Schnupftabak.

II. Die *Schschärfe* zu prüfen war nicht möglich. Auf dem *linken Auge* ist Pat. deutlich *blind*. Mit dem rechten Auge konnte sie einen Gegenstand nicht sehen, wenn er in die nasale Gesichtsfeldpartie gehalten wurde. Grössere Gegenstände, wie eine Lampe wurden wahrgenommen, wenn sie gerade vor dem rechten Auge oder in die temporale Hälfte des Gesichtsfeldes geführt wurden. Es lag also eine *linksseitige Hemianopsie* vor. Im horizontalen Meridian war das Gesichtsfeld weniger beschränkt, wohl dagegen im oberen und unteren Temporalquadranten.

Rot und grün, weiss und schwarz konnte Pat. recht gut unterscheiden.

Gesichtshallucinationen scheinen vorhanden zu sein.

III. IV. VI. Die *Augenbewegungen* sind in hohem Grade *beschränkt*. Sie scheint die Augen weder nach oben, noch nach unten, oder nach links bewegen zu können, wohl dagegen nach rechts, und zwar recht gut. Keinen deutlichen Strabismus. Die Pupillen sind klein, am linken Auge etwas grösser als am rechten. Sie reagiren für Licht, aber nicht deutlich für Accomodation. Ein durch eine Linse scharf begränzter Lichtkegel bringt beide *Pupillen* nur dann zur *Kontraktion,* wenn er *von rechts eingeworfen wird*. Die Kontraktion ist *am linken Auge schwächer* als am rechten. Wird Licht von links eingeworfen, ist die Kontraktion der Pupillen auffallend schwächer. Eine *hemianopische Pupillenreaktion ist also vorhanden*.

V. Die *linke Gesichtshälfte* ist vollständig *unempfindlich,* sowohl bei kräftigem Kneifen, wie für Nadelstiche und für ein Probirröhrchen, welches mit heissem Wasser gefüllt ist; ebenso für Berühren mit kalten Gegenständen. Die rechte Gesichtshälfte ist dagegen sowohl für Berührung und Schmerzeindrücke, wie Wärme und Kälte sehr empfindlich.

Beim Kauen nichts Abnormes.

VII. Die *Augenlider* werden beiderseits in gleicher Weise zugeschlossen. Keine Schiefstellung des Mundes.

VIII. Auf dem linken *Ohr hört Pat. nichts;* auf dem rechten hört sie eine Taschenuhr in 12 c.m. Entfernung.

IX. Der *Geschmack* ist bedeutend herabgesetzt, ja *fast verschwunden*. Zucker und Salz schmeckte nach ihrer Angabe gleich, sowohl an der rechten wie linken Zungenhälfte. Das Schlucken geht normal vor sich.

X. Die Athembewegungen sind normal.

XI. Die *Stimme* ist *heiser*. Pat. kann den Kopf bewegen und nach rechts drehen, nicht aber nach links.

XII. Pat. kann die Zunge herausstrecken. Die Spitze weicht nicht merkbar von der Mittellinie ab; und die beiden Hälften scheinen gleich zu sein.

Spinalnerven.

Sensibilität.

An der *linken Rumpfhälfte,* am *linken Arm und Bein* ist die Sensibilität *bedeutend herabgesetzt*. Pat. reagirt nicht für ein sehr starkes Kneifen der Haut, wohl dagegen für einen stärkeren Druck. Sie empfindet einen recht tiefen Nadelstich nicht, auch Kälte und Wärme nicht (ein Probirröhrchen mit heissem Wasser).

Es war deswegen nicht möglich den Ortsinn zu prüfen.

An der *rechten* Rumpfhälfte, am rechten Arm und Bein war die Sensibilität, für Berührung, Schmerz, Wärme- und Kältereiz, nur wenig herabgesetzt, und überhaupt überall in gleichem Grade. Ebenso verhielt sich der Ortsinn.

Motilität.

Pat. kann nur den rechten Arm unbehindert bewegen, dagegen nur sehr unbedeutend das rechte Bein flektiren und extendiren.

Die Bewegungen des Rumpfes, des linken Arms und Beins sind vollständig aufgehoben und zwar sowohl aktive wie passive. Der linke Arm ist nach vorn über den Bauch gezogen. Die beiden Beine sind kontrahirt, verschränkt und unbeweglich.

Trophische Störung. Über beiden Hüftbeinen grosser Decubitus, am grössten links.

Herz, Die Herztöne sind rein, der 1:ste an der Herzspitze etwas unrein.

Lungen, wie auch die übrigen Organe, nichts Besonderes.

Die Zunge belegt.

Harn. Den Harn lässt Pat. unter sich. Er ist tiefbraun, sp. Gew. 1,022, enthält weder Eiweiss noch reduzirende Substanzen.

Tagesanzeichnungen.

$^{21}/_{11}$. Nach Behandlung mit Sodabad und Zinkpaste ist das Eczem bedeutend gebessert, aber zahlreiche neue Masen sind entstanden. Durch Bersten der Blasen sind Geschwüre entstanden.

$^{1}/_{12}$. Pat. ist heute nicht so klar als an den vorhergehenden Tagen und klagt über Kopfweh. Der Apetit ist schlecht. Temperatur heute Abend $39{,}8^{0}$. Die rechte Hand und die Aussenseite des Unterarms sind schwarzblau und sehr kalt. Die Geschwüre sind missgefärbt. Der Puls 104.

$^{3}/_{12}$. Die Temp. 40,1. Pat. verschied um 11,20 v. M.

Die Behandlung. Chloral, Sodabad, Unguent. Diachyli, Stimulantia und Sulphonal.

Sektion.

Der *Schädel* ist etwas dünn und etwas asymmetrisch, indem die rechte Hälfte etwas mehr als die linke ausgebuchtet ist. Die Diploë ist ziemlich reichlich vorhanden.

Die *Dura* ist etwas gleichförmig verdickt; nicht gespannt.

Die *Pia* nichts Besonderes.

Die *Gefässe*. Die rechte Arteria fossæ Sylvii ist bedeutend verdickt und weiss, wie auch die A. communicans anterior. Die linke A. fossæ Sylvii ist auch in einer Ausdehnung von 1,5 c.m. verändert. Beim Aufschneiden der rechten A. fossæ Sylvii findet man, dass ihr Lumen fast impermeabel ist. Weiter peripheriewärts ist die Arterie auch sehr atheromatös.

Die *Windungen* sind im Allgemeinen vorspringender als gewöhnlich, und die Furchen tiefer und deutlicher als normal. Sonst findet man an den lateralen und ventralen Flächen keine Veränderungen. Beim Trennen der beiden Hemisphären findet man auch an den medialen Flächen keine Veränderungen, mit der Ausnahme, dass die Gyri rechts etwas mehr hervorragen als links. Sonst wird bei der Herausnahme des Gehirns bemerkt, dass:

die *Innenseite des rechten Thalamus etwas eingesunken* und das rechte Pulvinar missgefärbt gelatinös ist. Das Pulvinar barst leicht bei Berührung und es öffnete sich eine Cyste an seiner medialen Seite.

Die linke Hemisphäre.

Auf der ventralen Oberfläche des linken Temporallappens wurden einige kleine Hæmorrhagien bemerkt.

Sonst fand sich in dieser Hemisphäre nichts Abnormes.

Rechte Hemisphäre.

Frontalschnitte.

Occipito-Parietallappen.

Die Schnitte 1. 2. 3. 4 und 5 c.m. vor der occipitalen Spitze sind makroskopisch völlig normal.

Schnitt 6 c.m. Hier erscheint das occipitale Ende der grossen Erweichung in Form einer diffusen der dorsalen Hälfte des Hinterhorns gegenüberliegenden Erweichung. Makroskopisch berührt diese weder die Sehstrahlung noch die Rinde und liegt ausschliesslich im lateralen Marke, sonst ist der Schnitt normal. Einige Millimeter weiter nach vorn dehnt sich die Erweichung auch auf die ventrale Hälfte des Marks aus (Taf. XII. Fig. 7). Sie misst in Höhe 30 m.m., in Breite etwa 2—3 m.m.

Schnitt 7 c.m. (Taf. XII. Fig. 6.) Die Zerstörung ist hier sehr ausgedehnt und nimmt nicht nur das ganze vertikale Mark in seiner ganzen Ausdehnung, sondern auch das ganze lateral und dorsal vom Hinterhorn gelegene Mark ein. Auch die Rinde in der Tiefe des t^1 (sowohl des T^1 wie T^2) ist zerstört und im T^2 dringt die Erweichung bis dicht unter die Rinde vor.

Dagegen ist das Mark sowie die Rinde des H, T^4, C^p und des Gyrus cinguli sowie das Corpus callosum unberührt.

Die erweichte Partie ist sehr lose und hat zahlreiche unregelmässige Höhlen.

Schnitt 8 c.m. (Taf. XII. Fig. 5.) Auch hier ist die Erweichung sehr ausgedehnt und erstreckt sich im lateralen Mark bis dicht unter die Rinde der Windungen, und in vertikaler Richtung von der Ebene des Balkens bis 1 c.m. unter das Niveau des Bodens des Hinterhorns. Sie dringt in die Markleiste der Windungen ein und lässt nur das Mark des H und des C^a frei und zwar nur zum Teil. Alle nach den Centralganglien von H, T^4, T^3, T^2, T^1, P^2, C^p und C^a, sowie Gyrus anguli und des Balkens ziehenden Fasern sind folglich entweder unmittelbar unter der Rinde wie die Fasern der T^3, T^2, T^1, P^2, C^p oder weiter centralwärts wie die der H, T^4, C^a, Gyrus cinguli und des Balkens abgebrochen.

Nur in der Tiefe der Fossa Sylvii hat die Rinde unmittelbar durch die Erweichung gelitten.

Frontallappen.

Schnitte 1, 2 und 3 c.m. hinter dem Frontalspitze sind makroskopisch völlig normal.

Schnitt 4 c.m. (Taf. XII. Fig. 1.) Hier ist das frontale Ende der grossen Malacie durchschnitten. Diese liegt 3 m.m. lateral vom Vorderhorn und nimmt hauptsächlich das Mark des

F^3 ein; sie ist unregelmässig und besteht eigentlich aus zwei bis drei zusammenhängenden cystösen Ausläufern, welche zusammen in Höhe 2,5 c.m. und in Breite 15 m.m. messen. Die Rinde ist nur in beschränktem Maasse im orbitalen Gebiet berührt.

Schnitt 5 c.m. (Taf. XII. Fig. 2.) Hier ist die Erweichung ausgedehnter und dringt bis zur ventralen Oberfläche des F^3 im Winkel zwischen F^3 und Insula hervor sowie auch bis zum Vorderhorn ohne jedoch das Ependym zu durchbrechen. Sie nimmt hauptsächlich das Mark des F^3 sowie das Caput nuclei caudati et lentiformis ein; F^2 und F^1 sind nicht berührt, weder im Mark noch in der Rinde.

Schnitt 6 c.m. (Taf. XII. Fig. 3.) 2 m.m. vor dem Corpus mammillare. Die Erweichung hat hier sowohl den ganzen Insellappen, sowie das laterale Mark dorsal und ventral von ihm zerstört. Nach oben erstreckt sich die Zerstörung bis 5 c.m. dorsal vom Nucleus caudatus, nach unten bis etwa zum Boden des Unterhorns, nach innen geht sie bis zur Capsula interna, und zum lateralsten Abschnitte des Nucleus externus des Thalamus und hat den Nucleus caudatus zerstört. Das Mark und die ventrale Rinde des C^a (Operculum superius anterius) sowie die dorsale Rinde des T^1 sind auch erweicht.

Unberührt sind die Markleisten und die Rinde des H, T^1, T^3, T^2, F^2 und F^1, sowie der Balken und der Fornix.

Schnitt 7 c.m. (Taf. XII. Fig. 4.) Die Erweichung ist noch etwas ausgedehnter als am Schnitt 6 c.m., aber sonst von fast derselben Lage und Form. Nach oben ist die Ausdehnung dieselbe. Nur das Mark des F^1 und zum Teil das des F^2 ist unberührt. Das Mark der C^a, der Insula und des T^1 ist zerstört. Die Malacie dringt durch die innere Kapsel und dann längs dem ventralen Rande der Centralganglien.

Die Hauptmasse des Thalamus und die Regio subthalamica ist nicht berührt.

Das Mark zwischen dem T-lappen und den Centralganglien ist zerstört.

Das erhalten gebliebene etwa 2 c.m. dicke Stück der Centralganglien wurde in Frontalschnitte geschnitten.

Centralganglien.

Der rechte *Thalamus* ist bedeutend geschrumpft und in Folge dessen die mediale sowie auch die dorsale Fläche narbig eingezogen.

Pulvinar ist deutlich unterminirt, die Oberfläche ist zwar erhalten geblieben, aber gerunzelt. Nach dem Durchschneiden sieht man, dass es zum Teil in eine mehrere m.m. grosse malacische Höhle verwandelt ist.

Das Gebiet des *Corpus geniculatum internum* ist malacisch und zerfliesst leicht. Das Ganglion selbst ist klein und geschrumpft. An Durchschnitten zeigt sich das Innere durch eine Höhle ersetzt.

Das Corpus geniculatum externum ist makroskopisch verändert, etwas klein und ragt an der Oberfläche mehr als gewöhnlich hervor, sein Volumen ist jedoch vermindert.

Der Nucleus caudatus ist in seiner ganzen hinteren Hälfte geschrumpft, indem die Zerstörung seine laterale Hälfte getroffen hat (s. Mikroskopische Untersuchung). Nur der vordere-innere Abschnitt scheint z. T. makroskopisch unverändert zu sein.

Das Corpus mammillare scheint unverändert zu sein.

Der *Pes* ist in seinem äusseren hinteren Abschnitt sehr lose und gelb und folglich malacisch.

Unmittelbar nach aussen vom Nucleus caudatus ist das Mark vollständig zerstört und durch löcheriges Bindegewebe ersetzt. Die laterale Rinde dagegen mit Ausnahme der Insularrinde ist intakt.

Die Inselrinde ist vollständig erweicht.

Die Sektion im Übrigen (Auszug aus dem Protokolle).

Körper: schwach, mager; die Muskulatur schwach. Die *Haut* cyanotisch mit ausgebreiteten Geschwüren.

Herz: Atrophia fusca; Myocarditis. Fibrosis musculorum papill. cordis. Sonst keine Veränderung der Valvel.

Lungen: Petrificatio partialis glandularum lymphaticarum.

Milz: klein.

Nieren: Atrophia senilis renum.

Ventrikel: Catarrhus ventriculi.

Leber: ohne Besonderes. Gallensteine.

Aorta abdominalis: eine ausgedehnte hochgradige Sklerosirung und Kalkinfiltration.

Uterus: atrophisch.

Mikroskopisches. (Taf. V.)

Ein Blick auf die Tafel XII. überzeugt, dass die hauptsächliche und primäre Erweichung die Insularrinde, die Capsula externa und den Linsenkörper einnimmt. Diese Malacie sendet Ausläufer sowohl nach oben und unten ins Mark sowie auch medialwärts in die Capsula interna und den Thalamus hinein. In wie weit diese nach verchiedenen Richtungen eindringen, zeigen die Figuren, soweit es makroskopisch nachzuweisen war.

Ausserdem finden sich auch sekundäre Degenerationen, deren Ausbreitung sich erst mit dem Mikroskope studiren lässt.

Die Figuren zeigen weiter, dass die Grenzen der grossen lateralen Erweichung keineswegs scharf sind. Die mikroskopischen Figuren zeigen, dass das Grenzgewebe durchlöchert und das Nervengewebe daselbst fast vollständig geschwunden ist. Wenn wir nun an der Hand der Abbildungen (an Taf. V.) die verschiedenen Ganglien betrachten, so finden wir folgendes.

Die Centralganglien.

Linsenkörper. An den occipitalen Schnitten (Taf. V. Fig. 7) findet man von ihm kaum etwas erhalten; nur einige schwach grau gefärbten Bündel (put.) bezeichnen die Lage des Putamens. Von den *Fasern* sind nur Bruchstücke erhalten, *Zellen* sind nicht geblieben. Weiter nach vorn (Fig. 8) werden die erwähnten Bündel etwas deutlicher und bilden eine vertikale Reihe; das Gewebe ist noch völlig atrophisch ebenso in der nächsten Schnittserie (Fig. 9), wo das Gewebe sehr durchlöchert ist.

Erst an den Frontalschnitten im vorderen Umfange des roten Körpers findet man, dass die Fasern des *Globus pallidus* zum Teil erhalten geblieben sind, und man erkennt die Form dieses Ganglions, wie auch die Fig. 11 (Gl. pal.) zeigt. Diese Fig. zeigt auch die Anordnung der Fasern und wie die Bündel medialwärts durch die atrophische Kapsel in den *Luys'schen Körper* hineinstrahlen. Die Bündel des Globus pallidus bestehen

mehr aus einzelnen starken Fasern und Faserresten als aus dickeren Bündeln mit normalen Fasern.

Das feine Nervennetz fehlt fast völlig. Die Bündel, welche die innere Kapsel durchziehen, bestehen aus teils zusammenhängenden Fasern, teils einer Anzahl in *Degeneration* begriffener dünner Fasern und Bruchstücke von Fasern. Diese Balken bilden dann teils die dorsale und ventrale Kapsel des Luys'schen Körpers, teils ziehen sie in das Innere des Ganglions ein, teils endlich ziehen sie mehr ventralwärts hin. Eine kleine Cyste (Cy) schneidet das ventrale Bündel ab. Dieses Balkensystem sieht man noch an der folgenden Serie (Fig. 12). Dabei verbinden sich die Bündel von der Spitze des Globus pallidus mit der dorsalen Spitze des Luys'schen Körpers, die der mittleren Partien dieser Körper verbinden sich mit einander und die ventralen ebenso.

Zellen. Die spärlichen, noch zurückgebliebenen Zellen sind gewiss in hohem Grade *atrophisch,* pigmentirt, eckig, klein, ohne Ausläufer.

Die *Ansa* lenticularis (Fig. 13) ist an den frontalsten Schnitten noch vorhanden, aber schwach, ihre Fasern sind tiefschwarz gefärbt.

An den frontalsten Schnitten (Fig. 12, 13) und noch mehr frontal ist auch das *Putamen* mehr oder weniger vollständig zerstört, nur der ventro-mediale Abschnitt ist erhalten. Es finden sich keine Nervenfasern mehr und das Gewebe ist mürb, durchlöchert und die Zellen fehlen. Die Zerstörung greift auf das Caput nuclei caudati über.

Also: Das Putamen ist fast vollständig zerstört, nur der ventro-mediale Abschnitt ist noch erhalten; im mittleren Abschnitt des Globus pallidus finden sich noch spärliche Fasern, aber die wenigen Zellen sind atrophisch.

Nucleus caudatus. Die *Cauda* nuclei caudati ist nicht von der Erweichung berührt, dagegen ist das Corpus dieses Ganglions fast vollständig zerstört, so dass es selbst schwierig ist seine Lage an den mikroskopischen Präparaten nachzuweisen.

An den frontalen Schnitten durch das Caput n. caudati ist die dorsale Hälfte malacisch, die ventro-mediale ist erhalten, die Gefässe sind injicirt. Die Zellen finden sich hier noch vor.

Thalamus opticus. Dieses Ganglion ist überhaupt von der Erweichung nicht direkt betroffen, wohl aber in weiter Ausdehnung indirekt und ausserdem finden sich in ihm verschiedene kleinere Cysten. In Folge dessen finden sich noch nur gewisse Fasernsysteme erhalten und selbst diese sind schwach vertreten und die Fasern färben sich überhaupt schlecht.

Form. Dass die allgemeine Form verändert und das *Volumen* reduzirt ist, geht aus den mikroskopischen Abbildungen hervor (Taf. XII. Fig. 3. 4. 5. Th. Pulv.). Die Nuclei internus und externus zeichnen sich kaum von einander ab, wohl aber N. anterior.

Cysten a). Im *Pulvinar* findet sich eine *grosse Cyste,* welche nach hinten das Brachium anterius, Corp. 4-gem. abgetrennt hat. Nach vorn wird sie kleiner und liegt am dorsomedialen Rande. Ihre Grösse geht aus den Abbildungen hervor (Fig. 7—11).

b) Im Thalamus: eine schlitzförmige Cyste dorsal vom Nucleus ruber (Fig. 10. 11. Cy.).

c) Eine ventrale Cyste dorsal vom Tractus opticus; sie ist nach hinten gross (Fig. 8), dann kleiner und sinuös (Fig. 9), nach vorn (Fig. 11) klein.

Occipitale Schnitte. Hier färbte sich nur die *Ausstrahlung einiger Bündel* in dem occipitalen Abschnitt der inneren Kapsel (Fig. 7. C. i). Sie bildet einen vertikalen Streifen, welcher wohl zum Teil von den hintersten radiären in das Pulvinar und den Thalamus einstrahlenden Bündeln besteht. Diese Bündel sind spärlich und nur sehr schwach gefärbt. Sie sind am stärksten da, wo das Pulvinar sich mit der Occipitalstrahlung vereint.

Nach vorn findet man als Fortsetzung nur einen sehr schmalen Streifen, welcher gewiss der *Gitterschicht* der Lamina medullaris externa des Thalamus entspricht (Fig. 9) und an einer Anzahl von Präparaten selbst geschwunden ist (Fig. 8), um dann weit nach vorn deutlicher zu werden (Fig. 11).

Von diesem Streifen ziehen spärliche schwach gefärbte Fasern bogenförmig als Radien medialwärts in den Thalamus hinein. Diese *radiären Fasern des Thalamus* sind durch die erwähnte ventrale Cyste zum Teil im occipitalen Abschnitte abgebrochen (Fig. 8. 9); weiter nach vorn (Fig. 11) dagegen nicht.

Schleife und Haubenstrahlung. An occipitalen Schnitten (Fig. 8) bemerkt man, dass im Pes ein verhältnissmässig gut erhaltener Streifen mit gut gefärbten Fasern von ventralen Teilen nach aussen oben steigt. Diese sind die Schleifenfasern (Schl.). Sie verlaufen nach oben-aussen und schmelzen mit Zügen vom roten Kern (Fig. 9) innig zusammen und bilden einen rundlichen verhältnissmässig faserreichen Körper im lateralen und ventralen Abschnitt des Thalamus (Th.).

Die Fasern sind sehr stark und intensiv gefärbt, auf längeren Strecken zahlreich und zusammenhängend.

Nach dem eben beschriebenen rundlichen Körper im ventralen Teil des Thalamus strahlen zahlreiche Bündel vom roten Kern hin. Diese kommen teils vom ventralen Umfang (Kapsel) (Fig. 8), teils vom ventralen Abschnitt des Kerns (Fig. 9), wie die Fig. näher zeigen. Züge, welche vom medialen Umfang des roten Kerns kommen, scheinen unmittelbar lateralwärts gegen die Lamina medullaris sich fortzusetzen (Fig. 11). (Haub. S.)

Der *Nucleus ruber* ist überhaupt gut erhalten geblieben, wenn auch vielleicht etwas faserarm.

Die *Kapsel* ist im ventro-medialen Umfang recht kräftig, im ventro-lateralen schwächer, im dorsalen vorne (Fig. 11) schwach (durch die Nähe der Cyste), aber im mittleren Abschnitt stark (Fig. 9), die mediale ziemlich normal. Das *Innere* ist recht faserreich, die *Balken* und *Fasern* sind stark und intensiv gefärbt, ohne Spur von Degeneration.

Die im ventro-medialen Abschnitt durchziehenden Bündel des Oculimotorius sind stark und intensiv gefärbt.

Corpus subthalamicum. Wie dieser Körper mit dem Globus pallidus durch zahlreiche Balken (welche die innere Kapsel durchziehen) verbunden ist, ist oben erwähnt. Das Ganglion ist auffallend reduzirt, misst nur 4 + 2 m.m. Es wird von der Haubenstrahlung (s. Fig. 11) durch einen bleichen an Nervenfasern sehr armen Streifen getrennt.

Das Innere hat ein feines aus feinen und gröberen Fasern gebildetes Netz, aber die Fasern, obschon intensiv gefärbt, scheinen nicht zusammenzuhängen, sondern aus Bruchstückchen zu bestehen; auch sehr dünne kurze Fäden finden sich (Atrophie der Fasern).

Die *Zellen* sind sehr pigmentreich, die Konturen sehr scharf, die Form eckig abgerundet; sie scheinen an Zahl vermindert zu sein, aber treten in Folge der Faseratrophie ungewöhnlich deutlich hervor.

Also: Allgemeine Reduktion des Ganglions mit Schwund und Atrophie der Fasern und Atrophie der Zellen.

Corpus mammillare und seine Schenkel.

Das Corpus selbst misst höchstens 3,5 m.m.

In occipitalen Teilen ist die Kapsel schwach oder fehlt, die Fasernetze auch schwach entwickelt und die Fasern grau, die Zellen atrophisch (?).

In frontalen Abschnitten ist die dorsale Kapsel stark mit intensiv gefärbten Fasern, so auch die ventrale, obschon weniger auffallend. Die *Zellen* im medialen Ganglion sind erhalten, gross, wenig pigmentreich, die des lateralen klein, pigmentirt aber mit Ausläufern, eckig mit scharfen Konturen. — Also ist wohl im occipitalen Abschnitte ein Faserschwund vorhanden, im frontalen kaum.

Die *Columna fornicis* ist vorhanden, grau gefärbt, vielleicht an Dicke etwas reduzirt.

Die *Columna Vicq d'Azyr* ist sehr schwach gefärbt, kann aber bis zum Nucleus anterior verfolgt werden.

Der *Nucleus anterior Thalami* ist makroskopisch nicht verändert, hat aber eine sehr schwache Kapsel und ist überhaupt schwer zu erkennen. Die Fasernetze sehr undeutlich. Die *Zellen* sind erhalten geblieben, pigmentirt, scharf konturirt, eckig.

Columna Thalami. Vom oberen Umfange des Corpus mammillare kann man diese Säule bis zur Capsula interna genau verfolgen. Sie legt sich der dorsalen Kapsel des Luys'schen Körpers nahe an um mit ihr erst an dem dorsolateralen Pole zusammenzuschmelzen. Ihre Fasern sind sehr schwach gefärbt. An der Grenze der inneren Kapsel hört sie plötzlich auf. (Fig. 12.)

Die *Capsula interna* ist fast vollständig weg. Kaum findet man in ihr eine einzige Faser. Ihre Bahn ist also durch einen kleinen atrophischen Streifen bezeichnet. Nur in der Frontalstrahlung finden sich einige bleiche Bündel. Aber an den Marchi'schen Präparaten (Fig. 10) zeichnet sich ihr Weg sehr deutlich und wir finden hier wie sie auch ins Innere des Thalamus Fasern sendet. An meinen Präparaten erreichen diese nicht den roten Körper.

(In Anbetracht dass das Osmium nur wenig in die Präparate eindringt, möchte die Abwesenheit einer Scharffärbung nicht viel bedeuten, wohl aber das Vorhandensein der gefärbten Fettkörner.)

Substantia nigra. Die Zellen sind klein und gerundet, oft ohne scharfe Konturen (Atrophie).

Ausser den beschriebenen Bündeln findet man einige spärliche Fasern in dem *Stratum zonale* und der *Stria terminalis,* in der *Commissura posterior,* der Meynert'schen Kommissur (s. unten) und der ventralen (Temporal-) Strahlung.

Die ventrale Einstrahlung in den Thalamus. An den Fig. 7—11 ersieht man, wie in dem ventralen Abschnitt des Thalamus ein breites Bündel längs dem ventralen Rande des Thalamus verläuft. An den Fig. 7 ist es nicht abgebrochen, wohl aber an der Fig. 8 und zwar durch eine Cyste, so auch zum Teil an der Fig. 9 und 11. An der Fig. 12 fehlt es und ist gewiss von der Malacie abgeschnitten, so auch an Fig. 13. Diese Strahlung ist die *Temporale Strahlung.*

Das optische System.

Die *Meynertsche Kommissur* ist sehr schön vorhanden; an occipitalen Schnitten fliesst sie mit Ansa lenticularis anscheinend zusammen. (Fig. 13.)

Tractus opticus. An mehr frontalen Schnitten findet man im Tractus eine ausgeprägte Atrophie; diese nimmt die ventrale Peripherie und besonders die laterale Hälfte ein. Hier findet man nur vereinzelte Fasern, welche alle in Degeneration begriffen und äusserst varikös sind.

Aber im dorsomedialen Abschnitt des Tractus findet man zahlreiche recht gut gefärbte Fasern, von welchen viele jedoch nicht als normal betrachtet werden können und besonders an der Grenze gegen die Atrophie nicht dicht an einander liegen. Auch in dem erhalten gebliebenen Felde findet sich reichlicherer Bindegewebe als an normalen Schnitten.

Dieses Feld behält seine Lage im Tractus weit nach hinten, aber im occipitalsten Abschnitt sind die Fasern im Tractus über den Querschnitt etwas mehr gleichmässig zerstreut, wenn sie auch vorzugsweise ihre dorsale Lage behalten. Hier tritt dorsal vom Tractus eine kleine Cyste hervor, welche jedoch den Tractus nicht direkt berührt. (Taf. V. Fig 11. Cy. 12. Cy. 13. Cy.) Diese Cyste ist recht unregelmässig und tritt an den Schnitten unmittelbar frontal vom Kniehöcker (Taf. V. Fig. 10) nicht hervor.

Corpus geniculatum externum. Schon an den frontalen Schnitten des Kniehöckers findet man mehrere unregelmässige kleine mikroskopische Hämorrhagien, welche längs dem medioventralen Rande des Ganglions in eine Reihe geordnet sind (Präp. C. 142). Bald fliessen diese zusammen (Präp. C. 113) und bilden eine von oben nach unten, 1 m.m. von der ventralen Oberfläche entfernt, verlaufende schlitzförmige Cyste; sie dehnt sich nach oben aus, und hier findet man bald (Präp. C. 71 Taf. V. Fig. 9) eine dreieckige Cyste, welche nach hinten an Grösse zunimmt und sich nach oben-innen längs der ventralen Oberfläche des Pulvinars verlängert.

So entsteht im occipitalen Abschnitte des Kniehöckers eine grössere Höhle (etwa 4—5 m.m.), welche an mehr occipital gelegenen Schnitten mit der grossen Cyste des Pulvinars zusammenhängt. (Taf. V. Fig. 8, 7.)

Durch diese Cyste ist die Konstitution des Kniehöckers wesentlich beeinflusst.

Fasern. In frontalen Abschnitten sind diese überhaupt sehr spärlich, in mehr occipitalen und besonders occipito-lateralen reichlicher vorhanden.

Kapsel. In den *frontalsten Abschnitten* ist das Ganglion überhaupt undeutlich begrenzt. Die *ventrale* Kapsel fehlt vollständig, die dorso-mediale und dorso-laterale ist äusserst schwach, indem nur spärliche zum Teil degenerirte Fasern erhalten sind. Diese haben die Richtung nach oben-medialwärts. (Präp. C. 142.)

Weiter nach hinten (Präp. C. 71. Fig. 9) fehlt auch die ventrale Kapsel fast vollständig; im dorso-medialen Umfange liegt die Cyste; die dorso-laterale Kapsel ist deutlich mit zwar an Anzahl sehr reduzirten, jedoch nicht wenigen Fasern, welche schwach gefärbt und zum Teil in Degeneration begriffen sind.

Der *occipitale Abschnitt* (Taf. V. Fig. 8. Präp. b. 66) des Kniehöckers. Die *ventrale* Kapsel fehlt auch hier fast vollständig. Die dorsale Kapsel ist von der Cyste zerstört. Die dorso-laterale ist noch schwach, aber jedenfalls kräftiger als in mehr frontalen Schnitten, dagegen ist die ventro-laterale kräftig. Ihre Fasern sind recht zahlreich und färben sich intensiv.

Fasern im Inneren. Marklamellen. In frontalen Schnitten fehlen diese vollständig, in mittleren aber treten im ventro-lateralen Abschnitte eine oder zwei Lamellen auf und werden selbst recht dicht und kräftig in demselben Maasse wie die laterale Kapsel kräftiger wird.

Einstrahlende radiäre Fasern. In frontalen Abschnitten findet man nur einzelne schwach gefärbte Fasern, welche keine Netze bilden. In den mittleren und occipitalen dagegen fehlen diese fast nur im ventromedialen Abschnitt; dagegen sieht man, wie zahlreiche Fasern von der lateralen Kapsel ins Innere des Kniehöckers einstrahlen. Diese sind zuerst parallel und bilden überhaupt nicht eigentliche Netze, sondern parallele Bündel oder Fasern. Alle diese Fasern sind intensiv gefärbt ohne Zeichen einer Degeneration.

Diese Fasern verlaufen lateral vom Kniehöcker nach aussen-unten in fast vertikaler Richtung und zeigen im Allgemeinen keine Zeichen einer Degeneration. An den Marchi'schen Präparaten findet man jedoch, dass neben normalen Fasern nicht wenige Reste degenerirter Fasern vorhanden sind.

Zellen: *In frontalen Schnitten:* An den Weigert'schen Präparaten markiren sich die Zellen nur sehr schlecht, obschon die Fasern fast geschwunden sind. Die meisten Zellen sind hochgradig atrophisch und zu bleichen rundlichen Körperchen umgewandelt, an denen man überhaupt die gewöhnliche Textur vermisst. An Karminpräp. (C. 108) färben sich überhaupt nur spärliche Zellen.

Die grossen Zellen der *medioventralen Randzone* sind zum grossen Teil verschwunden, die zurückgebliebenen sind nicht, wie normal, in Reihen angeordnet, sondern liegen ohne Ordnung hie und da. Alle diese Zellen sind rundlich oder rundlich-eckig, nur an zwei oder drei entdeckt man einen Rest eines Prozesses.

Die kleinen Zellen sind:

a) In *dorsalen* Abschnitten zum grössten Teil geschwunden, die wenigen zurückgebliebenen sind entweder hochgradig atrophisch zu kleineneckig-rundlichen Klümpchen umgewandelt oder grösser und nicht so auffallend verändert.

b) In lateralen und latero-ventralen Abschnitten sind die Zellen viel zahlreicher; neben völlig atrophischen zu kleinen Klümpchen reduzirten Zellenkörpern trifft man auch recht gut erhalten gebliebene, an denen man selbst die Fortsätze sehen kann.

Die Rosin'schen Präparate bestätigen die Resultate.

Das *Stroma* ist überall kernreicher als normal.

In *mittleren Schnitten* (Fig. 9. Präp. 77) verhalten sich die Zellen überhaupt ungefähr in derselben Weise in den verschiedenen Abschnitten, aber sie sind überall zahlreicher und etwas besser erhalten.

An recht zahlreichen *grossen Randzellen,* welche im ventralen Abschnitte liegen, erkennt man noch die feinen Fortsätze, und die Zellenkörper haben ihre Form erhalten (Präp. C. 68) (Metylenpräp.).

Die *kleineren Zellen* verhalten sich wie in frontalen Abschnitten. Reichliche Pigmentklümpchen finden sich vor, sowohl zwischen den grossen wie besonders den kleinen Zellen.

In *occipitalen Schnitten:* Die *grossen Zellen* sind zahlreicher, liegen mehr in geordneten Reihen als in der ventromedialen Randzone.

Die *kleinen Zellen* sind wie in den mittleren Schnitten; atrophische liegen neben besser erhalten gebliebenen und dazu finden sich zahlreiche Pigmentklümpchen.

Das *Stroma* ist in occipitalen Teilen nicht so kernreich (?) wie in frontalen.

Rückblick. In den *frontalen* und *ventro-lateralen* Abschnitten *fehlen* entweder vollständig oder grösstenteils sowohl die *Nervenfasern* wie *Zellen.* Besonders gilt dies der Reihe der grossen ventralen Zellen. Von diesen sind nur noch wenige vorhanden, und fast alle diese sind atrophisch. Weiter nach hinten treten mikroskopische Hämorrhagien in dem ventro-medialen Umfange 1 m.m. von der Oberfläche entfernt auf. Dem ungeachtet findet man in den ventro-occipitalen Abschnitten nicht wenige Zellen, von denen einige selbst die Fortsätze noch beibehalten haben.

Ganz anders verhält sich der laterale und besonders der occipito-laterale Abschnitt. Hier findet man noch eine faserreiche Kapsel und es strahlen zahlreiche radiär angeordnete Fasern in das Ganglion ein und bilden zwar nicht Netze, wohl aber Marklamellen. Hier sind die Zellen noch zahlreich. Normale Zellen sind nur spärlich vorhanden, dagegen finden sich atrophische in verschiedenen Stadien und Pigmentklümpchen in reichlicher Anzahl.

Der dorsale Abschnitt wird zum grossen Teil von einer Cyste eingenommen.

Es giebt also im äusseren Kniehöcker zwei ganz verschiedene Prozesse, deren Wirkung jede für sich betrachtet werden muss, nämlich teils 1) primär begrenzte Hämorrhagien, teils 2) eine sekundäre Degeneration der Fasern und Zellen.

Die hämorrhagischen Herde haben teils die entsprechenden Teile des Kniehöckers zerstört, teils etwas destruirend auf die Umgebung eingewirkt. Die letztere Einwirkung kann überhaupt als eine sehr gelinde bezeichnet werden, denn in fast unmittelbarer Nähe der mikroskopischen Herde selbst findet man wenig veränderte Zellen. Dagegen hat die grosse Cyste den dorsalen Abschnitt des Kniehöckers zum grössten Teil ersetzt. Da nun die weiter frontal liegende Cyste (Taf. V. Fig. 11 Cy), welche dorsal vom Tractus liegt, vor dem Kniehöcker aufhört (Fig. 10) und die Cyste an den Fig. 8, 9 erst mehr occipitalwärts anfängt, so kann sie die Tractusfasern nicht in mehr frontal liegenden Abschnitten durchtrennt haben, wohl aber in mehr occipitalen, und gewiss ist hier eine Masse von Tractusfasern durch die Hämorrhagie und Cystenbildung zur Atrophie gebracht worden.

Die ausgedehnte Tractusatrophie hängt teils hiervon, teils von der Zerstörung der Pupillenfasern ab. Aber ausserdem müssen durch die Cystenbildung zahlreiche occipitale Sehfasern von den frontalen Ganglienzellen abgetrennt worden sein. Durch die Einwirkung dieser drei Prozesse lässt sich die fast vollständige Atrophie der Zellen und Fasern im frontalen Abschnitte des Ganglions genügend erklären. Besonders auffallend ist die vollständige Atrophie der Fasern in dem ventralen Umfange des Tractus und die eben so vollständige Atrophie der ventralen Kapsel des Ganglions, welche beide im Zusammenhang mit einander stehen.

Die hochgradige Zellenatrophie im latero-occipitalen Abschnitte hängt wohl von der Destruktion der ganzen occipitalen Strahlung ab (Taf. XII. Fig. 3—6), und steht in Übereinstimmung mit den Befunden Monakows, dass eine Destruktion des occipitalen Markes oder der occipitalen Rinde von Atrophie der Zellen des Kniehöckers gefolgt wird.

Dagegen ist auffallend, dass die Atrophie nicht alle Zellen getroffen hat, und dass noch eine nicht unbeträchtliche Anzahl von erhalten gebliebenen Nervenfasern vorhanden ist. Woher stammen diese Fasern? Wenn man die Figuren 7—9 Taf. V. betrachtet und damit die Fig. 3—6 auf Taf. XII vergleicht, so ist es zwar nicht leicht zu sagen, woher diese Fasern kommen. Die Fig. 4 wie auch die vertikale Richtung der Fasern von unten deuten doch darauf hin, dass sie vom Temporallappen stammen, denn wie die Fig. 5 und 6 zeigen, können sie mit den occipitalen oder parietalen Teilen nicht zusammenhängen.

Wenn dem so ist und diese Fasern nicht nur zur Bildung der Kapsel des Kniehöckers beitragen, sondern auch ins Innere des Ganglions eindringen und mit den Zellen zusammenhängen, so muss der äussere Kniehöcker auch mit dem Temporallappen zusammenhängen und also nicht länger als ein ausschliessliches Gesichtsganglion betrachtet werden.

Der von mir im ersten Teile mitgeteilte Fall I, wo nach einer 50-jährigen Blindheit mit doppelseitiger Bulbusatrophie eine Atrophie der Sehbahnen eintrat, zeigt, dass dabei die occipito-temporale Strahlung in grosser Ausdehnung beteiligt war, und zwar nicht nur der Teil der Strahlung nach den Occipitallappen, sondern auch der nach den Temporal- und Parietallappen. Die Thatsache ist zwar etwas schwierig zu erklären, da der Temporallappen keineswegs zum Gesichtsgebiet gerechnet werden kann, aber sie deutet jedenfalls auf eine Verbindung und Zusammengehörigkeit des äusseren Kniehöckers und des Temporallappens, welche wohl nur dann erklärt werden kann, wenn man annimmt, dass der äussere Kniehöcker nicht nur ein Gesichtsganglion, sondern auch ein Reflex-oder Verbindungsganglion zwischen der Rinde der Occipital- und Temporallappen darstellen. Zwar sind diese beiden Rindenflächen durch den mächtigen Fasciculus longitudinalis mit einander verbunden, aber es ist keineswegs befremdend, dass ausserdem centrale Verbindungspunkte zwischen ihnen bestehen.

Die einstrahlenden erhalten gebliebenen Fasern bilden zum Teil deutlich die Kapsel und die Lamellen, dagegen verlaufen sie im Allgemeinen als parallele radiäre Fasern und bilden überhaupt kaum Netze. Dies spricht dafür, dass die Netzbildung im Corpus geniculatum dadurch entsteht, dass sich verschiedene Systeme vom Tractus und der occipitalen Strahlung mit einander verweben, was ich schon früher aus anderen Thatsachen geschlossen habe.

Das Ganglion geniculatum internum zeichnet sich überhaupt nur undeutlich ab. Sein unterer Rand ist fetzig und schon in frontalen Schnitten treten in seinem dorsalen Umfange eine Cyste und in seinem Inneren kleine mikroskopische Hämorrhagien auf (Taf. V. Fig. 9).

Weiter nach hinten (Taf. V. Fig. 8) nimmt eine grosse Cyste den ganzen dorsalen Abschnitt ein, der ventrale ist dadurch abgesprengt. *Das Ganglion ist aber zum grössten Teil zerstört.*

Fasern. Die Bündel des ventralen Randes sind verschwunden. Auch die Fasern im Inneren sind zum grössten Teil degenerirt oder, wie in den occipitalen Teilen, verschwunden.

Zellen. Nur wenige atrophische Zellen sind noch vorhanden. Normale Zellen fehlen.

Also: die hämorrhagischen Cysten haben das Ganglion zum grössten Teil zerstört.

Corpora 4-gemina. *Colliculus anterior dexter.* Taf. V. Fig. 7.

Die Taf. V. Fig. 7 zeigt die Beschaffenheit des rechten vorderen Vierhügels. Man sieht, dass dieser Hügel durch eine grössere Cyste vom Pulvinar getrennt ist, dass der frontale Rand des Hügels fetzig und macerirt ist, und unter dem Mikroskope zeigen sich im Rande kleine Hämorrhagien, welche am medialen Rande gegen das Pulvinar bis 1 m.m. tief eindringen. Durch die Cyste sind die Brachia anterius und posterius zerstört und also die hier verlaufenden Faserbündel durchschnitten. Dagegen hat übrigens die Cyste auf das tiefere Gewebe nicht direkt eingewirkt.

Das *Stratum zonale* ist durch die Hämorrhagie zerstört.

Fasern. Die *Cappa cinerea* ist auch dadurch zum grössten Teil zerstört, sie enthält aber noch zerstreute degenerirte Nervenfasern, sowie kleine hämorrhagische Herde.

Das *Stratum opticum* enthält zahlreiche Fasern, welche zum Teil normal erscheinen. Die Nervennetze sind überhaupt nur spärlich.

Stratum Lemnisci. Circuläre Fasern: sind in zahlreichen Bündeln vorhanden und normal.

Die *radiären Fasern:* sind auch recht zahlreich und nicht degenerirt.

Die *Schleife:* Ihre Mächtigkeit ersieht man aus der Fig. 7. Sie enthält zahlreiche intensiv gefärbte Fasern. Sie dürfte jedoch schwächer als normal sein.

Zellen: Um die Zellen zu studiren, wurden die Vierhügel aus dem frischen Gehirn zum grössten Teil ausgeschnitten und in absolutem Alkohol gehärtet; nach Einschmelzung in Paraffin wurden die Schnitte in Methylen, Rosins Farbegemisch u. s. w. gefärbt. Die Methylenfärburg nach Nissl zeigte sich hier als allen anderen Methoden überlegen, indem die Konturen sehr scharf wurden. Die Zellenkerne wie die zarten Fortsätze zeichnen sich besonders sehr scharf ab.

(Die Untersuchung geschah mit Hartnack ocul. 2 und 4. Obj. 7.)

Cappa cinerea. Die hier etwas grösseren Zellen sind alle scharf konturirt von unregelmässiger Form. Der Zellenkörper ist zum grössten Teil von dem deutlichen Zellenkern eingenommen, das Protoplasma körnig; die Kontur nicht aufgedunsen oder blasigkonvex; Zellenfortsätze finden sich wenigstens an den meisten Zellen und sind an den grösseren selbst sehr lang, bisweilen peitschenähnlich oder verästelt.

Stratum opticum. Die drei Schichten zeigen hinsichtlich der Zellen keinen Unterschied. Hinsichtlich der Grösse der Zellen kann man grosse, mittelgrosse und kleinere unterscheiden. Die *grossen* sind sehr schön und intensiv gefärbt, das Protoplasma reichlich mit methylenophilen Körnern und bleicheren Zwischenfeldern; die Kerne sind scharf mit deutlichen Kernkörperchen; die Zellenkonturen sind immer scharf, die Fortsätze sehr lang, oft schon verästelt. Viele Zellenkörper ausserdem mit kleinen Pigmenthäufern. (Taf. XIV. Fig. 7).

Die *mittelgrossen* Zellen sind überhaupt schwächer gefärbt, sonst aber ganz wie die grossen; also normal.

Die *kleinen* Zellen. Hier finden sich teils solche, welche den vorigen in allen Charakteren ähneln, also sicher normal sind; ausserdem zerstreute, mehr rundliche stark gefärbte Zellen mit sehr kurzen oder undeutlichen Fortzätzen. Ob diese normal oder vielleicht etwas verändert sind, muss ich dahingestellt sein lassen. Keine Pigmenthäufchen.

Stratum Lemnisci. Die Zellen sind mittelgross, dreieckig oder länglich, mit scharfen Konturen, körnigem Protoplasma und langen schönen Fortsätzen. Ausserdem kleinere multiforme Zellen, welche keine Zeichen von Atrophie zeigen.

Im Aquæductus-grau. sind die Zellen zahlreich, eckig scharf konturirt mit schönen Fortsätzen. Ich verzichte auf die genauere Beschreibung.

Das *Stroma* zeigt keine Kern- oder Zellenwucherung.

Rückblick. Eine genaue Untersuchung der Zellen liess selbst keine Spur von Atrophie der Zellen nachweisen. Das vollständige Fehlen freier Pigmentklümpchen und das Vorhandensein der langen schönen Fortsätze bürgt besonders dafür.

Colliculus poster. dext. Dieser Hügel wurde ausschliesslich als Alkoholpräparat aufbewahrt und zur Zellenfärbung mit Methylen u. s. w. verwendet.

Stratum zonale mit zahlreichen kleinen gut gefärbten rundlichen Zellen oder Körnern. In der Schicht unmittelbar darunter (dorsal vom Ganglion) finden sich gut gefärbte längliche oder eckige Zellen mit schönen Fortsätzen.

Der *Nucleus colliculi posterioris* hatte zahlreiche schön gefärbte, scharfkonturirte Zellen mit deutlichen Fortsätzen. Ausserdem eine Menge feinere Körnchen und kleine Zellen.

Also: keine Anzeichen einer Atrophie.

Stratum zonale: Die sehr kleinen Zellen dieser Schicht waren zahlreich vorhanden, von eckiger Form mit kurzen Fortsätzen.

Die Rinde der Fissura calcarina.

Für die genauere Untersuchung der Zellen wurden Stückchen der Rinde in Alkohol gehärtet und nachher mit Methylenblau nach Nissl gefärbt. Zur Kontrolle wurde auch die Rinde aus der linken Fissura calcarina in gleicher Weise behandelt. Die Schnitte hatten eine Dicke von 0,01—0,02 m.m.

Die Rinde im vorderen Abschnitt der Fissura calcarina der linken Hemisphäre (vgl. Taf. XIV. Fig. 8, welche Zellen aus der Rinde des *Lobulus lingualis* darstellt).

1) Die ependymäre Schicht: ohne Anmerkung (Fig. 8. a).

2) Die Schicht der *kleinen Pyramidenzellen* (Fig. 8. b). Die Zellen sind zahlreich, alle mit langen Spitzfortsätzen versehen, die basalen Fortsätze deutlich, aber nicht lang; die meisten mit dreieckigem Zellkörper, andere mit abgerundeter Basis.

3) Die Schicht der grösseren Pyramidenzellen enthält:

a) spärliche *grosse* Pyramidenzellen, mit einem (langen) verästelten Spitzenfortsatz und verästelten basalen Fortsätzen (Fig. 8. c);

b) zahlreichere mittelgrosse Pyramidenzellen auch mit deutlichem Spitzenfortsatz;

c) eine grössere Anzahl kleiner dreieckiger Zellen, mit kurzen feinen Fortsätzen.

4) Stratum moleculare mit kleinen polygonen, abgerundeten oder dreieckigen Zellen (Fig. 8. d).

5) Die Schicht der solitären Zellen, welche lange Fortsätze und gerundet-eckige Körper mit zahlreichen basalen Fortsätzen haben. Ausserdem zahlreiche polygone Zellen mit kurzen Fortsätzen.

6) Die Schicht der schräg dreieckigen Zellen (Spindelzellen) (Fig. 8. e).

Wenn man die Rinde der rechten Fissura calcarina hiermit vergleicht, so findet man (vgl. die Taf. XIV. Fig. 9, welche jedoch Zellen aus der unteren Fläche der Rinde des Lobulus lingualis darstellt):

1) Die ependymäre Schicht zeigt nichts Abweichendes (Fig. 9. a).

2) Die Schicht der kleinen Pyramiden Fig. 9. b. Diese Zellen sind zwar zahlreich vorhanden und viele zeigen überhaupt nichts Abweichendes, aber daneben giebt es viele Zellen, deren Körper rundlicher und kleiner als die der linken Hemisphäre sind. Die Fortsätze sind zwar in der Spitze vorhanden, aber der Körper wird mehr durch den Kern ausgefüllt. Eine Reduktion der Anzahl giebt es nicht.

3) Die Schicht der grösseren Pyramidenzellen (Fig. 9. c). Es kommt mir vor, als ob hier die grossen Pyramidenzellen spärlicher seien als links, aber die vorhandenen zeigen einen langen Spitzenfortsatz und lange schöne basale Fortsätze. Einige der grossen Zellen haben vielleicht einen etwas rundlicheren Körper als links.

4) Die molekuläre Schicht zeigt keine sichtbaren Veränderungen (Fig. 9. d).

5) Schicht der solitären Zellen. Die einzelnen Solitärzellen sind sehr schön mit langen Spitzenfortsätzen und schönen basalen Prozessen und zeigen einen eckig-gerundeten Körper.

6) Kein deutlicher Unterschied gegen links. Die Zellen schön mit deutlichen Fortsätzen (Fig. 9. e).

Bei der Untersuchung der Rinde der unteren Fläche des *Lobulus lingualis*, wo zufällig die Schnitte mehr vertikal in der Längsrichtung der Zellen gefallen waren, findet man ungefähr

dieselben Verhältnisse. Aus diesem Grunde habe ich die Zellen von der Rinde des Lobulus lingualis abzeichnen lassen.

Aus der jetzt gegebenen detaillirten Beschreibung der Zellen in der Fissura calcarina der rechten und der linken Hemisphäre ergiebt sich, dass der Unterschied überhaupt als eine geringfügiger bezeichnet werden muss — ja, ich wage zu behaupten, dass man selbst einen Unterschied nicht bemerkt haben würde, wenn man nicht Grund gehabt hätte danach besonders zu suchen.

Der Unterschied besteht:

1) nicht in einer bestimmten Reduktion der Dicke einer bestimmten Schicht;

2) auch nicht in einer ausgeprägten Atrophie von Zellen einer gewissen Form (Solitärzellen u. s. w.) oder Struktur;

3) dagegen in einer geringfügigen *Volumenreduktion* gewisser Zellen, nämlich sowohl der *kleinen wie der grossen Pyramidenzellen*. Von diesen haben einige ihre charakteristische Form zum Teil verloren. Die Form der kleinen Pyramidenzellen ist nicht so ausgeprägt triangulär rechts wie links und ebenso trifft man auch eine Anzahl grösserer Pyramidenzellen, welche mehr abgerundete Zellenkörper haben als normal. Es kommt mir vor, als sei das Protoplasma dieser Zellen etwas reduzirt, weshalb auch der Zellenkern den Zellenkörper mehr ausfüllt als in normalen Zellen, wo ein Saum von Zellenprotoplasma den Kern gewöhnlich umgiebt.

4) Diese Veränderung betrifft lange nicht alle Zellen, sondern nur eine Anzahl der kleinen und grossen Pyramidenzellen.

5) Es giebt also ausserdem zahlreiche kleine und grosse Pyramidenzellen, an denen ich überhaupt gar keine Veränderungen wahrnehmen konnte.

6) Sowohl die Spitzen wie die basalen Fortsätze sind auch an den veränderten Zellen sehr schön, lang und verästelt, natürlich in weit höherem Grade an den grossen Zellen als an den kleineren. Vielleicht sind jedoch die Zellenfortsätze links noch schöner entwickelt (an der normalen Seite) als rechts.

7) In der molekularen Schicht sowie in den tieferen Schichten scheint überhaupt kaum ein Unterschied zu existiren.

8) Völlig atrophische Zellen oder Pigmentklümpchen finden sich nicht.

Durch die Zerstörung der Sehstrahlung während der Dauer von etwa vier Jahren sind also nur sehr geringfügige Veränderungen der Zellen eingetreten, und zwar so gering, dass sie an den Figuren kaum hervortreten. Ich will zwar nicht verneinen, dass daneben noch andere Veränderungen sich vorfinden könnten, welche mir entgangen sind, aber welche sich bei der Nissl'schen Färbung nicht besonders markiren.

Wenn nun diese Deutung der Präparate richtig ist, dann folgt daraus der sehr wichtige Schluss, dass Veränderungen der Zellen bei der Zerstörung der Sehstrahlung eintreten und zwar der kleinen und grossen Pyramidenzellen, dass sie aber nicht alle Zellen dieser Schichte betreffen, sondern nur einige und dass also die Sehstrahlung nicht einer ganzen Rindenschicht, sondern in den zwei Schichten nur einzelnen Zellen entspricht. Die übrigen Zellen müssen also ihre Fortsätze nach einer anderen Richtung hin aussenden. Dieser Befund stimmt also gut mit den durch die Golgi'sche Färbung erreichten Befunden, aber steht mit der Monakow'schen Ansicht nicht in Übereinstimmung, dass eine gewisse Schicht eine Projektionsschicht, eine andere eine Associationsschicht sei.

Auffallend ist jedenfalls nur, dass die Atrophie der Zellen nicht mehr vorgeschritten ist. Dies steht wohl damit in Zusammenhang, dass die Zerstöring die Sehstrahlung weit vom Occipitallappen entfernt getroffen hat und dass sie nicht unmittelbar subkortikal ist. Je mehr peripherisch die Läsion ein Neuron trifft, je geringfügiger dürfte die nachfolgende Atrophie der zugehörigen Zellen sein und je langsamer tritt sie auch wahrscheinlich ein.

Die Centralwindungen.

Von diesen Windungen wurden sowohl Präparate nach Cox wie nach Nissl, Rosin u. A. gefärbt.

Die Taf. XIV. Fig. 10 und 11 zeigen einen Durchschnitt (bei gleicher Vergrösserung (mit Hartnack) mit Camera gezeichnet) der Rinde der vorderen Windung und zwar aus der Mittelpartie der Windung (vergl. Taf. XII. Fig. 4). Die Fig. sind also nach der Natur gezeichnet und alle Zellen eingezeichnet. Aber aus ökonomischen Gründen und wegen der Anordnung der Tafel konnte ich nicht die ganzen recht grossen Abbildungen drucken, sondern habe charakteristische Zellen aus der Umgebung in die Zeichnung anbringen lassen. Dadurch sind diese Zeichnungen zwar naturgetreu, aber verhältnissmässig zellenreicher als die entsprechenden Präparate; aber da bei allen Imprägnationspräparaten nur wenige Zellen sich imprägniren lassen, so sind in der That die Fig. zellenärmer als normal. Dies zeigen auch die Präparate nach Nissl. Aus diesen Gründen können die Figuren als gewissermassen naturgetreu betrachtet werden.

Anderseits muss ja hervorgehoben werden, dass alle Imprägnationspräparate sich unregelmässig färben und der Vergleich der Figuren muss also nur mit einer gewissen Reserve vorgenommen werden. Indessen war ich sehr sorgfältig charakteristische Präparate für die Abbildung auszuwählen.

Die folgende Beschreibung stützt sich sowohl auf Cox'sche wie an Nissl'sche und Rosin'sche Präparate, und werden jene als Cox und Nissl bezeichnet.

A.

Die linke vordere Centralwindung (verhältnismässig normal). (Taf. XIV. Fig. 10.)

I. *Die oberflächliche molekuläre Schicht.* (Fig. 10. a.)

Cox: Kleine rundliche Zellen mit mehreren meistens horizontal laufenden Fortsätzen.

Nissl: Zahlreiche polymorphe kleine Zellen.

II. Die Schicht der kleinen Pyramidenzellen. (Fig. 10. b.)

Cox: Hier treten Zellen verschiedener Form auf. Ein Blick auf die Fig. 10 giebt den besten Begriff von der Form und Anordnung dieser Zellen. Es giebt:

1) a) kleine, b) mittelgrosse, c) grosse Pyramidenzellen mit schönen langen reichlich verästelten Fortsätzen in der Spitze und an der Basis;

2) andere kleine Zellen mit längeren Ausläufern;

3) zahlreiche grosse quer-ovale mit kurzen Fortsätzen und zwar a) teils in oberflächlichen, b) teils in tieferen Abschnitten;

4) kleine Reste atrophischer Zellen.

Nissl: 1) a) Zahlreiche kleine triangelförmige Pyramidenzellen mit nicht sehr langen Pyramidenfortsätzen, b) zahlreiche etwas grössere und c) grosse Pyramidenzellen mit längeren Fortsätzen in der Spitze und an der Basis;

2) andere Zellen verschiedener Form.

III. Die Schicht der grossen Pyramidenzellen.

Cox: 1) Die grossen Pyramidenzellen sind an den vorliegenden Präp. nur spärlich imprägnirt (Fig. 10. c. d.);

2) es finden sich kleinere Pyramidenzellen, zum Teil atrophische;

3) polymorphe Zellen mit langen Fortsätzen;

4) grosse Stachelzellen mit mehreren kurzen Fortsätzen;

5) Reste atrophischer Zellen.

Nissl: a) Zahlreiche grosse Pyramidenzellen mit schönen Fortsätzen;

b) verschiedene andere Zellentypen.

IV. Die tiefsten Schichten.

Cox: Hier fanden sich (s. Fig. 10) teils einzelne kleine (atrophische?) Zellen (Fig. 10. e.), teils grosse wohl erhaltene pyramidenförmige Zellen (Fig. 10. f.).

Nissl: Verschiedene Zellentypen.

B.

Die rechte vordere Centralwindung. (Taf. XIV. Fig. 11.)

I. *Cox:* Die kleinen Zellen scheinen ziemlich gleich oder ein wenig atrophisch (kleiner mit kürzeren Fortsätzen). (Fig. 11. a.)

Nissl: Wie links.

II. (Fig. 11. b.) *Cox:* Recht zahlreiche *kleine Pyramidenzellen* finden sich noch. Einzelne von diesen haben noch lange verästelte Fortsätze; beim Vergleich mit denen der linken Hemisphäre (s. Fig. 10. b.) scheinen sie fast alle mehr oder weniger atrophisch; die Zellenkörper sind abgerundet, die Fortsätze kurz und wenig verästelt. Ausserdem finden sich Zellenreste verschiedener Formen.

Nissl: Die zahlreichen Zellen sind kleiner als links und haben nicht so spitze Ecken und deutliche Fortsätze wie dort.

Es tritt besonders an den grösseren Zellen hervor, dass ihre Basis oft etwas abgerundet erscheint. Auch sind die basalen Fortsätze nicht so deutlich wie links.

III. (Fig. 11. c.) *Cox:* Nur einzelne sind imprägnirt; und teils normale, teils atrophische Pyramidenzellen finden sich wie auch verschiedene andere Typen. Ausserdem mehrere Zellenreste.

Nissl: Es finden sich zahlreiche grosse Pyramidenzellen, mit langen Fortsätzen, besonders sind die Spitzenfortsätze lang, die basalen kurz. Im Ganzen sind diese Zellen nicht so gross und eckig wie links und die Fortsätze erscheinen nicht so schön wie dort.

Auch verschiedene andere Zellentypen.

IV. (Fig. 11. d.) *Cox:* a) Zahlreiche atrophische Zellen und Zellenreste.

b) Einzelne grosse Pyramidenzellen.

c) Polygone atrophische Zellen.

Ausserdem wird bemerkt:

Die Rinde der rechten Centralwindung ist bedeutend geschrumpft. Gleich grosse Stücke der Rinde sind an den Figuren abgebildet, aber in der Fig. 11 der atrophischen Rinde tangirt die obere Grenze der Figur die Hirnfläche, während an der Fig. 10 ein Stückchen der oberflächlichen zellenarmen Schicht abgeschnitten ist. In der Fig. 10 der verhältnissmässig normalen Rinde fällt die untere Grenzlinie der Fig. mit der unteren Grenze der Rinde etwa zusammen, an der Fig. 11 aber tief im subkortikalen Mark.

Die Schichten der Rinde sind also geschrumpft, und wenn man die beiden Abbildungen an einander legt, so entsprechen die Schichten gleicher Höhe einander nicht.

Wenn man die oben gegebenen Beschreibungen der Rinde der linken und der rechten vorderen Centralwindung mit einander vergleicht, so wird man zuerst dadurch frappirt, dass der Unterschied zwischen den beiden Windungen an den Cox'schen Imprägnationspräparaten so bedeutend ist, während an den Nissl'schen Präparaten die Rinde der beiden Seiten einander hochgradig ähnelt.

Überhaupt muss man nun Imprägnationspräparate als für pathologische Zwecke weniger geeignet bezeichnen, da dabei nur einzelne Zellen regellos imprägnirt werden, während dagegen mit der Nissl'schen Färbung alle Zellen gleichmässig gefärbt werden. Nichts desto weniger zeigt die oben gegebene Beschreibung, dass hier das praktische Resultat ganz anders ausgefallen ist, als man vermuten könnte. Die Nissl'sche Färbung scheint so alle Details auch der veränderten Zellen zu färben, dass derartige sicher atrophische Zellen mit ihren Fortsätzen den normalen in hohem Grade ähnlich werden.

Auf andere Weise kann ich das Resultat der Untersuchung nicht erklären. Die untersuchten Präparate waren nämlich sehr schön und deutlich, und die Untersuchung eingehend.

Als Hauptresultat geht nun hervor. Die Rinde der rechten vorderen Centralwindung ist atrophisch und schmäler. Die Atrophie macht sich in allen Schichten geltend, vielleicht mit Ausnahme der oberflächlichen molekularen Schicht, wo es überhaupt schwierig zu beurtheilen ist, ob eine Zellenatrophie vorliegt oder nicht.

In der Schicht der kleinen Pyramidenzellen ist die Atrophie an den Imprägnationspräparaten am wenigsten ausgesprochen. Die Atrophie ist zwar deutlich, auch verhältnismässig normale Zellen finden sich noch da neben vielen atrophischen, verschiedener Typen. Völlig normale waren nicht imprägnirt.

In der Schicht der grossen Pyramidenzellen ist die Veränderung am auffallendsten. Von den grossen Pyramidenzellen sind an der kranken Seite nur vereinzelte imprägnirt. Alle anderen Zellen sind atrophisch, wenn auch an einigen recht lange Fortsätze sich noch imprägniren lassen. Ausserdem finden sich zahlreiche Zellenreste.

An der linken Seite dagegen finden sich grössere mehr normale Zellen zahlreicher.

In den tiefsten Schichten findet man links normale grosse schöne Zellen mit langen Fortsätzen, rechts hauptsächlich Zellenreste und atrophische Zellen.

So treten die Bilder an Imprägnationspräparaten hervor. Der Unterschied ist deutlich. Es fragt sich nun, ob das Resultat zuverlässig ist. In dieser Hinsicht muss man etwas reservirt sein. Jedenfalls darf der Schluss aus nur einem Falle nicht verallgemeinert werden.

Die Atrophie nach Durchschneiden der Corona radiata unter der Rinde trifft also alle Schichten.

Links, wo keine pathologischen Veränderungen vorhanden waren, sondern der Effekt der Zerstörung in der rechten Hemisphäre gespürt werden konnte, fanden sich auch nicht wenige Zellenreste und zwar sowohl in der Schicht der kleinen und grossen Pyramidenzellen wie auch in tieferen Schichten. Es durften sich also Associationszellen, welche die linke Hemisphäre mit der rechten vereinen nicht nur in einer, sondern in mehreren Schichten vorfinden.

Medulla oblongata. (Taf. XIV. Fig. 5. 6.)

Der oberste Teil war leider während meiner Abwesenheit verloren gegangen.

Die proximalsten mir zugänglichen Schnitte sind aus der *Höhe der Striæ acusticæ.*

Die rechte Hälfte ist nur ein wenig kleiner als die linke. Dies hängt besonders von der vollständigen *Atrophie der rechten Pyramidenbahn* ab.

Der Lemniscus (Präp. a. 42). (Taf. XIV. Fig. 5.)

Die *dorsalste Portion* (Fascic. longitudinalis posterior) ist beiderseits gleich intensiv gefärbt und gleich gross.

Die *Portio interreticularis* (Mingazzini) ist beiderseits etwas schwach gefärbt und *rechts* unbedeutend *schmaler* als links und auch etwas *schwächer* gefärbt. Die Nervenfasern stehen links dichter und sind intensiver gefärbt als rechts.

Portio interlemniscalis (Mingazzini) = das Zwischenolivenfeld ist beiderseits recht gut gefärbt, aber das rechte Feld ist konstant etwa 0,5—0,75 m.m. schmaler. Die Nervenfasern stehen rechts weiter aus einander als links.

Fibræ arcuatæ internæ intrareticulares scheinen beiderseits in gleicher Zahl vorhanden zu sein.

Fibræ arcuatæ int. intralemniscales ebenso, wie auch die *Fibræ arcuatæ* zu den *Corpora restiformia.*

Fibræ arcuatæ externæ ebenso. Dagegen scheint sowohl das *Stratum zonale* olivæ wie auch der Pedunculus olivæ rechts etwas schwächer als links. Es scheint nämlich rechts ein geringer Fasernausfall (?) zu bestehen. Die Oliven zeichnen sich beiderseits gleich gut ab. Die Netze der grauen Lamellen zeigen keine deutliche Differenz.

Die Corpora restiformia sind beiderseits anscheinend gleich stark.

Die aufsteigende Quintus-wurzel ist beiderseits gleich stark. An *dem anterolateralen Rande der Olive giebt es eine sichelförmige Atrophie zwischen Stratum zonale und Fibræ arcuatæ externæ.* (Fig. 5. a.)

Weiter auch unten (Präp. X. 89.) in der *Höhe des Nervus XII.*

Überhaupt sind hier die Veränderungen ganz dieselben wie eben beschrieben wurde, wenn man ausnimmt:

1) dass die *Fibræ arcuatæ internæ interreticulares links spärlicher* sind als rechts. Der Unterschied ist jedenfalls unbedeutend;

2) dass das *Zwischenolivenfeld rechts nur unbedeutend schmaler ist als links.*

Weiter nach unten, am unteren Ende der unteren Olive oder unmittelbar caudal von ihr, wo sowohl der Nucleus gracilis als cuneatus deutlich sind, bemerkt man:

dass das rechte *Schleifenfeld* bedeutend schmaler als das linke ist.

Die *Fibræ arcuatæ internæ* sind rechts nur wenig zahlreicher als links. Man kann ihren Verlauf bis in den Nucleus funiculi gracilis beiderseits verfolgen; aber auch in den Nucleus f. cuneati gehen links (von der atrophischen Schleifenhälfte) zahlreiche Fasern (Präp. X. 27).

Nucleus funiculi gracilis ist links nicht kleiner als rechts und auch nicht N. funiculi cuneati. Die Fasern und Fasernetze sind beiderseits gleich reichlich.

In dem antero-lateralen Strang findet sich eine *deutliche halb-*

mondförmige Atrophie von der Grösse 1,5 m.m. längs der Peripherie, und 0,5 in radiärer Richtung. Sie liegt am lateralen Rande der atrophischen vorderen Pyramidenbahn, von ihr durch ein etwa 0,5 m.m. breites Bündel von Nervenfasern getrennt. Innerhalb der gelben Atrophie findet man nur vereinzelte Fasern.

Weiter nach unten wird diese Atrophie keilförmig mit der Spitze nach innen-vorn. Sie wird dabei auch nach innen etwas diffuser, indem ein etwas bleicheres Feld sich nach der atrophischen Pyramidenbahn hin erstreckt. (Präp. 4. 13. 36.)

Das *Cervicalmark:*

1) die Atrophie der linken hinteren lateralen Pyramidenbahn ist vollständig;

2) die nicht gekreuzte Pyramidenbahn zeigt eine deutliche Atrophie;

3) die nach aussen von ihr liegende Kleinhirnseitenstrangbahn zeigt einen Fasernausfall;

4) der antero-laterale Strang zeigt wie oben erwähnt eine partielle, aber ausgeprägte Atrophie. (Taf. XIV. Fig. 6. a.)

Bei näherer Nachforschung wie weit nach oben diese kleine Atrophie verfolgt werden könnte, zeigte sich, dass sie sich an allen Schnitten der Medulla oblongata wieder auffinden liess. Sie lag überall fast an derselben Stelle, aber näherte sich nach oben etwas dem lateralen Rande der degenerirten Pyramidenbahn. Im Gebiet der unteren Olive hat die Atrophie die Form einer schmalen Sichel und liegt latero-ventral (resp. antero-lateral) von der Olive (Taf. XIV. Fig. 5. a). Nach aussen ist die Atrophie von einigen Fasern der Fibræ arcuatæ externæ, nach innen von dem Stratum zonale der Olive umgeben.

An dieser Stelle kann man die Atrophie bis zum oberen Ende der Olive verfolgen, also so weit als überhaupt meine Schnittserie sich erstreckt. Ihr weiterer Verlauf nach oben ist mir also unbekannt. Im Ganzen behält die Atrophie ungefähr dieselbe Grösse der Area, obwohl ihre Form sich bedeutend ändert.

Epikrise.

Kurzer Krankenbericht. Keine nervöse Belastung. Sie soll Alkohol genossen haben; ob sie Syphilis gehabt, ist nicht bekannt. Im Frühling 1890, im Alter von 74 Jahren, wurde sie sehr schwach und hatte bisweilen leichte Schwindelanfalle. Einmal fiel sie plötzlich zu Boden und verlor eine Weile das Bewusstsein. Hatte dann wiederholte Schwindelanfälle, nach Angabe ohne Zuckungen, musste jedoch eine Zeit lang das Bett hüten. Im Juli Schlaganfall; sie fiel zu Boden und war eine längere Weile bewusstlos. Der Mund war nach links gezogen, die Augen nach oben und nach links, die linke Seite gelähmt. Seit dieser Zeit war sie stets bettlägerig und hatte wiederholte Anfälle. Die Beine wurden kontrahirt. Während der letzten 6 Monate hat man wahrgenommen, dass Pat. nach links hin blind war.

St. præs. $^{30}/_{11}$ *1893.*

Ausgedehntes Eczem. Grosser Decubitus. Anzeichen von Herzdegeneration, unruhig. *Psyche:* schlaff. Keine Aphasie. *Kranialnerven.* I. Geruch verschwunden. II. Am linken Auge blind, am rechten Auge hemianopisch nach links. Kann Farben unterscheiden. Scheint Gesichtshallucinationen zu haben. III. IV. VI. Die Augenbewegungen sind sehr beschränkt und sie scheint nur nach rechts sehen zu können. Die linke Pupille etwas grösser, eine hemiopische Pupillenreaktion ist vorhanden, aber nicht vollständig. V. Die linke Gesichtshälfte unempfindlich für alle Sensibilitätsqualitäten. VII. Keine deutliche Facialisparese. VIII. Taub am linken Ohr. IX. Der Geschmack bedeutend herabgesetzt. Keine deutliche Parese der Zunge. Die linke Rumpfhälfte, der linke Arm und das linke Bein sind hochgradig anästetisch für Berührung, Schmerz, Kälte und Wärme. Die linke Seite ist vollständig gelähmt. Das rechte Bein scheint auch paretisch. Pat. verschied $^{3}/_{12}$ 93.

Diagnose. *Art der Läsion.* Der Verlauf der Krankheit, die sich im Jahre 1890 entwickelnde allgemeine Schwäche im Verein mit wiederholten Schwindelanfällen sprach ohne Zweifel für eine entwickelte Herzdegeneration und Sklerose der Gehirngefässe. Der unregelmässige Puls und der grosse Decubitus waren gewiss geeignet diesen Schluss zu bestätigen. Sowohl der erste Schlaganfall wie auch die wiederholten nachfolgenden Anfälle waren vom Verlust des Bewusstseins begleitet, aber scheinen ohne Zuckungen oder Krämpfe abgelaufen zu sein. Da nun die vollständige Lähmung sowie der hochgradig herabgesetzte Allgemeinzustand der Pat. für einen sehr ausgedehnten pathologischen Hirnprozess sprach, so waren überhaupt alle Indicien für das Vorhandensein einer Thrombose der sclerosirten Gehirngefässe vorhanden und die Herzdegeneration schien die Diagnose zu bestätigen. Die Sektion zeigte einen ausgedehnten malacischen Prozess, welcher hauptsächlich in der Corona radiata und im Linsenkörper lokalisirt war. Die löcherige Beschaffenheit des Gewebes deutete auf wiederholte Anfälle. Ausserdem fand sich im Pulvinar eine grössere hämorrhagische Cyste und verschiedene kleinere punktförmige Hämorrhagien. Es lag also ein gemischter Prozess vor, wenn auch die Thrombose der wichtigste war. Die klinische Diagnose war also im Ganzen richtig.

Lokalisation. Die vollständige und plötzliche Lähmung sowie die vollständige Anästhesie und Hemianopsie deuteten auf einen centralen Sitz des Hirnprozesses, dessen Ausdehnung übrigens nicht præciser angegeben werden konnte, da wir wohl zur Zeit keine differentiele Merkmale einer Läsion der centralen Ganglien kennen. Jedoch sprach die partielle Unbeweglichkeit der Augen dafür, dass auch die Kerne der Augenmuskeln an irgend einer Stelle getroffen waren.

Analyse. Obwohl der vorliegende Fall besonders aus pathologisch-anatomischen Gesichtspunkten von Interesse ist, so verdient er jedoch auch in klinischer Hinsicht analysirt zu werden. Wenn man die Taf. XII betrachtet, so sieht man gleich, dass die Hauptmasse der Corona radiata der rechten Hemisphäre mehr oder minder vollständig zerstört war, und dass besonders fast alle Verbindungen zwischen der Rinde und den centralen Ganglien aufgehoben waren, ebenso wie auch die Verbindungen zwischen den beiden Hemisphären in weiter Ausdehnung durch den malacischen Prozess beeinträchtigt oder vollständig vernichtet worden waren Der Fall ähnelt in

dieser Hinsieht einigen der vorhergehenden und besonders dem Fall N:o 1 Malm, wenn auch der Prozess hier nieht so alt ist.

Psychische Funktionen. Was in dem Fall Malm von diesen bemerkt ist, das gilt auch von diesem und wird im Allgemeinen von diesem Fall bestätigt. Die allgemeine Intelligenz war ab und zu wenigstens klar. Die Pat. verstand und beantwortete in ihren klaren Augenblieken an sie gerichtete Fragen und der Berieht der Kranken über ihre Krankheit zeigte, dass ihr Gedächtnis überhaupt als ein verhältnismässig gutes bezeiehnet werden konnte. Ihre hochgradige Sehlaffheit seheint die notwendige Folge ihrer vorhergegangenen sehleehten Behandlung und ihres elenden Zustandes gewesen zu sein. Sie war vorher in einem Armenhaus untergebraeht. Das ausgebreitete Eczem und die grossen Gesehwüre an den Hüften deuteten auf eine vollständige Vernaehlässigung von Seiten ihrer Umgebung. Wenn man dies in Betraeht nimmt und sich zugleieh erinnert, dass sie nur wenige Tage vor ihrem Tode in der Klinik untersueht wurde, so dürfte man wohl bereehtigt sein zu erstaunen, dass, ungeaehtet der ausgebreiteten Eneephalomalaeie in der rechten Hemisphäre, die Intelligenz verhältnissmässig so gut war. Ohne Zweifel deutet dies hier, wie im Fall 1, darauf hin, dass die Intelligenz dureh Zerstörung des Marks der reehten Gehirnhälfte überhaupt wenig beeinträehtigt wird. Es genügt also, wie ieh schon an der Seite 15 ausgesproehen habe, die linke Hirnhälfte für ein fast normales psychiseles Leben. In diesem Falle beitrugen die Atheromatose der Gefässe und die dadureh gewiss selbst in der linken Gehirnhälfte veranlassten Cirkulationsstörungen für die Herabsetzung der geistigen Kräfte.

Gesichtsperceptionen. Gesiehtspereeptionen konnten in das reehte Gesiehtseentrum von aussen nieht eingeführt werden, denn die Sehstrahlung war malaeish. Das Sehcentrum war aueh durch die ausgedehnte Malaeie des Markes ausser Verbindung mit weiter naeh vorn liegenden Teilen der Rinde gesetzt. Dagegen war die Association mit dem linken Oeeipitallappen noeh möglieh und zwar sowohl hinsiehtlieh der medialen wie der lateralen Rinde. Sowohl ihre Gesichtspereeptionen, wie Gesiehtsvorstellungen müssen wohl als verhältnissmässig normal betraehtet werden, wenn aueh Gesiehtshallueinationen vorhanden waren.

Dasselbe gilt von den Gehörpereeptionen und Gehörvorstellungen.

Aphasie. Es war keine Form von Aphasie vorhanden. Die Pat. fasste Fragen richtig auf und gab klar, wenn aueh wortkarg Antwort.

Kranialnerven. I. Das Fehlen des Geruehs durfte wohl nicht auf der eerebralen Läsion sondern auf unbekannten Veränderungen in der Schleimhaut beruhen; da jedenfalls die linke Hemisphäre normal war, und in anderen Fällen, wo eine genauere Untersuehung vorgenommen werden konnte, die einseitige Läsion des Temporallappens überhaupt kaum eine merkbare Geruchsstörung hervorzurufen pflegte.

II. Die linksseitige Hemianopsie findet in der ausgedehnten Läsion sowohl des Kniehöckers wie der Sehstrahlung der reehten Hemisphäre ihre Erklärung. Aber der Fall ist überhaupt nieht geeignet die Sehbahn näher zu lokalisiren.

Die erhalten gebliebene temporale rechte Gesichtsfeldhälfte war ausserdem beseh ränkt, was wohl durch die Zerstörung der reehten Hemisphäre als eine *Amblyopie* erklärt werden muss.

Ob wirklieh *Gesichtshallucinationen* vorhanden waren, liess sieh nieht mit Sieherheit feststellen. Wenn dies der Fall war, so lassen sie sich leicht durch die ausgedehnte Läsion in dem hinteren Abschnitt der rechten Hemisphäre erklären.

III. IV. VI. Die Beseh ränkung der Augenbewegungen fand in dem Sektionsbefund keine genügende Erklärung, wenn man nieht annehmen will, dass der Umstand, dass Pat. am linken Auge blind und am reehten hemianopiseh war, dazu mitgewirkt habe. Sie hatte ein Gesiehtsfeld nur nach rechts und auch dieses war sehr beseh ränkt. Nach dieser Riehtung hin bewegte sie auch die Augen. Eine solche Erklärung der Parese der Augenbewegungen seheint mir jedoeh wenig genügend, und die freie Bewegung der Hemianopisehen selbst bei gleichseitig vorhandener Amblyopie mit beseh ränktem Gesiehtsfelde steht im Gegensatz mit dieser Erklärungsweise.

Hemiopische Reaktion. Im vorliegenden Falle steht das Vorhandensein dieser Reaktion mit dem Sektionsbefund in völliger Übereinstimmung. Wenn man die Taf. V Fig. 7 betraehtet, so findet man gleich, dass die Bahn der Pupillenfasern in der rechten Hemisphäre zwischen dem Pulvinar und Collieulus anterior durehsehnitten war, und zwar in grosser Ausdehnung. Da inzwisehen die Läsion im Pulvinar so ausgedehnt war, so giebt der Fall nur wenig Auskunft, wo die Pupillenfasern verlaufen. Im Traetus seheint der Abbruch nieht vorhanden zu sein. Dagegen sind sowohl der äussere wie der innere Kniehöeker zerstört sowie aueh die Verbindung zwisehen dem Pulvinar und dem Colliculus anterior; und da selbst das Stratum zonale und zum Teil Cappa einerea im vorderen Absehnitt des Collieulus anterior gesehädigt sind, so kann aus dem vorliegenden Falle überhaupt ein sicherer Schluss über den Verlauf der Pupillenfasern nicht gezogen werden aber das Vorhandensein einer solehen seltenen Reaktion bleibt von Interesse übrig.

Aus der Taf. V Fig. 7 ersieht man, dass dem ungeaehtet die radiären Fasern im Collieulus anterior vorhanden waren und die Taf. XIV Fig. 7 zeigt, dass die zu diesen radiären Fasern wahrseheinlieh gehörigen im Stratum optieum liegenden grossen Zellen keine Spur von Atrophie zeigten.

Hieraus lässt sieh der Sehluss mit Wahrscheinliehkeit ziehen, dass diese Zellen und diese radiären Fasern nicht in Kontinuität mit den Pupillenfasern stehen. Denn die Pupillenfasern im Traetus wurden wohl bei dem Sehlaganfalle im Jan. 1890 zerstört, und Pat. starb erst 4 Jahre später. Diese Zeit genügt gewiss die Degeneration einer Zelle eines Neurons hervorzurufen, besonders da die Läsion der Nervenfaser sehr nahe der Zelle liegt.

V. Bei der vollständigen Zerstörung der Capsula interna ist die vollständige Unempfindlichkeit des linken Trigeminus nicht befremdend. Nur mag bemerkt sein, dass bei

ähnlichen Läsionen die Anästhesie nicht immer so vollständig ist.

VII. Um so auffallender war, dass der Facialis überhaupt nicht merkbar ergriffen war. Die Augenlider schlossen sich beiderseits in gleicher Weise, und eine deutliche Schiefheit des Mundes war nicht zu entdecken. — Wenn man diesen klinischen Befund mit denen in anderen Fällen vergleicht und dabei in Betracht zieht, dass die innere Kapsel rechts vollständig destruirt war, so muss man dem individuellen Wechsel in verschiedenen Fällen einen gewissen Spielraum einräumen. Sonst wird der Befund unerklärlich.

VIII. Die Taubheit des linken Ohres kann wohl die Folge der Zerstörung der Verbindung zwischen dem Pulvinar und dem Colliculus posterior sein. Da inzwischen die Gehörstörung in analogen Fällen bei einseitiger Zerstörung der Gehörbahn nur geringgradig wird, so müssen ausserdem peripherische Veränderungen vorliegen. Dafür spricht auch der Umstand, dass das Gehör selbst am rechten Ohr bedeutend herabgesetzt war.

IX. Der Geschmack war wie auch der Geruch fast verschwunden. Die Erklärung dürfte die gleiche sein.

XI. Es ist auffallend, dass in diesem Fall die Kopfbewegungen nach links aufgehoben waren, nicht dagegen nach rechts — ein analoges Verhältnis mit dem was hinsichtlich der Augenbewegungen bemerkt wurde.

XII. Auch hinsichtlich der Zunge ist es auffallend, dass die Spitze nicht abwich.

Durch die Störungen mehrerer Kranialnerven weicht also der Fall von dem Gewöhnlichen ab.

Sensibilität. Die Anästhesie der linksseitigen Glieder und der linken Rumpfhälfte ist zwar sehr stark, aber nicht absolut vollständig. Pat. reagirt nämlich für einen stärkeren Druck. Die innere Kapsel war jedoch vollständig destruirt.

Motilität. Die Motilität der linken Seite war vollständig aufgehoben. Eine hochgradige Kontraktur war auch eingetreten. Auch war die Pyramidenbahn völlig degenerirt. Es scheint in Anbetracht anderer Fälle wahrscheinlich, dass die Kontraktur der Glieder die geringfügige ursprünglich erhaltcn gebliebene Beweglichkeit derselben genommen hatte. Gewiss war Pat. niemals einer zweckmässigen Behandlung unterworfen.

Die trophischen Störungen waren sehr stark ausgeprägt.

Pathologisch-anatomische Bemerkungen.

Der vorliegende Fall hat sein Hauptinteresse in den pathologisch-anatomischen Veränderungen. Durch dic ausgedehnte und beim Tode der Pat. fast 4-jährige Malacie der Corona radiata und der angrenzenden Teile war die Verbindung zwischen der Rinde der rechten Hemisphäre und dem verlängerten Marke fast vollständig aufgehoben. Ein Blick auf die Taf. XII überzeugt davon. Die Rinde des Occipitallappens war durch die Zerstörung der Sehstrahlung ausser Verbindung mit den centralen Ganglien gesetzt. Ebenso die durch die Corona radiata nach der parietalen Rinde verlaufenden Fasern, wie auche viele nach der Temporalrinde. Wie schon bemerkt ist und die Taf. XII Fig. 4 und die Taf. V Fig. 7—11 zeigen, sind jedoch Fasern, welche in ventraler (resp. dorsaler) Richtung verlaufen, noch erhalten geblieben. Wenn diese auch zum Teil in Degeneration begriffen warcn, so fanden sich dennoch nicht wenige, welche keine Anzeichen einer pathologischen Veränderung darboten. Viele von diesen strahlten in den äusseren Kniehöcker ein.

Die Verbindungen mit den Centralganglien waren also überhaupt aufgehoben. Und so war dies auch grössten Teils der Fall hinsichtlich des Stirnlappens; die Frontalstrahlung war auch zerstört.

Der Effekt dieser ausgedehnten Destruktion hinsichtlich der Centralganglien war der, dass überhaupt alle diejenigen Fasernsysteme, welche in centrifugaler Richtung von der Rinde in die centralen Ganglien einstrahlen, verschwunden waren. Das Präparat zeichnet sich also als ein physiologisches Corrosionspräparat aus, wo alle erwähnten Fasern corrodirt sind. Auch diejenigen Zellen, welche in centripetaler Richtung durch die destruirte Corona radiata Fasern entsenden, dürften verschwunden gewesen sein. Dagegen scheinen dic von in mehr caudalen Teilen gelegenen Zellen kommenden centripetal verlaufenden Fasern, welche in den nicht geschädigten Abschnitten der centralen Ganglien enden, noch zu bestehen. Aber die Centralganglien sind leider auch durch pathologische Prozesse primär ergriffen. Teils finden wir hier im Pulvinar eine grössere Cyste, welchc die medio-dorsale Partie des Pulvinars einnimmt. Diese Cyste erstreckt sich durch die Verbindung des Pulvinars mit dem Colliculus anterior unter der Oberfläche des Pulvinars nach unten hin und hat hier den inneren und zum Teil auch den äussercn Kniehöcker zerstöft. Dabei ist auch der Pes nicht unberührt geblieben (Taf. V Fig. 8, 9).

Am meisten ist jedoch der laterale Abschnitt der Centralganglien durch die grosse Malacie ergriffen. Hier ist das Putamen des Linsenkörpers völlig zerstört. Von ihm findet man in occipitalen Schnitten nur einige degenerirte Bündel noch übrig (Fig. 7—9); der mittlere Abschnitt ist vollständiger zerstört (Fig. 11—13). Nur vorne bei dem Zusammenfluss des Putamens mit dem Caput nuclei caudati ist der mediale Abschnitt des Putamens zum grösseren Teil erhalten geblieben.

Es liegen also ganz verschiedene Prozesse vor, teils 1) eine primäre Hämorrhagie (Cyste), teils 2) eine Malacie, teils 3) sekundäre Degenerationen.

Da nun die destruirten Partien sich unregelmässig gegen die erhalten gebliebenen abgrenzen und die erwähnte Cyste ebenso umfangsreich, als unregelmässig i-t, so ist es überhaupt nicht leicht die vorliegenden Präparate in pathologisch-anatomischer Hinsicht richtig zu deuten.

Nach dieser Übersicht gehe ich zur Betrachtung der verschiedenen Systeme über.

Das optische System.

Das wichtigste hinsichtlich dieses Systems habe ich schon oben erwähnt. Hier dürfte nur folgendes noch bemerkt werden.

Der rechte *Tractus* ist überhaupt sehr *atrophisch*. Nur

im dorso-medialen Abschnitt des Durchschnittes findet man noch eine Anzahl Fasern, welche jedoch zum Teil degenerirt sind. Zum Teil strahlen die erhalten gebliebenen Fasern in den Kniehöcker ein. Ob sie zum Teil zur Gudden'schen Kommissur gehören, muss ich unentschieden lassen.

Die Ursache der hochgradigen Atrophie ist folgende. Die Gudden'sche Kommissur und der optische Teil sind ja als Bestandsteile des Tractus zu betrachten. Wenn man mit Darkschewitz, Pribytkow und Bechterew annimmt, dass die Gudden'sche Kommissur eine Verbindung zwischen dem inneren Kniehöcker und dem gekreuzten Linsenkörper ist, so sollte sie wohl im vorliegenden Falle wenigstens zum Teil atrophisch sein, da jene beide Ganglien zum grössten Teil zerstört waren.

Was den *optischen* Abschnitt betrifft, so waren gewiss die Pupillenfasern durchtrennt und zwar an ihrer Peripherie im Brachium anterius. Die übrigen strahlen wie genannt in den äusseren Kniehöcker ein, es waren aber nur wenige blass und bildeten keine zusammenhängenden Bündel oder Lamellen; zum grössten Teil waren sie aber durch die Cystbildung im Ganglion durchschnitten. Alle Bestandteile des Tractus müssten also mehr oder weniger vollständig atrophisch sein.

Über den Zusammenhang der Fasern mit den Zellen des äusseren Kniehöckers habe ich oben (S. 78) das wichtigste erwähnt. Dabei will ich nur noch einmal hervorheben, dass auch Fasern aus dem Temporallappen in das Ganglion geniculatum externum einzustrahlen scheinen.

Da die Sehstrahlung vollständig zerstört war, so bot es Interesse festzustellen, welche Veränderungen in der Rinde des Occipitallappens sich etwa finden würden und besonders wie die dortigen Rindezellen sich verhalten möchten. In dieser Hinsicht weise ich auf die Seite 79 hin.

Das sensible System (Die Schleife).

Durch einen Blick auf die Figuren der Taf. XII und der Taf. V gewinnt man die Überzeugung, dass alle Fasern zwischen den Centralwindungen und den centralen Ganglien zu Grunde gegangen sein müssen. Diejenigen Fasern, welche in diesen Ganglien an den Präparaten noch erhalten geblieben sind, können also nicht in unmittelbarem Zusammenhang mit der Rinde stehen. Dadurch lässt es sich erklären, dass in den centralen Ganglien überhaupt so wenige Fasern noch vorhanden sind. Spuren von degenerirten Bündeln sind ausserdem dort noch zu entdecken. Die Taf. V Fig. 10 zeigt ein Präparat nach Marchi, wo man noch Reste der Fasern der Capsula interna und so weiter sieht.

Wenn man nun die *sensible* Bahn von der Rinde bis zum Rückenmark in Betracht nimmt, so findet man gleich, dass der kortikale Abschnitt vollständig zerstört ist. Eine Capsula interna existirt auch nicht da wo die sensiblen Fasern durch sie passiren. Dagegen finden sich zahlreiche sensible Fasern im Thalamus. Man sieht sie an den Fig. 8, 9 und 11 unmittelbar medial von der inneren Kapsel. An der vordersten dieser Figuren (Fig. 11) ersieht man in dem ventralen Abschnitt des Thalamus die Haubenstrahlung mit einer recht reichlichen Anzahl von Fasern lateralwärts vom roten Körper und ausserdem die dorsal vom roten Körper liegenden Bündel nach aussen ziehen.

Ventral von der Haubenstrahlung sieht man hier nur ein schmales Bündel, welches mit dem roten Körper nicht zusammenzuhängen scheint.

Weiter nach hinten treten dagegen kräftige Bündel auf (Fig. 9), welche sich im ventralen Abschnitt des Thalamus mit den vom roten Körper kommenden Bündeln zusammenweben und hier einen rundlichen Körper bilden, welcher sich an der Fig. 8 besonders deutlich darstellt. An der Fig. 9 sieht man, dass aus diesem Knäuel Bündel sowohl nach dem roten Körper wie nach unten medialwärts ziehen, weiter nach hinten (Fig. 8) aber läuft eine Masse dieser Fasern ventralwärts vom roten Körper hin, welche offenbar als Schleifenfasern angesehen werden müssen.

Leider konnte ich aus äusseren Gründen die Lage und den Verlauf dieser Fasern nicht Schnitt für Schnitt nach unten verfolgen. Aber in der Höhe der Oliven findet man eine ausgeprägte Atrophie der Schleife, welche auch weiter bis zum Rückenmark deutlich zu verfolgen ist. Überall trifft die Atrophie sowohl das Zwischenolivenfeld wie auch, in geringerem Grade die mehr dorsale Schicht (Fibræ interrecticulares). Eine vollständige Atrophie findet sich jedoch nicht. Die übriggebliebenen Fasern müssen wohl z. T. die oben erwähnten Thalamusfasern sein. Bei der Kreuzung der sensiblen Fasern sieht man, dass diese Fasern sowohl in den Nucleus gracilis wie in den Nucleus caudatus einstrahlen.

Wenn man sich diese Thatsachen vergegenwärtigt, so drängt sich einem wohl die Ansicht auf, dass die Hauptmasse der von den linkseitigen Nuclei funiculi gracilis et funiculi cuneati ausgehenden erhalten gebliebenen Fasern, welche sich nachher als Fibræ arcuatæ internæ kreuzen um in der rechten Schleifenbildung nach oben zu steigen, nicht höher als in die centralen Ganglien aufsteigen und hier eine vorläufige Endigung finden. Wenn diese Fasern wirklich mit der Rinde unmittelbar zusammenhingen, dann wären sie ohne Zweifel mehr oder weniger vollständig untergegangen (degenerirt oder atrophirt). Und da nun in der Medulla die rechtseitige Schleife kaum auf die Hälfte im Verhältnis zu der linken reducirt war, so folgt daraus, dass die von der Rinde eventuel kommenden direkten Schleifenfasern weniger als die Hälfte der Schleife ausmachen.

Eine zweite Frage ist nun, woher kommen die atrophirten Fasern. Nach den geläufigen Ansichten haben die Schleifenfasern folgende Hauptursprungs- oder Endigungsstellen, nämlich die Rinde, Thalamus, Globus pallidus, Corpus Luysii und Colliculus anterior. In welchem Masse diese Ganglien eher als Ursprungs- oder Endigungsorte der Schleifenfasern bezeichnet werden dürften, ist noch nicht eruirt. Von diesen Ganglien sind nun Thalamus, Corpus Luysii und Colliculus anterior wesentlich erhalten geblieben, dagegen der Globus pallidus zum grossen Teil zerstört und sein Zusammenhang mit der Rinde aufgehoben.

Betrachtet man die Fig. 7—13 Taf. V, so wird die Antwort auf die Frage kaum zweifelhaft. Die Hauptmasse der erhalten gebliebenen Schleifenfasern enden wohl im Thalamus. Wir haben in den Figuren fast wie auf einem Corro-

sionspräparat die Thalamusschleife vor uns. Ein bedeutender Teil der Schleifenfasern findet also im Thalamus ihre vorläufige Endigung und diese Fasern hängen also nicht unmittelbar mit der Rinde zusammen.

Die Untersuchung der Präp. (s. Fig.) zeigt weiter, dass wenn überhaupt Fasern vom Globus pallidus und dem Luys' schen Körper kommen, welche erhalten geblieben sind, diese in der Schleife sehr spärlich vorhanden sein müssen. Die vom Colliculus anterior herkommenden Fasern dürften überhaupt erhalten geblieben sein.

Weiter ist zu bemerken, dass die Atrophie an mehr proximalen Schnitten der Medulla oblongata mehr ausgeprägt ist als weiter caudalwärts. Dieses deutet darauf hin, dass zur Schleifenbildung des Zwischenolivenfeldes recht zahlreiche Fasern mitwirken, welche also von mehr caudalen Kernen kommen (resp. gehen). Was dann die untergegangenen Fasern der Schleife betrifft, so müssen sie entweder von der Rinde oder von dem Globus pallidus oder dem Luys'schen Körper kommen (resp. dort enden).

In dieser Hinsicht ist das Präp. (resp. Taf. V Fig. 10) von besonderem Interesse. Wir sehen hier Spuren einer Anzahl vollständig degenerirter Fasern, welche radiär in den Thalamus einstrahlen. Es ist wohl im höchsten Grade wahrscheinlich, dass wir hier mit Rindenfasern zu thun haben und zwar mit sensiblen Fasern, welche wohl wahrscheinlich die Verbindung zwischen der Thalamusschleife und der Rinde ausmachen.

Betrachtet man einen vertikalen mit der Cox'schen Lösung gefärbten Schnitt der Rinde der Centralwindungen (Taf. XIV Fig. 11), so ersicht man gleich bei Vergleichung mit einem homologen Schnitt aus der rechten Hemisphäre, dass eine ausgeprägte Atrophie der Zellen vorliegt. Nur wenige normale Zellen sind vom Quecksilber imprägnirt. Die Atrophie hat fast alle Zellenschichten getroffen und wie es scheint, alle Formen von Zellen. Wenige Zellen haben noch ihre normalen Fortsätze erhalten. An Präparaten, welche nach Niessl gefärbt sind, sieht man die Veränderungen nur sehr undeutlich (vergl. oben).

Der rote Körper.

Was das System *des roten Körpers* betrifft, so findet man, dass der rote Körper im Ganzen als normal bezeichnet werden muss. Vom roten Körper zieht die recht kräftige Haubenstrahlung gegen den ventralen Abschnitt des Thalamus hin s. Taf. V Fig. 9). Da nun die Verbindung der Haubenstrahlung mit der Rinde aufgehoben ist, so muss wohl wenigstens die Hauptmasse dieser Haubenstrahlung im ventralen Abschnitt des Thalamus eine vorläufige Endigung finden. Hier begegnen sich also die Fasern der Haubenstrahlung und die der Schleife, und von hier geschieht die Verbindung mit der Rinde durch neue Neurone.

Das Vorhandensein der Haubenstrahlung bei so grossartiger Atrophie des Thalamus scheint nun dafür zu sprechen, dass die Hauptmasse der erhalten gebliebenen Fasern dieser Strahlung von den Zellen des Nucleus ruber stamme. Die erhalten gebliebenen Fasern sind also wohl diejenigen, welche in centripetaler Richtung vom Kleinhirn durch den Bindearm und den roten Körper nach der Rinde leiten. Wie es sich mit den in entgegensetzter Richtung eventuell leitenden Fasern verhält, geht aus dem Fall nicht hervor. Es scheint mir jedoch wahrscheinlich zu sein, dass in der Haubenstrahlung und im roten Körper ein Faserausfall vorhanden ist, und dass dabei die eventuell zu Grunde gegangenen Fasern vollständig resorbirt sind (wie anderswo im Thalamus), deshalb konnten deutlich degenerirte Fasern nicht aufgefunden werden. Diese geschwundenen Fasern sind wohl die von der Rinde des Grosshirns zum Kleinhirn verlaufenden Fasern.

Die Verbindung *zwischen dem Globus pallidus und dem Luys'schen Körper* tritt in Folge des Ausfalls der inneren Kapsel besonders schön hervor. Die Fig. 11 zeigt sehr hübsch wie diese beiden Ganglien intim zusammenhängen. Fasern vom Globus pallidus bilden zum Teil die Kapsel des Luys' schen Körpers, zum Teil ziehen sie in das innere dieses Ganglions ein.

Die Verbindung zwischen dem Globus pallidus und der ventralen Strahlung tritt in der Fig. 11 auch besonders klar hervor.

An der Fig. 13 tritt eine *Ansa lenticularis* deutlich hervor, wie auch der nahe Zusammenhang dieser Schlinge mit der *Meynert'schen Kommissur*. Etwas weiter nach hinten fliessen diese anscheinend zusammen.

Die Reste der inneren Kapsel treten an der Fig. 10 besonders schön hervor. Man bekommt durch die Figur eine Vorstellung von der Form derselben und von der Art und Weise wie von verschiedenen Richtungen kommende Fasern in dieselbe eintreten.

Das Fornixsystem.

Die Columna ascendens ist noch erhalten geblieben und zwar recht kräftig (Fig. 13). Die Columna Vicq d'Azyr tritt sehr schwach hervor, aber die Columna Thalami kann man an der Fig. 12 recht gut verfolgen. Ihr Verhältnis zum Luys'schen Körper liegt hier klar. Über das Corpus mamillare selbst siehe den Text.

Fall 8. Winström.

59 Jahre. Tischler.
(Taf. XIII. XIV.)

Klinische Diagnose: Hemiplegia sin.

Pathol.-anatom. Veränd.: Hæmorrhagia. Cysta hæmorrhagica in Capsula interna et Thalamo optico.

Krankengeschichte.

Da der Pat. in Stockholm im Armenhause »Grubbens gärde» verpflegt wurde, so hatte ich nur einmal die Gelegenheit ihn zu untersuchen und zwar etwa 3 Monate vor seinem Tode. Da die Untersuchung des Gehirns post mortem zeigt, dass nachher keine neue Veränderungen zugekommen sind und nur ein Herd vorhanden war, und ausserdem keine neuen Schlaganfälle ihn getroffen hatten, so scheint diese einzige eingehende Untersuchung genügend zu sein. Die Augenuntersuchung wurde von einem Augenarzte Herrn Docent A. Gullstrand vorgenommen.

Anamnese. Der Vater war Alkoholiker, ein Bruder hatte im 16:sten Jahre Epilepsie. Ein Onkel und die Schwester des Vaters hatten Schlaganfälle; auch sind Geisteskrankheiten in der Familie aufgetreten.

Pat. selbst ist verheiratet und hat 2 gesunde Kinder. Er hat vor vielen Jahren Variola durchgemacht, dann auch Nervenfieber.

Er war früher dem Trunk sehr ergeben und hatte sich ausserdem im 17:sten Jahre Gonorrhoe zugezogen.

Schon *1876* soll sich Pat. eine *linkseitige* wahrscheinlich peripherische *Facialis-parese* zugezogen haben. Er wurde dann ins Catharina Krankenhaus aufgenommen.

1878 am 20. November um 7 Uhr des Morgens wurde er von einem *Schlaganfalle* getroffen. Der Anfall war mit *Zuckungen* verbunden, er wurde während einiger Stunden *bewusstlos*. Beim Erwachen war er in der *linken Seite vollständig gelähmt*. Die *Sensibilität* war in derselben Seite bedeutend *vermindert*, und er hatte keine Empfindung vom Kneifen. Auch im Gesicht war die Empfindung weg, das Gesicht war schief und das linke Auge thränte. Er hatte *Schwierigkeit zu sprechen*. Von der Blase war keine Störung vorhanden.

Unter Behandlung mit Elektricität etc. wurde er indessen gebessert. Die Fähigkeit die Glieder zu bewegen kam, wenn auch nur in geringerem Grade, zurück, auch wurde die Sensibilität gebessert. Er hatte nur diesen einen Anfall gehabt.

Status præsens am 7. November 1891.

Das Fettpolster ist gut entwickelt; der Körperbau kräftig, der Kräftezustand gut. Der Appetit und der Stuhlgang zeigen nichts Abnormes. Er schläft schlecht.

Subjektive Symptome.

Pat. ist nervös und weint gern. Er klagt über Schmerzen im Rücken wenn die Zuckungen sich einstellen. Er hat auch Parästhesien in der linken Seite und bekommt bisweilen *Gesichtshallucinationen*, indem er grüne Wälder oder Bäumchen sieht. Diese sollen nach links projicirt werden.

Objektive Untersuchung.

Psychische Funktionen.

Pat. hat ein gutes Aussehen. Seine Auffassung der Umgebung ist auch gut. Sein Urteilsvermögen ist wie das Gedächtnis gut, aber wie erwähnt, ist sein Gemüt etwas weinerlich. Keine Delirien.

Aphasie. Weder Wortblindheit, Worttaubheit oder Aphämie ist vorhanden; und er spricht ohne Schwierigkeit.

Keine Anzeichen von Seelenblindheit oder Seelentaubheit.

Kranialnerven.

I. Der Geruch ist rechts schlecht, links besser. Keine Geruchsamnesie.

II. Die *Schschärfe* links = 0,3, rechts = 0,4. Eine beginnende Kernkatarakt im rechten Auge. Beginnende Kataraktbildung auch im linken Auge und daneben senile Veränderungen in der Gegend der Macula lutea.

Keine Hemianopsie; das Gesichtsfeld liess sich ohne Schwierigkeit mit dem Perimeter genau messen; koncentrische Beschränkung etwas mehr links als rechts.

Die linke Cornea und Conjunctiva haben verminderte Sensibilität.

Gesichtshallucinationen (s. oben).

III. IV. VI. Die Bewegungen der Augen sind normal. Die Pupillen sind beiderseits klein und reagiren beim Licht nur träge; sie reagiren auch bei Accomodation.

V. Die Empfindung im Gesicht ist für *Tasten* rechts gut, links vermindert.

Der *Schmerzsinn* ist rechts gut, links bedeutend herabgesetzt.

VII. *Oberer Facialis:* rechts normale Motilität, links vermindert.

Unterer Facialis: rechts normal; im unteren Facialisgebiet ist das Gesicht schief, links paretisch.

VIII. Das Gehör ist auf beiden Ohren herabgesetzt, und zwar etwa in gleichem Grade.

IX. Die Schluckbewegungen gehen leicht von Statten.

XI. Die Stimme ist gut.

XII. Die Zunge weicht beim Herausstrecken nach links ab; keine trophischen Veränderungen.

Spinalnerven.

Sensibilität.

Tastsinn. Sowohl an den Armen wie Beinen ist der Tastsinn *rechts* recht gut, links auffallend vermindert.

Schmerzsinn. In den Armen und Beinen ist er rechts gut, links vermindert.

Temperatursinn. Für *Kälte:* rechts gut, links dagegen schlechter.

Für *Wärme:* ist das Resultat dasselbe, sowohl in den Armen wie Beinen.

Muskelsinn ist rechts normal, im linken Arme etwas vermindert, besser im linken Beine.

Die Motilität

der Arme und Beine ist rechts gut; dagegen ist der *linke Arm* fast vollständig gelähmt, nur eine geringe gröbere Beweglichkeit ist noch zurück.

Das *linke Bein* ist nur *paretisch;* die gröberen Bewegungen werden gut ausgeführt, dagegen nicht die feineren.

Die Bewegungen des *Rumpfes* scheinen gut zu sein.

Ataxie: Der Gang des Pat. ist hemiplegisch.

Zuckungen entstehen leicht im Arm und zwar sehr stark, auch im Beine.

Kontraktur findet sich im linken Arme.

Reflexe. Starker Dorsalklonus ist im linken Beine vorhanden, fehlt aber im rechten.

Die *Patellarreflexe* sind beiderseits stark.

Blase: nichts Besonderes. Die Harnmenge ist eine geringe.

Trophische Störungen: Die Atrophie der linkseitigen Glieder ist hochgradig.

Kein Decubitus.

Vasomotorische Störung: Die linksseitigen Glieder waren früher gerötet und angeschwollen, jetzt aber nicht; sie sind dagegen kälter als die rechtsseitigen.

Innere Organe:

Herz: nichts Besonderes.

Lungen: nichts von Bedeutung.

Pat. starb im Februar 1892.

Sektion.

Beschreibung des gehärteten Gehirns.

Die *Dura* gleichmässig verdickt, aber sonst ohne pathologische Veränderungen.

Die *Pia* lässt sich ohne Schwierigkeit von der Oberfläche ablösen und ist dünn und durchsichtig.

Die linke Hemisphäre.

Die Oberfläche zeigt nichts Besonderes. Die Windungen sind im Allgemeinen etwas klein, schmal und atrophisch und zwar besonders im Frontalhirn.

Durchschnitte.

An den Durchschnitten werden pathologische Veränderungen nicht wahrgenommen. Die Hirnsubstanz ist überall fest und hat normales Aussehen.

Die Centralganglien, Thalamus, Nucleus caudatus, Corpora geniculata externum und internum, wie auch die Corpora quadrigemina von normaler Form und Konsistenz.

Die rechte Hemisphäre.

Die Oberfläche ohne Veränderungen. Die Windungen sind zwar etwas schmal aber ohne begrenzte Atrophien.

Durchschnitte.

An den Durchschnitten werden Veränderungen nicht wahrgenommen. Die Rinde wie das Mark ist überall normal, mit Ausnahme, dass die Insularrinde im hinteren oberen Abschnitte an einer Strecke von 2 c.m. verfärbt und zum Teil malacisch ist.

Erst an einem Durchschnitt im Frontalplane des hinteren Abschnitts des Thalamus tritt eine Veränderung in der Form einer streifenförmigen Verfärbung (Taf. XIV. Fig. 1, atr.) hervor. Dieser Degenerationsstreifen liegt lateral vom vertikalen Mark, dicht medial von der Rinde der Fossa Sylvii und streckt sich teils in ventro-lateraler Richtung in das Mark des Temporallappens, teils auch mehr horizontal dem Dach der Fossa Sylvii entlang. Diese beiden Streifen konvergiren gegen ein Loch (Defekt), welches zu einer älteren Cyste im Thalamus (Taf. XIV. Fig. 1. Cy.) führt.

Im Zusammenhang hiermit ist der Nucleus caudatus hier narbig geschrumpft. Dem Loch gegenüber ist die Oberfläche des Thalamus etwas konkav.

Die Öffnung des Loches misst 2—3 m.m. und die Tiefe der Höhle etwa 5 m.m. in horizontal-frontaler, dagegen etwa 10 m.m. in horizontal-sagittaler Richtung. Das umgebende Gewebe ist nach allen Seiten hin weich und bräunlich (in Müller's Lösung gehärtet) verfärbt.

Die Centralganglien.

Nucleus caudatus (Taf. XIV. Fig. 1.). Er ist in seinem ganzen frontalen Abschnitt normal. Erst im hinteren ist seine Masse zerstört.

Das Ependym ist erhalten geblieben, aber es zeigt hier eine narbige Einziehung.

Thalamus ist infolge der Cyste im hinteren lateralen Abschnitt eingesunken und etwas weicher als normal. Diese Einbuchtung misst in sagittaler Richtung etwa 2 c.m. bezw. von der höchsten Wölbung des Thalamus bis zum Ende des Pulvinars, und nimmt die ganze Breite des Ganglions ein; wie tief die Cyste ist, tritt erst an den Durchschnitten hervor. Durch die Einziehung ist also der hintere Abschnitt des Thalamus abgeplattet und die Wulst des Pulvinars tritt deshalb als eine platte Wölbung an ihrer medialen Seite vor; die Oberfläche des Pulvinars ist etwas kleinhöckerig.

Aber auch der frontale Abschnitt des Thalamus ist auffallend vermindert, die mediale Fläche ist nicht wie die der linken Hemisphäre hervorgewölbt, sondern narbig eingezogen und im Ganzen an Volumen reduzirt.

Das Corpus geniculatum externum springt rechts etwas mehr als links hervor, aber das Ganglion ist nicht verkleinert.

Corpus geniculatum internum ist etwas eingezogen und auffallend verkleinert. Die Furche zwischen dem Pulvinar und den Corpora quadrigemina ist eingezogen. Die Oberfläche ist nicht makroskopisch verändert.

Corpora 4-gemina. Colliculi anteriores und *posteriores* sind an der rechten Seite unbedeutend verkleinert. Der Unterschied tritt erst bei genauerer Betrachtung hervor. Die Form ist beiderseits gleich.

Kleinhirn.

Ohne Bemerkenswertes.

Pons und Medulla.

Die rechte Hälfte ist in Folge der Atrophie der rechten Pyramidenbahn und der rechten Schleife deutlich vermindert.

Mikroskopisches.

Die Centralganglien der rechten Hemisphäre. (Taf. XIII).

Die Centralganglien wurden in eine Horizontalschnittserie zerteilt und zwar in etwa 600 Schnitte, von denen etwa 200 gefärbt wurden.

Die schon an der Oberfläche der Centralganglien an der Fig. 1. Taf. XIV sichtbare *Cyste* verhielt sich folgendermassen.

An den dorsalsten Schnitten, welche den dorsalen Rand des Nucleus caudatus und dorsal von dem an der Fig. 1. Taf. XIV mit Cy bezeichneten Loch getroffen hatten, sieht man nur eine begrenzte Verfärbung (an der Fig. 1 mit atr. bezeichnet). In diesem Gebiete sind die Nervenfasern entweder *atrophisch* oder in Degeneration begriffen und nehmen kaum Farbe an; das Gewebe ist locker und die Fasern spärlich.

Etwa 2 m.m. weiter nach unten im Dach der Cyste ist die Verfärbung ausgesprochener, das Nervengewebe ist in einer Ausstreckung von 15 m.m. in sagittaler und etwa 5 m.m. in frontaler Richtung ganz zu Grunde gegangen. Am hinteren Umfange strahlen noch erhalten gebliebene aber degenerirte Fasern der Corona radiata hindurch. Der Nucleus caudatus ist hier nicht getroffen, liegt mehr ventral und frontal (Fig. 1. Taf. XIII; Präp. II. 79). Diese Fasern der Corona stammen wohl aus Lobus parietalis superior und inferior und Lobus paracentralis (Central. posterior, vielleicht auch aus dem dorsalsten Abschnitt des Centralis anterior). (Fig. 1 Taf. XIV.)

Im Dache der Cyste tritt nun reichliches Blutpigment in Form von mikroskopischen Körnchen auf.

In der Ebene, wo die Cyste auftritt, ist auch der entsprechende Abschnitt des Nucleus caudatus in den Prozess hineingezogen und ist hier in narbiges Bindegewebe verwandelt, in dem nur spärliche Reste der Nervenfasern noch übrig geblieben sind. (Fig. 2. Taf. XIII).

Die Cyste ist ringsum von degenerirtem Gewebe umgeben und liegt also an den Weigert'schen Präparaten in einem ovalen gelben Fleck von der oben erwähnten Ausdehnung. Etwas mehr ventralwärts dehnt sich das degenerirte Gebiet mehr aus, in dem Masse wie die Cyste sich vergrössert. Diese wird bald etwas sinuös und dehnt sich bis zur Insularrinde aus und zwar in der Ebene der dorsalsten Schnitte des Thalamus. (Fig. 2.)

Schon in dieser Ebene ist der hinterste Rand des Thalamus durch den pathologischen Prozess zum Schwund gebracht und die vom occipito-lateralen Umfang nach vorn in das Ganglion einstrahlenden Bündel sind atrophirt. Dagegen sind mehr frontal liegende Bündel sowie die vor der Cyste liegenden Bündel der Corona radiata mikroskopisch unverändert, ausgenommen in der unmittelbaren Nähe der Cyste (Fig. 2. Präp. II. 166).

Da nun durch die Cyste der ganze occipitale Abschnitt der Corona radiata (resp. die Parietalstrahlung) durchtrennt war und folglich auch die in den Thalamus einstrahlenden parietalen Bündel fehlten oder degenerirt waren, so war der Thalamus in seinem occipitalen Abschnitt teils eingesunken teils geschrumpft und der hintere sonst abgerundete Rand des Ganglions in der Frontallinie der Mündung der Cyste verschwunden. Die am Rande liegenden Nervenfasern waren atrophisch, bleich und degenerirt, weshalb der occipitale Rand des Thalamus sich blass darstellte. (Fig. 3. Präp. II. 218.)

An den folgenden Präparaten tritt nun das Putamen auf. Die Cyste erstreckt sich hier weiter nach aussen, und lateral vom Putamen in der Capsula externa nach vorn. Die Insularrinde ist hier durchlöchert und atrophisch, das Putamen dagegen erhalten geblieben; dagegen ist der occipitale Abschnitt des Putamens völlig in Bindegewebe umgewandelt, und alle Nervenfasern fehlen. Dieses Bindegewebe setzt sich als eine 2 m.m. breite blasse Kante auf den occipitalen Rand des Thalamus fort.

Etwas mehr ventral (Präp. II. 307) ist die ganze occipitale Hälfte des Thalamus durch die Cyste entweder zerstört oder in Bindegewebe umgewandelt und zwar in einer Ausdehnung (Fig. 4.) von etwa 1 c.m. in sagittaler Richtung, dagegen ist die frontale Hälfte gut erhalten. Der Rand der Zerstörung liegt etwa in der frontalen Linie des Ganglion habenulæ.

In der folgenden Schnittserie dehnt sich die Cyste in frontaler Richtung gegen die Mittellinie bedeutend aus. Sie durchsetzt den ganzen occipitalen Abschnitt des Thalamus und dringt gerade bis zum Ganglion habenulæ vor. Ihre Breite (in sagittaler Richtung) ist 4—6 m.m., ihre Länge von der Insularrinde bis zum Ganglion etwa 2,5 cm. Die Höhle ist ringsum von narbigem Bindegewebe umgeben und zwar nach vorn bis zu einer Dicke von 1—2 m.m., nach hinten ist das ganze Pulvinar zwar nicht wesentlich in der Form, wohl aber in der Struktur verändert, indem sowohl Zellen als Nervenfasern verschwunden sind. In derselben Linie ist auch die innere Kapsel, die occipitale Strahlung und das Putamen völlig vernichtet. (Präp. III. 62. Fig. 5.) Ausserdem tritt 4 m.m. von der Mittellinie und 7 m.m. nach hinten-aussen von dem Ganglion habenulæ ein 2 m.m. grosser hemorrhagischer Herd auf, welcher das umgebende Gewebe des Thalamus zur Atrophie gebracht hat. (Fig. 5. Cy).

An den folgenden Präparaten ist der Effekt der Cyste ein noch grösserer, indem ein noch grösserer Abschnitt des Pulvinars sowie auch der medio-occipitale Abschnitt des Thalamus dadurch gelitten hat. Diese Veränderung wird durch die eben erwähnte kleinere Cyste verursacht.

An den folgenden Präparaten (von etwa III. 50) treten nun im Pulvinar die ersten Spuren von Nervenfasern auf. Diese kommen von der Occipitalstrahlung. Die Cyste ist an Dimensionen etwas vermindert; am Rande des Pulvinars treten die zonalen Fasern auf und an mehr ventralen Präp. bald auch Fasern im Inneren; diese alle sind nunmehr kaum oder doch nur wenig verändert. Diese Schnitte liegen in der Höhe der hinteren Kommissur und der Oberfläche des Colliculus anterior (Präp. III. 38).

Je tiefer man nun kommt, desto zahlreicher treten im Pulvinar die von der occipitalen Strahlung kommenden Nervenfasern auf; die Fasern des Brachium anterius erscheinen, die Cyste vermindert sich und wird vom Narbengewebe ersetzt. Diese Narbe durchsetzt wie ein Keil das hintere Ende des Putamens

und des Globus pallidus, die innere Kapsel und den hinteren Abschnitt des Thalamus bis zur hinteren Kommissur (Präp. III. 24) (Fig. 6 = Präp. III. 10.)

Mehr ventralwärts zieht sich die Cyste zusammen und dehnt sich nur in der Vertikallinie am lateralen Rande des Putamens aus, das Narbengewebe erstreckt sich nur einige m.m. in den ventro-occipitalen Abschnitt des Thalamus hinein und erreicht nunmehr nur das mediale Ende des inneren Kniehöckers. Das Narbengewebe vermindert sich und misst bald nur 3 m.m. in der Breite da, wo es die innere Kapsel von der occipitalen Strahlung trennt. Die Narbe berührt den frontalen Rand des inneren Kniehöckers, hat aber das Ganglion nicht in den pathologischen Prozess hineingezogen; der äussere Kniehöcker ist unberührt, der rote Körper, (Fig. 7 = II, 179) kaum, wohl aber das occipitale Ende des Luys'schen Körpers.

Man hat sich nun dem Boden der Cyste genähert; hier existirt die Cyste nur noch am Aussenrande des Putamens, das Narbengewebe durchsetzt nunmehr nur zum Teil den hinteren Abschnitt des Putamens ohne das Ende zu zerstören, und hat auch das occipitale Ende des Globus pallidus in ganz geringer Ausdehnung geschädigt.

Noch tiefer, in der Höhe des Tractus, liegt die Cyste an der Aussenseite des Tractus, ohne diesen zu durchschneiden (II. 111.) (Fig. 9.) oder zu usuriren, und in der Höhe der Vereinigung des Tractus mit dem Kniehöcker findet man einen Ausläufer der Cyste am lateralen Rande der äusseren Kapsel 8 m.m. lateral vom Tractus (Präp. II. 82 = Fig. 10). Die Cyste dringt nach unten bis in die Substantia perforata ein.

Die Schnitte bieten dann nichts Pathologisches mehr dar.

Rückblick. Aus der eben gegebenen Beschreibung der Lage der Cyste und des sie umgebenden Gewebes geht also hervor, dass die Cyste, welche an der klassischen Stelle im hinteren Abschnitte des Nucleus caudatus an der Fissura chorioidea nach einer Hæmorrhagia cerebri entstanden ist, von diesem Punkte sich teils nach aussen bis zur Oberfläche der Inselrinde, teils nach vorn bis zum lateralen Rand der Capsula externa und vor allem medialwärts hin erstreckt. Dabei nimmt sie auch eine quere Richtung und durchbricht sowohl das Putamen, die Capsula interna und den hinteren Abschnitt des Thalamus und erreicht die mediane Wand dieses Ganglions am Ganglion habenulæ. Dadurch sind die eben genannten Teile zerstört, der dorsale Abschnitt des Pulvinars atrophirt und das occipitale Ende des Luys'schen Körpers verändert.

Durch die Cyste sind, wie durch ein Experiment, der hintere Abschnitt der Capsula interna und in dieser Frontalebene liegende Teile des Thalamus und das Corpus lentiforme von oben bis zur Höhe des Tractus quer durchschnitten. *Tractus opticus und Corpora geniculata sowie der ventrale Abschnitt des Pulvinars sind dabei nicht getroffen.*

Obwohl aus dieser Beschreibung der Cyste hervorgeht, welche Teile überhaupt geschädigt oder zerstört worden sind, dürfte eine eingehendere Beschreibung lehrreich sein.

Nucleus caudatus.

Fig. 1. 2 zeigen, dass er nur in seinem occipitalen Abschnitt getroffen ist, nämlich gegenüber der in der Fig., Taf. XIV sichtbaren Öffnung der Cyste. Hier ist das Ganglion in einer Ausdehnung von etwa 10 m.m. in Bindegewebe verwandelt. Der frontale Abschnitt (Fig. 1. 2 Taf. XIII) ist völlig normal.

Thalamus opticus.

Der Cyste gegenüber ist der Thalamus, wie die Fig. 1. Taf. XIV zeigt, eingesunken. Der dorsale Abschnitt bildet das Dach der Cyste und ist wie erwähnt in einer Ausdehnung von etwa 1 c.m. völlig degenerirt, Nervenzellen und Nervenfasern fehlen hier. Die Ausdehnung dieser Veränderung tritt in den Fig. 2—6 hervor. Aus der oben gegebenen Beschreibung der Ausdehnung der Cyste lässt sich entnehmen, in welcher Ausdehnung der Thalamus zerstört ist. Daraus geht also hervor (vgl. die Fig. 3—4), dass der Thalamus hinter der Frontalebene des Ganglion habenulæ in seinem dorsalen Teil völlig degenerirt oder selbst zerstört ist.

Der dorsale Abschnitt (Fig. 1—4).

Die *frontale Hälfte* zeigt dagegen im Ganzen eine normale Beschaffenheit.

Fasern: die *frontale* Einstrahlung ist gut entwickelt, ihre Fasern intensiv gefärbt, nicht varikös.

Die *mittlere* Einstrahlung ebenso bis zur Grenze der Narbe.

Die *Fasernetze* sind schön und die *Zellen* ohne deutliche Veränderung.

Die *Gitterschicht* reichlich bis zur Grenze der Cyste.

Der mittlere Abschnitt (Fig. 5—6).

Hier tritt das degenerirte Pulvinar auf. Die Cyste dringt bis zum Ganglion habenulæ ein und hier tritt eine neue kleine (3 + 1) m.m. hämorrhagische Cyste nahe der Mediallinie auf. Durch diese letztere ist hier der *Nucleus internus* fast in seiner ganzen Ausdehnung degenerirt, wenn auch einzelne Faserbündel noch erhalten geblieben sind. Dagegen ist der *Nucleus externus* gut erhalten (bis zum Rande der grossen Cyste) (Fig. 5). Schon etwa 1 m.m. mehr ventralwärts hat die kleine Cyste nicht mehr auf das Gewebe eingewirkt. Indessen ist durch die Einwirkung der beiden Cysten der Thalamus etwas geschrumpft, was sich besonders auch dadurch kennzeichnet, dass die mediale Wand etwas konkav ist.

Ventraler Abschnitt.

Weiter nach unten vermindert sich nach und nach die Cyste und das umgebende atrophische Gewebe wird von normalem Nervengewebe ersetzt. Der occipitale Abschnitt (das Pulvinar) nähert sich dabei dem frontalen Teile des Thalamus, aber immer bis auf den Tractus opticus ist das hintere Drittel der Capsula interna von der Cyste durchschnitten und durch das umgebende Gewebe mehr oder weniger vollständig ersetzt.

In der Horizontalebene der hinteren Kommissur misst dieser Defekt an Horizontalpräparaten 5 m.m. (Fig. 6). Nach aussen sind sowohl die occipitalen Abschnitte des Putamens als des Globus pallidus dadurch abgeschnitten. Nach innen dringt die Veränderung bis zur Insertion der Kommissur vor. Das Pulvinar ist nur am frontalen Rande berührt. Das Thalamusge

webe zeigt hier fortdauernd im Nucleus externus die radiäre Anordnung der einstrahlenden Bündel. Alle diese radiären Bündel enthalten normale Fasern. Dagegen giebt es selbst im frontalen Abschnitte zahlreiche äusserst variköse Fasern (degenerirte?), welche zwischen diesen Bündeln liegen.

Die Frontalstrahlung hat normale Fasern.

Der Vicq d'Azyr'sche Mammillarschenkel ist normal.

Trigonum habenulæ. Da die Läsion im Winkel zwischen dem medialen Rand des Pulvinars und Trigonum habenulæ fast bis zur Ventrikelwand vorgedrungen ist und hier nur durch eine 1-m.m. dicke Brücke atrophischen Gewebes von dem Ventrikel getrennt ist und ebenso nur 1 m.m. von Ganglion habenulæ entfernt bleibt, so sind sowohl Fasern wie Zellen dieses Ganglions durch die Läsion in hohem Grade affizirt.

Die *Fasern* sind im Ganzen in der Nähe der Läsion spärlich; es ist ein bedeutender Faserschwund vorhanden und auch die im Trigonum liegenden *Zellen* scheinen atrophisch zu sein.

Die *Stria medullaris* ist fast verschwunden und der Rand des Thalamus ist hier konkav und blass, aber etwa 0,5 m.m. innerhalb der Ventrikelwand ist ein nach vorn ziehendes Faserbündel noch vorhanden.

Pulvinar.

Wie schon erwähnt fehlt der *dorsalste* Abschnitt des Pulvinars vollständig (Fig. 2—3), der zunächst liegende ist zum Teil zerstört, zum Teil in atrophisches Bindegewebe umgewandelt (Fig. 4—5). Der dann folgende, also in der Ebene der Commissura posterior, hat normales Aussehen. Sein occipitaler Rand ist kaum geschrumpft (Fig. 6).

Fasern. Das *Stratum zonale* ist gut entwickelt. Seine *Fasern* sind varikös und erscheinen etwas dünn und schwach gefärbt (Fig. 6).

Die tiefer liegenden resp. mehr frontalen Fasern sind recht zahlreich und obschon auffallend varikös jedoch im Ganzen erhalten und normal. Den Verlauf dieser Fasern kann man an einer grösseren Anzahl von Präparaten besonders leicht verfolgen, lateralwärts bis zur lateralen Kapsel des Pulvinars, wo eine Anzahl Fasern sich in die Kapsel einwebt (Fig. 6). Andere besonders mehr occipitale strahlen in die Sehstrahlung occipitalwärts ein. Dieselben Bündel verlaufen medialwärts in den Colliculus anterior ein und strahlen hier in die verschiedenen Schichten dieses Ganglions ein. Ihre Ausbreitung hier ist sehr leicht zu verfolgen. Die mehr frontal liegenden Fasern liegen auch im Colliculus mehr frontal u. s. w.; die Fasern breiten sich also ziemlich gleichmässig sowohl in das Stratum zonale, opticum (in seine drei Schichten) und ins Stratum lemnisci aus. Die frontalen streben nach der Kommissur hin und dürften in sie gelangen.

An höher (mehr dorsal) gelegenen Schnitten, wo diese Fasern im Pulvinar fehlen oder schwach vertreten sind, scheint auch die occipitale Strahlung schwach zu sein.

Ob nun einige von diesen Bündeln, welche die laterale Kapsel des Pulvinars bilden, nach unten schwenken und dann in den Tractus opticus gelangen lässt sich nicht entscheiden.

Die *Zellen* sind wenigstens zum Teil normal, scharf konturirt und eckig, aber pigmentirt.

Der ventrale Abschnitt. Hier ist das Gewebe völlig normal. Die *Fasern:* Die Bündel sind sehr zahlreich und kräftig entwickelt; und ihre Fasern intensiv gefärbt und kaum varikös. Die Fasernetze zahlreich und schön (Fig. 7—9).

Die *Zellen* zwar pigmentirt, aber sonst normal. Die laterale Kapsel ist wie das Stratum zonale stark entwickelt.

Das Ganglion geniculatum internum misst etwa 5 + 3 m.m. auf den Horizontalschnitten. *Fasern:* die oberflächliche Kapsel ist dick und enthält stark gefärbte Fasern. Die Bündel im Inneren des Ganglions sind auch gut entwickelt und tief schwarz gefärbt; die Fasern etwas varikös. *Zellen* gross.

Also: normal.

Das Ganglion geniculatum externum wird von der Cyste oder dem atrophischen Gewebe nicht berührt. In den *dorsalen Teilen:* die Form und Grösse ist normal. *Fasern:* die occipitale und occipito-laterale sowie occipito-mediale und frontale Kapsel gut entwickelt. Besonders ist die occipito-laterale (nach der Sehstrahlung) kräftig. Markstrahlen und Fasern im Inneren sehr reichlich.

Zellen: die Randzone: die grossen Zellen normal, an Zahl und Grösse. Im Inneren: die kleinen Zellen zahlreich vorhanden, erscheinen normal.

Die *mediale* Wurzel des Tractus ist stark gefärbt und ihre Fasern sind normal.

Der *Tractus* selbst ist von der Cyste, obschon sie bis zu seiner dorsalen Oberfläche vordringt, gar nicht berührt. Er ist dick, intensiv gefärbt und hat normale Fasern.

Linsenkörper.

Wie schon beschrieben, ist dieses Ganglion in seinem hinteren Abschnitt von der Cyste überlagert und dadurch verkleinert. Wo die Läsion liegt, ersieht man am besten an den Fig. 1—8. Die Läsion liegt in *dorsalen* Schnitten an dem hinteren Ende des Putamens, in ventralen etwas vor dem Ende, und die occipitale Spitze bleibt deshalb hier unversehrt.

In mehr *ventralen* Schnitten ist auch der Globus pallidus am hinteren Ende etwas getroffen.

Das *Putamen* ist in der Nähe der Cyste deutlich in Degeneration begriffen; die Zellen sind daselbst in Körnchenmassen umgewandelt. Weiter nach vorn ist das Gewebe normal.

Die *Capsula externa* ist in Folge der Ausdehnung der Cyste (s. die Fig. 3—6) in weiterer Ausstreckung degenerirt.

Globus pallidus ist im Ganzen von der Cystenbildung nicht berührt, nur seine hintere Spitze ist in einer Länge von höchstens etwa 2 m.m. dadurch zerstört.

Die *Fasern* im Innern sowie in den Kapseln (Laminæ) sind reichlich und intensiv gefärbt, aber in frontalen Abschnitten stark varikös. Die durch die innere Kapsel verlaufenden Verbindungen mit dem Luys'schen Körper sind zahlreich und anscheinend normal; nur *ihre occipitalsten Fasern sind zerstört.*

Im ventralsten Abschnitte ist das Fasernetz sehr dicht und intensiv gefärbt; hinten an der Cystenbildung ist jedoch dieses Netz in kleiner Ausdehnung geschädigt. Vorne schlägt es sich mit kräftigen Bündeln um den Pes herum.

Die *Ansa lenticularis* scheint kaum geschädigt.

Luys' Körper. Dieses Ganglion ist im Ganzen völlig nor-

mal. Seine *Kapsel* ist recht gut entwickelt, das *Fasernetz* im Inneren reichlich mit intensiv gefärbten Fasern.

Die *Zellen* gross, scharf konturirt, blass. Dagegen ist der occipitale Pol, welcher vor der Cystenbildung liegt, blasser, hat spärlichere Fasern, scheint aber sonst auch recht gut erhalten zu sein.

Nucleus ruber.

Der Nucleus ruber selbst wird von der Cyste nirgends berührt, wohl aber die ihn an dem occipito-lateralen Umfange begrenzenden Bündel d. h. die Haubenstrahlung des roten Körpers. Diese wird in einer Entfernung von 1—1,5 m.m. vom Ganglion durchschnitten und ist in der Richtung gegen die Capsula interna völlig vernichtet und zwar sowohl an mehr dorsalen als an mehr ventralen Schnitten. An einer Anzahl von Präparaten ist deshalb auch die *latero-occipitale Kapsel* auffallend schwächer als normal, aber die zurückgebliebenen Fasern sind intensiv gefärbt und keineswegs varikös.

Die mediale und frontale Kapsel des Ganglions ist kräftig mit intensiv gefärbten Fasern; nur die Bündel zwischen dem roten und dem Luys'schen Körper werden weniger dicht und zahlreich in dem Masse sie sich dem pathologischen Herd nähern.

Der ventrale Abschnitt des Ganglions wird von der Läsion überhaupt gar nicht berührt. Das *Ganglion* selbst hat normales Aussehen, die Bündel sind kräftig und die *Fasern* intensiv gefärbt, das Nervennetz auch normal und die *Zellen* gross, nicht pigmentirt mit scharfer Kontur.

Corpora 4-gemina.

Brachium anterius. Die Läsion (d. h. die Cyste und das sie umgebende atrophische Gewebe) ist bis zum Brachium vorgedrungen, hat es aber nicht durchschnittten; die *Fasern* sind reichlich und normal und breiten sich in den oberflächlichen Schichten (Stratum zonale, Cappa und Str. opticum) aus (Fig. 6). Man kann, wie schon erwähnt, den Verlauf dieser Fasern bis in die occipitale Strahlung genau verfolgen.

Colliculus anterior.

Stratum zonale: ist gut entwickelt; mit normalen Fasern.

Cappa cinerea enthält eine normale Anzahl von Fasern; letztere sind normal.

Stratum opticum: Fasern zahlreich und normal.

Das *Stratum Lemnisci* enthält zahlreiche normale Fasern.

An dorsalen Schnitten kann man deutlich verfolgen, wie alle Fasern dieser Schichten dann durch das Brachium anterius lateralwärts durch das Pulvinar ziehen um dann in die occipitale Strahlung einzulaufen.

An mehr ventralen Schnitten sieht man wie Fasern aus diesen Schichten durch den inneren Kniehöcker in der Richtung gegen den oberen Abschnitt des äusseren Kniehöckers ziehen.

Brachium posterius scheint normal zu sein.

Colliculus posterior.

Stratum zonale normal.

Nucleus. Zahlreiche Faserbündel ziehen sowohl in radiärer wie cirkulärer Richtung um und in das Ganglion.

Der *Colliculus* scheint also ganz normal zu sein.

Capsula interna.

Sie ist in ihrem hinteren Drittel durch die Cyste zerstört und durch atrophisches Gewebe ersetzt. Wie breit der Defekt ist, lässt sich kaum mehr *exakt* bestimmen, da eine Narbenretraktion eingetreten ist. Im mittleren Abschnitte ist die Läsion am grössten, im dorsalen auch gross und im ventralsten am kleinsten.

Dorsaler Abschnitt.

An den dorsalsten Schnitten (Fig. 3) in der Höhe des Nucleus caudatus misst die Narbe, welche hier die Corona radiata trifft, wenigstens 13 m.m. in sagittaler Richtung und erstreckt sich von der Ventrikelwand bis in die Inselrinde; die Zerstörung ist vollständig.

In der Ebene, wo die ersten Spuren vom Putamen auftreten, liegt die Läsion an seinem hinteren Ende und hat etwa dieselbe Grösse (cirka 1,3 c.m. in sagittaler Richtung).

Weiter nach unten, wo die Capsula interna deutlich ist, hat die Zerstörung dieselbe Grösse (Fig. 4). Auch die *occipitale Strahlung in den Thalamus ist hier gänzlich zerstört.* Dadurch erscheint die krankhafte Veränderung der Capsel noch grösser.

Erst an den Präp. in der Ebene des Ganglion habenulæ treten die ersten Spuren von Fasern in der occipitalen Strahlung hervor (Fig. 5. III. 62). Die Lücke zwischen dieser und dem frontalen erhalten gebliebenen Abschnitt der Capsula interna beträgt 12 m.m. und ist durch Narbengewebe ersetzt, in welchem Fasern gänzlich fehlen.

An den folgenden Schnitten vermindert sich diese Lücke und an Präparaten in der Höhe der Oberfläche des Colliculus anterior (Präp. III. 37) (also etwa 1 m.m. mehr ventral) ist sie 9 m.m. breit (in sagittaler Richtung). Nun vermindert sich die Narbe schnell und da wo der Luys'sche Körper auftritt (III. 1. also etwa 1 m.m. weiter ventralwärts) misst die Lücke nur 3 m.m. (Fig. 7). Die occipitale Strahlung hat sich nach vorn verlängert. Diese Lücke entspricht recht genau dem hinteren Pole des Luys'schen Körpers und umfasst also den hintersten Abschnitt der inneren Kapsel. Der frontale Rand der Lücke liegt hier 14 m.m. occipital vom frontalen Rande der inneren Kapsel.

Die vom Globus pallidus zum Luys'schen Körper verlaufenden, die Kapsel durchsetzenden Fasern sind hier atrophisch.

Ventraler Abschnitt.

Wir sind hier fast an die Formation des Pes angelangt. An der Grenze zwischen Capsula interna und dem Pes ist die Lücke keilförmig, breiter nach aussen (3 m.m.) und schmaler nach innen (1 m.m.), aber durchsetzt noch die Kapsel in ihrer ganzen Breite. Hier liegen zwischen der Läsion und dem äusseren Kniehöcker noch erhaltene Fasern in einer Breite von 1,5—2 m.m. (Fig. 8). Diese Fasern hängen deutlich mit der occipitalen Strahlung zusammen und können in Anbetracht der Form und Breite nicht als zur inneren Kapsel gehörig betrachtet werden. Occipital von diesem 2 m.m. breiten Bündel liegt die Kapsel des äusseren Kniehöckers (Fig. 8). Noch weiter ventralwärts liegt zwischen dem Pes und der medialen Wurzel des Tractus opticus (Fig. 9) ein 1 m.m. breites Feld von atrophischem Gewebe, welches hier den Pes durchsetzt.

Dieser Streifen ist also der ventrale Ausläufer der Läsion.

Rückblick. Aus der Beschreibung geht also hervor, dass der occipitale Abschnitt der Capsula interna von oben bis nach unten zerstört ist. Oben misst die Narbe 1 c.m., wird dann etwa 1,3 c.m. und wird im ventralen Teil immer schmäler. Im ventralsten Abschnitt tritt ein etwa 2 m.m. breites Band von Bündeln auf, welche von der occipitalen Strahlung in den Pes einstrahlen. Dagegen ist der occipitale Abschnitt der eigentlichen Capsula interna von oben nach unten vollständig zum Schwund gebracht.

Der rechte Occipito-parietal-lappen.

Für die mikroskopische Untersuchung, ob auch in der Sehstrahlung eine secundäre Atrophie vorhanden wäre, wurde das Occipitalhirn in eine grössere Serie von frontalen Schnitten zerteilt, welche nach Weigert gefärbt wurden.

In den frontalsten von diesen Schnitten, wo noch die Balkenfaserung zu sehen war und welche *Schnitte etwa 6 c.m. vor der Occipitalspitze* liegen, wurden in der dorsalen Partie, entsprechend der Höhe des Balkens zwei atrophische Flecken wahrgenommen. Der mehr dorsale misst etwa 3 m.m. und liegt in der Höhe der oberen Fläche des Balkens, also etwas höher als der höchste Punkt des Hinterhorns, der mehr ventrale etwa in der Höhe der unteren Fläche des Balkens und misst etwa 4 m.m. in der Breite, 3 in der Höhe. Das Gewebe ist in diesen Flecken in Folge des Schwunds einer grösseren Anzahl von Nervenbündeln mehr durchsichtig als in der Umgebung. Die Atrophie liegt zwar vorzugsweise in der mittleren Schicht des vertikalen Marks aber dehnt sich auch in die äussere longitudinale Schicht aus und wird übrigens von zahlreichen Associationsfasern, welche aus dem Balken kommen, durchzogen.

Diese zwei atrophischen Flecken scheinen nach hinten und oben zusammenzufliessen.

Die *Schnitte etwa 5, 4, 3* und *2 c.m.* zeigten in der Sehstrahlung keine Veränderung, mit Ausnahme in der Serie 5 c.m., wo in der Höhe des Balkens einige suspecte Flecken von Atrophie vorkamen.

Die Rinde der *Fissura calcarina* scheint völlig normal zu sein. Die Dicke war die gewöhnliche, die einstrahlenden radiären Bündel zahlreich mit intensiv gefärbten Fasern, der Vicq d'Azyr'sche Streifen war gut markirt und intensiv gefärbt. Die Zellen zeigen keine deutliche Atrophie und das Stroma hat normale Durchsichtigkeit und Körnigkeit.

Also: keine deutliche Atrophie in der Sehstrahlung oder der Rinde des Occipitallappens (resp. Fissura calcarina).

Schnitte etwa 2 c.m. vor der Spitze. Die Sehstrahlung zeigte nichts Abnormes.

Dagegen wurde bemerkt, dass an einer Anzahl von Präparaten die Rinde zwischen dem Vicq d'Azyr'schen Streifen und dem Mark durchsichtiger ist als sonst der Fall. An den Präp. nach Weigert kann ich sonst Veränderungen nicht wahrnehmen.

Medulla oblongata.

Die *Hauptschleife* (Fig. 2. Taf. XIV) ist links völlig normal sowohl in ihren medialen, mittleren und lateralen Abschnitten. Wenn man damit die *rechte Schleife* vergleicht, so findet man an einem Schnitte etwas unterhalb des Trochlearis-kerns folgendes. Die rechte Schleife ist überhaupt *höchst atrophisch.* In einer Ausdehnung von 4 m.m. von der Mittellinie finden sich nur einige kleine Bündel mit graugefärbten Fasern; dann liegt eine Sammlung von intensiv gefärbten Nervenbündeln, welche zusamman etwa 2 m.m. in der Breite (frontal), und etwa 0,75 m.m. in der Dicke messen. Lateral von diesem Fascikel, entsprechend dem lateralen Abschnitte der linken Schleife, ist die Atrophie wieder sehr ausgeprägt. An homologer Stelle misst die linke Schleife 1.50 m. m.; aber ausserdem ist die rechte graublau, die linke blauschwarz; in der rechten finden sich noch zahlreiche Nervenfasern, aber diese liegen nicht dicht an einander, sondern die einzelnen Fasern sind durch Bindegewebe von einander getrennt, während in der linken die Fasern dicht an einander liegen. Dadurch gewinnt der Durchschnitt rechts eine graue Farbe, während er links dunkelblau-schwarz erscheint.

Die *laterale* Schleife ist vielleicht auch rechts etwas schmaler als links(?).

Weiter nach unten.

Hier tritt auch die Atrophie der rechten Schleife deutlich hervor, aber die genauere Lokalisation der Atrophie innerhalb der Hauptschleife ist schwieriger zu bestimmen; der Faserausfall ist am deutlichsten bei der Mittellinie und im ventralen Abschnitt der Schleife (s. Fig. 3).

In der Höhe der Oliven. (Fig. 4.) Hier tritt sowohl der Unterschied zwischen links und rechts wie auch die Lokalisation besonders deutlich hervor. An der Raphe kann man in den dorsalsten etwa 1,5 m.m. keine Differenz in der Farbenintensität unterscheiden, dann wird deutlich die Schleife rechts bleicher und fasernärmer; je mehr ventralwärts, desto deutlicher tritt der Unterschied in der Farbenintensität hervor, und in der Höhe des dorsalen Blattes der rechten Olive ist die Schleife rechts auffallend blass und auch schmaler als links. Entsprechend dem ventralen Blatte der Olive ist die rechte Schleife wohl etwa nur $^1/_2$ der linken und die Fasern sind hier nur spärlich, links aber zahlreich. Überall finden sich jedoch gleichförmig gestreute intensiv gefärbte Fasern.

Die inneren radiären Fasern (Fibræ arcuatæ internæ) sind beiderseits recht zahlreich, links spärlicher als rechts.

Die Pyramidenbahn. Sowohl im Pons wie in der Pyramide ist rechts ein bedeutender Faserschwund und Atrophie vorhanden. Deshalb ist die ganze rechte Hälfte des Pons vermindert. Doch finden sich hier einzelne erhaltene Bündel und nicht wenige eingestreute normale Fasern.

In der Pyramidenbahn dagegen ist ein fast vollständiger Schwund der Nervenfasern. Kaum einige sind noch erhalten, während die linke Pyramidenbahn normal und kräftig ist.

Nucleus funiculi cuneati ist rechts auffallend grösser als links und in ihn strahlen (resp. gehen aus) zahlreiche Fibræ arcuatæ internæ und bilden am lateralen Rande einen dicken *Saum,* während der linke Kern auf etwa $^1/_2$—$^1/_3$ reducirt ist, und nur wenige Bündel ein- (resp. aus-)strahlen.

Nuclei funicul. gracilium sind an Grösse kaum ungleich, aber in den rechten strahlen recht zahlreiche Fibræ arcuatæ internæ, während nur wenige in den linken Kern ein- (resp. aus-) strahlen.

Sonst findet sich kein Unterschied in Grösse, Farbenintensität oder Faserreichtum zwischen links und rechts.

Die Oliven sind beiderseits normal und gleich gross. Die eintretenden Fasern und die Fasernetze sind beiderseits gleich stark.

Corpora restiformia sind beiderseits intensiv gefärbt.

Epikrise.

Kurzer Krankenbericht. Starke neuropathische Belastung, Alkoholiker. Bekam 1876 eine wahrscheinlich peripherische linksseitige Facialisparese und 1878 $^{20}/_{11}$ eine Apoplexie mit kurzdauerndem Bewusstseinsverlust und Zuckungen. Linksseitige vollständige Paralyse und Hemianästhesie. Dann geringe Besserung. 1891 $^{7}/_{4}$ war Pat. klar. Keine Aphasie. Geruch rechts etwas vermindert, verminderte Sehschärfe, oculäre Fehler (s. oben), Sehfeld etwas eingeschränkt; III. IV. VI. normal. Anästhesie links im Gesicht, Arm und Bein. Parese links, unbedeutend im Gesicht, fast vollständig im Arm, stark im Bein. Linksseitige Kontraktur mit Dorsalklonus. Starb Febr. 1892. Die Sektion zeigte eine hämorrhagische Cyste im Thalamus und hinteren Abschnitte der inneren Kapsel sowie konsekutive Degeneration der Schleife und der Pyramidenbahn.

Diagnose. *Art der Läsion.* Der Pat. scheint *nur einen Hirnschlaganfall* gehabt zu haben und zwar am 20. Nov. 1878. Die vorhergehende Parese des rechten Facialis scheint eine peripherische gewesen zu sein. Der Hirnschlag wurde schon ante mortem als eine Hæmorrhagia cerebri diagnosticirt, und diese Diagnose wurde durch die Sektion bestätigt. Es fand sich nämlich in den Wänden der in den rechtsseitigen Centralganglien befindlichen Cyste reichliches Blutpigment in krystallinischen Körnchen. Die Diagnose stützte ich auf folgende Momente: verhältnismässig jugendliches Alter (46 Jahre), nachgewiesener Alkoholismus; besonders jedoch auf die Symptome *bei* dem Anfalle. Dieser trat plötzlich auf, und war mit Verlust des Bewusstseins und Zuckungen verbunden ohne deutlich vorhergehende Schwäche des Herzens. Endlich war bei der Untersuchung kein Zeichen von Degeneration des Herzens vorhanden. Aus diesen Gründen konnte hier eine Thrombose ausgeschlossen werden. Die Thrombose der cerebralen Arterien tritt nämlich vorzugsweise bei gleichzeitiger Herzdegeneration und Arteriosclerose ein. Diese letztere entwickelt sich selten bei einem 46-jährigen Manne. Endlich ist die Thrombose selten mit Zuckungen verbunden, und nur wenn sie ein grösseres kortikales Gebiet umfasst, ist sie vom Verlust des Bewusstseins begleitet. Der Schlaganfall hatte also hier alle Charaktere einer Hämorrhagie.

Locus læsionis. Die vor dem Tode gestellte Lokaldiagnose wurde auch durch die Sektion bestätigt. Die Hämorrhagie hatte die Capsula interna getroffen. Die kurzdauernde Bewusstlosigkeit deutete auf eine nicht zu grosse Blutung und zwar irgend wo, wo eine Ausgleichung des gesteigerten intrakraniellen Drucks bald stattfinden konnte. Eine solche Stelle ist der Thalamus opticus, weil dieses Ganglion nach der Mittellinie hin leicht ausweichen und daselbst die Cerebrospinalflüssigkeit zum Entweichen bringen kann. In der That ist die Bewusstlosigkeit bei Thalamus-blutungen gewöhnlich kurzdauernd, wenn diese nicht zu gross sind. Die nachfolgende mit fast vollständiger Anästhesie verbundene Paralyse der linken Seite deutete auf die Capsula interna als Stelle der Blutung hin.

Sonst hatte der Fall an und für sich nichts besonders charakteristisches. Weder Hemianopsie noch Oculimotoriuslähmung waren vorhanden. Der Fall ist ein typischer und gewöhnlicher. Nichts destoweniger ist er von grossem Interesse und geeignet in einigen wichtigen Beziehungen die allgemeine Auffassung über den Symptomenkomplex bei Herden in der Capsula interna zu korrigiren.

Analyse der Symptome.

Psyche. Den Insult bei dem Schlaganfalle ausgenommen findet sich hier keine Störung der psychischen Funktionen. Dies zeigt, dass die psychischen Symptome des Insults auf gesteigertem Drucke und konsekutiven Cirkulationsstörungen in grösseren und entfernteren Gebieten beruhten.

Dass anderseits selbst eine grössere Zerstörung im Thalamus von wenig Belang für das psychische Leben ist, ist eine längst bekannte Thatsache.

Aphasie kam in diesem Falle nicht vor.

Kranialnerven.

I. Geruch. Obschon hier die Capsula interna eben im Carrefour sensitif rechts zerstört war, war der Geruch rechts schlechter als links. Spricht gegen die Lehre von »Carre four sensitif».

II. Die herabgesetzte Sehschärfe links 0,3, rechts 0,4 wird zwar aus den intraokulären Fehlern genügend erklärt. Ophthalmoskopisch merkbare Veränderungen fanden sich links im Gebiete der Macula lutea, und rechts war eine beginnende Catarakt vorhanden. Unter solchen Umständen liegt kein zwingender Grund vor die verminderte Sehschärfe im Zusammenhang mit der intracerebralen Läsion zu setzen, wenn auch die Möglichkeit nicht ausgeschlossen werden kann, dass diese Läsion zur Verminderung der Sehschärfe beigetragen haben könnte. Jedenfalls ist es bemerkenswert, dass die Sehschärfe am rechten Auge, wo ein beginnender Catarakt vorhanden war, dessen ungeachtet, 0,4 beträgt, und am linken, wo ein Catarakt fehlte, nur 0,3.

Der vorliegende Fall ist darum von grossem Interesse, weil einerseits das hintere $^{1}/_{3}$ der Capsula interna total zerstört war, anderseits eine *Hemianopsie nicht vorlag.* Die Frage nach dem Zusammenhang der Sehstörungen mit Läsionen der inneren Kapsel ist eine noch nicht genügend aufgeklärte, aber gehört zu den am meisten diskutirten auf dem weiten Gebiete der Fragen nach den Sehstörungen bei cerebralen Läsionen. Es ist nicht meine Absicht hier tiefer in dieses Gebiet einzudringen, nur möchte ich die Konsequenzen der vorliegenden thatsächlichen Beobachtung etwas hervorheben.

Seit langem hatte besonders die Charcot'sche Schule beobachtet, dass Läsionen der inneren Kapsel oft von Sehstörungen begleitet sind und stellte in Folge dessen die Lehre

von »Amblyopie croisée» auf, eine Lehre, welche einerseits zur Hypothese von der doppelten Kreuzung der Optieusfasern, anderseits zur Annahme zweier verschiedener kortikaler Centren — das eine für das bilaterale Sehen, das andere für das unilaterale Sehen führte.

Die dieser Hypothese zu Grunde liegenden Beobachtungen waren hauptsächlich klinische Daten — die Coincidenz einer Hirnläsion mit einer »Amblyopie croisée» welche gewöhnlich mit gleichseitiger Anästhesie des Auges verbunden war. Nur wenige anatomische Thatsachen finden sich als Stütze dieser Lehre. Féré hat diese klinisch-anatomischen Fälle in seiner bekannten Arbeit, — »Troubles fonctionels de la Vision», zusammengestellt — im Ganzen sind diese nur etwa 6. In diesen Fällen hat man eine Läsion in oder nahe dem hinteren Abschnitt der inneren Kapsel gefunden. Mit Übergehen späterer Beobachtungen von Thomsen und Oppenheim, welche auch die Coincidenz der Amblyopie mit Anästhesie bestätigen konnten, will ich nur hervorheben, dass noch über der Lehre von der »Amblyopie croisée» ein Dunkel liegt.

Unter solchen Umständen scheint es angemessen jede diesbezügliche genau beobachtete Thatsache zu publiciren um Klarheit zu gewinnen, welche Sehstörung eine Läsion der inneren Kapsel verursacht. In dieser Hinsicht ist der vorliegende Fall lehrreich. Die Natur hat hier selbst ein Experiment gemacht, schade nur, dass der Fall nicht von Anfang an verfolgt werden konnte. Welche Art von Sehstörung der apoplektische Insult hervorgerufen hatte, weiss man nicht. Bei der von mir und Herrn Doktor Gullstrand gemachten klinischen Beobachtung war die Läsion eine konstante, eine stillstehende. Hier ist nun die Capsula interna in ihrem hinteren Drittel völlig zerstört. Die Stelle entspricht einer Linie, welche vom occipitalen Ende des Putamens bis zum Ganglion habenulæ geht. Eine Cyste und das dieselbe umgebende völlig atrophische Gewebe hat das Nervengewebe ersetzt. Die Folge der Zerstörung bezüglich der Gesichtsfunktionen war nun keine Hemianopsie, wohl aber eine deutliche, aber nicht hochgradige koncentrische Gesichtsfeldeinschränkung, welche links ein wenig grösser war. In dieser Hinsicht spricht der Fall eine unzweideutige Sprache, welche um so wertvoller ist, als die Läsion die Kapsel und zwar in auffallender Breite bis auf den Tractus durchschnitt und die Gesichtsfeldbeschränkung keineswegs als hemianopisch bezeichnet werden kann. Die Beobachtung dürfte in dieser Hinsicht entscheidend sein — *es treten nicht visuelle Fasern in oder durch den hinteren Abschnitt der Capsula interna ein.*

Da anderseits Fälle mit Hämorrhagie in der inneren Kapsel bisweilen von Hemianopsie begleitet sind, so wird es notwendig sein zu untersuchen, unter welchen Verhältnissen diese Hemianopsien bei Läsionen der Kapsel auftreten — und zwar besonders, ob sie transitorisch oder permanent sind.

Ein Blick auf die Figuren 1—10 Taf. XIII überzeugt bald davon, dass die frontale Hauptmasse des Thalamus durch den pathologischen Process vollständig sowohl vom Pulvinar als von den Ganglia genieulata und den Corpora 4-gemina getrennt ist. Diese Trennung ist in der That so vollständig wie man es überhaupt nur wünschen kann. Ausserdem ist der dorso-occipitale Abschnitt des Thalamus destruirt. Da man nun überhaupt keine Verbindungen zwischen dem frontalen Teil des Tractus und dem Thalamus opticus kennt, so dürfte wohl der Schluss nicht unberechtigt erscheinen, dass überhaupt Thalamus opticus (Pulvinar ausgenommen, wovon unten) visuelle Fasern nicht empfängt und also kein Sehganglion ist. Seine Bezeichnung »optieus» ist folglich missleitend und der Name »Thalamus centralis» sowohl von anatomischem, physiologischem und selbst pathologischem Gesichtspunkte aus bezeichnender.

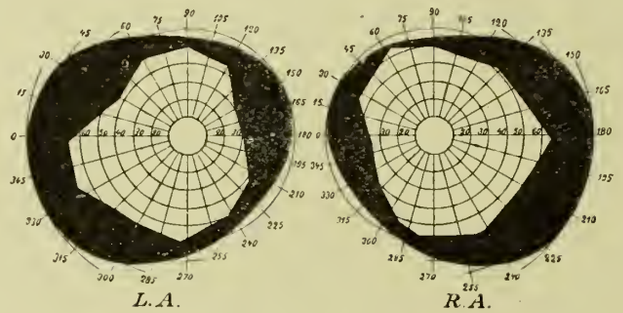

Pulvinar. Hinsichtlich des Pulvinars bemerke ich, dass der dorsale Abschnitt (Fig. 1—4. Taf. XIII) völlig destruirt war; der mittlere Teil, in der Höhe des Ganglion habenulæ (Fig. 5) war ebenfalls so durchgreifend verändert, dass dieser Abschnitt gewiss nicht funktioniren konnte. Nur der ventrale Abschnitt (Fig. 6—10) war nach Form und Struktur noch erhalten geblieben. Hieraus lässt sich, ohne Gefahr zu irren, der Schluss ziehen: eine Läsion des dorsalen Abschnittes des Pulvinars verursacht keinen hemianopischen Defekt im Gesichtsfelde. In wie weit aber der ventrale Abschnitt visuelle Fasern enthält, darüber entscheidet dieser Fall nichts.

Verschiedene wichtige Schlüsse lassen sich also aus dem vorliegenden Falle ziehen.

Was dann die »Amblyopie croisée» betrifft, wenn man darunter die Beschränkung des Gesichtsfeldes und die Verminderung der Sehschärfe einbegreift, so ist der Fall in dieser Hinsicht nicht rein genug um sichere Schlüsse aus ihm zu ziehen. Zwar ist das Gesichtsfeld beschränkt und die Sehschärfe herabgesetzt, aber wie schon erwähnt, lässt sich die verminderte Sehschärfe am rechten Auge aus dem Vorhandensein der Catarakt erklären, und im linken Auge sind ophthalmoskopisch bemerkbare Veränderungen im Gebiete der Maeula lutea vorhanden. Ob nun die Beschränkung des Gesichtsfeldes eine unmittelbare Folge aus der Verminderung der Sehschärfe ist oder in Zusammenhang mit der Zerstörung der inneren Kapsel steht, lässt sich wohl kaum mit völliger Sicherheit entscheiden. In Anbetracht aber, dass die retinalen Veränderungen nur das Gebiet der Maeula lutea betrafen, scheint es mir wahrscheinlich, dass die Beschränkung des Gesichtsfeldes am besten als eine Folge der Veränderungen der inneren Kapsel betrachtet werden muss. Wenn dem so ist, dann ist dieser Fall ein interessanter Beleg der Lehre der Charcot'schen Schule von der Amblyopie.

In welchem Verhältnisse aber diese Amblyopie croisée zu der Kapseldestruktion steht, darüber behalte ich mir vor

an einer anderen Stelle mich zu äussern. Jedenfalls kann für die Erklärung der Umstand, dass die Amblyopie gleichzeitig mit einer Anästhesia faciei et bulbi auftritt, nicht ausser Acht gelassen werden.

III. IV. VI. Überhaupt nichts Abnormes. Die Verengerung der Pupillen steht wohl mit der Verminderung der Sehschärfe in Zusammenhang.

V. Die Verminderung der Sensibilität für Berührung und Schmerz ist die unmittelbare Folge der Zerstörung des hinteren Drittels der äusseren Kapsel (vergl. unten: Sensibilität).

VII. Die Parese hat sowohl die oberen wie die hinteren Zweige getroffen; überhaupt ist die Störung nicht sehr hochgradig. Dies lässt sich ohne Schwierigkeit dadurch erklären, dass der vordere Abschnitt der Kapsel intakt ist.

In Anbetracht, dass die Cyste nach aussen oben sehr unregelmässig ist, lässt sich die Möglichkeit nicht ausschliessen, dass verschiedene Facialisfasern durchschnitten sind, wenn sich auch die sekundäre Atrophie in der vorderen Partie der inneren Kapsel nicht bemerkbar macht.

VIII. Die Gehörbahn scheint nicht von der Zerstörung an irgend einem Punkte getroffen zu sein. Die Bahn scheint nämlich ventro-occipital von der Läsion zu liegen. Ihr genauer Verlauf ist jedoch nicht bekannt. Die Verminderung der Gehörschärfe an beiden Ohren ist also gewiss peripherischer Natur.

X. Vom Hypoglossus gilt mutatis mutandis dasselbe wie vom Nervus facialis.

Sensibilität.

Hier war die Sensibilität auffallend mehr vermindert als im Gesicht; überhaupt war sie bedeutend geschwächt und zwar hinsichtlich aller Qualitäten, aber besonders waren die Tast- und Schmerz-sinne getroffen. Hieraus will ich schliessen:

In Anbetracht der Lage und Ausdehnung der Cyste und des sie umgebenden atrophischen Gewebes sowie auch des Umstandes, dass die Läsion in der Capsula interna auf das hintere Drittel der Kapsel beschränkt war, muss man annehmen, dass *Nervenfasern für alle Qualitäten in der zerstörten Partie der Kapsel verlaufen.*

Dagegen beweist der Fall nicht, dass *alle* diese sensiblen Fasern für die Extremitäten hier verlaufen. Es lässt sich nämlich, da keine vollständige Paralyse vorlag, denken, dass sich auch in der vorderen Partie der Kapsel Sensibilitätsfasern vorfinden. Die unvollständige Störung lässt sich auch dadurch erklären, dass die linke Hemisphäre kompensatorisch eingetreten ist; oder endlich lassen sich diese beiden Erklärungsweisen gleichzeitig anwenden, da sie nicht im Gegensatz zu einander stehen.

Motilität.

Die Lähmung der linksseitigen Extremitäten war hochgradig. Nur die gröberen Bewegungen des linken Armes waren noch vorhanden und zwar nur in geringem Grade. Das linke Bein war dagegen nur paretisch und Pat. konnte die gröberen Bewegungen ohne Schwierigkeit ausführen. Im Arme fand sich noch eine starke Kontraktur vor.

Bei der Untersuchung der Pyramidenbahnen in der Medulla oblongata findet man nun, dass die rechte Pyramidenbahn vollständig atrophisch und geschrumpft ist. Kaum findet man da noch einige erhalten gebliebene Fasern, und da nun eine Kreuzung der motorischen Fasern zwischen der inneren Kapsel und der Pyramidenbahn (in der Höhe der Oliven) nicht bekannt ist, so schliesse ich daraus, dass alle motorischen Fasern der rechtsseitigen Extremitäten in der inneren Kapsel atrophisch sind. Nun findet man im vorderen Abschnitt der Kapsel keine Spur von Atrophie. Daraus dürfte man berechtigt sein zu schliessen, dass alle motorischen Fasern der Extremitäten an der Stelle der Cyste und des sie umgebenden atrophischen Gewebes liegen. Zwar findet man bisweilen bei Atrophie, dass der Schwund der Fasern bisweilen so vollständig sein kann, dass es schwierig ist die atrophische Stelle ausfindig zu machen, aber hier dürfte wohl, in Anbetracht der hochgradigen Paralyse und der vollständigen Atrophie der Pyramidenbahn, die Atrophie ausgedehnt genug gewesen sein, um in dem vorderen Abschnitt der Kapsel mit dem Mikroskope entdeckt zu werden. Daraus dürfte man berechtigt sein zu schliessen, dass die Hauptmasse der motorischen Fasern im hinteren Abschnitt der inneren Kapsel verlaufen und zwar da, wo die grosse Atrophie sich vorfindet.

Diese Stelle liegt in der Kapsel recht weit nach hinten, wie besonders die Figuren 4—6 zeigen und speciel weiter nach hinten als z. B. Bechterew in Schema 13. Seite 154 und Obersteiner (Anleitung b. Stud.) sie abbildet. Sie entspricht dem occipitalen Ende. des Putamens. Die grosse Masse der Kapselfasern ist dagegen erhalten geblieben.

In der rechten Pyramidenbahn in der Medulla oblongata sind nun fast alle Fasern vollständig untergegangen, nur im dorso-medialen Abschnitte des Durchschnittes findet man in einigen Bündeln eine kleine Anzahl Nerven, von denen nicht wenige deutlich von der Raphe stammen und wohl nicht zu den Pyramidenfasern zu rechnen sind. Da nun ungeachtet der so vollständigen Atrophie der Fasern für die Extremitäten mit dem linken Arm gröbere Bewegungen ausgeführt werden konnten und mit dem linken Bein solche Bewegungen selbst gut von Statten gingen, so lässt sich dies kaum auf andere Weise erklären, als dass die Fasern der linken Pyramidenbahn die linksseitigen Glieder innerviren. Diese kommen aus der linken Hemisphäre. Ob der Ursprungsort des Reizes bei solchen Bewegungen in diese Hemisphäre oder in die rechte (vermittelst des Balken) verlegt werden soll, darauf antwortet dieser Fall nicht.

In noch höherem Grade gilt dieser Schluss hinsichtlich der Innervation des Rumpfes. Der Pat. konnte gut gehen. Er benutzte dabei natürlich auch die rechte Rumpfhälfte, und diese wurde gewiss von der linken Hemisphäre (direkt oder indirekt) innervirt.

Pathologisch-anatomische Bemerkungen.

Dass in diesem Falle *die Cyste durch Hæmorrhagie* entstanden ist, geht aus der mikroskopischen Untersuchung

hervor. Überall in der Nähe der Cyste findet man zahlreiche Hämatoidinkrystalle.

Dadurch erklärt sich auch, dass das *atrophische Gewebe um die Cyste herum relativ ausgedehnt ist*, indem das Gewebe zuerst durch den Druck so bedeutend gelitten hat, wodurch die Nervenfasern geschwunden sind und das Gewebe dann nach Resorption des Blutes in Bindegewebe umgewandelt ist. Sonst ist die Atrophie recht scharf begrenzt.

Das optische System.

Dieses System ist nicht von der Läsion betroffen. Da nun diese das hintere Drittel der inneren Kapsel betroffen hat, und die Beschränkung des Gesichtsfeldes in Vereinigung mit einer Verminderung der Sehschärfe vielleicht als eine »Amblyopie croisée» aufgefasst werden und daraus der Schluss gezogen werden könnte, dass in jener Partie der inneren Kapsel visuelle Fasern verlaufen, so ist die Thatsache, dass im rechten Tractus keine Spur von Atrophie oder Degeneration entdeckt werden kann, von grosser Bedeutung.

Ein Blick auf die Fig. 4—6 Taf. XIII überzeugt, dass die Läsion sich bis zum Ganglion habenulæ erstreckte und dass dieses Ganglion wesentlich ergriffen und zur Atrophie gebracht worden war. Da nun Darkschewitsch durch Experimente zu der Ansicht gekommen ist, dass dieses Ganglion mit den Pupillenfasern, welche im Tractus verlaufen, in Zusammenhang stehe, so ist auch die Beobachtung von Wichtigkeit, dass im Tractus keine Atrophie zu entdecken war. Die Fig. 4, 5 und 6 zeigen, dass die Atrophie sich an beiden Seiten des Trigonum habenulæ ausbreitet. Es lässt sich unter solchen Umständen kaum denken, dass Pupillenfasern, wenn sie mit jenem Ganglion Verbindung hätten, nicht zerstört worden wären.

Dagegen ist die mediale Wurzel des Tractus erhalten geblieben und kein Hindernis scheint im Wege zu stehen, dass die Pupillenfasern durch diese Wurzel und dann in der Nähe des inneren Kniehöckers zum vorderen Vierhügel gelangen können, denn dieser Hügel ist intakt, sowohl in vorderen wie hinteren Abschnitten.

Die Einstrahlung der occipitalen Strahlung in das Pulvinar tritt an den Präparaten besonders schön und rein hervor, und zwar aus dem Grunde, dass durch die Läsion alle vom frontalen Abschnitt des Thalamus kommenden Fasern abgeschnitten sind. (Vergl. Fig. 6—10.)

Diese Einstrahlung in den ventralen Abschnitt des Pulvinars ist reichlich und tritt an den Fig. sehr klar hervor. In wie weit Tractusfasern untermischt sein können, ist zwar ungewiss, aber anscheinend hängen die Pulvinarbündel mit der occipitalen Strahlung zusammen (Fig. 7—10).

Ebenso klar tritt die Einstrahlung der occipitalen Fasern in den äusseren Kniehöcker (Fig. 7—8) hervor.

Aber am schönsten fällt die Faserstrahlung im dorsalen Abschnitt des Pulvinars auf (Fig. 6). Hier kann man mit Vorteil den Verlauf der occipitalen Fasern durch das Pulvinar in den Colliculus anterior studiren. Die Fasern breiten sich hier nicht nur in das s. g. Stratum opticum sondern auch oberflächlich, und so weit ich an anderen Präparaten sehen kann auch tiefer in das s. g. Stratum Lemnisci und zwar nach vorn bis in die hintere Kommissur aus. Wahrscheinlich sind diese in den Colliculus einstrahlenden Fasern Reflexfasern, welche von den occipitalen Teilen des Gehirns kommen.

Die Faserung der Colliculi ist reichlich.

Das sensible System.

Hier finden wir die interessante Thatsache, dass der laterale Abschnitt der Hauptschleife hochgradig atrophisch ist. Verschiedene Ansichten über den Zusammenhang dieses Abschnittes mit anderen Hirnteilen machen sich zur Zeit geltend. Wenn man z. B. das Schema 11 Bechterews' (Leitungsbahnen Seite 89) betrachtet, so findet man, dass die Linie 9, welche den lateralen Abschnitt der Hauptschleife vertritt zum Luys'schen Körper und Linsenkörper verläuft und an den Fig. IV—VI findet man denselben Verlauf abgebildet.

Obersteiner dagegen lässt dieselbe Portion der Hauptschleife zum Thalamus und den Centralwindungen verlaufen (Fig. 140 S. 331). Ohne näher auf dieses Thema einzugehen, bemerke ich nur, dass auch Hösel in einem neulich in Rom gehaltenen Vortrage zu derselben Ansicht gekommen ist, dass die mediale Portion der Hauptschleife teils zum Linsenkörper teils zur Inselrinde (vermittelst des Linsenkörpers) verläuft.

Der vorliegende Fall scheint in dieser Hinsicht lehrreich. Vor allem ist die laterale Portion hochgradig atrophisch, jedoch finden sich noch da zahlreiche Fasern vor. Daraus geht teils hervor, dass die zerstörte Partie im Thalamus, Capsula interna und Corona radiata hauptsächlich in Zusammenhang mit der lateralen Portion der Hauptschleife steht, was am nächsten mit der Ansicht von Obersteiner und Flechsig-Hösel stimmt, teils dass durch diese Läsion des Thalamus nicht alle Fasern der lateralen Partie der Hauptschleife zerstört werden. Die erhalten gebliebenen bilden keinen besonderen Abschnitt oder Bündel der lateralen Portion, sondern sind mit den zum Schwund gebrachten vermischt. Da inzwischen die Läsion recht ausgedehnt ist, so fragt es sich: mit welchen von den zerstörten Fasern oder Partien stehen die geschwundenen Schleifenfasern in Verbindung? Fasern aus der Inselrinde, den Central- und Parietalwindungen, der Capsula interna und dem Thalamus waren lädirt und im Thalamus erstreckt sich die Läsion von oben nach unten. Diese Frage lässt sich nicht mit Hülfe nur dieses einen Falles entscheiden. Die Läsion der Inselrinde ist in diesem Falle verhältnismässig gering. In anderen Fällen war die Läsion der Inselrinde sowohl sehr ausgedehnt wie auch alt (z. B. im Falle I. Malm Teil III S. 20), ohne dass eine Veränderung der lateralen Portion sich bemerkbar machte. Die Veränderung in diesem Falle hängt also wahrscheinlich nicht von der Insularläsion ab. Die Läsion des Putamens kann als klein, ja minimal bezeichnet werden und bei grösseren Destruktionen des Putamens wie im Falle I. Malm S. 20 wird die erwähnte Portion der Hauptschleife nicht atrophisch. Ebenso ist der Fall mit dem Globus pallidus. So weit ich sehen kann, ist die Ansa lenticularis kaum oder nur minimal getroffen, die Bündel des Globus pallidus sind reichlich vertreten und intensiv gefärbt; überhaupt kann dieses Ganglion als normal bezeichnet werden. Die atrophischen Fasern der Hauptschleife dürften deshalb *nicht*

mit dem Linsenkörper in Verbindung gewesen sein. Der Luys'sche Körper ist nur im occipitalen Pole an einem kleinen Gebiete geschädigt. Dies kann nicht die Schleife zur Atrophie gebracht haben.

Die Atrophie der Hauptschleife wird folglich durch die Zerstörung des Thalamus resp. der durch die Capsula interna von der Rinde der Central-Parietalwindungen kommenden Fasern bedingt. Der Fall ist soweit recht überzeugend.

Aber im Thalamus sind verschiedene Bildungen durchschnitten, zuerst die hintere Partie des Ganglions (Fig. 2—4), weiter eine bedeutende Portion der Haubenstrahlung, welche deutlich nach dem hinteren Abschnitt der inneren Kapsel verläuft, und zwar sowohl in dorsalen wie mittleren Teilen des roten Körpers (Fig. 6—8), ja selbst in ventralen Partien dieses Ganglions findet die Wirkung der Cyste (Fig. 9) statt. Es fragt sich deshalb ob hier Linsenkörperfasern getroffen sind.

Ich wage zwar die Möglichkeit eines solchen Verhältnisses nicht zu verneinen, aber schon ein Blick auf die Fig. 7—10 macht den Eindruck, dass höchstens relativ wenige solcher Fasern zerstört werden können, während die durch die Cyste zerstörten mit der Haubenstrahlung verlaufenden Fasern sehr zahlreich sein müssen.

Es scheint mir deshalb kaum zweifelhaft, dass die Atrophie der lateralen Portion der Hauptschleife in Zusammenhang mit der Zerstörung der Haubenstrahlung und den zur hinteren Partie der inneren Kapsel verlaufenden Fasern steht und dass also die laterale Portion der Schleife mit der Rinde der Central- (Parietal-?) Windungen zusammenhängt.

Ob diese Verbindung eine unmittelbare oder eine durch den Thalamus vermittelte ist, entscheidet dieser Fall nicht. Der Fall Malm spricht kräftig für eine nur mittelbare Verbindung.

Betrachtet man Schnitte der Medulla oblongata aus der Höhe der Oliven, so findet man, dass die Atrophie im ventralen Abschnitte des Zwischenolivenfeldes am ausgesprochensten ist, dass sie aber ohne scharfe Grenzen in die mehr dorsale zusammenfliesst (Fig. 4. Taf. XIV), während die Atrophie höher hinauf sich scharf auf die laterale Portion beschränkt. Aber überall finden sich noch intensiv gefärbte Fasern, wenn auch am wenigsten im dreieckiger Raum zwischen der Olive, Raphe und der Pyramidenbahn.

Die laterale Portion der Schleife steht also im intimsten Zusammenhang mit dem ventralen Abschnitte des Zwischenolivenfeldes wie wohl auch allgemein angenommen wird.

Es folgt hieraus, dass im lateralen Abschnitt der Schleife sowohl Tast- wie Schmerz- ja selbst Temperatur- und Muskelempfindungen geleitet werden.

Motorische Bahn.

Hier betone ich nur die Lage der Pyramidenbahn in der inneren Kapsel (s. oben).

Im Pes haben wir teils mit dem ventralsten Ausläufer der Läsion (Fig. 9, atr.) zu thun, teils mit der sekundären Atrophie der höher oben zerstörten Fasern. Diese liegt mehr medial und wird durch reichliches Bindegewebe bezeichnet.

II.

Ueber hemiopische Pupillenreaktion.

Schon im Jahre 1881 hatte *Wilbrand* auf Grund klinischer Beobachtungen nachgewiesen, dass bei Tractusläsionen die Pupillenreflexe und Lichtempfindungen einander parallel gehen müssen.

Auf Grund theoretischer Erwägungen * kam dann *Wernicke* 1883 zur Ansicht, dass die Pupillenreaktion verschiedenartig ausfallen muss, wenn man bei einer Läsion des einen Tractus vor dem Punkte, wo die Pupillarfasern zu ihrem Centrum hin von der Bahn der Sehfasern abweichen, die linke oder die rechte Retinahälfte reizt. Dieses Centrum verlegte Wernicke nach den Vierhügeln. »Centralwärts» »hängt jeder Tractus opticus mit einem reflexvermittelnden Centrum in den Vierhügeln zusammen». »Eine hemiopische Pupillenreaktion entsteht dann, wenn der eine Tractus opticus quer durchtrennt oder leitungsunfähig geworden ist.»

Bald wurde diese lokaldiagnostische Reaktion von verschiedenen Autoren wie Mauthner (1885), Moebius (1886) und Philipsen (1886) als geltend angeführt, ohne dass sie jedoch, wie es scheint, beweisende Fälle mitgeteilt hatten. Nach Wernicke ist die hemiopische Pupillenreaktion nicht etwa bloss ein theoretisch kombinirtes Symptom, sondern durch vielfache analoge Beobachtungen bestätigt. Und er führt selbst an, dass er in einem Falle von Chiasma-läsion resp. bitemporaler Hemianopsie eine solche Pupillenreaktion beobachtet hat. Dagegen ist es mir nicht gelungen die Beschreibung des von ihm beobachteten Falles in der Literatur zu finden. Erst später konnte deshalb die praktische Bedeutung der neuen Reaktion durch genauere klinische Beobachtungen nachgewiesen werden.

Schon im Jan. 1886 hatte ich einen klinischen Fall mit hemiopischer Pupillenreaktion in meiner klinischen Abteilung beobachtet, aber erst nachdem ich im Jahre 1888 einen neuen abweichenden Fall mit transitorischer recurrenter, hemiopischer Pupillenreaktion untersucht hatte, teilte ich am 4. Okt. 1889 drei Fälle im Ärzte-Verein in Upsala (Upsala läkareförenings förhandl. 1889—90) mit. Diese Fälle finden sich im ersten Teile dieser Arbeit unter N:o 20, 32 und 35.

Inzwischen hatte *Martius* im Jahre 1887 einen klinischen Fall aus Gerhardts Klinik in den Charité Annalen publicirt; der Fall kam nicht zur Sektion und die lokaldiagnostische Bedeutung der Reaktion konnte also in diesem Falle nicht bestätigt werden.

Im selben Jahre hatte *Séguin* in der New-Yorker Neurologischen Gesellschaft 3 Fälle von bitemporaler Hemianopsie mit dieser Reaktion mitgeteilt. Alle waren aber klinische Fälle ohne Sektion (Journal of mental and nervous diseases. 1887. S. 721).

Der erste durch Sektion bestätigte Fall wurde von *Schmidt-Rimpler* beobachtet, ein Fall, in welchem eine undeutliche hemiopische Pupillenstarre bei Tractusatrophie wahrgenommen wurde, (Arch. f. Augenheilk. 1888). Dieser Fall steht mit der Wernicke'schen Voraussetzung in Übereinstimmung. — Der nächste durch Sektion bestätigte Fall wurde von mir im Mai 1889 beobachtet, und im Okt. des folgenden Jahres im Ärzte-Verein in Upsala mitgeteilt. Im ersten Teil (unter N:o 20) findet sich der ausführliche Kranken- und Sektionsbericht. Dieser Fall war anscheinend nicht geeignet die Wernicke'sche Lehre von der hemiopischen Pupillenreaktion zu bestätigen. Doch hierüber unten mehr.

Aus dem Jahre 1890 stammten weiter einige Mitteilungen über dieselbe Reaktion. *Ferrier* beobachtete nach zufälliger Lädirung der Tractus an zwei Affen bei einer am Temporallappen vorgenommenen Operation die hemiopische Pupillenreaktion (Croonian lectures 1890 s. 59). Seitdem sind verschiedene Fälle publicirt, wie aus den folgenden Zeilen wohl hervorgeht.

Nach dieser kurzen Skizze der Entwicklung unserer klinischen Kenntnisse über die hemiopische Pupillenreaktion, will ich zuerst einige allgemeine Bemerkungen hinsichtlich der Reaktion vorausschicken, weiter die bisher bekannten klinischen Fälle anführen, um dann die lokaldiagnostische und anatomische Seite der Sache zu betrachten.

Die Frage nach der hemiopischen Pupillenreaktion kann überhaupt als eine missliche betrachtet werden. Es wird von verschiedenen Forschern nicht nur bezweifelt, dass bisher Fälle von hemiopischer Reaktion beobachtet worden sind, sondern selbst die Möglichkeit der Reaktion. Auf dem internationalen Kongresse in Rom d. J. (1894) wurde während der Diskussion aus Anlass einer von mir gemachten Mitteil-

* S. Wernicke, Gesammelte Aufsätze 1893 S. 211. 325, Anm. 48.

ung über die hemiopische Pupillenreaktion selbst von den hervorragendsten Augenärzten bemerkt, dass sie Fälle mit hemiopischer Pupillenreaktion nie beobachtet hatten. Die Möglichkeit der Reaktion wird aus teoretischen Gründen in Frage gestellt. Von verschiedenen Forschern wird nämlich hervorgehoben, dass ein in das Auge von einer Seite eingeworfener Lichtkegel nicht nur die entgegengesetzte Retinahälfte beleuchtet, sondern den ganzen Augenboden beleuchten muss. In Folge dessen muss, um ein konkretes Beispiel zu nehmen, bei einer linksseitigen Hemianopsie, wo der rechte Tractus zerstört ist und in Folge dessen die rechtsseitigen Retinahälften für Lichtreiz unempfindlich sind, das von links auf diese Hälfte eingeworfene Licht nicht nur die rechtsseitigen Hälften sondern auch die beiden Maculæ luteæ und die linksseitigen Retinahälften beleuchten und zwar mit genügender Stärke um die Pupillenkontraktion reflektorisch auf dem Wege des unversehrten linksseitigen Tractus auszulösen.

In der That ist die *klinische Beobachtung* der hemianopischen Pupillenreaktion eine schwierige. Zwar erklärte *Samelsohn* auf dem erwähnten Kongresse, dass es genüge mit einem gewöhnlichen Licht den Augenboden (von der Seite?) zu beleuchten um die Reaktion auszulösen. So leicht ist es mir indessen im Allgemeinen nicht gelungen, die Reaktion hervorzurufen; früher warf ich mit dem Augenspiegel einen durch eine Konvexlinse koncentrirten Lichtkegel in einem dunklen Zimmer in das nach aussen oder nach innen abgelenkte Auge ein, und zwar mit sorgfältiger Rücksicht darauf, dass das Licht nicht die Macula lutea treffen sollte. In den letzten Jahren brauche ich für diesen Zweck eine besonders eingerichtete Lampe. Das Licht ist von einem Blechtubus umgeben um jeden Lichtreiz auszuschliessen und nur durch ein kleines Loch in einem Diaphragma kann der Lichtkegel herausstrahlen; er wird dann durch eine Konvexlinse koncentrirt. Mit einer solchen Lampe ist es leicht dem Lichtkegel die gewünschte Richtung zu geben.

Aber selbst unter diesen Umständen ist es manchmal schwierig zu bestimmen, ob die Reaktion verschieden stark ausfällt, wenn das Licht von den verschiedenen Seiten in das Auge eingeworfen wird. Ist die Pupillenreaktion aus anderen Gründen — wie bei alten Leuten, bei der Katarakt — träge, so vermehrt sich die Schwierigkeit zu entscheiden, ob eine hemiopische Reaktion vorliegt oder nicht. Überhaupt muss man nicht fordern, dass selbst beim Vorhandensein der hemiopischen Reaktion jede Pupillenbewegung ausbleiben soll, wohl aber dass die Reaktion von den beiden Retinahälften deutlich verschieden intensiv ausfällt. Dieses Verhältnis dürfte wohl darin eine Erklärung finden, dass selbst der auf das peripherische Gebiet der Retina in das Auge schräg eingeworfene Lichtkegel auf das centrale Gebiet etwas dispersirt wird.

Weiter muss daran erinnert werden, dass wohl die in zwei Augen geworfenen Lichtkegel selbst, wenn sie unter demselben Winkel eingeworfen werden, verschieden wirken können, je nach der verschiedenen Ausstreckung des von Wilbrand als »überschüssiges Gesichtsfeld» bezeichneten Gebietes. Wenn z. B. bei linksseitiger Tractus-hemianopsie in einem Fall die Trennungslinie mathematisch durch den Fixationspunkt verläuft und in einem anderen Auge dagegen ein grosses »überschüssiges Gesichtsfeld» vorhanden ist, so muss in jenem Auge der auf die linke Retinahälfte eingeworfene Lichtkegel nicht so leicht die zu der rechten Hemisphäre verlaufenden ungeschädigten centripetalen Pupillenfasern treffen, wie in diesem Falle, wo ein ausgiebiges überschüssiges Gesichtsfeld vorhanden ist.

Thatsache ist jedenfalls, dass die klinische Beobachtung der hemiopischen Pupillenreaktion eine missliche ist.

Was die *anatomische Untersuchung* post mortem solcher Fälle betrifft, so muss hervorgehoben werden, dass diese immer mit dem Mikroskope vorgenommen werden muss. Es gilt die Stelle ausfindig zu machen, wo die bisweilen mikroskopische Läsion die Reflexbahn betroffen hat. Die Notwendigkeit der mikroskopischen Untersuchung habe ich selbst in einem Falle erfahren. Im Falle N:o 20 (s. Teil I.) fand ich eine ausgedehnte makroskopische Malacie im Parietallappen (Taf. XXV.) und hemiopische Pupillenreaktion, was im Wiederspruch mit der Wernicke'schen Theorie zu stehen schien. Erst etwa 2 Jahre später fand ich in den anscheinend unversehrten Centralganglien eine mikroskopische Läsion, welche vom Thalamus auf den rechten Tractus übergriff und das Auftreten der eigentümlichen Pupillenreaktion leicht erklärte.

Nach diesen Betrachtungen gehe ich unmittelbar zu den klinischen Beobachtungen über um nachher die Schlüsse zu ziehen.

Die klinischen Beobachtungen betreffs der hemiopischen Pupillenreaktion sind teils positiver, teils negativer Art. Seit mehreren Jahren habe ich die allermeisten Kranken mit cerebralem Leiden auf die Reaktion untersucht und besonders habe ich die Hemianopischen darauf geprüft. Die meisten dieser Patienten sind nicht zur Sektion gekommen. In allen jenen Fällen fehlte diese Reaktion mit einer Ausnahme, nämlich im Falle 32 Johansson. Dieser Fall ist im Teil I. S. 202 ausführlicher beschrieben. Da in den übrigen die Sektion noch fehlt, so dürfte es nicht angemessen scheinen sie hier anzuführen, da eine Lokaldiagnose in diesen Fällen nicht mit völliger Sicherheit gestellt werden kann. Dagegen ist es lehrreich diejenigen Fälle kurz anzuführen, welche zur Sektion gekommen sind, selbst wenn die hemiopische Pupillenreaktion fehlte. Nur durch die Zusammenstellung dieser Fälle mit den positiven, wo die Reaktion vorhanden war, kann man überhaupt eine richtige Vorstellung von der Bedeutung der Reaktion in lokaldiagnostischer und anatomischer Hinsicht bekommen.

Die klinischen Fälle können am besten nach der Lage der anatomischen Läsion angeordnet werden.

I. Die Läsion liegt hinter oder lateral von dem äusseren Kniehöcker.

A) Fälle ohne hemiopische Pupillenreaktion.

a) Fälle ohne Hemianopsie.

Fall 1. Henschen (Lovisa Berg) (Teil II. S. 435). Ausgedehnte *Encephalomalacie* im rechten Occipito-temporallappen; die

Malacie drang in die Sehstrahlung ein. Keine Malacie in der frontalen Sehbahn oder in den Centralganglien. (Taf. LII—LIV.)

Fall 2. Henschen (Stjernström) (Teil III. S. 59). Bilaterale *Malacie* in den beiden Cunei und verschiedene kleine Malacien in den beiden Sehstrahlungen. Keine Läsion in der frontalen Sehbahn oder in den Centralganglien. (Taf. IX. X. XI.)

b) Fälle mit Hemianopsie.

*) Geschwülste.

Fall 3. Henschen (Zetterberg) (Teil I. S. 127). Zuerst unilaterale Hemianopsie, dann vollständige Blindheit. Multiple Krebsgeschwülste, sowohl in der Rinde der beiden Hemisphären, wie in den beiden Sehstrahlungen. (Taf. XXIII.)

Fall 4. Henschen (Augusta Eriksson) (Teil III. S. 46). Eine grössere Geschwulst im Temporallappen, welche in die Sehstrahlung eindrang und selbst auf das Pulvinar drückte. (Vgl. S. 50.) (Taf. VIII.)

Fall 5. Henschen (Ekelund) (noch nicht publizirt). Grosse Geschwulst, welche vom rechten Parietallappen gegen den frontalen Abschnitt der Sehstrahlung dringt und durch Druck eine bilaterale homonyme linksseitige Hemianopsie hervorgerufen hat.

**) Malacie.

Fall 6. Henschen (Joel Andersson) (Teil II. S. 363). Eine Encephalo-malacie nahm den mittleren Abschnitt der linken Hemisphäre ein und drang bis in die unmittelbare Nähe des Tractus und des äusseren Kniehöckers hervor. Das Ganglion war entzündlich affizirt (Taf. XXIX).

B) Fälle mit hemiopischer Pupillenreaktion.

Fall 7. Henschen (Anders Ersson) (Teil III. S. 38). Anfangs keine hemiopische Pupillenreaktion, später reagirten die Pupillen nicht mehr auf Licht von der rechten Seite, aber schwach von der linken Seite. Eine diffuse grosse Geschwulstmasse drang von dem Temporallappen sowohl nach oben und nach hinten wie nach innen gegen die Centralganglien und den äusseren Kniehöcker vor. (Taf. VI. und VII. Fig. 1. 2.)

Fall 8. Henschen (Anna Olsson) (Teil II. S. 370). Nur bei den Kongestionsanfällen kurz vor dem Tode wurde ein hemianopischer Defekt im unteren Quadranten des Gesichtsfeldes beobachtet. Gleichzeitig wurde die hemiopische Pupillenreaktion wahrgenommen. Die Sektion zeigte eine grössere Geschwulst in der Fossa Sylvii, welche von oben an den vorderen Abschnitt des Tractus einen indirekten Druck ausgeübt haben dürfte. (Taf. XL. XLI.)

II. Die Läsion liegt in den Centralganglien.

A) Eine hemiopische Pupillenreaktion ist vorhanden.

a) Fälle mit recurrenter hemiopischer Reaktion.

Fall 9. Henschen (Carl L. C.) (Teil I. S. 211. T. II. S. 440). Anfangs transitorische, dann permanente Hemianopsie, transitorische mehrmals recurrente hemiopische Pupillenreaktion, welche schliesslich permanent(?) wurde. Bei der Sektion teils bilaterale grössere Veränderungen im linken Occipital- und rechten Parietallappen und in den Centralwindungen, teils Veränderungen des rechten Pulvinars und des inneren Kniehöckers, wogegen der äussere Kniehöcker nur wenig verändert war. Der pathologische Process war hier eine sekundäre diffuse fortschreitende Bindegewebswucherung im Gebiete des hinteren Abschnittes des Tractus. (Taf. LIV. LV. LVI.)

Fall 10. Henschen (Elin Andersson) (Teil II. S. 413). Die Reaktion wurde zweimal beobachtet. Bei der Sektion: ausgedehnte Malacie in der linken Hemisphäre mit Zerstörung des linken äusseren Kniehöckers und des Pulvinars. (Taf. XLV. XLVI. LVI.).

b) Fälle mit permanenter(?) hemiopischer Pupillenreaktion.

*) Hæmorrhagie.

Fall 11. Henschen (August Johansson) (Teil I. S. 203). Nur klinischer Fall. Infantile Hemiplegie nach einer in seinem 3:ten Jahre eingetroffenen Apoplexie, welche wahrscheinlich durch eine Haemorrhagie in den Centralganglien verursacht war.

**) Encephalo-malacie.

Fall 12. Henschen (Jakobsdotter) (Teil. III. S. 71). Die Läsion bestand in einer ausgedehnten Malacie mit Zerstörung der Corona radiata bis in den Thalamus und ausserdem eine Hæmorrhagie, welche die Verbindung zwischen dem Colliculus anterior und dem Thalamus aufgehoben hatte. (Taf. XII. und VX.)

Fall 13. Knies. (Die Beziehungen des Sehorgans 1893. S. 58.) Bei einem 64-jähr. Mann mit Atheromatose der Hirnarterien war eine Sehstörung plötzlich aufgetreten, nämlich rechts vom Fixirpunkt eine amblyopische Stelle (s. Orig.). Eine hemianopisch verminderte Lichtreaktion, nach Knies wahrscheinlich durch eine kleine Blutung entweder in das central gelegene Bündel des Tractus oder wahrscheinlich ins Corpus geniculatum externum (Schwiele?).

***) Geschwülste.

Fall 14. Dercum (Journal of mental and nervous diseases 1890. S. 506. Ref. im Teil II. S. 270).

Hemiopische Pupillenreaktion wurde wiederholt beobachtet. Thalamus und besonders Pulvinar war durch ein Gliosarcoma infiltrirt, wie auch zum Teil Nucleus caudatus; dagegen weder Corpora quadrigemina noch Tractus.

Da Thalamus hier bedeutend vergrössert war, lässt es sich nicht bestimmen, ob die Reaktion durch die Infiltration des Thalamus oder den eventuellen Druck auf den Tractus entstand.

B) Negative Fälle. Keine hemiopische Reaktion.

a) Malacie.

Fall 15. Henschen (Westerberg) (Teil III. S. 23). Malacie im Pulvinar und den Kniehöckern wie die Taf. V. näher zeigt. Ausserdem ausgedehnte Malacie der medialen Rinde des Occipitallappens.

b) Gumma.

Fall 16. Henschen (Lovisa Olsson) (Teil III. S. 53). Gummöse

Geschwulst an der unteren Fläche des Pulvinars, die Kniehöcker zerstörend. (Taf. VII. Fig. 5. 7.)

Fall 17. c) Ruel (Tubercul.quadrij. 1890). Eine vom hinteren Vierhügel auf den äusseren Kniehöcker übergreifende Geschwulst, ohne hemiopische Reaktion.

III. Tractus-Fälle.

A) *Positive Fälle.*

a) Encephalo-malacien.

Fall 18. Henschen (Jan Jansson) (Teil I. S. 136). Die hemiopische Reaktion wurde wiederholt beobachtet. Die Sektion zeigte eine ausgedehnte Malacie im Mark und in der Rinde der rechten Hemisphäre und ausserdem eine fast mikroskopische Läsion des rechten Tractus und des angrenzenden Gebietes des Thalamus. (Taf. XXV. XXVI. und im Teil III. Taf. III. Fig. 1—4.)

Fall 19. Leyden (Virchow's Festschrift 1891. III. S. 304).

Im Herbst 1890 rechtsseitige transitorische Hemiplegie. $^{23}/_{1}$ 1891. Wiederholter Anfall von Apoplexie mit linksseitiger Lähmung, Augenablenkung nach rechts und linksseitiger Hemianopsie. Keine Sensibilitätsstörung, aber hemiopische Pupillenreaktion. Am 4. Mai war diese nicht mehr nachzuweisen, wohl aber am 8. Mai. Bei der Sektion wurde ein Erweichungsherd im rechten Linsenkern sowie in dem Hirnschenkel gefunden. Tractus ergriffen.

Fall 20. Martius (Charité Annalen 1887). Klinischer Fall, wo die Hemianopsie, mit Hemiplegie, Hemianästhesi und Oculimotoriusparalyse die Verlegung der Läsion zum Pedunculus cerebri und Tractus berechtigt.

Fall 21. Peters (Deutsche medic. Wochenschr. 1891. S. 1097). Nach einer Schädelfractur eine tiefe Depression des Schädels über dem Hinterhauptlappen mit Hemianopsie, Atrophie des Tractus und Strabismus. Fast vollständige hemiopische Reaktion, besonders am rechten Auge.

b) Geschwülste.

Fall 22. Samelsohn (Berlin. klin. Wochenschrift 1890. N:o 14 und nach brieflicher Mitteilung 1894). Hemiachromatopsie mit Gesichtshallucinationen. »Gliosarcoma des Tractus opticus mit Fortpflanzung auf Thalamus opticus und Vierhügel. Die Rinde wie die Sehstrahlung völlig frei.»

Fall 24. Oliver (Ophthalmic Review 1890. S. 268, American Ophth. Soc. Ref. im Teil II. S. 268.)

Deutliche hemiopische Pupillenreaktion. Gliosarcoma im Thalamus und Corpus striatum. Der linke Tractus war bis zum Chiasma deutlich durch den Druck abgeplattet. — Auch in diesem Fall ist es unmöglich zu bestimmen, ob die Ursache der Pupillenreaktion zum Tractus oder Thalamus zu lokalisiren sei.

Fall 25. Uhthoff (Über die bei der Syphilis des Centralnervensystems vorkom. Augenstörungen S. 226. 308. Auch in Græfe's Archiv. Vol. 39. II. 172.). Klinischer Fall ohne Sektion. Doppelseitige Hemianopsie. Die Pupillenreaktion war nicht im strengen Sinne hemiopisch, sondern nur andeutungsweise, indem die Pupillen bei seitlicher Beleuchtung der ganzen blinden Retinahälften unter sonst gleichen Untersuchungsbedingungen deutlich weniger lebhaft reagirten als bei Beleuchtung der noch etwas sehenden Hälften. Es wurde diagnosticirt: Tractus-affektion mit Übergreifen auf das Chiasma.

c) Entzündungen.

Fall 26. Schmidt-Rimpler (Arch. f. Augenheilkunde Bd. XIX. 1888). Abscess im rechten Occipitallappen. Meningitis. Rechts: Atrophie des Pulvinars und der Kniehöcker und des Tractus zum Teil in Folge der Meningitis. — Unvollständige hemiopische Pupillenreaktion.

Wie weit die Entzündung auf die primären optischen Centren eingewirkt hat, ist wohl ohne mikroskopische Untersuchung unentschieden. Der Fall ist für die Lokalisation der Pupillenfasern nicht brauchbar.

B) *Negative Fälle.*

Fall 27. Norris (Ophth. Review 1890. S. 267. Medical Record 1891. S. 391. Ref. im Teil II. S. 269). Ein grösserer Defekt im oberen linken Quadranten, später vollständige Hemianopsie. An der linken Seite war mehr als ein Quadrant blind und an der rechten beinahe die Hälfte, dessen Rand schief und irregulär war. Keine hemiopische Pupillenreaktion.

Ein Gumma bei der Vereinigung zwischen Crus cerebri und dem Temporallappen streckte sich nach hinten zur Aussenseite des Unterhorns; nach vorn und innen breitete sich die Geschwulst bis zum Tuber cinereum aus und umgab den Tractus, nach oben bis $^{1}/_{2}$ Zoll über das Pulvinar, sie infiltrirte den Linsenkörper, den vorderen Abschnitt der inneren Kapsel und streckte sich lateralwärts bis zum Thalamus.

Die Geschwulstmasse scheint erst spät den Tractus erreicht zu haben (vgl. Teil II. S. 269. Bemerkung).

Fall 28. Remak (Neurol. Centralbl. 1890. S. 130).

Klinischer Fall: Partielle linksseitige Hemiplegie, rechtsseitige Ptosis und Parese des rechten Rectus superior. Linksseitige Hemianopsie. »Spuren eines Lichtscheines an einzelnen Stellen des Gesichtsfeldes scheinen noch vorhanden zu sein.» Keine hemiopische Pupillenreaktion.

IV. Chiasma-Fälle.

A) *Positive Fälle.*

Fall 29. Seguin (Journal of mental and nervous diseases 1887. S. 721). Klinischer Fall ohne Sektion. L. A. Blind. R. A. Temporale Hemianopsie. Komplete Atrophie des linken, inkomplete des rechten Auges. Keine anderen Symptome eines Gehirnleidens.

Fall 30. Seguin (a. a. St. S. 724). Partielle Blindheit mit ausgeprägter Atrophie der beiden Sehnerven. Bitemporale Hemianopsie mit Verdunklung des oberen Quadranten des linken Gesichtsfeldes. Keine anderen Symptome eines Gehirnleidens. Hemiopische Reaktion am rechten Auge.

Fall 31. Seguin (a. a. St. S. 726). Beinahe vollständige Blindheit am rechten Auge. Temporale Hemianopsie am linken Auge. Partielle Atrophie der beiden Sehnerven. Keine anderen Symptome eines Gehirnleidens.

Fall 32. Gullstrand (mündliche Mitteilung). Bitemporale Hemianopsie. Chiasmageschwulst.

Fall 33. Asmus (Arch. f. Ophth. Bd. 39. 2. 1893). Klinischer Fall. Akromegalie mit temporaler Hemianopsie, wahrscheinlich in Folge einer Hypophysisgeschwulst. Bei Beleuchtung der inneren Retinahälften keine Reaktion, dagegen eine träge bei Beleuchtung der äusseren Hälften. Sehvermögen stark herabgesetzt, besonders rechts.

Fall 34. Peretti (Hemianopsia bitemporalis traumatica in: 50 Beiträge. Festschrift zur Feier des Jubilæums des Vereins d. Ärzte des Regierungsbezirkes Düsseldorfs. Bergmanns Verl. 1894). Kopftrauma. Bitemporale Hemianopsie. Zuerst normale etwas träge Pupillenreaktion; später verschlechterte sich das Sehvermögen am linken Auge und erlosch schliesslich ganz. Erst jetzt konnte P. bei intensiver Beleuchtung der temporalen(?) Netzhauthälfte eine immer deutlicher werdende hemiopische Pupillenreaktion nachweisen.

B) *Negativer Fall.*

Fall 35. Story (Brit. med. Journ. 1891 31. Mai) Keine hemiopische Reaktion. Rechts totale Erblindung, links temporale Hemianopsie. Chiasmageschwulst.

[Fälle von Uhthoff, nicht näher beschrieben, wo er eine hemiopische Reaktion vergebens suchte.]

[3 Fälle von Samelsohn mit hemiopischer Reaktion — nicht näher beschrieben (briefl. Mitteilung 1894). Chiasmafälle?]

V. Opticus-Fall.

Fall 36. Wilbrand (briefliche Mitteilung 1894). Klinischer Fall ohne Sektion. Zerreissung des linken Sehnervens in Folge einer Schädelfraktur in der Nähe des Foramen opticum mit monokulärer temporaler Hemianopsie auf dem linken Auge. Rechtes Auge normal. Hemiopische Pupillenreaktion links.

Es liegt also eine recht bedeutende Anzahl von Beobachtungen über die hemiopische Reaktion vor; in einigen Fällen fand sich die hemiopische Reaktion, in anderen fehlte sie. Wenn auch die Anzahl nicht zureichend ist um die Bedeutung der Reaktion in diagnostischer und anatomischer Hinsicht endgültig zu beurteilen, so dürfte es doch angemessen sein, diese Fälle etwas näher zu analysiren, um einige vorläufige Schlüsse aus ihnen zu ziehen.

Betrachten wir dann die mitgeteilten Fälle, so finden wir zuerst im Falle 1 Berg, dass selbst eine ausgedehnte Malacie in der Rinde der occipitalen und parietalen Lappen nicht von der Reaktion begleitet wird. Diese Malacie hatte nicht Hemianopsie verursacht.

Im Falle 2 Stjernström fand sich eine Rindenmalacie in den beiden Cunei und ausserdem verschiedene kleine Veränderungen in den Sehstrahlungen mit auffallender Einschränkung der Gesichtsfelder. Keine hemiopische Pupillenreaktion.

Wenn ich zu diesen Erfahrungen lege, dass ich in einer grösseren Anzahl von Fällen, welche nicht zur Sektion kamen, aber wo verschiedene pathologische Processe ausserhalb der Sehbahn vorhanden waren, nicht eine hemiopische Reaktion angetroffen habe, so dürfte der Schluss wohl berechtigt sein, *dass selbst grosse Malacien der occipitalen Sehbahn oder der Rinde der Occipito-parietallappen überhaupt nicht hemiopische Reaktion hervorrufen.*

Der Fall 6 vervollständigt diese klinische Erfahrung. Hier drang, wie die Fig. 2 Taf. XXXIX. vermuten lässt und die mikroskopische Untersuchung nachwies, die Malacie bis in die unmittelbare Nähe der frontalen Sehbahn (3 m.m. vom Kniehöcker entfernt) ohne die Bahn unmittelbar zu berühren; der Kniehöcker war entzündlich afficirt, aber der Tractus unberührt und doch fehlte die hemiopische Reaktion.

In den Fällen 3—5 haben wir mit grossen uni- und bilateralen Geschwülsten zu thun, welche den hinteren Abschnitt der Sehbahn direkt oder indirekt berühren und ausserdem ein grösseres Gebiet des Marks und der Rinde einnehmen. In den Fällen 3—4 ist die Sehbahn zerstört, im Falle 5 dagegen durch Druck unmittelbar hinter den Centralganglien zusammengedrückt. Im keinem von diesen Fällen war die Reaktion vorhanden. Geschwülste in der occipitalen Sehbahn oder im Occipital-, Temporal- oder Parietallappen rufen also im Allgemeinen keine hemiopische Reaktion hervor. In einem von diesen Fällen (Fall 4) war jedoch ein deutlicher, wenn auch nicht sehr starker Druck auf das Pulvinar wie auch auf den hinteren Abschnitt des Colliculus anterior ausgeübt und doch blieb die Reaktion aus.

Gehen wir so zu den Fällen 7 und 8 über, so finden wir, dass auch hier, wo grösse circumscripte oder diffuse Geschwülste vorhanden waren und den mittleren Abschnitt des Gehirns einnahmen, die Reaktion doch nicht im Allgemeinen vorhanden war. Aber im Falle 7, wo die Geschwulstmasse bis zur unmittelbaren Nähe des Tractus und Corpus geniculatum externum vorgedrungen war, trat die Reaktion in den letzten Tagen des Lebens, obschon nur schwach, ein. Die Fig. 4 Taf. VI. und die Fig. 1. Taf. VII. zeigen, dass die Geschwulstmasse zu dieser Zeit kaum ein m.m. von der frontalen Sehbahn entfernt war. Ihr Einfluss auf diese ist also ausser Zweifel gesetzt, wenn sie auch nicht durchbrochen worden war.

Im Falle 8 Anna Olsson (II. Teil S. 370) war ein Tumor diagnosticirt. Während der letzten Tage tritt nun eine inkomplete Hemianopsie der unteren Quadranten bei den Kongestionsanfällen der Pat. auf. Es wurde diagnosticirt, dass ein Tumor von oben aussen auf die Sehbahn drückte, aber ich musste unentschieden lassen, ob der Tumor vor oder hinter dem Corpus geniculatum externum lag. Dann trat zwei Tage vor dem Tode der Pat. während eines Anfalles eine unvollständige hemiopische Pupillenreaktion gleichzeitig mit dem Erscheinen des hemianopischen Defektes auf. Deutlicher war die Reaktion in derselben Nacht als die Pat. während eines solchen Anfalles verschied. Die Pat. war dann benommen, und es war unmöglich festzustellen, ob der hemianopische Defekt quadrantisch oder total war.

Hier lag die Geschwulst von der Sehbahn recht entfernt. Die sehr begrenzte fibröse Geschwulst, welche von der Dura ausging und überhaupt mit der Hirnrinde oder den Meningen nicht zusammengewachsen war, drückte gegen die Fossa Syl-

vii. Unter gewöhnlichen Umständen übte sie keinen merkbaren Druck auf die Sehbahn aus, aber bei den Kongestionsanfällen entstand der partielle quadrantische Defekt im unteren Gesichtsfelde und nun trat während der Anfälle die hemiopische Pupillenreaktion auf.

Durch diese Eigentümlichkeiten wird dieser Fall besonders lehrreich und zugleich einzelstehend.

Wir gehen einen Schritt vorwärts, wir gehen zu den Fällen der Gruppe III über. Hier berührt die Läsion den Tractus opticus. Mehrere interessante Fälle kommen in dieser Gruppe vor. Der Fall 20 Martius ist ein klinischer Fall, wo also die Diagnose einer Tractus-affektion zwar sehr wahrscheinlich erscheint, jedoch nicht durch Sektion kontrollirt wurde.

Dagegen sind mehrere Fälle durch Sektion kontrollirt. Der eine (Fall 16) ist von *Leyden* beobachtet. Das Vorhandensein der jedoch nicht konstanten Reaktion wurde durch eine vom Linsenkern auf den Tractus übergreifende Malacie erklärt. Eine genauere mikroskopische Untersuchung scheint nicht vorgenommen worden zu sein. Der zweite Fall, welcher überhaupt einer der ersten durch Sektion kontrollirten Fälle von hemiopischer Reaktion war, ist von mir beobachtet und hatte für mich persönlich ein besonderes Interesse. Der schon im Teil I. dieses Werkes mitgeteilte Fall zeigte eine deutliche hemiopische Reaktion, aber die Sektion zeigte (vgl. Taf. XXV. und XXVI.) anscheinend nur eine ausgedehnte Malacie, vorzugsweise im Parietallappen, während in den Centralganglien und im Tractus keine makroskopische Veränderung zu Tage trat (vgl. Teil I. S. 139). Erst später entdeckte ich unter dem Mikroskope eine kleinere Veränderung im Thalamus, welche auf den Tractus übergriff.

Eine Beschreibung der Veränderungen möchte hier als ein Anhang zum Sektionsbericht (Teil I. S. 136) Platz finden.

Fall 20. Jan Jansson. *Makroskopisch* waren die Centralganglien an ihrer Aussenfläche gar nicht verändert, aber beim Durchschneiden wurde im vorderen Abschnitt eine kleine Malacie in der unmittelbaren Nähe des Tractus opticus angetroffen. Um die genaue Lage dieser Malacie zu studiren, wurden die Centralgangligen zuerst in horizontaler Richtung in 1-m.m. dicke Scheiben geschnitten und für jeden Millimeter einige mikroskopische Schnitte zur Färbung herausgenommen, dann wurden die 1-m.m. dicken Scheiben mit Celloidin zusammengefügt und die Centralganglien in vertikale Schnitte zerteilt. Auf diese Weise war es möglich die Lage der fast mikroskopischen Malacie im Verhältnis zum Tractus sowohl in vertikaler als in horizontaler Richtung zu bestimmen. (Taf. III. Fig. 1, 2 Horizontalschnitte, Fig. 3, 4 Frontalschnitte.)

Die Malacie im Thalamus ist am grössten etwas dorsal vom Tractus. Sie misst etwa 9 m.m. in der Länge, 2 in der Breite, hat also eine längliche Form und liegt in der innersten Portion des Linsenkerns dem lateralen Rande des Pes entlang und schneidet mit einer dreieckigen 2 m.m. breiten Spitze etwa 12 m.m. frontal von hinteren Ende des Pes in ihn hinein und hindurch ohne den Thalamus zu berühren (Fig. 1, 2). Weiter dorsalwärts hört sie auf und erreicht den dorsalsten Teil des Thalamus gar nicht. In der Höhe des Tractus liegt die Malacie im lateralen Rande des Pes und des Thalamus und schneidet in den medialen Rand des Tractus etwas ein, wie die Fig. 1, 4 näher zeigen. Die Malacie überschreitet dabei nicht $^1/_3$—$^1/_4$ des Umfanges des Tractus. Die frontale Grenze der Malacie liegt am Tractus etwa 17 m.m., die occipitale etwa 13 m.m. vor dem frontalen Rande des äusseren Kniehöckers. (Fig. 1.)

Wie die Malacie sich zum Tractus verhält, geht weiter aus den vertikalen Schnitten (Fig. 3, 4) hervor. Hier finden wir an den am meisten frontalen Schnitten (Fig. 3), dass die Malacie dem Tractus ganz nahe liegt, ohne auf ihn überzugreifen; an mehr occipitalen Schnitten sieht man, dass der Tractus in seinem oberen medialen Umfange zwei kleine (0,5 m.m.) verfärbte degenerirte Fleckchen zeigt (Fig. 4 atr.). Das an der lateralen Spitze liegende weisse Fleckchen ist keine Degeneration, sondern bezeichnet den Durchtritt eines Gefässes.

Mikroskopisch findet man die malacische Höhle mit Körnchenzellen erfüllt, aber auch unmittelbar lateral vom Tractus finden sich solche Ansammlungen. Die Grenze der Malacie ist überhaupt scharf. Im Rande des Tractus findet sich eine Anzahl mehr oder weniger degenerirter Nervenfasern. Normale Fasern fehlen in dem dorso-lateralen degenerirten Fleckchen des Tractus fast vollständig, aber am dorso-medialen sind noch zahlreiche wenig veränderte vorhanden. Die Hauptmasse des Tractus wird von ganz normalen Fasern gebildet. Diese färben sich sehr schön und zeigen keine abnormen Varicositäten.

In Anbetracht der wiederholt beobachteten hemiopischen Reaktion und der genauen Untersuchung der mikroskopischen Veränderung im Tractus scheint der eben beschriebene Fall für die Lehre von der hemiopischen Reaktion von besonderer Wichtigkeit. Eine mikroskopische Malacie im dorso-medialen Umfange des Tractus genügt also um die Reaktion hervorzurufen, und die klinische Beobachtung hat nachgewiesen, dass bei jener Lage der kleinen Erweichungen die Reaktion zwar an beiden Augen erscheint, aber auf dem linken Auge besonders stark hervortritt, bedeutend schwächer auf dem rechten. (Ein missleitender Druckfehler findet sich Teil I. S. 137. 8 Zeile: von der »linken» Seite, soll von der »rechten» Seite sein.)

Während der Fall also zuerst überhaupt im Widerspruch mit der Wernicke'schen Theorie stand (vgl. Teil I. S. 139), wurde er später *nach* der mikroskopischen Untersuchung ein schlagender Beweis für ihre Richtigkeit.

Zwischen meinem Fall und dem Leyden'schen besteht also volle Übereinstimmung.

Was die Fälle 26 *Schmidt-Rimpler* und 21 *Peters* betreffen, so haben sie das gemeinsam, dass in beiden ein Trauma über dem Hinterlappen mit Depression des Schädels und mit wie es scheint in beiden Fällen nachfolgender Meningitis die Hemianopsie hervorgerufen hat. Eine Atrophie des Tractus ist zugekommen sowie eine hemiopische Reaktion. In dem Schmidt-Rimpler'schen Falle waren die subkortikalen Sehganglien zum Teil verzerrt und der meningitische Process war bis in ihre Nähe vorgedrungen. Wie die Saehe sich im Peters'schen Falle verhält, ist ungewiss, da der Pat. noch im Leben ist. Es ist nun sehr wahrscheinlich, dass die Atrophie des Tractus in den beiden Fällen durch die begleitende

Meningitis hervorgerufen war, und nicht als eine sekundäre betrachtet werden soll. In Anbetracht dieser Umstände und da keine mikroskopische Untersuchung des ersten Falles vorgenommen ist, können diese Fälle überhaupt nicht genauer analysirt werden. Die hemiopische Reaktion wird wahrscheinlich durch das Übergreifen des meningitischen Processes auf den Tractus oder auf die Centralganglien verursacht. Die Ansicht Peters' dass bei einer Läsion der occipitalen Sehbahn die Reaktion dann eintritt, wenn eine sekundäre Atrophie des Tractus der Läsion des Occipitallappens folgt, ist nicht aufrechtzuhalten, da die Pupillenfasern im Tractus gewiss nicht nach einer solchen Läsion sekundär atrophiren, sondern nur die visuellen Fasern des Tractus. Greift aber der pathologische Process direkt auf den Tractus über, dann können auch die Pupillenfasern atrophiren, und dann möchte eine hemiopische Reaktion eintreten.

Gehen wir also zu den Geschwülsten über. Der Fall 22 *Samelsohn*, wo nach einer brieflichen Mitteilung die Reaktion sich vorfand, zeigte eine auf den Tractus übergreifende Geschwulst. Der Fall ist nicht ganz klar, indem nach der klinischen Beobachtung keine Hemianopsie, sondern nur eine Hemiachromatopsie vorlag. Da weder eine eingehende klinische Untersuchung noch ein genauerer Sektionsbericht vorliegt und eine mikroskopische Untersuchung, wie sich die Geschwulst dem Tractus gegenüber verhält, wie es scheint, nicht vorgenommen ist, so entzieht sich der Fall jeder Kritik, bis ausführlichere Auskunft vorliegt. Wenig beweisend ist der *Uhthoff*'sche Fall 25, wo eine Tractusaffektion mit Übergreifen auf das Chiasma infolge Syphilis klinisch diagnosticirt war. In Anbetracht des Fehlens der Sektion entzieht sich der Fall der Kritik. Die Reaktion war nur eine unvollständige.

Dagegen steht der *Norris*'sche Fall N:o 27 in scheinbarem Widerspruch mit der Theorie, aber nur scheinbar. Hier war zuerst nur eine Quadranten-hemianopsie vorhanden, später eine vollständige Hemianopsie. Eine hemiopische Reaktion trat bei der Prüfung zwar nicht ein; aber aus der Beschreibung des Falles geht nicht hervor, wann die Untersuchung auf die Pupillen-reaktion vorgenommen wurde, ob im Stadium der Quadranten-hemianopsie oder in dem der vollständigen Hemianopsie. Dass eine hemiopische Reaktion selbst bei Quadranten-hemianopsie deutlich genug hervortreten kann, weist mein Fall 8 Anna Olsson (Teil II. Fall 38. S. 368. Teil III. S. 102). Ihr Nicht-erscheinen wird aber durch die Schwierigkeit der Untersuchung leicht erklärlich, denn nur in dem Falle, dass der schräg in das Auge eingeworfene Lichtkegel ausschliesslich den hemianopischen Quadranten der Retina trifft, kann man eine deutliche hemiopische Pupillenreaktion erwarten.

Ausserdem wurde meines Wissens keine mikroskopische Untersuchung über die Ausdehnung der Geschwulst vorgenommen. Es lässt sich denken und der Fall Jan Jansson (Taf. III. Fig. 4) scheint es anzudeuten, dass die Pupillenfasern im Tractus ein besonderes Bündel am dorso-medialen Rande bilden. Nur wenn die Geschwulst dieses Bündel zerstört, muss die hemiopische Reaktion eintreten. Beim Fehlen einer mikroskopischen Untersuchung, lässt der Fall sich nicht kritisiren.

Der Norris'sche Fall braucht also nicht in Widerspruch mit den übrigen Fällen zu stehen.

Es fragt sich dann, welche *Läsionen der Centralganglien* von der Reaktion begleitet werden. Hier treten uns misslichere Verhältnisse entgegen, und zwar deswegen, weil die anatomische Untersuchung dieser Fälle überhaupt unvollständiger als in den vorigen Fällen ist und auch anscheinend einander widersprechende Befunde vorliegen.

Was dann zuerst den Fall 14 *Dercum* betrifft, so war hier sowohl Thalamus wie Pulvinar durch eine Geschwulstmasse infiltrirt. Ob hier die Reaktion durch den auf den Tractus ausgeübten Druck oder durch die Infiltration des Thalamus (resp. Pulvinar) hervorgerufen wurde, ist wohl ungewiss; jedenfalls erklärt die Infiltration an und für sich genügend das Erscheinen der Reaktion, giebt aber keine nähere Auskunft über die wichtige Frage, wo die centripetalen Pupillenfasern in den Centralganglien verlaufen.

Wie schon bemerkt wurde, gehört vielleicht auch hieher der Fall N:o 24 Oliver.

Ob mein klinischer Fall N:o 11 August Johansson hieher gehört oder nicht, ist beim Fehlen einer Sektion nicht zu entscheiden.

Dagegen hatte ich Gelegenheit in drei Fällen bei Sektion Läsionen in den Centralganglien anzutreffen. Diese sind die Fälle N:o 9 Carl L. C., 10 Elin Andersson und 12 Lena Jakobsdotter. Betrachten wir zuerst die ersten zwei Fälle. In klinischer Beziehung sind sie schon aus dem Grunde bemerkenswert, dass die Reaktion transitorisch war; in diesem wurde sie zweimal beobachtet um dann zu verschwinden, in jenem wurde das Auftreten und Verschwinden wiederholt beobachtet.

Im Falle Carl L. C. (Fall 35 Teil I. S. 208) war bei der Aufnahme des Status am $^{22}/_{10}$ 1887 eine rechtsseitige Hemianopsie und linksseitige Hemiplegie nach einer Apoplexie am 23. Sept. s. J. vorhanden. Diese Hemianopsie war $^{20}/_{11}$ verschwunden. $^{13}/_{12}$ wurde der Pat. von einem neuen Insult getroffen und nun trat von neuem die Hemianopsie hervor um schon am $^{18}/_{12}$ zu verschwinden. Wiederholter Insult am $^{20}/_{1}$ 1888 rief abermals die Hemianopsie hervor, welche schon Anfang Februar vermindert war. So traten immer neue von Hemianopsie begleitete Insulte ein. Nach einem in der Nacht des $^{3}/_{11}$ eingetretenen Insulte wurde nun zum ersten Male die hemiopische Pupillenreaktion beobachtet. Schon am Abend desselben Tags war die Reaktion jedoch undeutlicher und am $^{6}/_{11}$ konnte sie nicht mehr wahrgenommen werden. Am $^{23}/_{2}$ 1889 wurde nach einem Anfalle, und ebenso im April und Mai s. J. nach neuen Hirninsulten dasselbe Phänomen beobachtet. In diesem Jahre wurde die Hemianopsie konstant, aber die hemiopische Pupillenreaktion konnte nicht wahrgenommen werden (vgl. S. 213).

Im Jahre 1890 wiederholten sich die epileptiformen Anfälle (II. S. 440) und linksseitige Hallucinationen traten dabei auf. Bei Prüfung auf die Wernicke'sche Pupillenreaktion war der Ausschlag gewöhnlich negativ, aber unmittelbar nach den

Anfällen positiv. So z. B. am $^{18}/_{9}$ und $^{19}/_{9}$ 90 epileptiforme Anfälle; gleich nach dem Anfalle deutliche Wernicke'sche Reaktion; $^{20}/_{9}$ zwei Anfälle aber die Reaktion verschwunden; $^{21}/_{9}$ ein Anfall, keine hemiopische Reaktion. Am $^{4}/_{12}$ 1891 neuer Anfall um $^{1}/_{2}$ 5 v. M. Um 11 v. M. hemiopische Reaktion. $^{5}/_{12}$ Neuer Anfall. $^{13}/_{12}$ hemiopische Reaktion, ebenso $^{11}/_{1}$ und $^{15}/_{1}$ 1892; $^{18}/_{2}$ und $^{7}/_{3}$ Anfälle mit hemiopischer Reaktion. Verschied am $^{18}/_{3}$.

Bei der Sektion fand sich eine durch das Pulvinar und Corpus geniculatum internum verlaufende Narbe (S. 445. Taf. LIV. Fig. 4). Das Pulvinar war in narbiges Gewebe verwandelt; dagegen war der äussere Kniehöcker nur wenig angegriffen und nur seine ventro-laterale Spitze war atrophisch. Das Brachium anterius war in Bindegewebe umgewandelt. Der Tractus opticus war im Ganzen wenig reducirt, in der Nähe des äusseren Kniehöckers zeigt der Durchschnitt eine nicht unbeträchtliche Neubildung von Bindegewebe.

Hier finden wir einen ersten Fall mit temporärer hemiopischer Pupillenreaktion. Nach fast jedem Insulte konnte die Hemianopsie beobachtet werden und verschwand nach wenigen Tagen. Nach einer Reihe von epileptiformen Insulten wurde die Hemianopsie erst nach etwa 2 Jahren konstant; die hemiopische Pupillenreaktion scheint anfangs nur bei den Kongestionsanfällen eingetreten zu sein. Hier ist also das Auftreten und Verschwinden der Reaktion ebenso intressant wie der Wechsel der Hemianopsie. Die Deutung dieser Verhältnisse bietet keine Schwierigkeiten. Die Anfälle wurden durch Kongestionen oder Blutungen hervorgerufen. Die Hemianopsie wie die Pupillarreaktion war Anfangs ein Druck- oder Reizsymptom von der Sehbahn aus, welches sobald die Kongestion verschwand oder der Druck der Blutung nachliess, aufhörte.

In dem zweiten Falle N:o 10 (Teil II. S. 394) Elin Andersson war auch eine Hemianopsie in Folge der Zerstörung der Sehstrahlung vorhanden; aber ausserdem fand sich hier bei der Sektion eine Läsion des Corpus geniculatum externum und eine sekundäre Atrophie des linken Tractus. Nachdem Pat. schon am $^{23}/_{11}$ 1886 von einem schweren apoplektischen Insulte getroffen war, wodurch sie aphasisch, hemiplegisch und hemianopisch wurde, kamen während des Aufenhalts der Pat. in meiner klinischen Abteilung in den Jahren 1887 und 1888, 1889 und 1892 wiederholte epileptiforme Anfälle vor, gleich wie im vorigen Falle.

Am $^{27}/_{10}$ 1889 trat ein ähnlicher Krampfanfall während nur 5—10 Minuten auf. Gleich darnach war Pat. bei Bewusstsein und nun wurde eine hemiopische Pupillenreaktion wahrgenommen, welche schon nach einigen Tagen verschwand. Auch später wurde diese Reaktion vorübergehend beobachtet. Bei kurz vor dem Tode vorgenommener Untersuchung konnte keine solche Reaktion wahrgenommen werden, obwohl bei der Sektion eine nicht unbedeutende Läsion des rechten Corpus geniculatum externum und des rechten Pulvinars (S. 403) vorhanden war (Taf. LVI. Fig. 7).

Der zuerst angeführte Fall (Carl L. C.) ist zweideutig, kann aber beweisen, dass eine Zerstörung des eigentlichen Pulvinars nicht von einer hemiopischen Reaktion begleitet wird, wenn nämlich die Bindegewebeumwandlung des Pulvinars älter als die Reaktion war, in dem zweiten Falle (Taf. LVI. Fig, 7) war das Pulvinar auch verödet, wie auch der äussere Kniehöcker *zum Teil* zerstört.

Der dritte Fall 12 Jakobsdotter (Teil III. S. 71) bietet auch Veränderungen in den centralen Ganglien dar. Zwar ist hier das Corpus geniculatum externum zum grössten Teil zerstört, aber die Hauptläsion in der Opticusbahn bildet doch eine grosse hæmorrhagische Cyste, welche einen bedeutenden Teil des Pulvinars, den inneren und zum Teil den äusseren Kniehöcker zerstört hat und vor allem den Colliculus anterior von der Verbindung mit dem Pulvinar getrennt hat. Die Fig. 7—9 an der Taf. V. zeigen dies besser als eine Beschreibung. Hier wurde nun eine hemiopische Pupillenreaktion wahrgenommen. Es liegt am nächsten anzunehmen, dass die Pupillarfasern im oder kurz vor dem Brachium anterius durchschnitten sind, aber *wenn* sie an der Oberfläche des Kniehöckers oder im äusseren oder inneren Kniehöcker verlaufen, so können sie auch hier abgeschnitten sein. Da ausserdem auch in der Nähe des Tractus kleine Cysten vorhanden sind, so lässt sich der Fall nur mit Reserve für die Lokaldiagnostik verwerten.

Auch Fälle, wo ungeachtet Veränderungen im hinteren Abschnitte des Thalamus (resp. Pulvinars) die Reaktion normal (resp. nicht-hemiopisch) war, sind — ich kann wohl sagen leider — von mir beobachtet. Im Falle 15 Westerberg finden sich nicht unbedeutende Veränderungen im hinteren Segment des Thalamus (resp. Pulvinars). Die Lage dieser Zerstörungen geht am besten aus den Fig. 1—5 Taf. V. hervor. Es wird überhaupt recht schwierig in diesem Falle das Ausbleiben der Reaktion zu erklären (vgl. unten).

Auch im Falle 16 Lovisa Olsson (Teil III. S. 51) (Taf. VII. Fig. 5—7) kann es schwierig sein das Nichtvorhandensein der Reaktion zu erklären, wenn die Fasern an der Oberfläche des inneren Kniehöckers verlaufen (vgl. unten).

Zu diesen unklaren Fällen gehört auch ein Fall von *Knies* N:o 13 mit Andeutung einer hemiopischen Reaktion aber ohne Hemianopsie. Da indessen dieser Fall nur klinisch beobachtet ist, so ist überhaupt eine Verwertung des sonst intressanten Falles vorläufig nicht möglich. Die Deutung von Knies scheint mir ebenso unwahrscheinlich wie seine Theorie, dass bloss die makularen Fasern des Tractus mit dem äusseren Kniehöcker zusammenhängen. Eine solche Theorie entbehrt z. Z. meines Erachtens der thatsächlichen Grundlage (s. im Teil I. und II zahlreiche Fälle wie z. B. Fall 2) und ist übrigens unwahrscheinlich. (Vgl. Knies a. O. S. 58 u. s. w.)

Lehrreich ist dagegen der Fall von *Ruel* (S. 103), wo eine sich vom hinteren Vierhügel entwickelnde Geschwulst auf den äusseren Kniehöcker übergriff, ohne dass eine hemiopische Pupillenreaktion vorlag — ein Befund, der unten verwertet werden wird.

Lassen wir damit vorläufig dieses schwierige Gebiet, um bei der Betrachtung der anatomischen Seite der Sache dorthin zurückzukehren, und wenden wir uns zu den *Chiasmafällen,* so ist es einleuchtend, dass diese überhaupt klarer und einfacher liegen. Die Lokaldiagnose ist in allen Fällen mit bitemporaler Hemianopsie gesichert. Diese sind die 3 Fälle 29—33 von *Seguin* und je ein von *Gullstrand* und

Asmus. Diese Fälle stimmen darin mit einander überein, dass die bitemporale Hemianopsie mit einer hemiopischen Reaktion verbunden war.

Schwieriger wird es die negativen Fälle zu erklären. In *Story's* Falle wurde eine Chiasmageschwulst diagnosticirt, aber da Pat. noch lebte (1891), weiss man nicht ob das Chiasma durch die Geschwulst infiltrirt war oder nicht. Der Fall beweist also überhaupt nichts.

Von weit grösserer Bedeutung scheint es, dass Uhthoff ungeachtet seiner umfassenden Erfahrung über mit Opticusatrophie begleitete Fälle von Chiasmagummata (resp. Syphilis) nie einen Fall mit hemiopischer Reaktion beobachtet hat, ausgenommen in dem Falle N:o 25, wo eine unvollständige Reaktion wahrgenommen wurde.

In nächster Beziehung zu diesen Chiasmafällen steht auch ein klinischer Fall 28 von *Remak*, wo beim Vorhandensein einer Hemianopsie in Folge eines diagnosticirten Gumma (resp. Syphilis) an der Basis Cranii (resp. Tractus) die hemiopische Reaktion fehlte. In Anbetracht der oft unregelmässigen Ausdehnung der gummatösen Geschwülste (vgl. Uhthoff über die bei der Syphilis etc. S. 250) und des Fehlens einer Sektion verzichte ich auf eine Diskussion des Falles und bemerke nur, dass *vielleicht* (s. unten) im Tractus die centripetalen Pupillenfasern ein besonderes Bündel bilden und von der Geschwulst nicht beeinträchtigt waren. Remak erklärt den Fall durch das Vorhandensein einer Spur von Lichtschein in der blinden Retinahälfte. (Neurol. Centralblatt 1890.)

Peretti's Fall 34 unterscheidet sich von den vorigen hauptsächlich in ätiologischer Hinsicht (Trauma) und dadurch, dass die hemiopische Reaktion erst nach Erblindung des Auges eintrat, was wohl darauf deuten kann — was auch Peretti erwähnt — dass die hemiopische Reaktion infolge von Diffusion des Lichtes auf die sehende Retinahälfte ausbleiben kann, selbst wenn die centripetalen Pupillenfasern einseitig beeinträchtigt sind.

Endlich hat nach brieflicher Mitteilung *Samelsohn* 3 Fälle mit hemiopischer Reaktion in dem Ärzte-Verein in Bonn mitgeteilt, über welche jede nähere Auskunft leider fehlt.

Von hemiopischer Pupillenreaktion bei Opticusläsion scheint nur ein Fall vorliegen, nämlich der Fall von *Wilbrand*, welcher noch nicht publicirt ist. Dass hier eine Hemiläsion vorliegt, geht aus dem Vorhandensein einer monokularen Hemianopsie hervor. Der Fall deutet auf eine bestimmte anatomische Beziehung zwischen den pupillaren und visuellen Opticusfasern.

Es liegt also schon eine bedeutende Kasuistik über Fälle mit hemiopischer Pupillenreaktion vor. Es existirt kein Zweifel mehr, dass in der That diese Reaktion vorkommen kann, wenn auch hervorragende Auktoritäten auf dem Gebiete der Ophtalmologie ihr Vorhandensein oder selbst Möglichkeit leugnen. Bei dem Kongresse in Rom d. J. (1894) bezweifelten verschiedene Augenärzte ihre Existenz.

Eine kurze Übersicht ihrer lokaldiagnostischen Bedeutung dürfte hier am Platze sein.

I. Die H.R. (= hemiopische Reaktion) tritt nicht auf
   - *a*) bei Malacien im Occipital-, Parietal- oder Temporallappen. (Fälle 1—2.)
     - α) selbst wenn sie sehr gross sind, oder
     - β) die Malacie bis in die Nähe des Kniehöckers vorgedrungen ist (Fall 6).
   - *b*) bei Geschwülsten in den erwähnten Teilen,
     - α) selbst wenn sie ausgebreitet sind (Fälle 3—5) oder
     - β) die Sehstrahlung zerstört haben (Fall 3—4),
     - γ) oder einen leichteren Druck auf das Pulvinar
     - δ) oder die Vierhügel von hinten ausgeübt haben.

II. *a*) Wenn eine Geschwulst in die unmittelbare Nähe der frontalen Sehbahn vorgedrungen ist, kann eine undeutliche oder unvollständige H.R. entstehen, selbst wenn die frontale Bahn nicht abgeschnitten ist (Fall 7).
   - *b*) Ebenso kann (ausnahmsweise?) eine grössere Geschwulst von der Fossa Sylvii aus auf den Tractus so stark drücken, dass H.R. entsteht, wenn zugleich der intrakranielle Druck hochgradig gesteigert ist (Fall 8).

III. Die H.R. entsteht in der Regel bei Läsionen im Tractus (Fall 18—20), selbst wenn sie sehr klein sind (Fall 17).

IV. Die Läsion des äusseren Kniehöckers scheint nicht die H.R. hervorzurufen.
   - *a*) wie z. B. wenn der Kniehöcker entzündlich affizirt ist (Fall 6),
   - *b*) oder durch ein Gumma (Fall 16) oder andere Geschwulst (Fall 17),
   - *c*) oder durch eine Malacie ergriffen ist (Fälle 10, 15).

V. Ob eine H.R. durch eine Affektion des inneren Kniehöckers entstehe ist noch nicht entschieden.

VI. Die H.R. scheint durch die Zerstörung des Pulvinars nicht zu entstehen, weder
   - *a*) bei Malacie und Narbenbildung etc. (Fall 9? 10, 15, 16)
   - *b*) oder bei einem leichten Druck auf das Ganglion (Fall 4).

VII. H.R. bleibt bei Zerstörung der hinteren Vierhügel aus (Fall 17).

VIII. H.R. entsteht
   - *a*) bei ausgedehnter Geschwulstinfiltration des hinteren Abschnittes des Thalamus und Pulvinars (Fall 14). (Druck auf den Tractus?)
   - *b*) bei ausgedehnter Zerstörung dieses Gebietes, Fall 12 (durch Zerstörung des Brachium anterius?).

IX. H.R. entsteht bei Chiasmaaffektionen (besonders Syphilis) mit bitemporaler Hemianopsie (Fälle 29, 30, 31, 32, 33) bleibt doch dabei oft aus, aus unbekannten Gründen, wie z. B. bei Hypophysis-Geschwülsten? (Fall 35) oder Syphilis (Uhthoff's Erfahrungen).

X. H.R. kann nach Fractur in der Nähe des Foramen orbitale mit monokulärer Hemianopsie vorhanden sein (Fall 34).

In wie weit die *H.R. von lokaldiagnostischer Bedeutung ist* geht aus dieser kurzen Übersicht der Kasuistik hervor. Wenn man die den übrigen anscheinend widersprechenden Fälle N:is 15, 16, 27 und 35 genau analysirt, so dürfte man wohl zu der Ansicht kommen, dass sie wohl zu erklären

sind. Jedenfalls sind alle diese von negativer Art (eine H.R. ist in diesen nicht gefunden) und es lässt sich selbst denken, dass in einigen das Ausbleiben der Reaktion auf fehlerhafter Untersuchung beruht, indem vielleicht der in das Auge eingeworfene Lichtkegel selbst die Macula lutea oder das von den beiden Hemisphären innervirte überschüssige Gesichtsfeld gereizt hat.

Und damit lasse ich die klinische Seite dieser Frage, um die *anatomische* zu behandeln.

Die Frage nach dem *Verlaufe der centripetalen Pupillenfasern* hat sowohl ein theoretisches wie ein praktisches Interesse. Erst wenn man den anatomischen Verlauf dieser Fasern kennt, wird man im Stande sein die diagnostische Bedeutung der Pupillenveränderungen im speciellen Falle diagnostisch zu verwerten.

Die Lehre von der hemiopischen Pupillenreaktion geht von der Voraussetzung aus, dass es besondere Pupillenreflexfasern giebt und dass diese sich im Chiasma ähnlich wie die übrigen Opticusfasern hinsichtlich der Kreuzung verhalten, dass also auch eine Partialkreuzung dieser Fasern stattfindet und dass sie nach dieser Kreuzung im Tractus-Strange mit den übrigen Optieusfasern verlaufen. Ein solches Verhältnis scheint auch a priori am wahrscheinlichsten und das blosse Auftreten der hemiopischen Pupillenreaktion ist im höchsten Grade geeignet eine solche Auffassung zu bestätigen. Der *anatomische* Beweis für die Richtigkeit dieser Ansicht dürfte jedoch bisher nicht geliefert worden sein. Auf dem anatomischen Wege ist es meines Wissens noch nicht gelungen die centripetalen Pupillenfasern von den übrigen zu isoliren, oder ihrem Verlauf in der vorderen Sehbahn zu folgen. Und auf rein anatomischem Wege dürfte überhaupt dieses Problem nicht gelöst werden können, wenn sich auch hervorragende Anatomen damit beschäftigten. Es dürfte hier überflüssig sein die geschichtliche Entwicklung der Frage nach dem Verlauf dieser Fasern darzustellen. Nur daran will ich erinnern, dass nach *Meynert* die Radiärfasern, welche aus den Kernen der vorderen Vierhügel in das Aquäductusgrau eindringen, die Reflexe von den in die Vierhügel eindringenden Optieusfasern auf die Oculimotoriuskerne überführen.

Forel aber leugnet selbst das Vorhandensein dieser Fasern, sowie ihre von Meynert supponirte Funktion.

Überhaupt sind wir auf rein anatomischem Wege kaum weiter als Meynert gekommen — nämlich wir können konstatiren, dass Fasern aus Tractus opticus in die vorderen Vierhügel gelangen, und *Ramon y Cajal* hat konstatirt, wie die als Opticusfasern supponirten Fasern hier bäumchenförmig enden, aber den Beweis, dass diese Fasern die Pupillenreflexbahn bilden, kann überhaupt die reine Anatomie nicht liefern.

Nur durch das Experiment oder die klinisch-anatomische Forschung können wir hier zu einem Resultat gelangen. Verschiedene Forscher waren mit dem Problem beschäftigt, vor allen haben *Gudden, Bechterew* und *Darkschewitsch* versucht auf dem Wege des Experiments die Sache zu lösen, sind aber zu verschiedenen Resultaten gekommen.

Durch Exstirpationsversuche an Kaninchen kam *Gudden** zu folgenden Schlüssen. Wird der eine Colliculus anterior Corporis quadrigemini z. B. der rechte weggenommen, so wird das Thier am entgegengesetzten Auge blind. Das Thier sieht links nicht, die Pupillen aber verhalten sich auf beiden Seiten gleich und normal. Nimmt man beide obere Hügel fort, so erscheint das Thier blind, die Pupillen aber verhalten sich wie bei normalen Thieren. Nimmt man aber mit dem oberen rechtsseitigen Hügel auch einen vor demselben liegenden »Buckel» (im Thalamus) weg, so beobachtet man ausser der linksseitigen Blindheit noch eine ungemein starke Erweiterung der Pupille auf dem blinden Auge. In beiden diesen Fällen entsteht im linken Sehnerv eine diffuse aber unvollständige Atrophie. »Zwei Centren sind demnach vorhanden, jedes mit einem besonderen Fasersystem, ein Sehcentrum (oberer Hügel) und ein vor diesem liegendes, durch welches auf reflektorischem Wege die Verengerung der Pupille herbeigeführt wird.» Ein drittes Centrum findet sich im äusseren Kniehöcker.

Durch Thierexperimente kam später *Darkschewitsch* hinsichtlich des Verlaufs der centripetalen Pupillenfasern zu einer im Ganzen ähnlichen Ansicht. (Arch. f. Anat. und Physiol., Anat. Abteil., 1883. S. 268, Wratsch 1886 N:o 43. Ref. in neurol. Centralbl. 1887. S. 36).

Nach ihm folgen diese Pupillenfasern dem Tractus, treten im Gebiete des äusseren Kniehöckers aus dem Tractus und ziehen nun durch den Sehhügel hindurch zur Zirbeldrüse und Ganglion habenulæ und von hier werden die Reflexe durch Fasern der hinteren Kommissur zu den Kernen der Nervi Oculimotorii geführt. Dieser Verlauf wurde von Darkschewitsch, teils durch die Atrophiemetode, teils durch Durchschneidung des Pupillenfasernbündels, wo es in der hinteren Sehhügelsportion oder in der hinteren Abteilung der Seitenwand des dritten Ventrikels verläuft, erwiesen.

Dieser Auffassung, dass die Pupillenfasern durch den Thalamus verlaufen, scheint auch *Bellonci* nach umfassenden komparativ-anatomischen Studien sich anzuschliessen (Zeitschrift f. wissenschaftl. Zoologie Bd. 74. Hft. 1. S. 25).

Auch *Mendel* schliesst sich in so weit der Ansicht Darkschewitsch's an, dass er im Ganglion habenulæ ein Pupillenganglion ersieht. Nach Exstirpation der Iris bei neugeborenen Thieren fand er eine Atrophie des gleichseitigen Ganglion habenulæ wie auch gewisser Fasern der Commissura posterior. Die Reflexbahn für die centripetalen Pupillenfasern ist also nach Mendel: Nervus optieus, Chiasma, Tractus opticus, ungekreuzt zu Ganglion habenulæ, Commissura posterior zu dem Gudden'schen Kern und zu dem Oculimotorius.

Anders verlaufen nach *Bechterew* die centripetalen Pupillenfasern.

Er kam nämlich auf Grund seiner Experimente zum Resultate, dass die centripetalen Pupillenfasern im Nervus opticus nur bis zum Chiasma verlaufen, dass sie aber weiter caudalwärts nicht dem Tractus folgen oder in die Corpora geniculata gelangen, sondern hinter dem Chiasma unmittelbar und ohne Kreuzung in das die Höhle des dritten Ventrikels

* Gesammelte Abhandl. S. 188. 198.

bekleidende Centralgrau hineintreten, um dann zu den Kernen des Oculimotorius zu ziehen. Während ihres centripetalen Verlaufs sind sie nicht gekreuzt. Am Boden des dritten Ventrikels findet sich nicht ein Centrum, sondern nur ein Teil der centripetalen Bahn des Reflexbogens; das Centrum selbst befindet sich nach Bechterew im Kern des Oculimotorius (Neurol. Centralblatt 1883 S. 320 Ref.).

Zu diesem Resultate gelang Bechterew durch Experimente an Hunden. Nach dem Durchschneiden des einen Tractus opticus bekam er Hemianopsie, aber keine Änderung in der Weite und Beweglichkeit der Pupillen. Auch nach Zerstörung der Erhebungen des vorderen Vierhügels und Läsion des lateralen Kniehöckers hörte bei Hunden die Lichtreaktion der Pupille nicht auf.

Wie *Heddäus* aber bemerkt und jeder Kliniker, der die hemiopische Pupillenreaktion beobachtet hat, weiss, ist dieser Schluss verfrüht, denn infolge der Partialkreuzung der Pupillarfasern im Chiasma wird selbst nach Zerstörung des einen Tractus infolge der Wirkung des Lichtreizes auf die andere Retinahälfte und auf die bilateral innervirte Macula lutea eine Veränderung der Pupillen vermisst. Wie Heddäus richtig anmerkt, könnte eine solche Veränderung erst nach Zerstörung der beiden Tractus eintreten.

Inzwischen findet Bechterew in den Darkschewitsch'en Untersuchungen im Ganzen eine Bestätigung seiner eigenen Untersuchungen, obschon Darkschewitsch eben in seinen Ergebnissen einen Widerspruch ersieht (Bechterew, Leitungsbahnen S. 78).

Auch *Christiani* hat Beziehungen der Wand des 3:ten Ventrikels zur Pupille nachgewiesen.

Zu der Ansicht Bechterew's neigt sich Heddäus und zwar auf Grund verschiedener eigener Beobachtungen aus der menschlichen Pathologie (Heddäus, Die centripetalen Pupillenfasern 1894).

Als solche pathologische Thatsachen, welche für eine Verlegung der Pupillenfasern zur Wand des dritten Ventrikels sprechen, hat *Moeli** einen Fall angeführt, wo eine vollständige bilaterale Pupillendilatation mit Aufhebung der Pupillenreaktion durch eine Geschwulst im 3:ten Ventrikel verursacht wurde. Diese Aufhebung der Reaktion war eine dauernde und ganz gleichmässige. Sie war bei guter Sehschärfe und bei vollkommener Erhaltung der Pupillenverengerung auf Konvergenz vorhanden. Sowohl der Opticus wie der Oculimotorius waren intakt. Keine ophthalmoskopische Veränderung. Unter diesen Umständen sagt Moeli »liegt es nahe in einer Schädigung dem Ventrikel benachbarter Pupillenfasern des Opticus durch die Geschwulst den Grund für die Starre der Pupillen in diesem Falle zu suchen».

Auch ich habe einen ähnlichen Fall beobachtet (Teil I. S. 92 Fall 13). Hier fand sich auch im 3:ten Ventrikel eine Geschwulst (Taf. XIX. Fig. 4). Hier waren die Pupillen bedeutend dilatirt, die Reaktionsfähigkeit ausgelöscht, aber die Augenbewegungen normal. Pat. war blind und hatte Stasispapille. Die Geschwulst füllte den 3:ten Ventrikel vollständig aus.

* Archiv f. Psychiatrie Bd. 18. S. 32.

Endlich hat *Schütz**, welcher sich speciell mit Untersuchungen über die Veränderungen der Fasern in der Wand des 3:ten Ventrikels bei Paralysie generale beschäftigt hat, gefunden, dass, ungeachtet der Pupillenstarre der Paralytiker, »die aus dem Tractus opticus in das Infundibulum abgehenden Fasern» »sich in einigen Fällen von Paralyse mit reflektorischer Pupillenstarre intakt» »erwiesen» hatten. »Es liess sich keine bestimmte Beziehung irgend eines Teiles des centralen Höhlengrau zu dem Pupillenreflexe auf Licht feststellen.» »Damit ist aber die Wahrscheinlichkeit nicht ausgeschlossen, dass im centralen Höhlengrau dennoch Fasern verlaufen, die einen Teil jenes Reflexbogens bilden.»

Was nun diese Fälle betrifft, so dürften überhaupt Fälle mit Geschwülsten für die genauere Lokalisation der Bahn der Pupillenfasern nicht geeignet sein, und der Schütz'sche Befund spricht wohl eher gegen als für die Bechterew'sche Ansicht.

Entscheidend für die Frage, ob die Pupillenfasern unmittelbar nach hinten vom Chiasma von der Sehbahn in die Gehirnhemisphäre übertreten oder dem Tractus folgen, um erst später etwa in der Gegend der Corpora geniculata in den Thalamus einzutreten und zu ihrem Kern zu gelangen, sind, wie mir scheint, die klinischen Ergebnisse über die hemiopische Pupillenreaktion. Dieses Symptom lässt sich nur durch eine unmittelbare oder mittelbare Läsion oder Beeinträchtigung der Pupillenfasern erklären. Was lehren denn die Fälle mit hemiopischer Pupillenreaktion?

Wie oben wiederholt hervorgehoben ist, ruft eine Läsion in der occipitalen Sehbahn überhaupt nie die hemiopische Reaktion hervor (Fälle 1—6), wenn diese nicht durch ihre Nähe auf die frontale Bahn beeinträchtigend einwirkt. Hieraus geht also hervor, dass die Pupillenfasern nicht in der occipitalen Sehbahn liegen, sie weichen an einem Punkt vor dem Anfang dieser Bahn nach der Mittellinie ab.

Dass anderseits die Pupillenfasern im Tractus erhalten sind, das leidet nunmehr keinen Zweifel. Der Fall von Leyden (S. 103) und noch mehr der von mir beobachtete und nach dem Tode mikroskopisch untersuchte Fall (S. 105), wo sich eine minimale Malacie im vorderen Teil des Tractus, dem frontalen Teile des Pes gegenüber, vorfand, beweist, dass sich hier Pupillenfasern vorfinden. Die Pupillenfasern weichen also nicht wie Bechterew annimmt schon am Chiasma aus dem Tractus in die Wand des dritten Ventrikels ab, sondern erst später.

Dieser Schluss steht mit den anderen Fällen, wo eine hemiopische Reaktion durch eine Läsion im Tractus verursacht wurde nicht in Widerspruch, wird eher bestätigt. Wenn wir dabei die rein klinischen Fälle N:o 20. 21. 25 ausser Acht lassen, da man die precise Lage und Ausdehnung der Läsion nicht bestimmen kann, so sind die Fälle mit Geschwülsten noch übrig.

In Dercum's Falle (N:o 8 Teil II. S. 270) fand sich ein Tumor Thalami, welcher das Ganglion ausdehnte und hauptsächlich Pulvinar und in bedeutender Ausdehnung auch den eigentlichen Thalamus (»tubercle») einnahm. Aus dieser Be-

* Archiv f. Psychiatrie Bd. 22. S. 584.

schreibung lässt sich wohl vermuten, dass die Pupillenfasern bei ihrem Durchgang durch den hinteren Abschnitt des Thalamus ergriffen waren; doch erlaubt die Beschreibung nicht auszuschliessen, dass vielleicht die Pupillarfasern in der Wand des dritten Ventrikels angegriffen waren. Sowohl die Vierhügel wie der Tractus waren mikroskopisch intakt, was doch nicht einen auf sie ausgeübten Druck ausschliessen dürfte.

Im zweiten Fall (N:o 4 Oliver Teil II. S. 268) fand sich auch eine Geschwulst im äusseren Abschnitt des Thalamus und im Corpus striatum. Die Geschwulst drückte auf den Tractus nach vorn bis zum Chiasma. In Folge dessen erlaubt der Fall die Einwendung, dass die hemiopische Pupillenreaktion vielleicht durch den in der Nähe des Chiasma ausgeübten Druck hervorgerufen sei. Für die Lokalisation der Pupillenfasern ist der Fall deswegen nicht brauchbar.

Dasselbe gilt von dem Falle Samelsohn, wo eine Geschwulst vom Thalamus auf den Tractus übergreift.

Ich komme nun zu der Frage, wo diese Pupillenfasern vom Tractus abweichen um in den Thalamus einzutreten. Nach dem, was wir oben gesagt haben, folgen die Fasern dem Tractus wenigstens bis zum frontalen Rande des Pedunculus cerebri, aber treten die Fasern in den äusseren Kniehöcker ein oder nicht? Nach *Darkschewitsch* und *Bellonci* trennen sich die Pupillarfasern vom Tractus im Bereich des Corpus geniculatum externum. Es wäre inzwischen von Interesse entscheiden zu können, ob die Pupillarfasern innerhalb oder vor dem Corpus geniculatum externum abweichen. Es lässt sich nämlich denken, dass eine Verfeinerung der Lokaldiagnostik eintreten könnte, wenn es sich nachweisen liesse, dass die Pupillarfasern wirklich frontal vom Kniehöcker nach der Mittellinie abweichen.

In der That habe ich verschiedene Fälle beobachtet, welche für diese Ansicht sprechen. Im Falle N:o 14 (Elin Andersson Teil II. S. 394), welcher oben ausführlich beschrieben ist, entstand nach einer Apoplexie eine dauernde Hemianopsie nebst Wortblindheit und rechtsseitige Hemiplegie. Die Pat. hatte während ihrer mehrjährigen Krankheit wiederholt epileptische Anfälle und dabei trat die hemiopische Pupillenreaktion deutlich auf, um in der Zwischenzeit zu schwinden.

Dieser Wechsel liess sich einige Male nachweisen, aber kurze Zeit vor dem Tode fand sich keine hemiopische Reaktion vor. Bei der Sektion war nun eine ausgeprägte primäre Läsion im linken äusseren Kniehöcker vorhanden.

In Übereinstimmung hiermit war eine deutliche sekundäre Atrophie im Tractus und den beiden Sehnerven nachweisbar. (Taf. XXXVII. Fig. 12—24.)

Da nun ungeachtet der Zerstörung des Kniehöckers keine konstante hemiopische Pupillenreaktion vorhanden war, so scheint es gewissermassen berechtigt zu sein zu schliessen, dass die Pupillenfasern nicht durch den Kniehöcker ziehen, sondern vor dem Ganglion nach der Mediallinie hin in die Substanz des Thalamus abweichen. Ganz einwurffrei ist der Fall doch nicht, denn der Kniehöcker war nicht *völlig* destruirt, und es lässt sich denken, dass die Pupillarfasern im erhaltenen Abschnitt des Ganglions hindurchtraten.

Weniger klar ist der Fall Carl L. C. 35 und 45, (Teil I. S. 208 und Teil II. S. 439 und Teil III. S. 102). Hier wurde eine Anfangs transitorische dann anscheinend permanente hemiopische Pupillenreaktion beobachtet. Bei der Sektion fand sich der äussere Kniehöcker wenig affizirt, aber unmittelbar vor ihm lag eine schräg über den Tractus verlaufende Narbe, welche etwa der medialen Tractuswurzel entsprach. Hier scheinen also die Pupillenfasern zu verlaufen, nicht aber im äusseren Kniehöcker. Weiter nach vorn fand sich im Tractus oder Thalamus keine Läsion, welche die Reaktion erklärte — ja überhaupt keine primäre Veränderung.

Für diese Frage ist auch der Fall N:o 32 Ruel von Interesse (Teil II S. 279). Die Symptome datirten wenigstens aus dem September 1886, schon im Februar 1887 kam Herabsetzung der Intelligenz und Apathie dazu, im Mai war der Pat. schon umnebelt und doch konnte Ruel am Ende des Monats keine Wernicke'sche Reaktion nachweisen. Noch im August war die Reaktion des rechten Auges normal. Im Oktober reagirten die beiden Pupillen nicht mehr. Der Pat. fiel in einen komatösen Zustand und starb $^{7}/_{1}$ 1888. Bei der Sektion nahm eine Geschwulst den linken hinteren Vierhügel ein; daneben waren der äussere und der innere Kniehöcker erweicht und die Erweichung dehnte sich bis in das Pulvinar und den Hirnschenkel aus. Da nun gegen das Ende des Pat. beide Pupillen reaktionslos waren, so kann dieses durch den Hydrops ventriculorum am besten erklärt werden. Die lange bis in August hinein erhaltene Pupillenreaktion und das Fehlen der Wernicke'schen Reaktion im Mai kann dafür sprechen, dass die Pupillarfasern nicht den äusseren Kniehöcker passiren.

Für dieselbe Auffassung spricht auch der Fall 5 (Teil III. S. 51), wo eine Gumma den äusseren Kniehöcker vollständig infiltrirt und zerstört hatte, ohne dass eine hemiopische Reaktion bei der Untersuchung nachgewiesen wurde. — Im Falle N:o 2 (Teil III. S. 22), wo die Reaktion auch ausblieb, war dagegen der äussere Kniehöcker nur im lateralen Rande zerstört, weshalb der Fall nichts beweist.

Endlich fand sich im Falle N:o 37 (Teil II. S. 362) eine sich bis in die unmittelbare Nähe des äusseren Kniehöckers ausdehnende hämorrhagische Malacie. In Folge dessen war das Ganglion entzündlich affizirt. Dessen ungeachtet war eine hemiopische Reaktion nicht vorhanden.

Alle diese Fälle stimmen mit einander überein und wenn auch jeder Fall für sich nicht absolut beweiskräftig ist, so sprechen sie zusammen kräftig dafür, dass die *Pupillenfasern nicht in den äusseren Kniehöcker eintreten.* Aus diesem Grunde kann ich auch *Knies* nicht beipflichten, da er der zwar hypothetischen Anschauung ist, dass eine Läsion des Kniehöckers hemiopische Pupillenreaktion hervorruft.

Die Pupillenfasern weichen also wahrscheinlich zwischen dem frontalen Rande des Hirnschenkels und dem äusseren Kniehöcker nach der Mittellinie ab. Wenn man diese Strecke des Tractus mit dem Mikroskope mustert, so findet man ohne Mühe, dass hier überhaupt keine Fasern in medialer Richtung abweichen, ausgenommen die mediale Opticuswurzel und die-

jenigen recht zahlreichen Fasern, welche den hintersten Abschnitt des Pedunculus in einer Ausstreckung von einigen m.m. durchsetzen. Diese Fasern sind aber recht zahlreich. Es liegt also am nächsten, hier die Pupillenfasern zu suchen. Diese Fasern bilden zum grössten Teil die mediale Wurzel. Verschiedene von ihnen schwenken um dem occipitalen Rand des Pedunculus herum, um dann am medialen Rande des Pedunculus nach vorn in der Richtung nach dem Luys'schen Körper hin zu ziehen. Die Hauptmasse aber teilt sich in zwei Bündel, ein tieferes und ein oberflächliches. Diese umfassen den inneren Kniehöcker, oder ziehen in das Ganglion ein. Es ist wahrscheinlich, dass wir hier die Pupillenfasern zu suchen haben.

Können uns dabei die klinischen Beobachtungen leiten? Es fragt sich mit anderen Worten: entsteht eine hemiopische Reaktion durch die Zerstörung des inneren Kniehöckers oder des Pulvinars?

Diese Frage gehört zu den schwierigen.

Was zuerst *Pulvinar* betrifft, so war es im Falle 41 Elin Andersson (Teil II. S. 349) vollständig zerstört, im Falle Westerberg (Teil III. S. 22) zum grossen Teil und im Falle 5 (Teil III. S. 51) war seine untere Fläche gummatös infiltrirt. In diesen drei Fällen war die hemiopische Reaktion dessen ungeachtet vorhanden. Es scheint deswegen unwahrscheinlich, dass die Pupillarfasern an oder unmittelbar unter der Oberfläche des Pulvinars verlaufen. Hiermit stimmt auch die Beobachtung in meinem Falle N:o 4 (Teil III. S. 44), wo die im Temporallappen befindliche Geschwulst einen deutlichen Druck auf das Pulvinar ausgeübt hatte, wodurch es abgeplattet war (Teil III. S. 47), ohne dass eine hemiopische Reaktion auftrat.

Weiter ist in dieser Hinsicht der Fall Elin Andersson lehrreich. Wie die Fig. 7 Taf. LVI. zeigt, ist hier das Pulvinar geschrumpft, so auch die innere und zum Teil der äussere Kniehöcker zerstört. Wie die Figur 7 zeigt findet sich im hintersten Abschnitte der Capsula interna eine kleine Cyste (Cy) aber zwischen dieser und dem Pulvinar läuft ein auf der Figur ersichtliches dickes Bündel mit zum Teil unversehrten Fasern (vgl. Teil II. S. 406). In Anbetracht der hier abgehandelten Frage habe ich diese Präparate von neuem einer mikroskopischen Untersuchung unterworfen und finde, dass obschon, wie die Beschreibung S. 406 und 407 an die Hand geben, die hier zwischen der Cyste und dem Pulvinar verlaufenden Fasern zum Teil atrophisch sind, doch eine grosse Anzahl dieser Fasern noch gut gefärbt sind und keine deutliche Anzeichen einer Atrophie zeigen. Diese Fasern laufen in die tieferen Schichten des Colliculus anterior ein und scheinen also in Folge ihrer Lage die Pupillenreflexe vermitteln zu können.

Weniger entscheidend ist der Fall 35 (45) (Teil II. S. 444, 445) (Taf. LVI. Fig. 12). Hier war sowohl Pulvinar wie der innere Kniehöcker in Bindegewebe umgewandelt. Die hemiopische Reaktion war während der letzten Zeit des Pat. vorhanden, und der Sektionsbefund steht also mit der klinischen Beobachtung in Übereinstimmung; dagegen ist es wohl nicht möglich zu sagen wie weit in einer Zeit, wo die hemiopische Reaktion noch fehlte, die Bindegewebeumwandlung fortgeschritten war. Diese Veränderung war eine sekundäre, wahrscheinlich von oben-aussen von der grossen Cyste (Taf. LV. Fig. 4 Cystæ) aus nach unten-innen auf das Pulvinar u. s. w. fortschreitende Bindegewebebildung. Bei den durch Kongestionen hervorgerufenen epileptiformen Anfällen wurden die in der unmittelbaren Nähe des neugebildeten Bindegewebes liegenden Pupillenfasern in ihrer Funktion beeinträchtigt. Nach und nach wurde das hier liegende Gebiet in Bindegewebe umgewandelt und nun wurde die hemiopische Reaktion konstant.

Die beiden Fälle N:o 41 und 35 (45) scheinen also mit einander nicht in Widerspruch zu stehen, wohl aber einander zu vervollständigen.

Aber leider habe ich einen Fall beobachtet, welcher sich mit der gegebenen Anschauung kaum in vollständigen Einklang bringen lässt, nämlich den Fall Westerberg (Teil III. S. 26—30) (Taf. IV und V. 4. 5.).

Hier finden wir eine unregelmässige in Spitzen auslaufende Malacie, welche den lateralen Rand des äusseren Kniehöckers, das Pulvinar zum grössten Teil sowie auch das Gebiet zwischen Capsula interna, dem inneren Kniehöcker und Thalamus einnimmt d. h. also die Gegend, wo eben die tieferen Bündel der medialen Opticuswurzel verlaufen und wo die bei Elin Andersson erhaltenen Bündel liegen. In diesem Falle war jedoch keine hemiopische Reaktion vorhanden. Ein Blick auf die Präparate überzeugt, dass hier aber die oberflächlichen Bündel, welche also mit der medialen Wurzel an der Oberfläche des inneren Kniehöckers verlaufen, erhalten sind. Die Fig. 3—5 Taf. V. zeigen, dass diese Fasern nicht von der Malacie getroffen sind.

Dieser Fall steht also scheinbar mit dem Fall N:o 41 (Elin Andersson) in Widerspruch. Beide Fälle lassen sich jedoch erklären, wenn man annimmt, dass sowohl die oberflächlichen wie die tieferen Bündel Pupillenfasern enthalten und dass eine hemiopische Reaktion nur dann entstehe wenn sowohl tiefe wie oberflächliche Bündel zerstört worden sind. In wie weit eine solche Ansicht berechtigt sein kann, muss ich z. Z. dahin gestellt sein lassen. Ich bin eher geneigt anzunehmen, dass im Falle 2 Westerberg die klinische Beobachtung, dass die hemiopische Reaktion fehlte, unrichtig war. Der Pat. war nur 10 Tage im Krankenhause und zwar in einem elenden Zustande. Unter solchen Umständen, und da der Pat. nicht ohne Schwierigkeit untersucht werden konnte, lässt es sich leicht denken, dass der ins Auge schief eingeworfene Lichtkegel bei der Prüfung der Pupillenreaktion auch die Macula lutea getroffen haben kann.

Die delikate Frage, wo in der Nähe des inneren Kniehöckers die Pupillenfasern verlaufen, kann also nur durch wiederholte kombinirte klinisch-anatomische Untersuchungen endgültig entschieden werden. Dabei muss die anatomische Untersuchung eine mikroskopische sein, und auf dem Verhalten der tieferen und oberflächlichen Bündel der medialen Opticuswurzel besonders geachtet werden. Dass die Pupillenfasern in dieser Wurzel erhalten sind, betrachte ich infolge der eben gegebenen Auseinandersetzung äusserst wahrschein-

lich, da keiner der Fälle mit dieser Annahme in Widerspruch steht.

Unklarer ist der Fall N:o 5 Lovisa Olsson Teil III. S. 51 (Taf. VII. Fig. 5—7). Hier lag ein Gumma unmittelbar auf der unteren Fläche des Pulvinars und hatte sowohl den äusseren wie den inneren Kniehöcker destruirt. Nichts desto weniger blieb die hemiopische Pupillenreaktion aus, aber wahrscheinlich (vgl. T. III S. 57) waren die tieferen Bündel der medialen Opticuswurzel zum Teil erhalten geblieben. Der Fall steht also mit den vorigen nicht in Widerspruch, wenn er auch kaum als eine sichere Stütze angeführt werden kann.

Für die Lösung dieser delikaten Frage sind alle diejenigen Fälle, wo diffuse pathologische Prozesse vorliegen, unbrauchbar. Die drei Fälle von Samelsohn, Dercum und Oliver, wo diffuse Geschwülste vorliegen, können also in dieser Hinsicht nicht gebraucht werden und zwar besonders weil in allen diesen der Tractus entweder direkt (Fall Samelsohn) oder indirekt (Fälle Dercum und Oliver?) affizirt worden war.

Wir haben damit die Pupillenfasern bis zum medialen Rande des inneren Kniehöckers verfolgt; zwischen diesem Punkt und dem Pupillenkern im Aquæductus-grau ist nur eine kurze Strecke übrig.

Wo enden nun die Pupillenfasern? Das ist die letzte Frage.

Es ist dabei zu erinnern, dass obschon wir noch nicht *mit Sicherheit* wissen wie die Pupillenfasern enden so deutet doch jede Analogie darauf hin, dass die Pupillenfasern ihre Ganglienzellen in der Retina haben und dass ihre Endigung in gewöhnlicher Weise mit Ramifikationen geschieht.

Wo die Endigung stattfindet, das wissen wir auch noch nicht. Einerseits hat schon *Meynert* auf den Colliculus anterior hingewiesen und besonders supponirt, dass die hier befindlichen s. g. Meynert'schen radiären Fasern Pupillenfasern sind, welche selbst bisweilen bei Pupillenstarre atrophiren sollen (Ross Brain 1886. S. 21), während andere wie *Oppenheim* und *Schütz* bei Pupillenstarre keine Atrophie dieser Fasern gefunden haben.

Für die Meynert'sche Ansicht spricht sich auch neulich *Kölliker* aus. »Nach meinen eigenen Erfahrungen an Golgi'schen Präparaten vermute ich», sagt Kölliker, »dass die Opticusfasern, die im cerebralen Vierhügelpaare enden, auf die Zellen dieses Hügels einwirken und dass diese mit ihren nervösen Fortsätzen, die nachweislich die Bogenfasern am Rande des centralen Höhlengraues bilden helfen, teils direkt, teils durch zahlreiche in das centrale Grau eindringende Collateralen auf die betreffenden motorischen Kerne einwirken.»

Weiter ist an die *Monakow**'sche Theorie zu erinnern, dass die im Mark des Colliculus anterior liegenden Zellen, Fasern nach vorn aussenden, welche mit Ramifikationen in der Retina enden.

Endlich sollen nach *Darkschewitsch* die Pupillenfasern in der Nähe des Ganglion habenulæ enden und hier in naher Beziehung zu dem oberen vorderen Oculimotoriuskern, welcher der Pupillenkern sein soll, stehen.

Nach *Kölliker* ist es indessen nunmehr nachgewiesen, dass die von Darkschewitsch als Pupillenkern supponirte Zellensammlung nicht zum Oculimotorius gehöre (Kölliker Lehrbuch. 1893. S. 300). Damit ist, scheint es mir, eine wichtige Stütze für die Darkschewitsch'sche Theorie weggenommen.

Anderseits kennt man mit Sicherheit, dass eine Anzahl supponirter Opticusfasern in den oberflächlichen Schichten des Colliculus bäumchenförmig endet (Ramon y Cajal). Aber die Frage, ob diese Endigungen auch die der Pupillenfasern seien, ist dadurch nicht erledigt. Es dürfte nähmlich wohl keinem Zweifel unterliegen, dass im Colliculus auch andere Fasern als Opticusfasern ihre Endigung finden. Nach Monakow enden hier Fasern aus dem Occipitallappen und die blosse Betrachtung einiger Figuren in diesem Werke ist geeignet diese Ansicht zu stützen, dass nicht nur Opticusfasern in die vorderen Vierhügel ein- (resp. aus-) strahlen.

Die Fig. 1, 2, 3, 4, Taf. III. (Teil I.) zeigen einen Durchschnitt durch die vorderen Vierhügel in einem Falle von vollständiger Atrophie der Sehnerven (Fig. 7—10) in Folge der Atrophie der Bulbi und der Zerstörung des Chiasma. Dem ungeachtet findet man (im Teil I. an Taf. III. Fig. 4, 5) reichliche Fasernbündel (1—5) welche von der Gegend des inneren Kniehöckers in die vorderen Vierhügel ein- (resp. aus-?) laufen. Und in der Fig. 6 Taf. XIII (Teil III.) ersieht man, wie eine Anzahl Bündel, welche anscheinend von der Occipitalstrahlung kommt, in die vorderen Vierhügel ein- (resp. aus-) strahlt. Hier ist jedoch vielleicht der Weg vom Sehnerven noch offen (vergl. Fig. 7, 8, 9).

Nicht auf anatomischem, sondern physiologisch-experimentellem oder anatomisch-klinischem Wege dürfte diese Frage, wo die Pupillenfasern enden, ihre Lösung finden. Und dabei dürfte besonders das Vorhandensein oder Fehlen einer hemiopischen Pupillenreaktion den Forscher leiten.

Es dürfte dabei nicht notwendig sein darauf hinzuweisen, dass einfache Beobachtung über die Veränderungen der Grösse oder Reaktionsfähigkeit der Pupillen nicht zum Ziele führen kann. Beim Vorhandensein einer einseitigen Zerstörung der centripetalen Pupillenfasern brauchen die Pupillen nicht von der normalen Grösse und Form abzuweichen, und die Reaktion wird beim Reiz der Macula lutea nicht verändert; die ganze Pupille kontrahirt sich ringsum auch bei unilateraler Destruktion der centripetalen Pupillenfasern.

Im Vorbeigehen will ich jedoch bemerken, dass ich mehrmals beim Vorhandensein der hemiopischen Pupillenreaktion eine abweichende Form der Pupillen wahrgenommen habe.

Im Falle N:o 20 (Teil I. S. 135) hatten die Pupillen die Form, welche an der Karte C. abgezeichnet ist und im Falle 35 (Teil II. S. 208 = Fall 45. Teil II. S. 439) die eben daselbst angegebene Form, aber auch im Falle 18 Zetterberg, wo bei der Prüfung keine hemiopische Reaktion wahrgenommen wurde und wo die Sektion keine Geschwulst oder Zerstörung der Bahn der Pupillarfasern ergab, war die Form der Pupillen in ähnlicher Weise abweichend. (Karte C.)

Im Falle 41 (Teil II. S. 398) waren die Pupillen eckig

* Archiv f. Psychiatrie Bd.

unregelmässig und in einigen anderen Fällen (Teil III. S. 72) ungleich gross. In Anbetracht dieser Thatsachen verdient die Form und Grösse bei Hemianopsie und besonders beim Vorhandensein einer hemiopischen Pupillenreaktion besondere Aufmerksamkeit.

Mehrere Forscher haben auch die Aufmerksamkeit darauf hingelenkt, dass die Pupillen oft bei Läsionen der Vierhügel Abweichungen darbieten (Nothnagel, Eisenlohr).

Zur Zeit können jedoch aus den vorliegenden Beobachtungen keine sicheren Schlüsse gezogen werden.

Was beweisen nun die klinischen Beobachtungen?

Im Falle Augusta Eriksson (Fall 5 Teil III.) drückte die Geschwulst deutlich auf den vorderen Vierhügel, aber dem ungeachtet blieb die hemiopische Reaktion aus. Eine Untersuchung des Präparates zeigt jedoch, dass der Druck nicht beträchtlich war, und dass der vordere Abschnitt überhaupt nicht dem Drucke ausgesetzt war. Im hinteren und am meisten konvexen Abschnitt war die Oberfläche etwas plattgedrückt, wie auch das Pulvinar.

Der Ruel'sche Fall ist in negativer Hinsicht von Bedeutung. Eine Geschwulst entsprang vom hinteren Vierhügel und dehnte sich auf den äusseren Kniehöcker aus. Keine hemiopische Reaktion war vorhanden. Also im hinteren Vierhügel enden die Pupillenfasern nicht, und das hat wohl Niemand angenommen.

Der einzige Fall, welcher von positiver Bedeutung für die hier abgehandelte Frage ist, ist der Fall 12 Jakobsdotter. Hier fand sich eine hemiopische Reaktion und eine Cyste hatte das Brachium anterius abgeschnitten. Leider ist der Schluss nicht erlaubt, dass die Pupillenfasern in diesem Arm verlaufen und zwar aus dem Grunde, dass die Cyste nicht nur die Brachia (anterius und posterius) abgeschnitten hatte, sondern sich auch weiter nach vorn erstreckte und da selbst (Fig. 7, 8 Taf. V.; Fig. 5 Taf. XII.) das Gebiet des Ganglion habenulæ in der Weise laeerirt hatte, dass der Fall die Frage nicht lösen kann, ob die Pupillenfasern nach diesem Ganglion oder dem Collieulus anterior verlaufen. Da ausserdem die Gegend des inneren Kniehöckers geschädigt war, so besteht der Fall, obschon anscheinend vom grössten Interesse, nicht die Probe einer wissenschaftlichen Analyse.

Zur Zeit scheint also kein endgültiger klinisch-anatomischer Beweis geliefert zu sein, dass die Pupillenfasern im Collieulus anterior enden, wenn auch dies im höchsten Grade wahrscheinlich erscheint. Bei der Analyse meiner oben in diesem Werke mitgeteilten Fälle habe ich auch im allgemeinen vorläufig angenommen, dass dies der Fall sei, *will aber hier ausdrücklich ausgesprochen haben, dass ich eine solche Ansicht noch nicht als wissenschaftlich begründet betrachte.*

Nur noch einige Worte über die im vorderen Vierhügel vorhandenen *radiären Fasern*. Mehrere Verfasser haben ausgesprochen, dass diese in der That Pupillenfasern seien. Ich will deshalb hervorheben, dass diese Fasern sich auch in dem Falle vorfinden, wo eine vollständige Opticusatrophie vorhanden ist. Im Falle I. (Teil I. S. 1. 1890) finden sie sich noch erhalten und sind in den Fig. 1, 2, 3 und 4 Taf. III. abgezeichnet; auch im Falle 7 (Jakobsdotter), wo eine hemiopische Pupillenreaktion eine Zerstörung der Pupillenfasern rechts angab und die Cyste (Cy Fig. 7 Taf. V.) das Pulvinar vom Collieulus anterior getrennt hatte, waren sie noch schön vorhanden. Dieses beweist, dass sie mit den Pupillenfasern nicht atrophiren, sondern wahrscheinlich von den Zellen des Marks des Colliculus anterius ausgehen und mit den Fasern des Stratum Lemnisci zusammenhängen, welche wahrscheinlich den Opticus-oculimotoriusreflex vermitteln.

Im Zusammenhang mit der Frage nach dem Verlauf der Pupillenfasern im Thalamus steht die Frage, welche Symptome dürften eine Läsion in dem eben abgehandelten Gebiete der Pupillenfasern begleiten. So lange die Läsion den Tractus trifft, so muss natürlich Hemianopsie entstehen; aber wenn die Läsion medialwärts vom Tractus die pupillenfasern (die mediale Wurzel bis zu ihrer Endigung) trifft, so ist es einleuchtend, dass *eine hemiopische Reaktion* entstehen muss und zwar *ohne Hemianopsie*. Die Fasern passiren dabei in der Nähe des inneren Kniehöckers und da, aller Wahrscheinlichkeit nach, dieses Ganglion etwa dieselbe Bedeutung für das Gehör hat, wie der äussere Kniehöcker für das Gesicht, so dürfte eine solche Läsion von anfangs aufgehobenem, dann aber vermindertem Gehör auf dem gegenüberliegenden Ohr also bei linksseitiger Läsion von Herabsetzung der Gehörschärfe am rechten Ohr begleitet sein.

In der Nähe des inneren Kniehöckers liegt weiter die sensible Bahn; ihre Läsion ruft Anästhesie hervor. Streckt sich die Läsion noch weiter, so kann Hemiplegie entstehen.

Ein solcher Symptomenkomplex ist meines Wissens noch nicht klinisch angetroffen. Aber in Anbetracht der häufigen Läsionen in dieser Gegend habe ich ihn seit einigen Jahren gesucht, aber vorläufig ohne einen solchen Fall zu finden.

Der erwähnte Symptomenkomplex dürfte für das Grenzgebiet zwischen Pulvinar und Thalamus pathognomonisch sein und praktisch von bedeutender Wichtigkeit, indem er einen chirurgischen Eingriff kontraindiciren kann.

Nachdem ich schon mehrere Jahre in meiner Klinik die Mediciner auf diesen Symptomenkomplex aufmerksam gemacht habe und auch meine Ansichten hierüber in dieser schon im Jahre 1892 verfassten Abhandlung, welche erst jetzt in umgearbeiteter Form publizirt wird, dargelegt hatte, hat *Kuies* in seiner im vorigen Jahre (1893) gedruckten Arbeit (Die Beziehungen des Sehorgans etc.) auf diesen Symptomenkomplex aufmerksam gemacht (S. 56). Knies hat aber die Ansicht, dass eine Läsion im Pulvinar Hemianopsie hervorrufe und dass nur die Macularfasern im äusseren Kniehöcker (S. 57) endigen und stellt in Übereinstimmung damit eine Theorie auf, welche ich meines Teils als weniger gut begründet ansehen muss. Die Voraussetzungen dafür stimmen nicht mit den von mir (im Teil II. S. 357, Teil III S. 96) auf Grund zahlreicher Thatsachen gewonnenen Ansichten. Aber wenn seine Ansicht richtig ist, nämlich dass Hemianopsie durch Zerstörung des Pulvinars entstehe, so muss der Symptomenkom-

plex, hemiopische Reaktion ohne Hemianopsie, nur durch Zerstörung der Endigungen der Pupillenfasern eintreten. Die Strecke dieser Endausbreitung misst eher Millimeter als Centimeter.

Nach dem was oben dargestellt worden ist, hat also die hemiopische Pupillenreaktion nicht nur eine teoretische sondern auch eine praktische lokaldiagnostische Bedeutung. Aber erst weitere Untersuchungen können den Verlauf der Pupillenfasern und damit die Bedeutung der hemiopischen Pupillenreaktion endgültig entscheiden.

Noch ein Wort über die lokale Anordnung der Pupillenfasern innerhalb der frontalen Gesichtsbahn. Wie liegen die centripetalen Pupillenfasern in der Retina, im Opticus und Tractus?

Hinsichtlich der Verteilung dieser Fasern in der Retina macht die Beobachtung, dass der Pupillenreflex überhaupt von jedem Punkte der Retina ausgelöst werden kann, es wahrscheinlich, dass die Pupillenfasern über der Retina gleichmässig gestreut sind. Hiermit stimmen u. A. auch die Angaben Peretti's * und Sachs' ** überein, welche Fälle beobachtet haben, in denen nur von sehr beschränkten scheinden Gebieten die Pupillenreflexe ausgelöst werden konnten. Was die Lage der Pupillenfasern im Opticus betrifft, so lehren die bekannten Untersuchungen von *Key* und *Retzius*, dass die Opticusfasern beim Menschen verschiedenen Kalibers sind. Es ist wohl dann auch wahrscheinlich, dass sie verschiedene Funktionen haben. Die beiden Arten von Fasern sind unter einander gemischt. Bei den Thieren hatte *Gudden* *** schon 1882 das Vorhandensein von zwei Fasersystemen im Opticus nachgewiesen, und zwar ein System von Sehfasern und ein solches von Fasern, die auf reflektorischem Wege die Pupillenbewegung beherrschen. Durch Exstirpation des Colliculus anterior (beim Kaninchen) konnte Gudden im Sehnerven der entgegengesetzten Seite »die mächtige Ansammlung der dicken Fasern» nachweisen d. h. also eine Atrophie der dünnen Fasern. Diese Atrophie war in der Retina eine allgemeine, nicht eine lokale.

Der mir brieflich von *Wilbrand* mitgeteilte Fall, in welchem eine nach einem Trauma des eines Opticus entstandene Hemianopsie von hemiopischer Pupillenreaktion begleitet war, scheint zu beweisen, dass die visuellen und centripetalen Pupillenfasern für ein gewisses Gebiet der Retina im Opticus zusammen liegen.

Betreffs des Chiasma, wissen wir nur, dass hier auch die Pupillenfasern einer Partialkreuzung unterworfen sind; das zeigt das Vorhandensein der hemiopischen Reaktion.

In Übereinstimmung hiermit sah *Gudden* *** bei der Katze bei Durchschneidung des einen Tractus opticus, dass die dicken Fasern denselben Kreuzungsverhältnissen wie die dünnen unterliegen.

Wie die Pupillenfasern im Tractus liegen, darüber fehlt auch zur Zeit jede Auskunft. Im Falle 2 (Teil I. S. 14, Teil II. S. 257) habe ich nachgewiesen, dass sich im Tractus verschiedene Bündel, welche sich im Chiasma partiel kreuzen, vorfinden. Besonders zeichnet sich ein dorso-lateral liegendes Bündel von den anderen deutlich ab. Ich warf dort die Frage auf, ob dieses Bündel die centripetalen Pupillenfasern enthalte und erklärte, dass es in Anbetracht der lateralen Lage wahrscheinlich nicht den Pupillenfasern entspräche (Teil II. S. 259). Der einzigste Fall, welcher meines Wissens geeignet ist, Auskunft über die Lage der Pupillenfasern im Tractus zu geben ist wohl mein Fall N:o 20 (Teil III. S. 104) (Taf III. Fig. 1—4), wo eine mikroskopische Atrophie im dorso-medialen Rande des rechten Tractus einen auf dem linken Auge deutlichen und auf dem rechten Auge undeutlichen hemiopischen Pupillenreflex hervorrief. Dieser Fall deutet also an, dass die Pupillenfasern am dorso-medialen Rand des Tractus ein besonderes Bündel bilden. Der Fall steht aber bisher vereinzelt.

* Deutsche Med. Woch. 1893 N:o 13.

** Archiv f. Augenheilk. Okt. 1893 (Nach Peretti).

*** Gesamm. Abhandl. 1889. S. 189. 199.

Bezeichnungen auf den Tafeln.

Die punktirten Stellen sind malacisch oder pathologisch verändert.

A. — Gyrus angularis = parietalis infer. poster. = Pli courbe.
C^a. — vordere Centralwindung = Gyrus frontalis ascendens.
C. c. — Corpus callosum.
C. i. — Capsula interna.
C^p. — hintere Centralwindung = Gyrus parietalis ascendens.
Cun. — Cuneus — Zwickel.
C. 4-gem. — Corpora 4-gemina.
F^1. — Gyrus frontalis superior = primus.
F^2. — „ „ medius = secundus.
F^3. — „ „ inferior = tertius.
F. S. — Fossa Sylvii.
H. — Gyrus Hippocaampi.
I. — Insula = Lobus centralis.
ip. — fissura intraparietalis.
l. — links.
lat. — laterale Fläche.
med. — mediale Fläche.
O^1. — Gyrus occipitalis primus (superior).
O^2. — „ „ medius (secundus).
O^3. — „ „ inferior (tertius).
oc. — Fissura calcarina.
op. — Fissura occipito-parietalis.
P^1. — Gyrus parietalis superior.
P^2. — „ „ inferior anterior = G. supramarginalis.
$P^{2'}$. — „ „ inferior posterior = G. angularis = Pli courbe.
Præc. — Præcuneus.
r. — rechts.
S. S. — Sehstrahlung.
T^1. — Gyrus temporalis superior = primus.
T^2. — „ „ medius = secundus.
T^3. — „ „ inferior = tertius.
T^4. — „ occipito-temporalis externus = G. fusiformis.
T^5. — „ „ „ internus = lobulus lingualis.
U. — Uncus.

TAFEL I.

TAFEL I.

Fall 1. Malm. Encephalomalacie der rechten Hemisphäre mit Hemiplegie. Seite 1.

Fig. 1. Die rechte Hemisphäre; multiple Malacien in der Rinde; laterale Fläche.

Fig. 2. Die rechte Hemisphäre; ventrale Fläche mit einem grossen malacischen Defekt im O-T-Lappen.

Fig. 3. Die linke Hemisphäre; Horizontalschnitt in der Höhe des Nucleus caudatus.
N. caud. — Nucleus caudatus.
Pulv. — Pulvinar.
Thalam. — Thalamus opticus.

Fig. 4. Die rechte Hemisphäre; Horizontalschnitt in der Höhe der Centralganglien; mit ausgedehnter Malacie im Marke.
atr. — Atrophie.
Cyst. — Cyste.
Mal. — Malacie.
Ventr. III — Ventriculus tertius.

Fig. 5. Die Centralganglien mit den entsprechenden Abschnitten der Hemisphären. Die Centralganglien rechts geschrumpft.

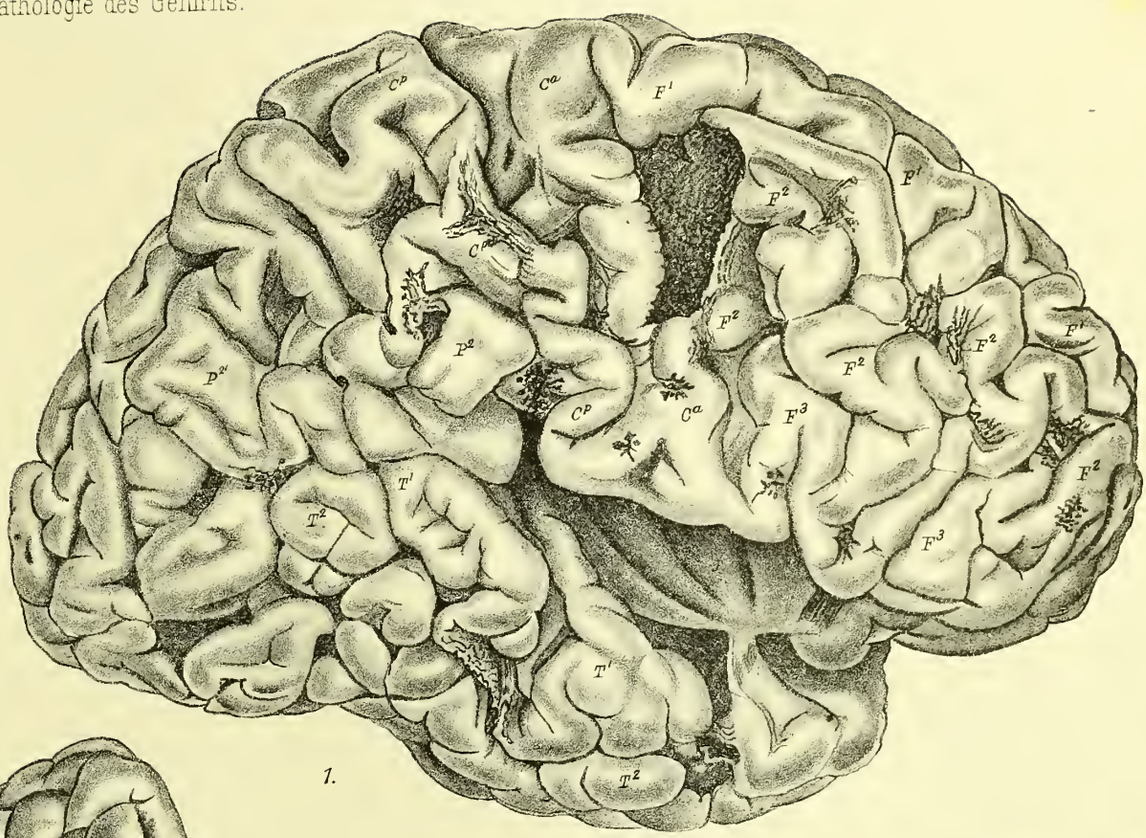

1.

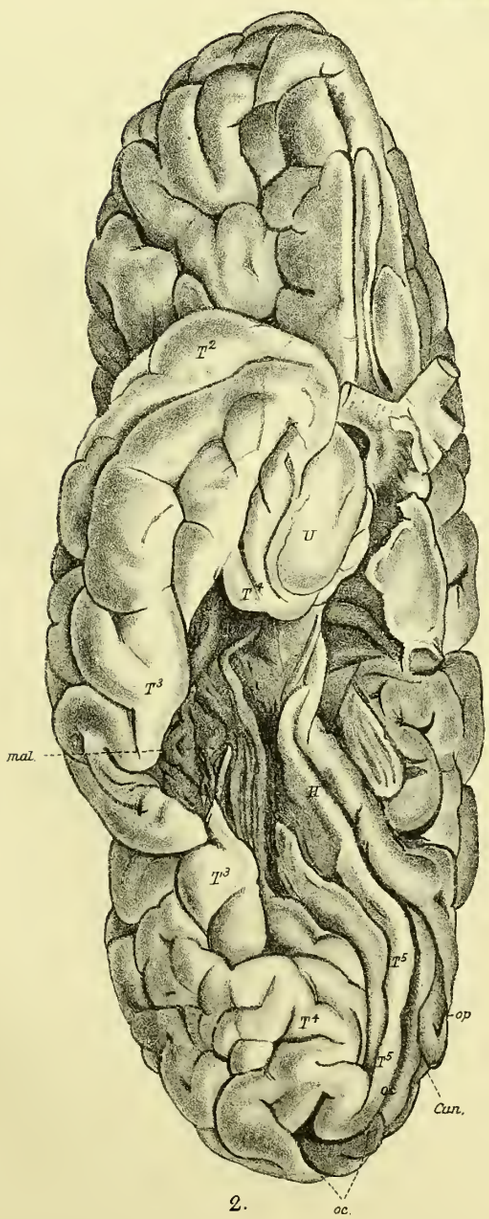

2.

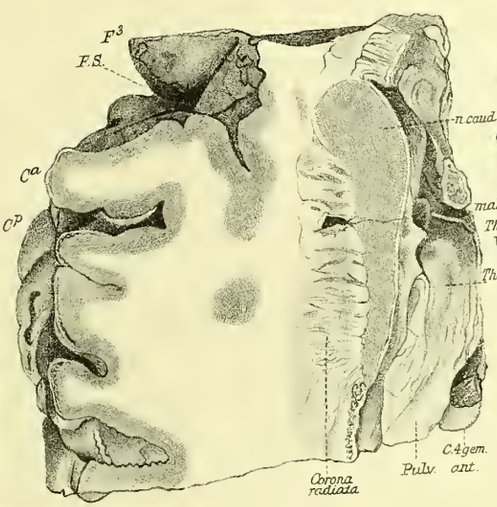

3.

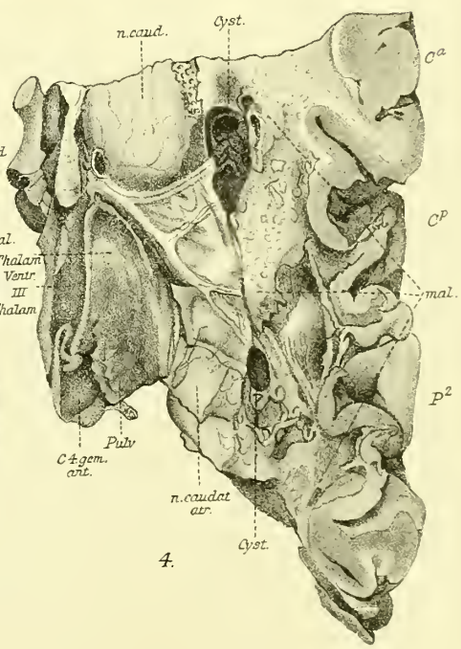

4.

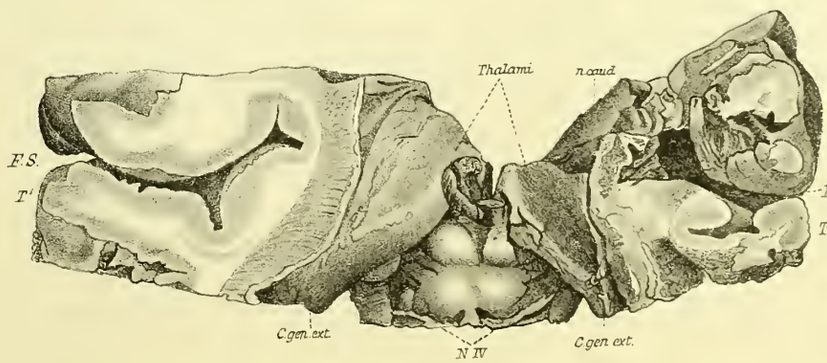

5.

L.L.Ljunggren & J.Waldenström, de...

Lith. W. Schlachter Stockholm

TAFEL II.

TAFEL II.

Fall 1. Malm (s. Taf. I). Seite 1.

Fig. 1—6, 8—10. Die rechte Hemisphäre, Fig. 7. Die linke Hemisphäre.

Fig. 1. Horizontalschnitt in der Höhe des Balkens und des oberen Abschnittes der an Taf. I Fig. 1 befindlichen grossen Cyste.

Fig. 2—6. Frontaldurchschnitte durch die occipitale Hälfte der rechten Hemisphäre. In den Fig. 5 u. 6 grosse cystöse Räume.

Fig. 7. Die occipitale Spitze der linken Hemisphäre mit kortikalen Malacien (mal.).

Fig. 8—10. Frontalschnitte durch den Frontallappen der rechten Hemisphäre.
Fig. 8 — 2 c.m. nach hinten vor der Spitze.
Fig. 9 — 3 c.m. (nicht 4) » » »
Fig. 10 — 4 c.m. (nicht 3) » » »

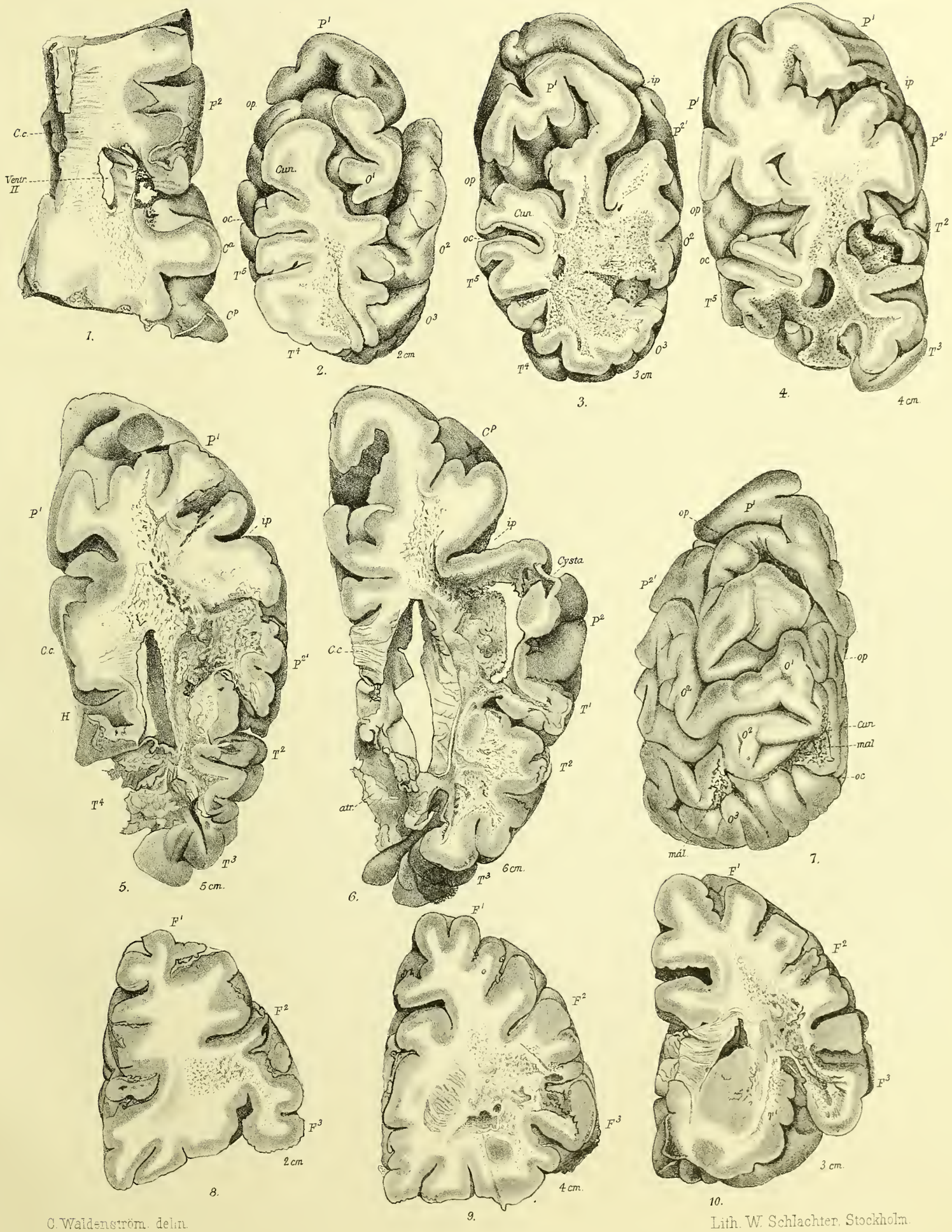

C. Waldenström. delin.

Lith. W. Schlachter, Stockholm.

TAFEL III.

TAFEL III.

Fig. 1—4. Fall 20. Jan Jansson. Teil I. Seite 135. Teil III. S. 105. Fig. 1. 2. 2-mal, Fig. 3. 4. 4-mal vergrössert.

Fig. 1. 2. Horizontalschnitte, 1. — durch den Tractus opticus, Pes, Thalamus und Corpus Luysii, 2. — durch Globus pallidus, Capsula interna und Thalamus.
In beiden Figuren eine kleine Cyste (mal.).
C. g. a. — Corpus geniculatum externum.
Corp. Luys — der Luys'sche Körper.
C. i. — Capsula interna.
Gl. pal. — Globus pallidus.

Fig. 3—4. Frontalschnitte durch den Tractus opticus und Thalamus. 3. — der Schnitt liegt mehr frontal; 4. — mehr occipital (vgl. Fig. 1.). In der Fig. 4. zwei kleine Atrophien im dorso-medialen Rande des Tractus. Der laterale weisse Fleck ist keine Atrophie, sondern der Durchtritt eines Gefässes.

Fig. 5—10. Fall 1. Malm (s. Taf. I). Seite 1. Fig. 5—8 4-mal vergrössert.

Fig. 5—7. Horizontalschnitte durch die geschrumpften Centralganglien. 4-mal vergrössert.

Fig. 5. Durchschnitt durch den roten Körper und den äusseren Kniehöcker (Corp. gen. ext.).
Caps. i. — Capsula interna.
f. retr. — fasciculus retroflexus.
Hab. — Ganglion Habenulæ.
Haub. str. — Haubenstrahlung.
lat. Mark. — laterales Mark.
N. ext. — Nucleus externus Thalami.
Sehstr. — Sehstrahlung.

Fig. 6. 7. Durchschnitte mehr frontalwärts als Fig. 5.
C. Luys. — Corpus Luysii.
C. mamill. — Corpus mamillare.
F.M. — Meynert's fascikel.
Forn. — Columna fornicis.
Gl. pall. — Globus pallidus.
N. caud. — N. caudatus.
N. int. — N. internus.
Put. — Putamen.
Thal. — Thalamus.
tr. opt. — Tractus opticus.

Fig. 8. Durchschnitt durch den Pons.
B.-A. — Bindearm (links atrophisch).
Schl. — Schleife (rechts atrophisch).

Fig. 9. Zellen der Substantia nigra a. aus der rechten Hemisphäre, atrophisch. b. aus der linken, normal.

Fig. 10. Zellen aus dem rechten äusseren Kniehöcker.

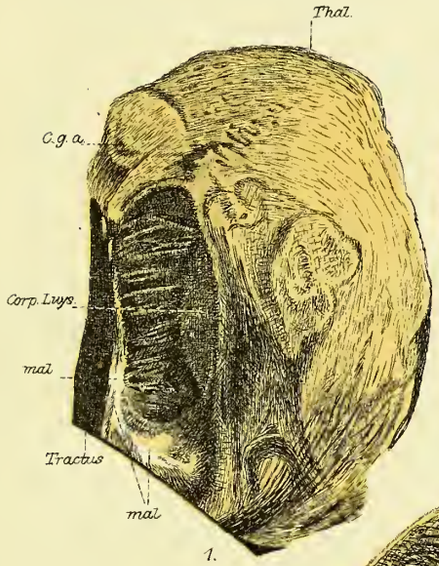
Thal.
C.g.a.
Corp. Luys.
mal
Tractus
mal
1.

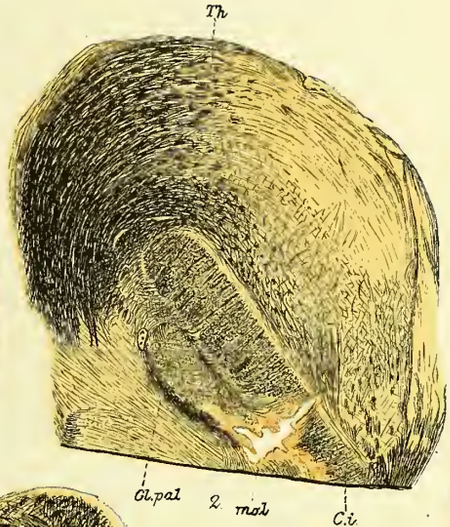
Th
Gl.pal
2. mal
C.i

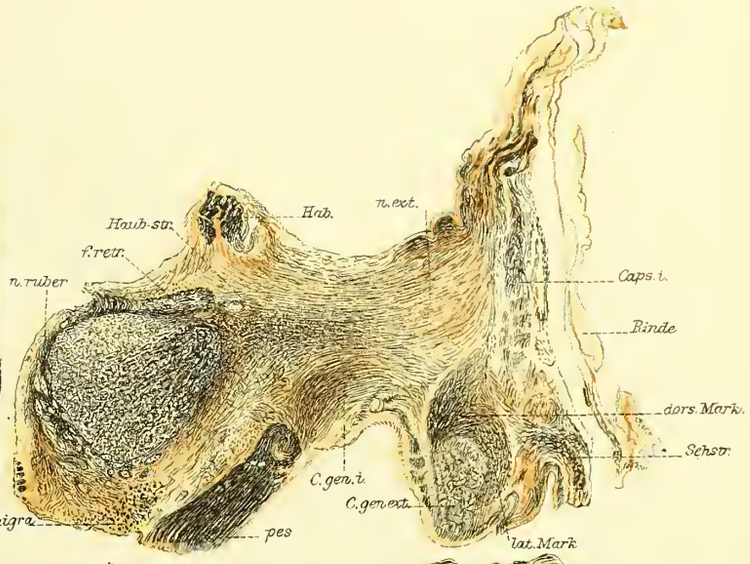
Haub-str.
Hab.
n.ext.
f.retr.
n.ruber
Caps.i.
Rinde
dors.Mark.
Sehstr.
C.gen.i.
C.gen.ext.
Subst.nigra
pes
lat.Mark
5.

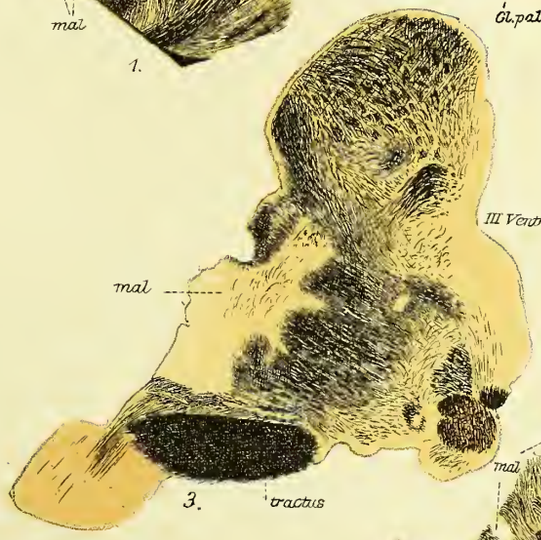
III Ventr.
mal
tractus
3.

mal
atr.
Pes
atr.
4.
Tractus
Corp.mam.

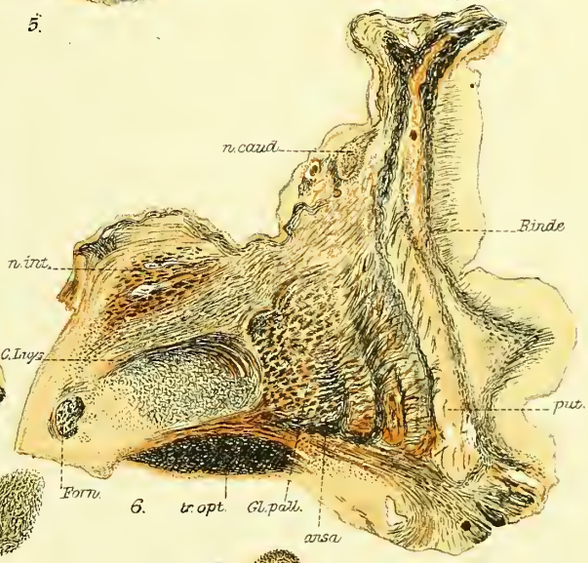
n.caud.
Rinde
n.int.
C.Luys
put.
Forn.
6.
tr.opt.
Gl.pall.
ansa

10.

9.a.

9.b.

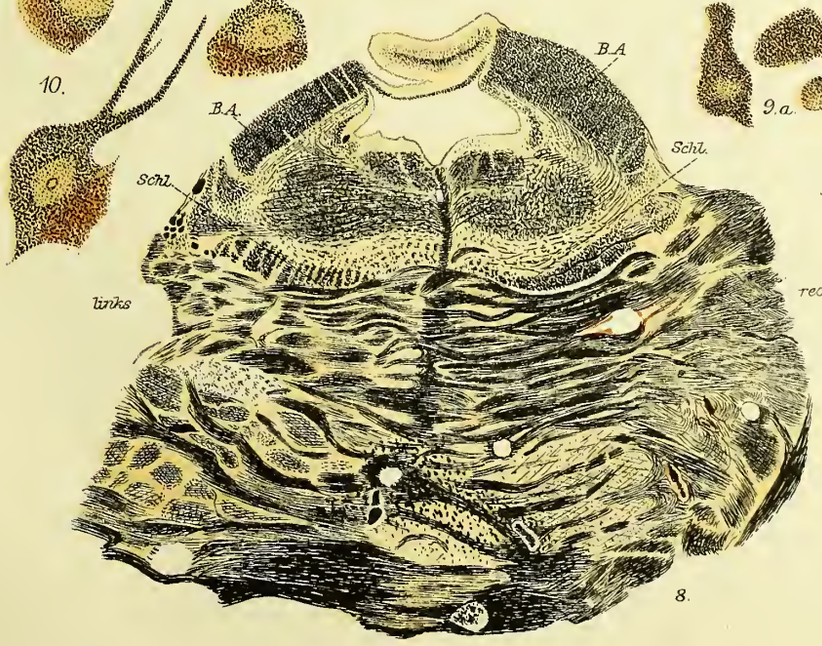
B.A.
B.A.
Schl.
Schl.
links
rechts
8.

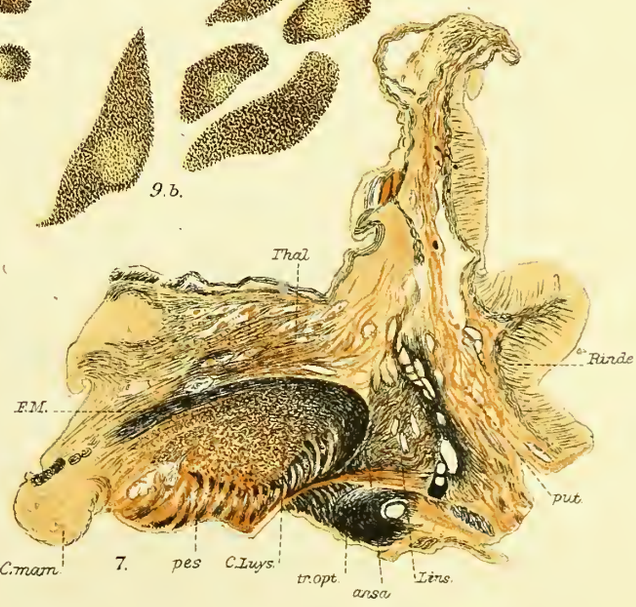
Thal.
Rinde
F.M.
put.
C.mam.
7.
pes
C.Luys.
tr.opt.
ansa
Lins.

TAFEL IV.

TAFEL IV.

Fall 2. Westerberg. Hemiplegia sinistra c. Hemianopsia. Seite 22.

Fig. 1. Die mediale Fläche der rechten Hemisphäre. Ausgedehnte Malacie im Cuneus, T^5 und T^4.

Fig. 2. Die Centralganglien von unten.
C. gen. ext. — Corpus geniculatum externum.
C. gen. int. — » » internum.
C. 4-glm. — Corpus quadrigeminum ant. (anterius), post. (posterius).
Mal. — Malacie.
Pulv. — Pulvinar.

Fig. 3. Die occipitale Spitze der rechten Hemisphäre; T^5 und Cun. etwas erweicht.

Fig. 4—9. Frontalschnitte durch den occipitalen Abschnitt der rechten Hemisphäre, resp. 2. 3. 4. 5. und 6. c.m. vor der Occipitalspitze.

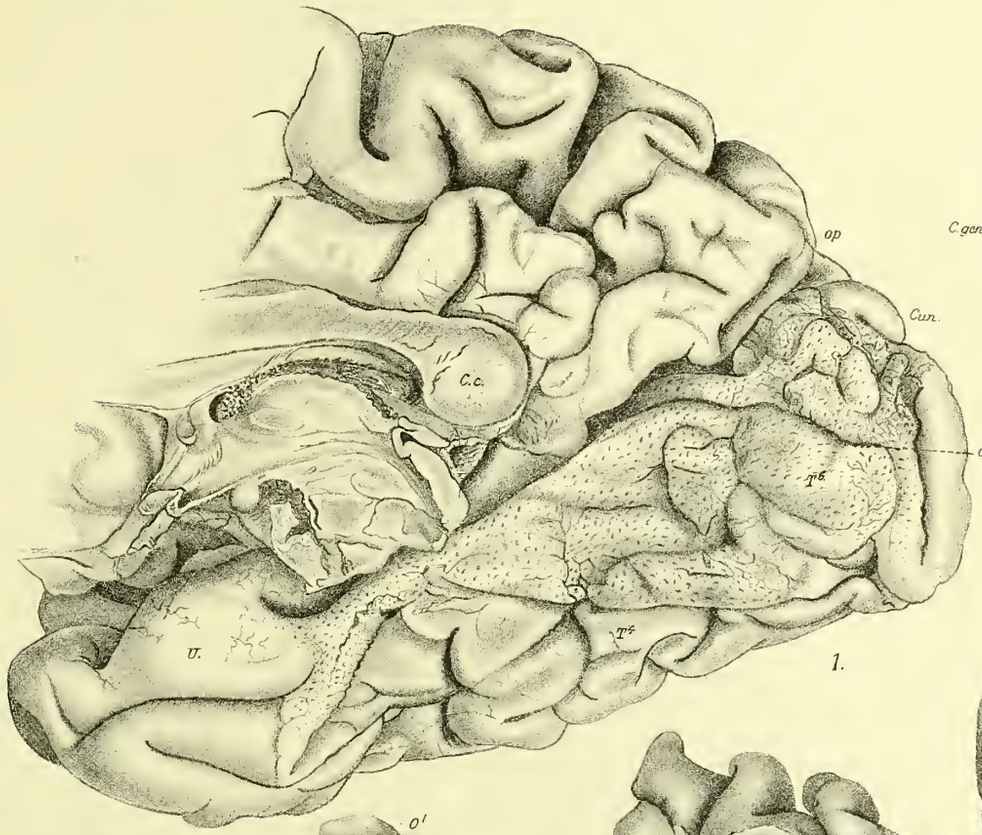

1.

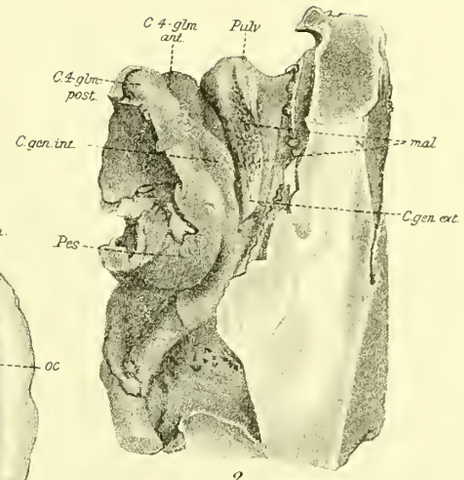

2.

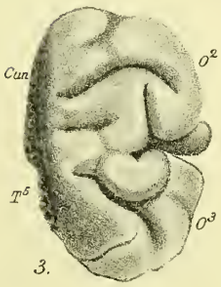

3.

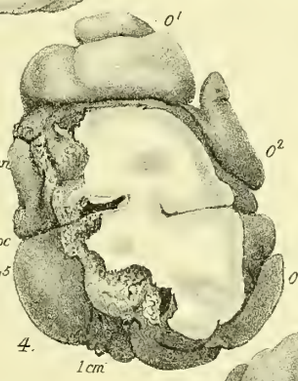

4.

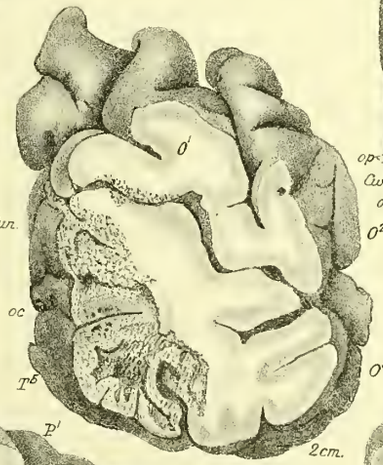

5.

6.

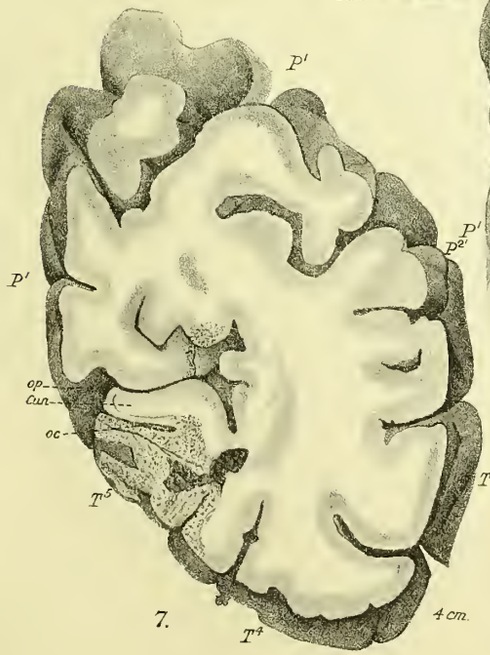

7.

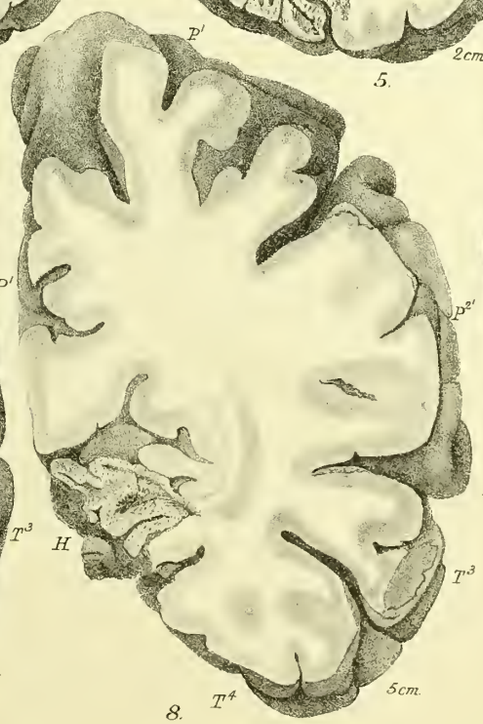

8.

9.

G. Wälde-Berlin. delin

Lith. W. Schlachter. Stockholm

TAFEL V.

TAFEL V.

Fig. 1—6. Fall 2. Westerberg (s. Taf. IV). Seite 22.

Fig. 1—5. Horizontaldurchschnitte durch die Centralganglien der rechten Hemisphäre Fig. 1 die dorsalsten Schnitte durch den Thalamus, Fig. 5 die ventralsten durch den Tractus opticus. 2-mal vergrössert.

C. g. e. — Corpus geniculatum externum.
C. g. i. — » » internum.
C. i. — Capsula interna.
C. mam. — Corp. mamillare.
C. 4-gem. — Corp. quadrigeminum.
Col. p. — Colliculus posterior.
Cort. — Cortex.
Cy. — Cyste.
Fl. p. — Fasciculus longitudinalis posterior.
Haub. Str. — Haubenstrahlung.
Lins. — Linsenkörper.
L. K. — Der Luys'sche Körper.
N. r. — Nucleus ruber.
Schl. — Schleife.
S. S. — Sehstrahlung.
Thal. — Thalamus.
tr. opt. — tractus opticus.

Fig. 6. Durchschnitt durch den Pons.
B.A. — Bindearm. Cy. — Cyste. Sch. — Schleife.

Fig. 7—10. Fall 7. Lena Jakobsdotter. Hemiplegia sinistra. Seite 71.

Fig. 6—10. Frontalschnitte durch die Centralganglien der rechten Hemisphäre. Fig. 7 die occipitalsten Schnitte durch die Vierhügel und den Pulvinar. Fig. 13 die frontalsten durch den frontalsten Abschnitt des Thalamus. Fig. 7. 8. 9. 11. 12 und 13 nach Weigert'schen Präparaten, Fig. 10 nach einem Präparate nach Marchi. Alle Fig. sind 2-mal vergrössert.

Die Bezeichnungen wie in den Fig. 1—6.

ansa l. — ansa lenticularis.
Aq. S. — Aquæductus Sylvii.
Coll. ant. — Colliculus anterior.
H. — Gyrus Hippocampi.
häm. — Hämorrhagien.
lam. med. — lamina medullaris corporis lentiformis.
Luys. — Corpus Luysii.
M. K. — Meynert's Kommissur.
N. III — Nervus tertius (oculimotorius).
pineal — Pedunc. glandulæ pinealis.
rad. — Radiäre Fasern im äusseren Kern des Thalamus.
temp. occ. S. — die temporo-occipitale Strahlung.
tr. — tractus opticus.
U. H. — Unterhorn.
Unc. — Uncus.
V. chor. — Vena corp. striati.

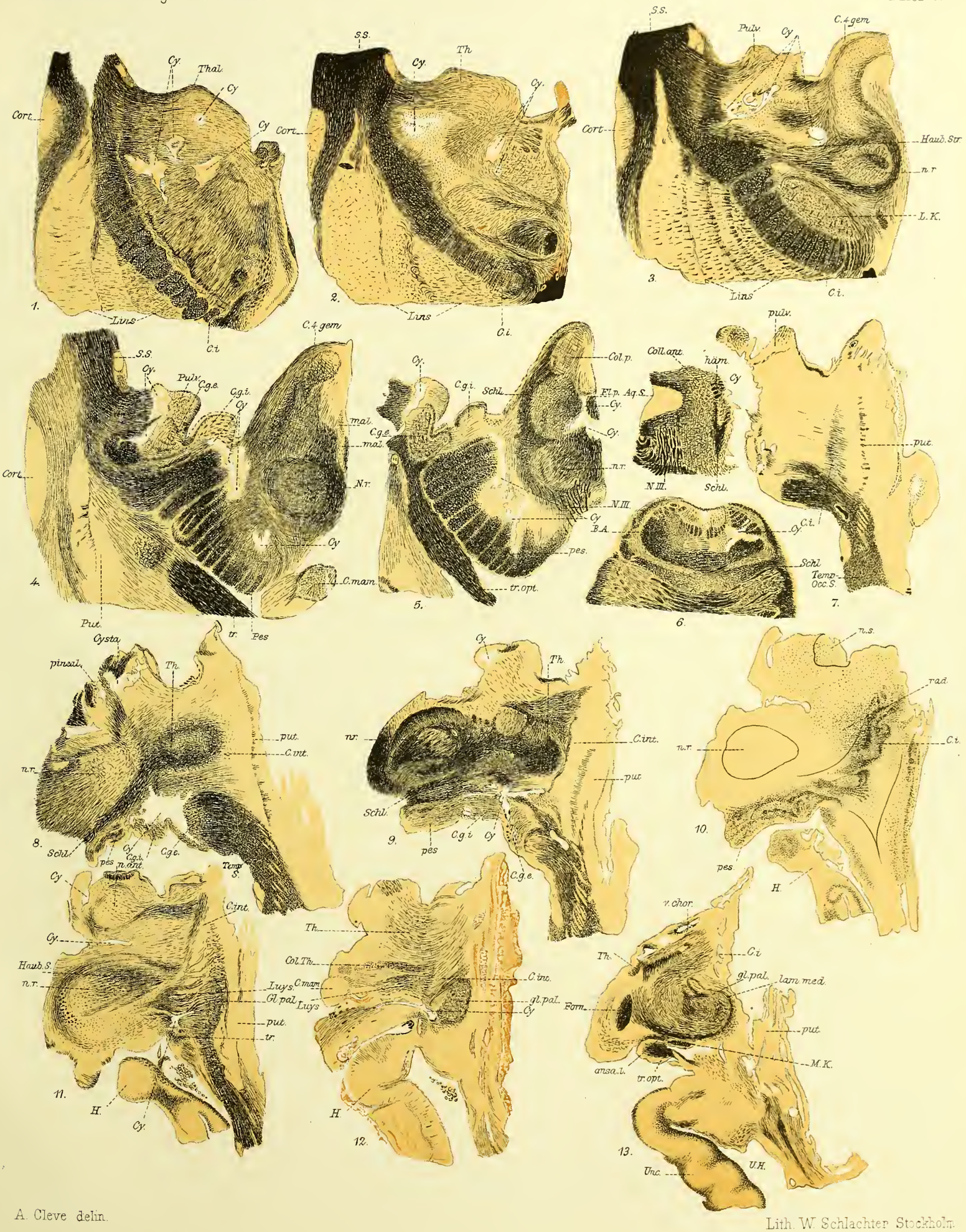
1.
Cort.
Cy.
Thal.
Cy
Cy
Lins
C.i
2.
S.S.
Cy.
Th.
Cy.
Cort.
Lins
C.i.
3.
S.S.
Pulv.
Cy
C.4 gem
Cort.
Haub.Str.
n.r.
L.K.
Lins
C.i.
4.
S.S.
Cy.
Pulv.
C.g.e.
C.g.i.
Cy
C.4 gem
mal.
mal.
N.r.
Cort.
Cy
C.mam.
Put.
tr.
Pes
5.
Cy.
Col.p.
C.g.i.
Schl.
Fl.p.
Aq.S.
Cy.
Cy.
C.g.e.
n.r.
N.III.
Cy
B.A.
pes.
tr.opt.
6.
Coll.ant.
häm.
Cy
N.III.
Schl.
Cy.
B.A.
Schl
7.
pulv.
put.
C.i.
Schl
Temp.
Occ.S.
8.
Cysta
pineal.
Th.
put.
C.int.
n.r.
Schl.
pes
Cy
C.g.i.
n.opt.
C.g.e.
Temp.
S.
9.
Cy.
Th.
nr.
C.int.
put.
Schl.
pes
C.g.i
Cy
C.g.e.
10.
n.s.
rad.
n.r.
C.i.
pes.
H.
11.
Cy
C.int.
Cy.
Haub.S.
n.r.
Luys.
Gl.pal.
put.
tr.
H.
Cy.
12.
Th.
Col.Th.
C.mam
Luys
C.int.
gl.pal.
Cy
H.
13.
v.chor.
Th.
C.i
gl.pal.
lam.med.
Form.
put.
M.K.
ansa.l.
tr.opt.
Unc.
U.H.

TAFEL VI.

TAFEL VI.

Fall 3. Anders Ersson. Tumor cerebri (Hemisph. sin.). Seite 36.

Fig. 1. Der frontale Abschnitt der linken Hemisphäre. Geschwulstmasse im Temporallappen, mit Ausbreitung der Geschwulstbildung über die Fossa Sylvii und den Frontallappen.

Fig. 2—4. Frontaldurchschnitte durch die Geschwulstmasse. Fig. 2 durch den vordersten Abschnitt des Temporallappens c:a 5 c.m. hinter der Frontalspitze der Hemisphäre Fig. 3. c:a 6.5 c.m. und Fig. 4. 8 c.m. hinter der Frontalspitze.
bulb. olf. — Bulbus olfactorius.
C. c. — Corpus callosum.
F. S. — Fossa Sylvii.
N. caud. — Nucleus caudatus.
Th. — Thalamus.
U. — Uncus Hippocampi.

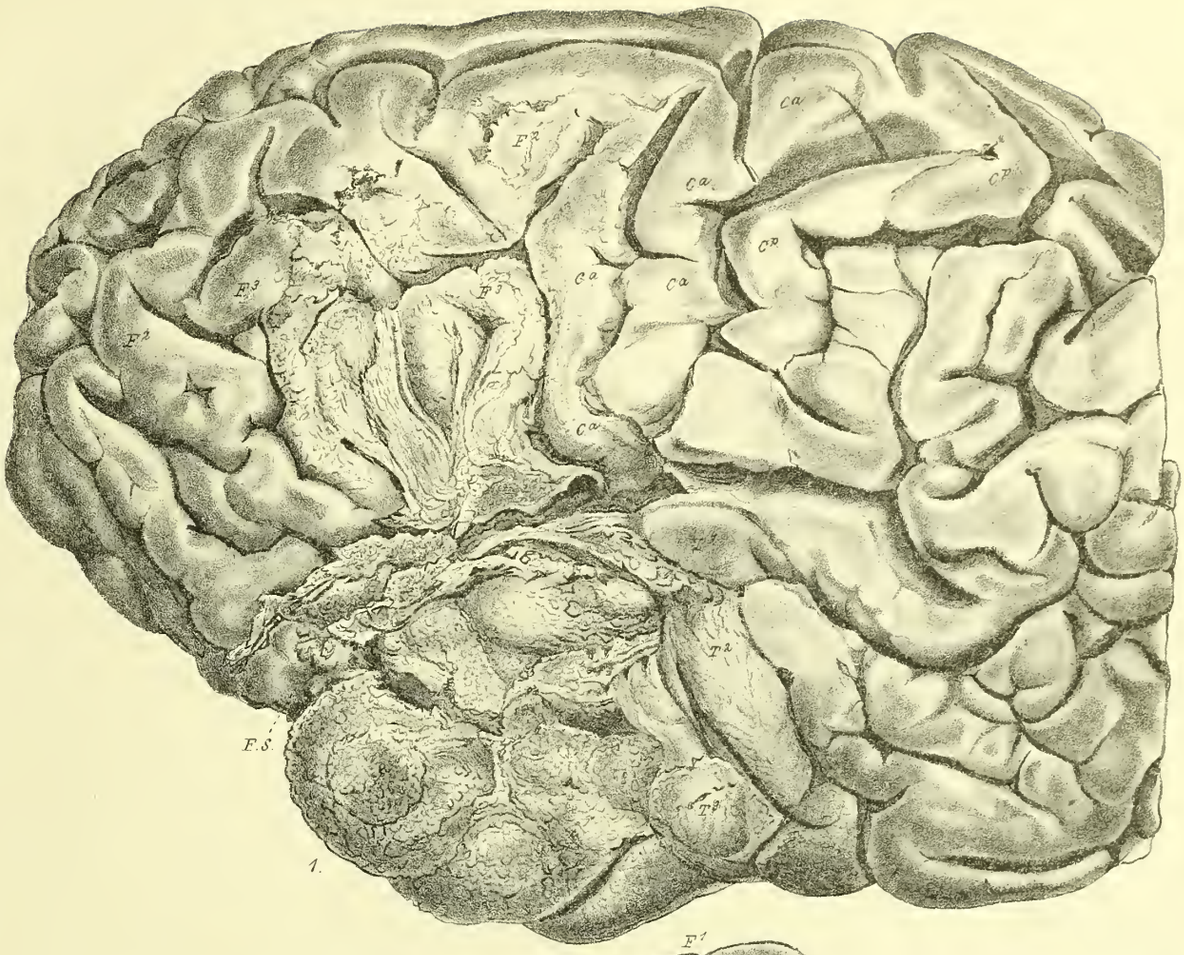

L.L.Ljunggren & C. Waldenström & A. Gyllenspetz delin. Lith. W. Schlachter, Stockholm.

TAFEL VII.

TAFEL VII.

Fig. 1. 2. Fall 3. Anders Ersson. Tumor cerebri. Seite 36.

Fig. 1. Frontalschnitte durch den occipitalen Abschnitt des Thalamus (Pulvinar), die Vierhügel und den äusseren Kniehöcker 9 c.m. vor der Occipitalspitze.

Fig. 2. Frontalschnitte 7 c.m. vor der Occipitalspitze, gleich hinter dem Pulvinar (pulv.).

Fig. 3. 4. Fall 4. Augusta Eriksson. Gumma regionis temporo-parietalis sinistræ. Seite 44.

Fig. 3. Frontalschnitt 8 c.m. vor der Occipitalspitze, von vorn abgebildet.
In der Sehstrahlung liegt das vordere Ende einer Erweichung.

Fig. 4. Frontalschnitt 4 c.m. vor der Occipitalspitze mit Geschwulstmasse in der Rinde; Erweichung in der Sehstrahlung.
mal. — Malacie.

Fig. 5. 6. 7. Fall 5. Lovisa Olsson. Gumma regionis Hippocampi dextri. Seite 51.

Fig. 5. Schnitt 9 c.m. vor der Occipitalspitze, im Ganzen normal.
C. i. — Capsula interna. tract. — tractus opticus.
N. ext. — Nucleus externus thalami. tum. — tumor.
N. i. — Nucleus internus.

Fig. 6. Die Geschwulstmasse infiltrirt die ventrale Fläche des Pulvinars, 8 c.m. vor der Occipitalspitze.
tum. — Gumma.

Fig. 7. Die Geschwulstmasse füllt den Raum zwischen den Vierhügeln, dem Fornix und Gyrus Hippocampi, 7 c.m. vor der Occipitalspitze.
C. 4-gem. p. — Corpus quadrigeminum posterius.
F. S. — Fossa Sylvii. H. — Gyrus Hippocampi.

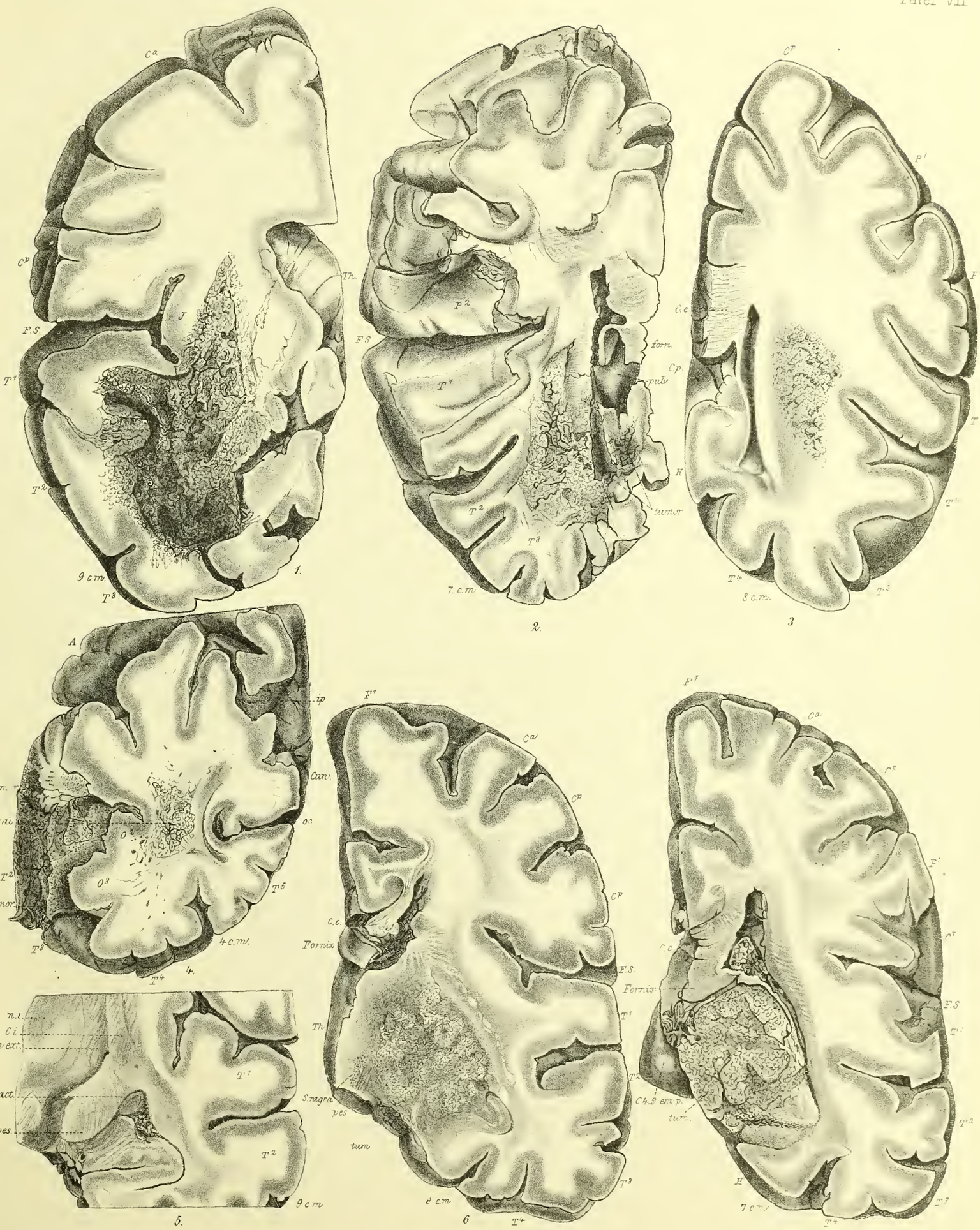

A. Gyllenspetz delin.

Lith. W. Schlachter, Stockholm.

TAFEL VIII.

TAFEL VIII.

Fall 4. Augusta Eriksson. Gumma regionis temporo-parietalis sinistræ. Seite 44.

Fig. 1. Die linke Hemisphäre, laterale Fläche, Geschwulst in der zweiten Temporalwindung.

Fig. 2. 3. 4. Frontalschnitte. 7. 6 und 5 c.m. vor der Occipitalspitze.
C. c. — Corpus callosum.
C. p. — Cornu posterius.
præc. — præcuneus.

1.

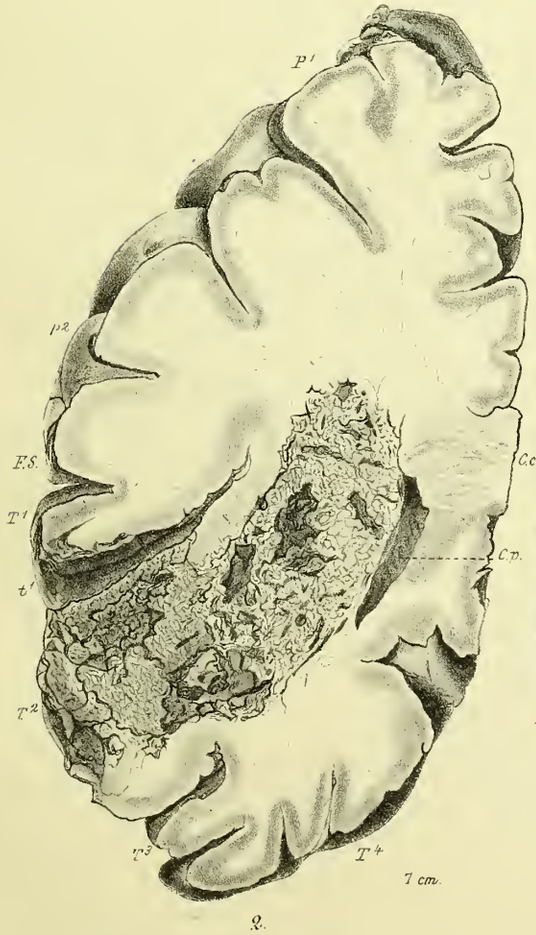

2.

3.

4.

C. Waldenström. & A. Gyllenspetz delin.

Lith. W. Schlachter, Stockholm.

TAFEL IX.

TAFEL IX.

Fall 6. Stjernström. Encephalomalacia hemisphær. dextr. et sinistr. Seite 58.

Fig. 1. Die rechte Hemisphäre; laterale Fläche mit multiplen kortikalen Malacien.

Fig. 2—5. Horizontalschnitte resp. 2. 3. 4 und 5 c.m. unterhalb der Margo falcata.

N. c. — Nucleus caudatus.

Th. — Thalamus.

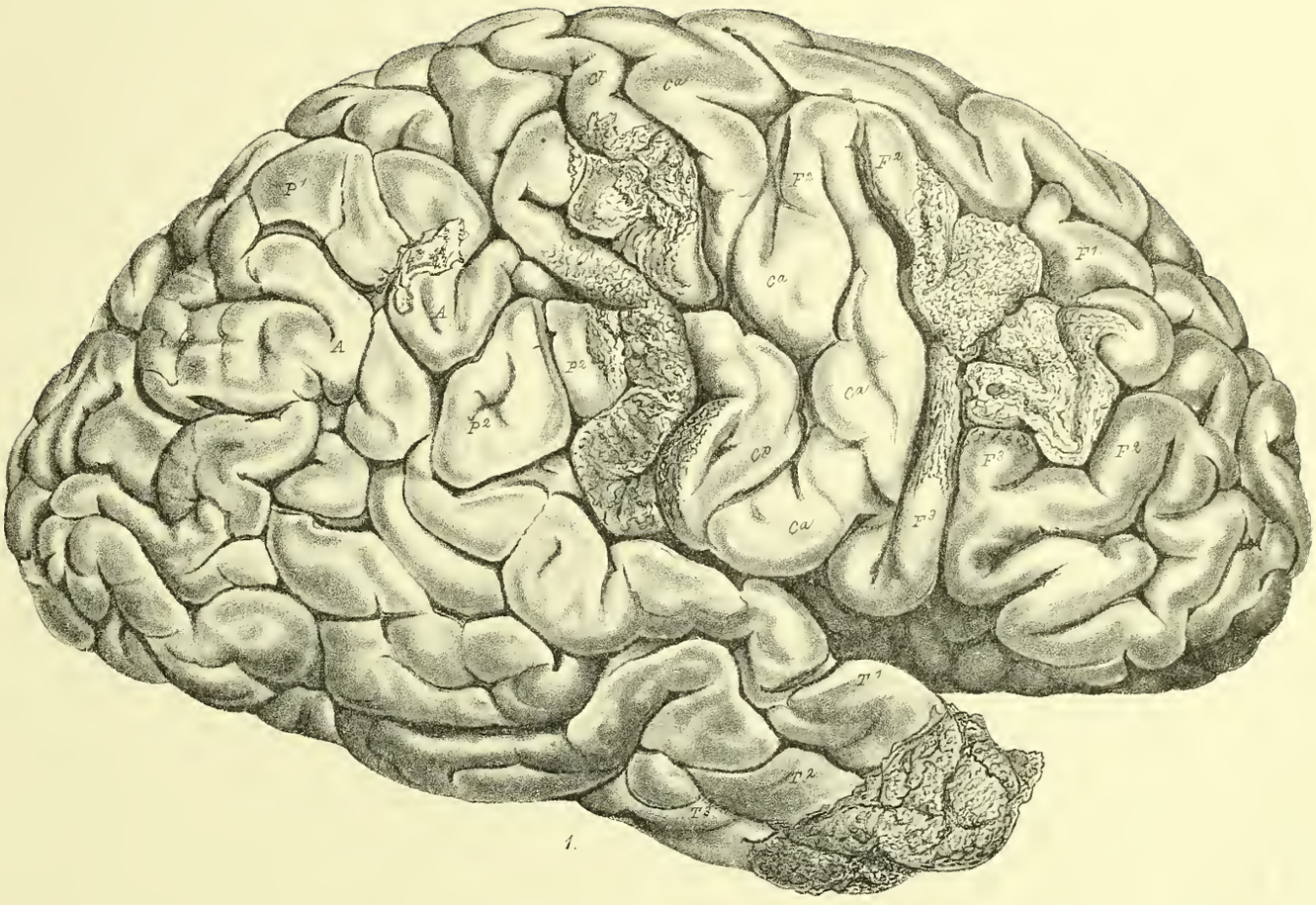

1.

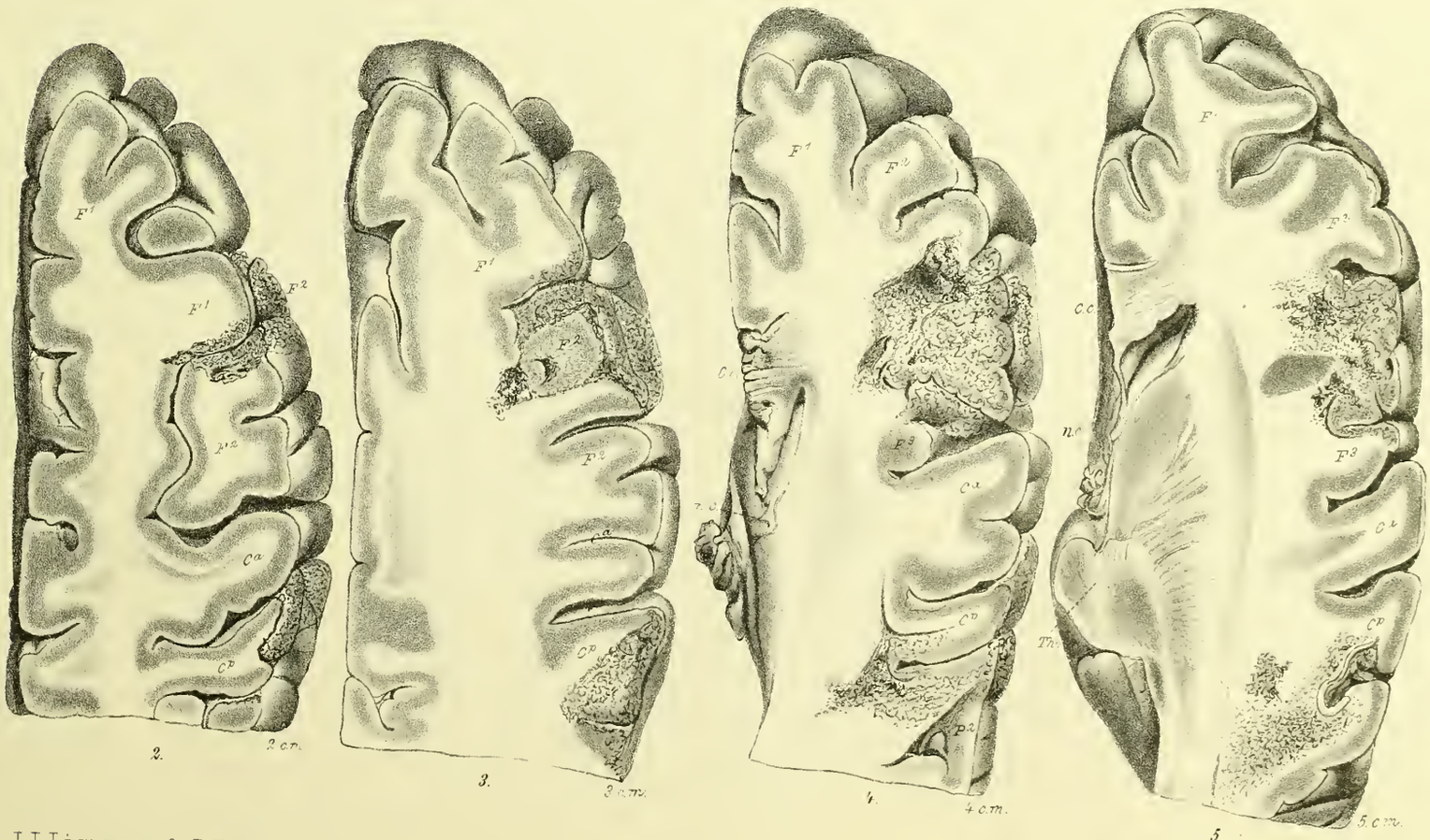

2. 2 c.m. 3. 3 c.m. 4. 4 c.m. 5. 5 c.m.

L.L.Ljunggren & J. Fredlund. delin.

Lith. W. Schlachter, Stockholm.

TAFEL X.

TAFEL X.

Fall 6. Stjernström. Encephalomalacia hemisphær. dextr. et sinistr. Seite 58.

Fig. 1. Die mediale Fläche des linken Occipitallappens.

Fig. 2—7. Die Occipitalspitze und Frontalschnitte durch den occipitalen Abschnitt der linken Hemisphäre resp. 1. 2. 3. 4 und 5 c.m. vor der Spitze.

Fig. 8. Die mediale Fläche des rechten Occipitallappens.

Fig. 9—15. Die Occipitalspitze und Frontalschnitte durch den occipitalen Abschnitt der rechten Hemisphäre resp. 1. 1.5. 2. 3. 4 und 5 c.m. vor der Spitze.

---

atr. — Atrophie.
Cun. — Cuneus.
F. c.; oc.; calc. — Fissura calcarina.
mal. — Malacie.
oc. inf. — Fissura calcarina, ramus inferior.
oc. sup. — » » » superior.

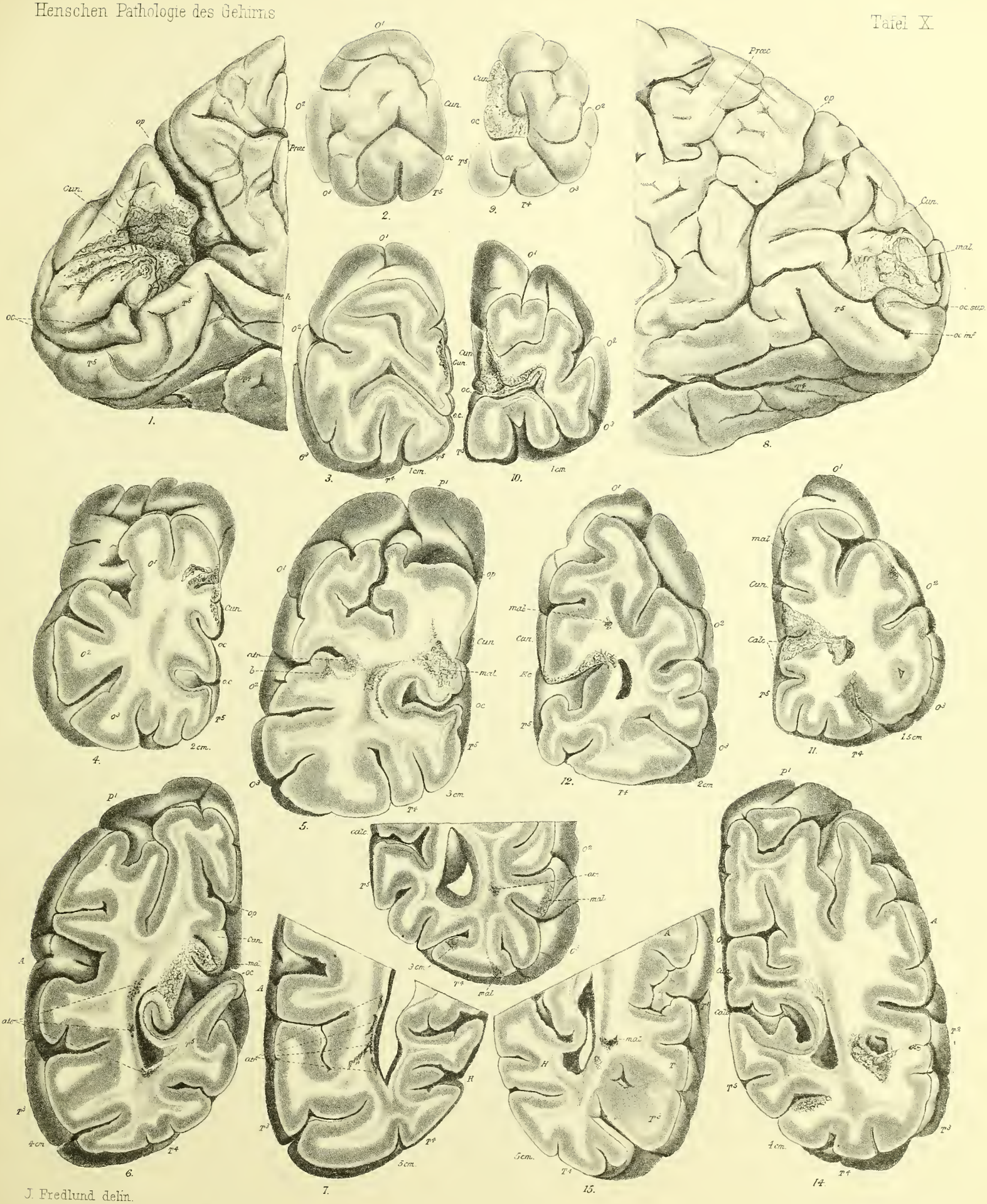

J. Fredlund delin.

TAFEL XI.

TAFEL XI.

Fig. 1—5. Fall . Blindgeborenes Kind.

Fig. 1. Das Gehirn, von vorne abgebildet.

Fig. 2. Das Gehirn, von hinten abgebildet.

Fig. 3. Die rechte Hemisphäre, laterale Fläche.

Fig. 4. Die linke Hemisphäre, laterale Fläche.

Fig. 5. Die mediale Fläche der linken Hemisphäre und Sagittalschnitt in die Mittellinie
c. c. — corpus callosum.
C. 4-gem. — Corpus quadrigeminum.

Fig. 6—9. Fall 6. Stjernström. Encephalomalacia hemisphær. dextr. et sinistr. Seite 58.

Fig. 6. Die rechte Hemisphäre von unten abgebildet.

Fig. 7—9. Frontalschnitte durch diese Hemisphäre resp. 1. 2. 3 hinter der Temporalspitze.
F. S. — Fossa Sylvii.
lat. — laterale Fläche.
med. — mediale Fläche.

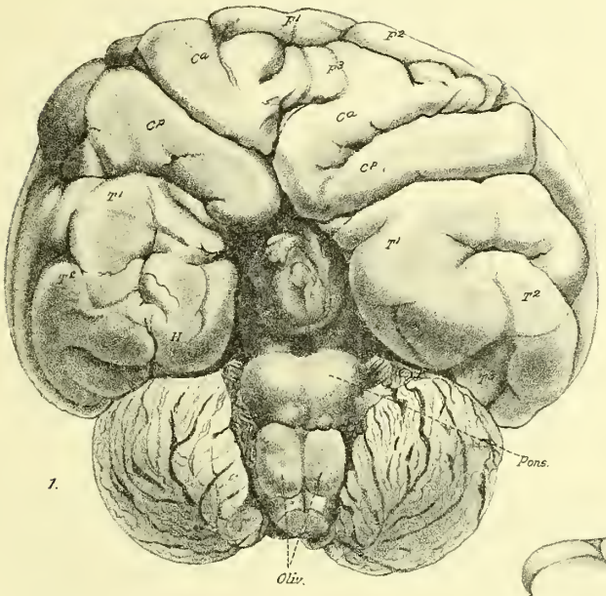

1.

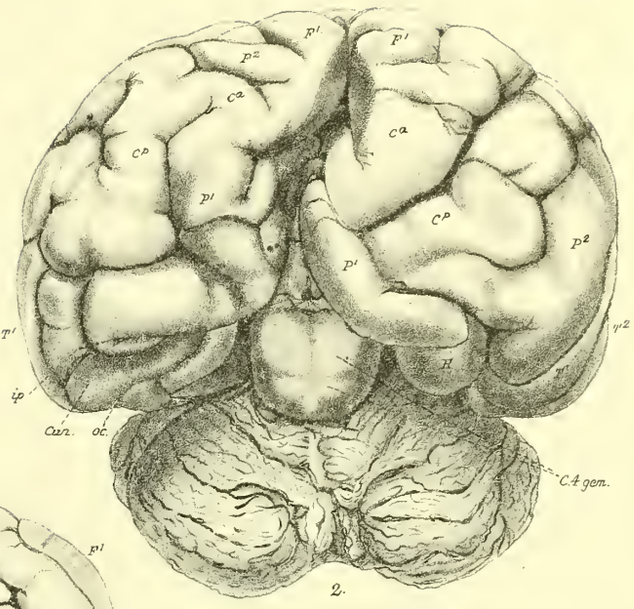

2.

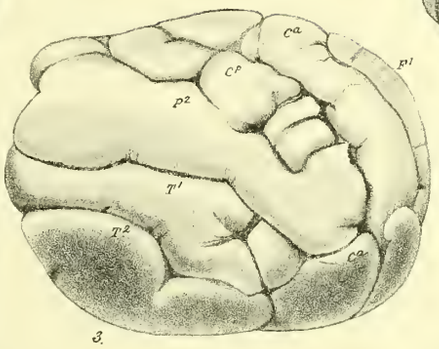

3.

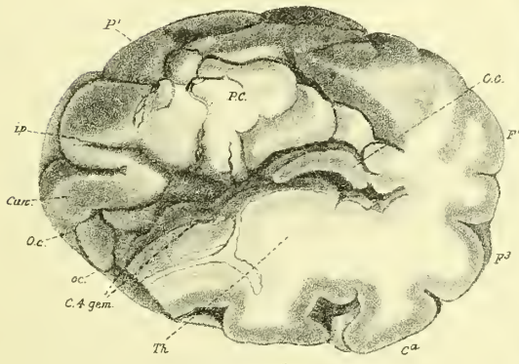

5.

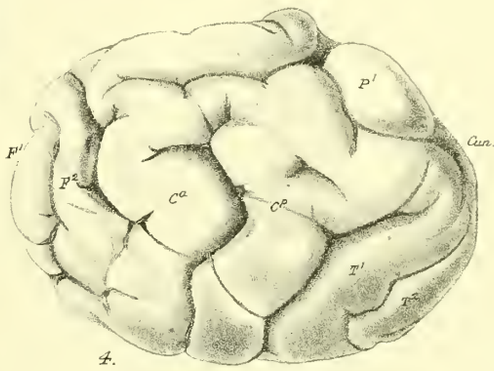

4.

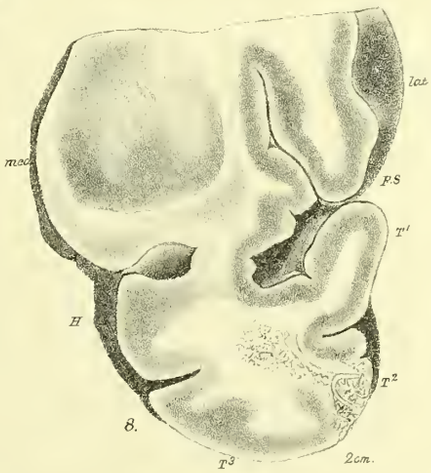

8.

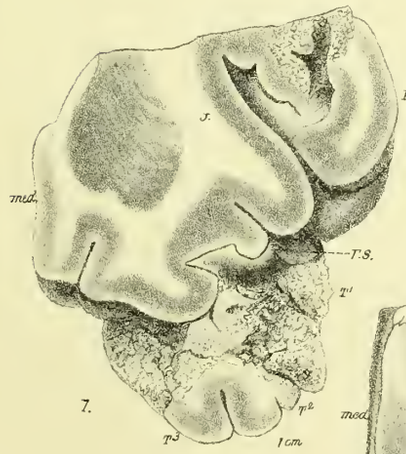

7.

9.

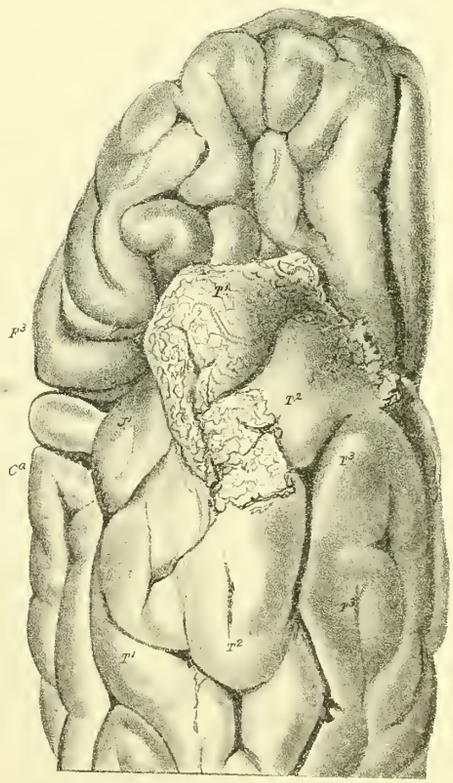

6.

A. Cleve & J. Fredlund delin.

Lith. W. Schlachter, Stockholm.

TAFEL XII.

TAFEL XII.

Fall 7. Lena Jakobsdotter. Encephalomalacia capsulæ internæ et region. adjac. Seite 71.

Fig. 1—7. Frontalschnitte durch die rechte Hemisphäre.

Fig. 1—4 resp. 4. 5. 6. 7 c.m. hinter der Frontalspitze, Fig. 5. 6. 7. resp. 8. 7. 6. c.m. vor der Occipitalspitze.

C. c. — corpus callosum.

C. g. e. — Corpus geniculatum externum.

Forn. — Fornix.

F. S. — Fossa Sylvii.

I. — Insula.

Mal. — Malacie.

Th. — Thalamus.

U. — Uncus Hippocampi.

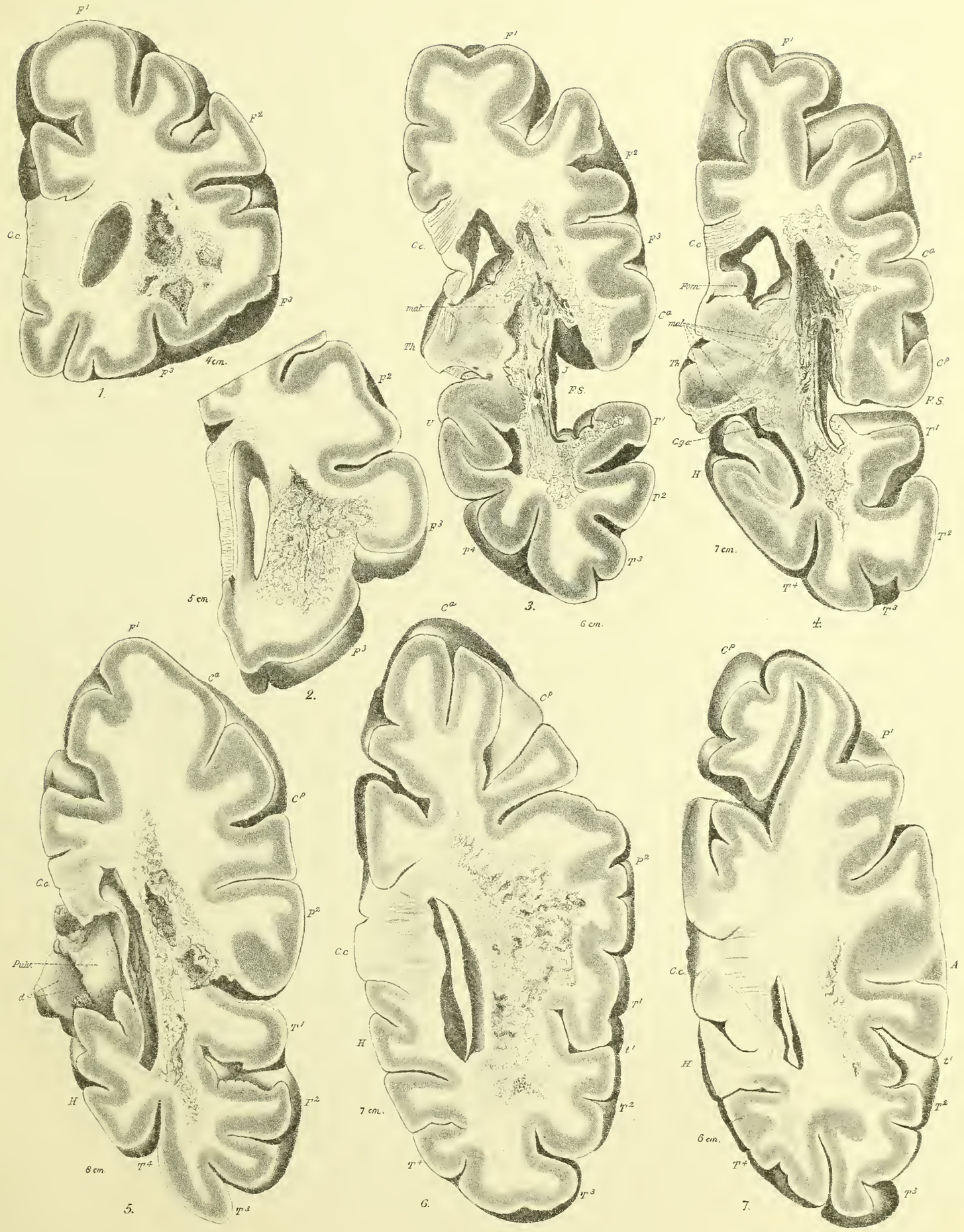

Fredlund delin.

Lith. W. Schlachter, Stockholm.

TAFEL XIII.

TAFEL XIII.

Fall 8. Winström. Cysta hæmorrhagica in Capsula interna et Thalamo optico dextro. Seite 88. Fig. 2-mal vergrössert.

Fig. 1—10. Horizontalschnitte durch die Centralganglien. Fig. 1. Schnitt in der Höhe der dorsalen Fläche des Thalamus, durch den Nucleus caudatus. Fig. 10. Schnitt durch den Tractus opticus und Corpus quadrigemin. posterius.

a — (Fig. 10) artificielle Zertrennung in dem Präparate.
Aq. S. — Aquæductus Sylvii.
atr. — Atrophie.
C. ext. — Capsula externa.
C. g. e. — Corpus geniculatum externum.
C. g. i. — » » internum.
C. i. — Capsula interna.
C. L. — Corpus Luysii.
Col. ant. — Colliculus anterior (Vierhügel).
Col. p. — Colliculus posterior (Vierhügel).
Com. p. — Commissura posterior.
Cort. — Cortex.
Cor. rad. — Corona radiata.
Cy. — Cyste.
C. V. d. A. — Columna Vicq d'Azyr.
Glob. pall. — Globus pallidus.
N. caud. — Nucleus caudatus.
N. r. — Nucleus ruber.
Occ. S. — Occipitale Strahlung.
Pulv. — Pulvinar.
Put. — Putamen.
Th. — Thalamus.
Trig. Hab. — Trigonum Habenulæ.

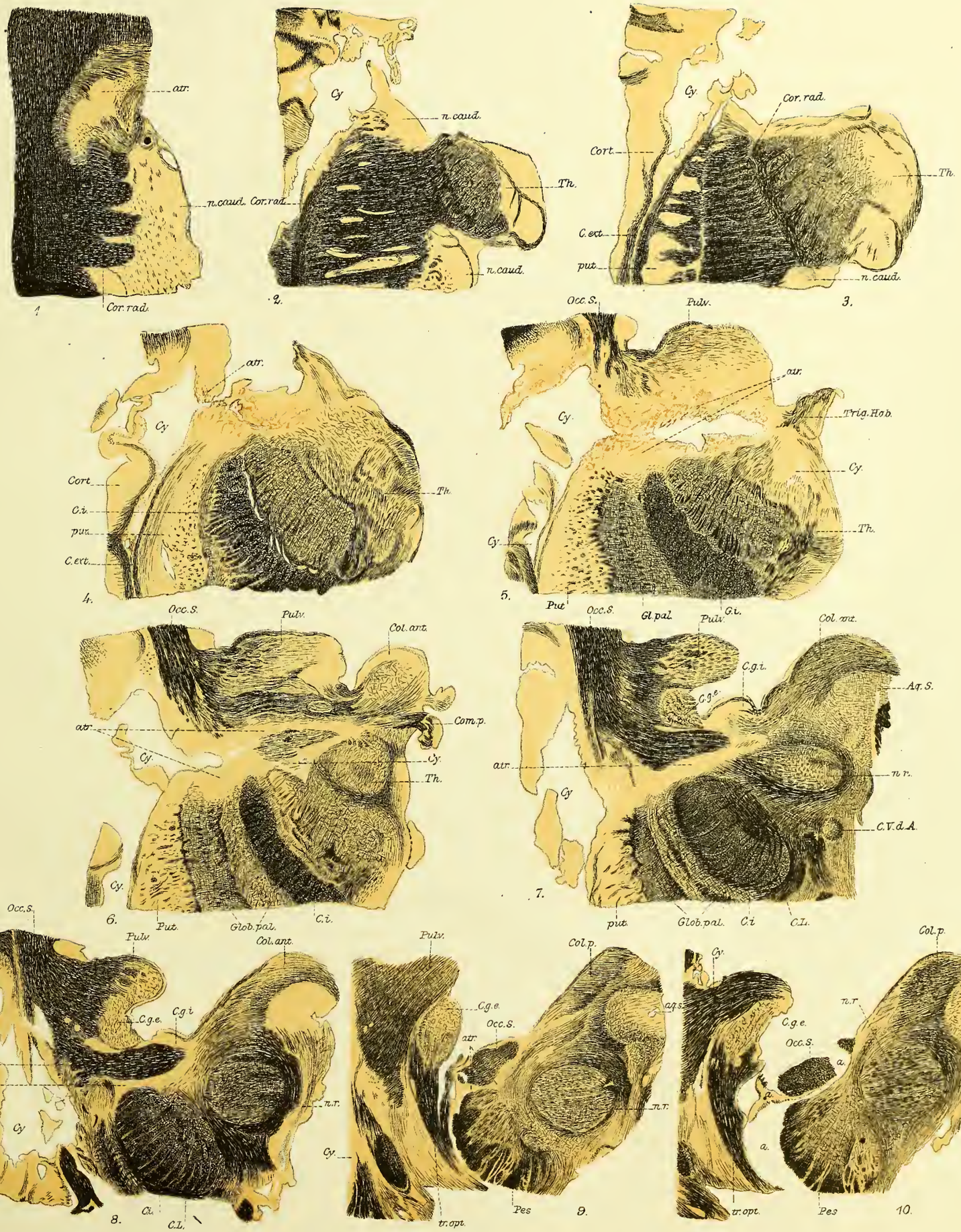

A. Cleve delin.

Lith. W. Schlachter, Stockholm.

TAFEL XIV.

TAFEL XIV.

Fig. 1—4. Fall 8. Winström. Cysta hæmorrhagica in Capsula interna et Thalamo optico dextro. Seite 88.

Fig. 1. Die Centralganglien der rechten Hemisphäre.
Atr. — Atrophie (Degeneration).
Col. a. — Colliculus anterior (Vierhügel).
Col. p. — Colliculus posterior (Vierhügel).
Cy. — Cyste.
Trig. H. — Trigonum Habenulæ.

Fig. 2—4. Durchschnitte durch den Pons und die Medulla oblongata. 2-mal vergrössert.
B.A. — Bindearm.
l. — links.
lat. Schl. — laterale Schleife.
r. — rechts.
r. Schl. — rechte Schleife.
C. r. — Corp. restiforme.
Py. — Pyramidenbahn.

Fig. 5—11. Fall 7. Lena Jakobsdotter. Encephalomalacia in Capsula interna. Seite 71.

Fig 5. Durchschnitt durch die Medulla oblongata. 2-mal vergrössert.
a. — Atrophie des antero-lateralen Stranges.
C. r. — Corpus restiforme.
Py. — Pyramidenbahn.
r. Schl. — rechte Schleife.

Fig. 6. Durchschnitt durch das Cervikalmark. 2-mal vergrössert.
a. — rechter antero-lateraler Strang, degenerirt.
l. Py. — der linke Seitenstrang, degenerirt.

Fig. 7. Mikroskopischer Schnitt durch den rechten Colliculus anterior des Vierhügels. Hartnack Obj. 7. Ocul. 2.

Fig. 8. Zellen aus der Rinde der linken Fissura calcarina (S. 79.). Hartnack Obj. 7. Ocul. 2.

Fig. 9. Zellen aus der Rinde des rechten Lobulus lingualis (S. 79). Hartnack Obj. 7. Ocul. 2.

Fig. 10. Zellen aus der Rinde der linken vorderen Centralwindung. (S. 80. 81.)

Fig. 11. Zellen aus der rechten vorderen Centralwindung.
Die Fig. 10 und 11 sind mit Zeiss' Camera, und bei Zeiss' Mikroskop Obj. 16. Ocul. 4 gezeichnet.

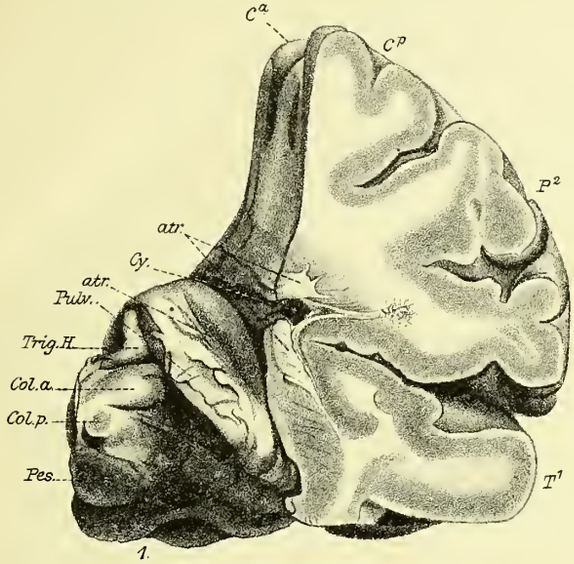

1.

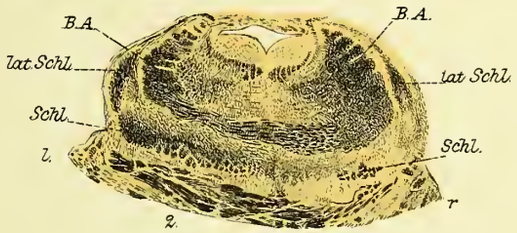

2.
pons

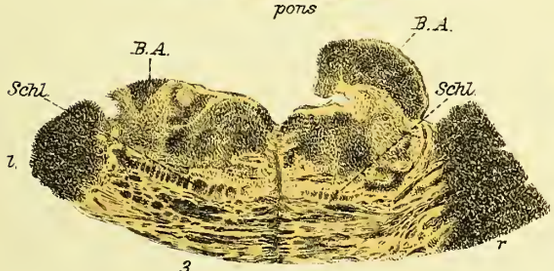

3.
pons

4.

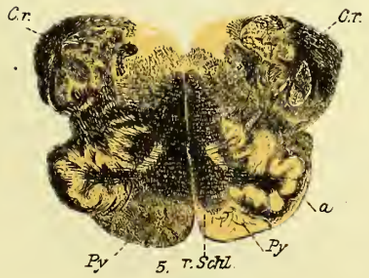

5.

6.

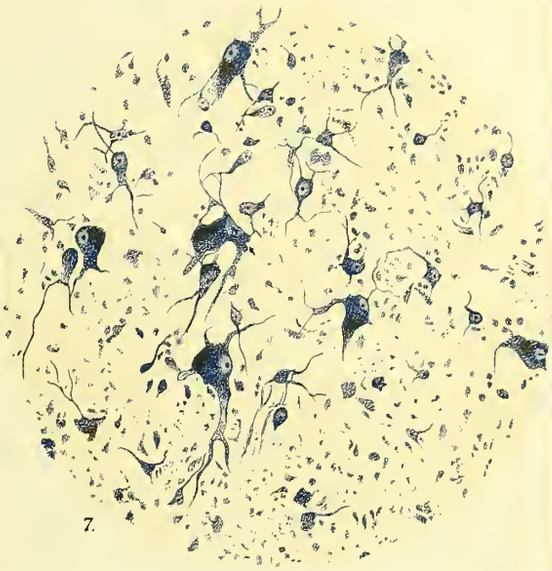
7.

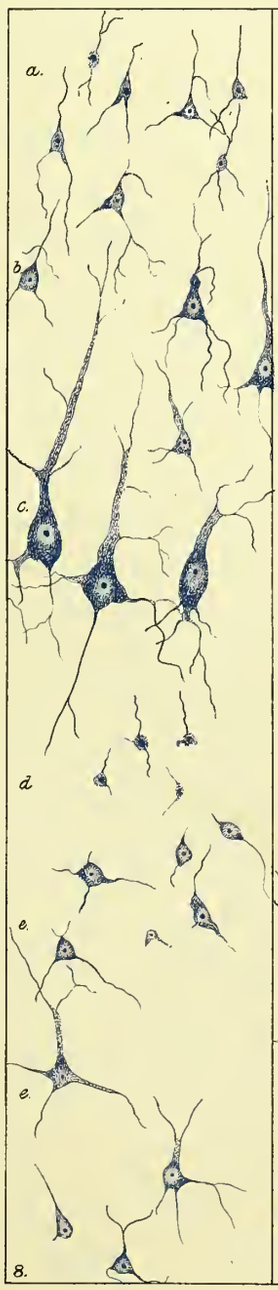

8.

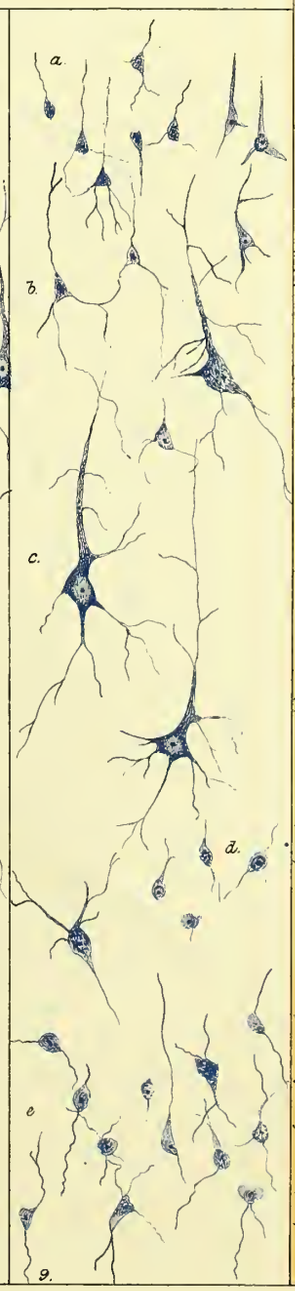

9.

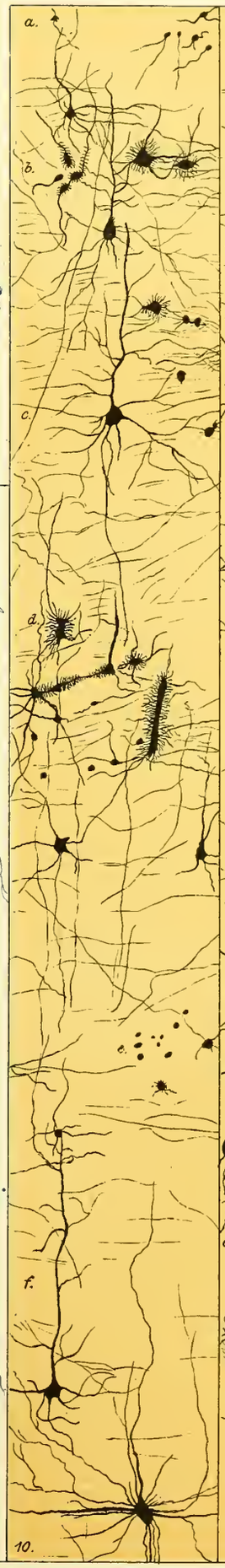

10.

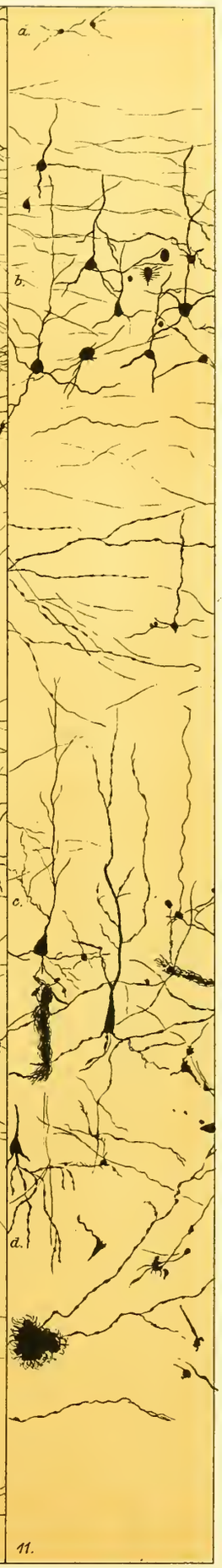

11.

KLINISCHE UND ANATOMISCHE BEITRÄGE

ZUR

PATHOLOGIE DES GEHIRNS

VON

Dr. SALOMON EBERHARD HENSCHEN

PROFESSOR DER KLINISCHEN MEDICIN, DIREKTOR DER MEDICINISCHEN KLINIK

AN DER UNIVERSITÄT UPSALA

DRITTER TEIL

MIT 27 TAFELN



UPSALA 1896

ALMQVIST & WIKSELLS BUCHDRUCKEREI-AKTIENGESELLSCHAFT

KOMMISSIONS-VERLAG VON K. F. KOEHLER. LEIPZIG

KLINISCHE UND ANATOMISCHE BEITRÄGE

ZUR

PATHOLOGIE DES GEHIRNS

VON

Dr. SALOMON EBERHARD HENSCHEN

PROFESSOR DER KLINISCHEN MEDICIN, DIREKTOR DER MEDICINISCHEN KLINIK

AN DER UNIVERSITÄT UPSALA

DRITTER TEIL

ZWEITE HÄLFTE

MIT 13 TAFELN



UPSALA 1896
ALMQVIST & WIKSELLS BUCHDRUCKEREI-AKTIENGESELLSCHAFT

KOMMISSIONS-VERLAG VON K. F. KOEHLER. LEIPZIG

VORWORT.

Durch die Freigebigkeit des Herrn August Röhss in Gothenburg bin ich in den Stand gesetzt worden, diesen dritten Teil herauszugeben. Ich statte diesem hochherzigen Gönner und Förderer der Kunst und der wissenschaftlichen Forschung hiermit meinen tiefgefühlten, herzlichsten Dank ab und hege den Wunsch, dass seine Gabe durch die in diesem Werke niedergelegten Beobachtungen auch den leidenden Menschen zu Gute kommen möge.

Bei der Abfassung dieses Teils bin ich denselben Grundsätzen wie früher gefolgt: die klinischen Beobachtungen eingehend darzulegen, überall, wo es angemessen erschien, den Sectionen ausführliche mikroskopische Untersuchungen beizufügen, alles Thatsächliche in den Vordergrund zu stellen und es gewissenhaft von dem Hypothetischen zu trennen, das Aufstellen verfrühter Theorien zu vermeiden und endlich durch zahlreiche naturgetreue Abbildungen und ausführliche Beschreibungen den Forscher in den Stand zu setzen, von einem unabhängigen Standpunkte aus die Schlüsse zu kritisiren.

So suchte ich überall die Thatsachen ihre unwiderlegliche Sprache sprechen zu lassen und ein Material über hirnpathologische Fragen zu sammeln, aus dem auch kommende Forscher vielleicht etwas schöpfen könnten, wann einst die verschiedenen Probleme ihrer Lösung entgegenreifen.

In diesen drei Teilen sind Probleme, die den Gesichtssinn betreffen, vorzugsweise behandelt worden, aber wenn mir Zeit und Kraft nicht fehlen werden, so hoffe ich in der Fortsetzung des Werkes auch die Lokalisation und Funktionen der übrigen Sinne, soweit diese der kombinirten klinisch-anatomischen Forschung zugänglich sind, zu behandeln, und zwar unter Zugrundelegen der in diesen drei Teilen vorgeführten sowie neuer Beobachtungen.

Mein verehrter Freund, Herr Doctor *H. Wilbrand* hat mir einen neuen Beweis seiner Freundschaft und Uneigennützlichkeit geliefert, indem er mir drei sehr interessante Krankengeschichten, sowie die dazu gehörenden Gehirne zur Bearbeitung überlassen hat; ich danke ihm deshalb herzlichst.

Für die einsichtsvolle Korrektur meiner Manuskripte spreche ich Herrn *Walter Berger* in Leipzig meinen aufrichtigen und verbindlichsten Dank aus. Fräulein *Agnes Cleve* in Upsala, welche die meisten Abbildungen in diesem Teile gezeichnet hat, und die Herren *W. Schlachter* und *Gustaf Tholander* in Stockholm, welche sie sorgfältig lithographirt haben, teilen das Verdienst der schönen Bilder und mögen meinen besten Dank empfangen.

Endlich bin ich den Herren *J. Wiksell* und *K. W. Appelberg* für ihre Mühe bei der Herstellung des schönen Druckes der erschienenen drei Teile in hohem Maasse verpflichtet.

Sätra Brunn d. 1. Juli 1896.

S. E. HENSCHEN.

plex, hemiopische Reaktion ohne Hemianopsie, nur durch Zerstörung der Endigungen der Pupillenfasern eintreten. Die Strecke dieser Endausbreitung misst eher Millimeter als Centimeter.

Nach dem, was oben dargestellt worden ist, hat also die hemiopische Pupillenreaktion nicht nur eine teoretische sondern auch eine praktische lokaldiagnostische Bedeutung. Aber erst weitere Untersuchungen können den Verlauf der Pupillenfasern und damit die Bedeutung der hemiopischen Pupillenreaktion endgültig entscheiden.

Noch, ein Wort über die lokale Anordnung der Pupillenfasern innerhalb der frontalen Sehbahn. Wie liegen die centripetalen Pupillenfasern in der Retina, im Opticus und Tractus?

Hinsichtlich der Verteilung dieser Fasern in der Retina macht die Beobachtung, dass der Pupillenreflex überhaupt von jedem Punkte der Retina ausgelöst werden kann, es wahrscheinlich, dass die Pupillenfasern über der Retina gleichmässig zerstreut sind. Hiermit stimmen u. A. auch die Angaben Peretti's* und Sachs'** überein, welche Fälle beobachtet haben, in denen nur von sehr beschränkten sehenden Gebieten die Pupillenreflexe ausgelöst werden konnten. Was die Lage der Pupillenfasern im Opticus betrifft, so lehren die bekannten Untersuchungen von *Key* und *Retzius*, dass die Opticusfasern beim Menschen verschiedenen Kalibers sind. Es ist wohl dann auch wahrscheinlich, dass sie verschiedene Funktionen haben. Die beiden Arten von Fasern sind unter einander gemischt. Bei den Thieren hatte *Gudden**** schon 1882 das Vorhandensein von zwei Fasersystemen im Opticus nachgewiesen, und zwar ein System von Sehfasern und ein solches von Fasern, die auf reflektorischem Wege die Pupillenbewegung beherrschen. Durch Exstirpation des Colliculus anterior (beim Kaninchen) konnte Gudden im Sehnerven der entgegengesetzten Seite »die mächtige Ansammlung der dicken Fasern» nachweisen d. h. also eine Atrophie der dünnen Fasern. Diese Atrophie war in der Retina eine allgemeine, nicht eine lokale.

Der mir brieflich von *Wilbrand* mitgeteilte Fall, in welchem eine nach einem Trauma des einen Opticus entstandene Hemianopsie von hemiopischer Pupillenreaktion begleitet war, scheint zu beweisen, dass die visuellen und centripetalen Pupillenfasern für ein gewisses Gebiet der Retina im Opticus zusammen liegen.

Betreffs des Chiasma, wissen wir nur, dass hier auch die Pupillenfasern einer Partialkreuzung unterworfen sind; das zeigt das Vorhandensein der hemiopischen Reaktion.

In Übereinstimmung hiermit sah *Gudden**** bei der Katze bei Durchschneidung des einen Tractus opticus, dass die dicken Fasern denselben Kreuzungsverhältnissen wie die dünnen unterliegen.

* Deutsche Med. Woch. 1893 N:o 13.

** Archiv f. Augenheilk. Okt. 1893 (Nach Peretti).

*** Gesamm. Abhandl. 1889. S. 189. 199.

Wie die Pupillenfasern im Tractus liegen, darüber fehlt auch zur Zeit jede Auskunft. Im Falle 2 (Teil I. S. 14, Teil II. S. 257) habe ich nachgewiesen, dass sich im Tractus verschiedene Bündel, welche sich im Chiasma partiel kreuzen, vorfinden. Besonders zeichnet sich ein dorso-lateral liegendes Bündel von den anderen deutlich ab. Ich warf dort die Frage auf, ob dieses Bündel die centripetalen Pupillenfasern enthalte, und erklärte, dass es in Anbetracht der lateralen Lage wahrscheinlich nicht den Pupillenfasern entspräche (Teil II. S. 259). Der einzige Fall, welcher meines Wissens geeignet ist, Auskunft über die Lage der Pupillenfasern im Tractus zu geben, ist wohl mein Fall N:o 20 (Teil III. S. 104) (Taf. III. Fig. 1—4), wo eine mikroskopische Atrophie im dorso-medialen Rande des rechten Tractus einen auf dem linken Auge deutlichen und auf dem rechten Auge undeutlichen hemiopischen Pupillenreflex hervorrief. Dieser Fall deutet also an, dass die Pupillenfasern am dorso-medialen Rand des Tractus ein besonderes Bündel bilden. Der Fall steht aber bisher vereinzelt da.

Anhang.

Nach dem Druck der obigen Abhandlung, sind einige neue Fälle von hemiopischer Reaktion in der Litteratur bekannt geworden, welche hier der Vollständigkeit halber angeführt werden. Auch habe ich selbst einige diesbezügliche Beobachtungen gemacht. Diese Fälle sind in folgender weise einzuregistriren (vgl. S. 101).

Unter I. A) a) (S. 101).

Fall 37 Henschen (Chr. Wef) Grosse Geschwulst in der rechten Hemisphäre (in den Paracentral- und Parietallappen). Die Geschwulstmasse übte auf den vorderen Colliculus anterior einen indirekten bedeutenden Druck aus (s. unten) ohne hemiopische Pupillenreaktion hervorzurufen.

Unter I. A) b) (S. 102).

Fall 38. Henschen (Sundelin, s. unten, S. 120). Grosse Geschwulstmasse im Mark des unteren Parietallappens und der angrenzenden Windungen, welche zuerst nur eine temporäre, später eine konstante Hemianopsie hervorrief.

Unter III. A) b) (S. 103).

Fall 39. Horsley (Brit. med. Journ. 1893 Dec., S. 1366). Tumor im Temporosphenoidallappen.

d) Verletzungen (nach Fall 26) (S. 193).

Fall 40. Wernicke (Neurol. Centralbl. 1895, S. 511). Stichwunde durch den Pedunculus cerebri und den Tractus.

Unter IV. Chiasma-Fälle (S. 103).

Fall 41. Mercanton et Combe (Revue médicale de la Suisse romande, Tome XII, S. 489). Fall von Hirntuberkel mit bitemporaler Hemianopsie.

Unter V. Opticus-Fälle (oder unter IV. Chiasma-Fälle) (S. 104).

Fall 42. Henschen (Erika Börjesson). Folgender Fall scheint eine ausführlichere Mitteilung zu verdienen.

Fall 9. Börjesson.

Klinische Diagnose: Meningitis serosa mit monoculärer nasaler Hemianopsie und transitorischer hemiopischer Pupillenreaktion.

Zusammenfassung: Das 19jährige Mädchen hatte im Alter von 15 Jahren eine gelinde Meningitis überstanden, wobei auch die Sehschärfe sich verminderte. Von Neujahr 1895 an eine schleichende Meningitis serosa, welche besonders das Sehvermögen bedrothe. Stauungspapille entwickelte sich beiderseits. Nach Entleerung erst von 35 und dann von 4 Kubikcentimetern durch Lumbalpunktion trat schnelle Besserung des Allgemeinzustandes ein, und die Sehschärfe schien zuzunehmen; die Stauungspapille verschwand. Gesund entlassen. Uebrigens rechts monoculäre nasale Hemianopsie mit hemiopischer Pupillenreaktion.

Krankengeschichte.

Erika Börjesson, 19 Jahre, Dienstmagd, wurde am 29. Januar 1895 in's Krankenhaus aufgenommen und am 8. Mai desselben Jahres als gesund entlassen.

Weder tuberculöse, noch nervöse Belastung findet sich in der Familie. Auch weder Lues noch Alkoholismus. Patientin hat die Masern durchgemacht. Als elf- bis zwölfjähriges Kind hatte sie *Rhachitis*, war sehr schwach, so dass sie kaum gehen konnte, und war an den Gelenken empfindlich, ohne dass die Knochen in irgend einer Weise deformirt waren. Die Lebensverhältnisse waren sonst ziemlich gut, und sie soll nie mit Tuberculösen umgegangen sein.

Im Alter von 15 Jahren machte sie eine mit der gegenwärtigen ähnliche Krankheit durch. Die Symptome waren: Schwere in der Stirn und am Scheitel, besonders links, localisirte Kopfschmerzen, Erbrechen und Entkräftung. Die Sehschärfe verminderte sich während der Krankheit, besonders die des rechten Auges; nur mit Schwierigkeit konnte sie lesen, und es war ihr so trübe vor den Augen, dass sie nur die am nächsten liegenden Gegenstände sehen konnte. Patientin war drei Wochen bettlägerig. Darnach genas sie allmälich; aber seitdem litt sie bisweilen an Kopfweh und Müdigkeit. Ob die Sehschärfe schon seit dieser Zeit herabgesetzt war, weiss sie nicht anzugeben.

Seit vielen Jahren litt sie an *Bleichsucht* mit Schwäche, sowie an einem *Magenleiden*, wahrscheinlich in Folge unmässigen Kaffeetrinkens.

Von *Neujahr 1895 datirt sie ihre Krankheit.* Ohne bekannte Ursache trat Tag und Nacht saures Aufstossen und heftiges Erbrechen von saurem Wasser — ja zweimal selbst von Blut — ein. Heftige Schmerzen im Epigastrium. Kein Appetit. Nach 8 Tagen musste sie sich in's Bett legen.

Am 29. Januar 1895 wurde Patientin in's Krankenhaus gebracht. Sie klagte über schweres *Kopfweh* und Ohrensausen. Empfindlichkeit am Bauch. Temperatur 38,4.

5. Februar. Besser, kann etwas essen. 9. bis 12. Februar. Fieber, Kopfweh.

Status præsens 19. Februar 1895.

Kopfweh, Ohrensausen, Müdigkeit und *Schwindel*. Ab und zu *Erbrechen*.

Obstipation. Temperatur leicht *febril*, aber der *Puls* langsam, *heute* 54, höchstens 98. Blut 3,800,000, Hämoglobin 25 Percent. Die weissen Blutkörperchen vermehrt.

Empfindlich im Epigastrium. Acidität des Mageninhaltes vermehrt. Keine deutlichen krankhaften Brustsymptome, ausgenommen etwas verschärftes Athmen. Keine Bacillen im Expectorat. Sonst nichts Bemerkenswerthes.

5. März. Es wurde bemerkt, dass die Sehschärfe besonders rechts, bedeutend herabgesetzt war.

R. A. Am rechten Auge sieht Pat. in einer Entfernung von 5 cm. Gegenstände im temporalen Gesichtsfelde, aber kann die Konturen selbst nicht scharf sehen. Sieht die Konturen eines Lichtes. Keine Refraktionsanomalie.

L. A. Auch keine Anomalie der Refraktion. S. = 0.5. Vielleicht unregelmässiger Astigmatismus. Gesichtsfeld nicht hemianopisch.

Die Pupillen reagiren für Licht und Accomodation, gleich gross. Keine deutliche hemiopische Pupillenreaktion. Weder Farbenblindheit noch Gesichtshallucinationen.

Pat. liest eine Weile mit Schwierigkeit, kann dann nicht mehr lesen; es wird ihr dunkel vor den Augen.

Gelinde Stauungspapille auf beiden Augen.

7. März. Ophthalmoskopisch (Prof. *Gullstrand* und Verfasser): L. A. Die Papille stark geschwollen, die Grenzen undeutlich; die Farbe bleich, die obere Grenze hat vertikale radiirende weisse Streifen. Die Venen erweitert, geschlängelt, die Arterien verengt. Zwei kleine Hämorrhagien, die eine in der Maculargegend, von der Grösse eines Hanfkorns, die andere gleich über der Papille von der Grösse des Kopfes einer Stecknadel.

R. A. Die Papille mehr angeschwollen; sonst sind die Veränderungen der Gefässe sowie die Grenzen und die Farbe der Papille wie links. In der Maculargegend eine erbsengrosse gesprenkelte Stelle. Nach aussen davon eine linsengrosse unregelmässige Hämorrhagie.

Gesichtsfeld: L. A. Nichts Auffallendes S = 0,5. R. A. *Nasale Hemianopsie.* Im temporalen Gesichtsfelde ist die Sehschärfe vermindert. *Keine hemiopische Pupillenreaktion.* Pupillen gleich, die rechte reagirt kaum gegen Licht (9. März).

R. A. In temporalen Gesichtsfelde ist die Sehschärfe grösser im oberen als im unteren Quadranten; im nasalen kann sie Finger nicht zählen.

Mitte März. In der Zwischenzeit hat sich der *Zustand kaum verändert.* Kopfweh in Verbindung mit Erbrechen, unbedeutende Temperatursteigerung bestanden fort. Patientin war etwas somnolent und schlaff.

Die *Kranialnerven* normal, ausgenommen den Opticus, wo rechts *nasale Hemianopsie* mit Beschränkung des temporalen Gesichtsfeldes bestand. L. A. wenig verengtes Gesichtsfeld.

13. März 1895.

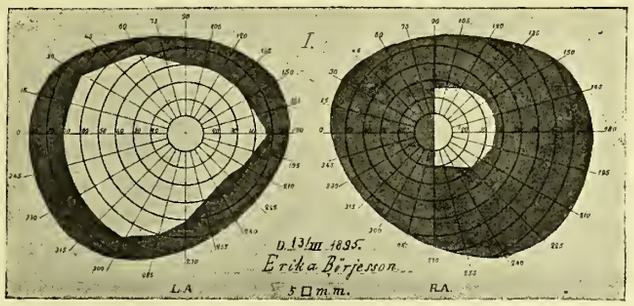

Die Augen können frei in alle Richtungen bewegt werden. Kein deutlicher Strabismus. Die *Pupillen* gleich gross, reagiren auf Licht und bei Accomodation, am rechten Auge keine deutliche hemiopische Pupillenreaktion.

Die *Spinalnerven*. Von der Sensibilität und Motilität nichts Abnormes.

Die rechte Lungenspitze sehr verdächtig (stärkerer Fremitus und kürzerer Percussionsschall. Exspirium verlängert).

14. März. Schweres Kopfweh mit Erbrechen: Patientin *konnte kaum im Buche lesen.*

Um 2 Uhr 20 Minuten Nachmittags *Lumbalpunction* mit Entleerung von 35 Kubikcentimeter wasserklarer Flüssigkeit (Spur von Eiweiss). Die Pupillen erweiterten sich eine Weile bei und nach der Punction. Patientin fühlte sich auch etwas benommen. Nach einer Viertelstunde Erbrechen. Am *Nachmittag fühlte sich Patientin erleichtert.* Das *Kopfweh nahm ab.* Temperatur Abends 38,7.

15. März. *Temperatur* 36,9. *Sehschärfe subjectiv gebessert,* aber objectiv unverändert. Patientin konnte lesen. Gesichtsfelder unverändert. 16. März. Anschwellung beider Papillen kann auf drei Dioptiren geschätzt werden (Prof. *Gullstrand*). Anzeichen von älterer Atrophie. *Kein Kopfweh.*

17. März. Abnahme der Sehschärfe, wie 14. März, Kopfweh.

18 März, *Lumbalpunction.* Nur 4 Kubikcentimeter entleert. — 19. März. *Wenig Kopfweh. Kein Erbrechen. Patientin steht auf.* Appetit gebessert. Patientin sieht nach ihrer Aussage besser; objectiv keine Besserung.

21. März. Die Papille links vielleicht etwas klarer, rechts klarer. Die Excavation deutlicher. Die Streifung der oberen Grenze vermindert. Sieht rechts nur (?) im oberen temporalen Quadranten. Undeutliche hemiopische Reaktion rechts.

1. April. R. A. Die Anschwellung der Papillen drei Dioptrien. Die Excavationen sind beiderseits deutlich. Die Veränderungen an den Gefässen weniger ausgesprochen. L. A. Papille weniger gestreift. Sehschärfe entschieden gebessert. Patientin liest feinen Druck.

2. April. Die Hemianopsie besteht noch am rechten Auge. Im temporalen Gesichtsfelde sieht Pat. fleckenweise deutlich, fleckenweise dunkel.

18. April. Bedeutende Besserung des Allgemeinzustandes. Gewicht seit dem 22. März um 5,5 Kilogramm vermehrt. Gesichtsfelder erweitert. S. L. 0,9, S. R. $^1/_{30}$.

18. April 1895.

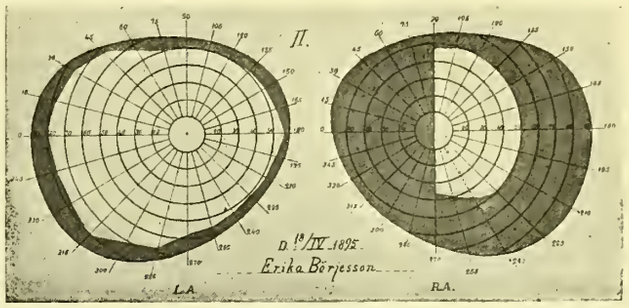

28. April. R. A. Papillenanschwellung zwei Dioptrien. Die Papille bleich, graublau, die Grenzen scharf. Sowohl Arterien wie Venen sind verengt, mit deutlichen Grenzen. Längs der unteren Vene helle Streifen (Perivasculitis). Die Pupille reagirt zwar auf Licht von beiden Seiten, aber schwächer, wenn es von der linken Seite eingeworfen wird als von der rechten; also beide Gesichtsfelder sind bedeutend erweitert im Vergleich mit dem Zustande am 13. März. *Schwache hemiopische Reaktion* (wechselt). L. A. weniger veränderte Venen.

7. Mai. S. L. 0,9. S. R. $^1/_{15}$ bis $^1/_{20}$. Gesichtsfeld. Rechts: Nasale Hemianopsie. Links: Normales Feld. Im nasalen Gesichtsfeld des rechten Auges kann Pat. die Konturen einer Lichtflamme nicht sehen.

Bezüglich der Pupillenreaktion unsicheres Resultat.

8. Mai. Gesund entlassen.

Epikrise.

Das früher rhachitische Mädchen litt anscheinend an einem Magenleiden, charakterisirt durch Erbrechen, selbst von Blut, saurem Aufstossen, Empfindlichkeit im Epigastrium u. s. w. Unter Fieber entstanden dann Schwindel und schweres Kopfweh, welches sich fast bis zu Benommenheit steigerte; das Erbrechen nahm zu, und eine Stauungspapille bildete sich auf beiden Augen schnell aus. Der Puls war 54 bis 98, aber die Temperatur bis 38—39,4. Alle diese Symptome deuteten auf eine gelinde Meningitis mit vermehrtem intrakraniellen Druck. Die Symptome an der rechten Lungenspitze machten eine schleichende Tuberculose sehr verdächtig, aber keine Bacillen konnten in der klaren Punktionsflüssigkeit nachgewiesen werden.

Da das Sehvermögen der Patientin deutlich in Gefahr war, nahm ich die *Lumbalpunktion* vor. Obschon in zwei Sitzungen nur etwa 40 Kubikcentimeter entleert wurden, so *datirte sich doch von dem Augenblicke ab die Besserung* der Patientin, denn bis dahin hatte sich der Zustand immer verschlimmert. Wenn auch die Patientin ohne diese Punktion hätte genesen können, so ist es meine Ueberzeugung, dass durch die Punction der krankhafte Process plötzlich abgeschnitten wurde und die Flüssigkeit unter günstigere Resorptionsverhältnisse gesetzt wurde. Dass *dadurch das Sehvermögen auf dem linken Auge* der armen Patientin *gerettet* wurde, ist höchst wahrscheinlich, was umso wichtiger war, da der rechte Opticus durch einen früheren, augenscheinlich gleichartigen Process schon geschädigt war. Es war nämlich hier eine ältere partielle Atrophie vorhanden, und die kleine

Narbe im Augengrund war auch eine Erinnerung an diesen älteren Process.

Die Lumbalpunktion wirkte also sehr günstig.

Der Fall wird hier nicht der Lumbalpunktion halber angeführt, sondern wegen der vorhandenen *hemiopischen Pupillenreaktion* am rechten Auge. Diese steht hier mit der seltenen Form von Gesichtsfeldsdefekt an demselben Auge im Kausalzusammenhang. Es bestand nämlich am rechten Auge eine nasale Hemianopsie während in dem Gesichtsfelde des linken Auges am 13. März eine geringe koncentrische Einschränkung vorhanden war, welche jedoch nach den Lumbalpunktionen fast vollständig verschwand.

Eine solche Kombination von Gesichtsfeldsdefekten ist sehr selten, wie überhaupt eine *monokuläre nasale Hemianopsie.*

Seit welcher Zeit diese stammte, ist nicht absolut sicher, aber nach aller Wahrscheinlichkeit war sie schon bei dem früheren Anfalle von Meningitis vor vier Jahren entstanden. Auch fand sich sowohl vermehrter intrakranieller Druck, wie auch wenigstens eine kleine Blutung im rechten Augengrund (s. Beobachtung am 7. März). In Anbetracht der unbedeutenden Ausdehnung kann die retinale Blutung die nasale Hemianopsie nicht erklären, und es muss hier ein kleines circumscriptes Exsudat am Chiasma (im äusseren Winkel) oder am intrakraniellen Teil des rechten Nervus opticus, das ungekreuzte Bündel zur Atrophie gebracht haben. Die Untersuchung wies ausserdem nach, dass am 21. März selbst das temporale Gesichtsfeld in dem oberen Quadranten beschränkt war.

Nach der Lumbalpunktion erweiterte sich das vorher concentrisch eingeengte linke *Gesichtsfeld* und wurde fast normal, auch das rechte hemiopische Feld dehnte sich etwas aus.

Die *hemiopische Pupillenreaktion* wurde nicht schon im Anfang der Krankheit wahrgenommen, wenn auch nicht verneint werden kann, dass sie schon von der 4. Jahre früher durchgemachten Krankheit her hatte bestehen können. Am 7. März konnte nämlich bei Prüfung auf hemiopische Reaktion eine solche nicht nachgewiesen werden. Sie scheint mit der Entwickelung der Meningitis entstanden zu sein und mit ihr auch verschwunden zu sein. Am 21. März bestand eine schwache hemiopische Pupillenreaktion. Bei Prüfung am 28. April und an anderen Tagen wurde sie auch nachgewiesen; aber nicht bei allen Proben an demselben Tage war es möglich sie wahrzunehmen, obschon dieselbe Methode angewendet wurde. Überhaupt war beim Einwerfen des Lichtes in das rechte Auge von der linken Seite her nicht eine absolute Pupillenstarre wahrzunehmen, sondern nur eine deutliche Differenz der Intensität der Pupillenbewegung.

Man kann den Wechsel der hemiopischen Pupillenreaktion in mannigfacher Weise erklären. Wahrscheinlich waren in der blinden Retinahälfte noch Elemente übrig, durch deren Reizung bisweilen eine reflektorische Kontraktion ausgelöst wurde, während diese Reizung nicht kräftig genug war, eine Lichtperception hervorzurufen.

Dieses deutet entweder auf das Vorhandensein differenter Elemente in der Retina für Lichtreflexe und Lichtperception oder auf eine differente Empfindlichkeit derselben Elemente für Reflexreiz und für Lichtreiz, d. h. die Retinaelemente können einen Reiz, welcher durch die Reflexwege fortgepflanzt wird, noch empfinden oder aufnehmen, selbst wenn sie in dem Grade geschädigt sind, dass sie zur Aufnahme von Licht nicht mehr fähig sind.

Der von *Peretti* beobachtete Fall (n:o 34. S. 104) von bitemporaler Hemianopsie nach einer Schädelfractur, in dem die hemiopische Pupillenreaction erst nach dem Erblinden des ganzen linken Auges an diesem Auge nachgeweisen war, spricht dafür, dass bei einer Läsion des frontalen Abschnittes der Sehbahn die Perception oder Leitung des Lichtreflexes vorhanden sein kann selbst wenn die Lichtperception oder ihre Leitung erloschen ist.

Von den obigen zwei Möglichkeiten bin ich für die erste mehr geneigt und zwar aus dem Grunde, weil wir a) teils nunmehr, meiner Meinung nach, ganz bestimmt wissen, dass es eigene Reflexwege für Lichtreiz giebt welche nach dem Pupillencentrum verlaufen, b) teils in der Retina verschiedene Nervenelemente bestehen, und c) in der Sehbahn Fasern von ungleichem Kaliber sich vorfinden.

Nach *Heddæus* spielt vielleicht bei dem Wechsel der Pupillenreaktion der Haab'sche Hirnrindenreflex eine Rolle (Arch. f. Augenheilk. von Knapp & Schweigger 1896 S. 91).

Aus dem Vorhandensein einer *monokulären Hemianopsie* und hemiopischen Pupillenreaktion ist weiter zu lernen, dass die pupillenreflektorischen Fasern, welche im Opticus und Tractus verlaufen, gewiss mit den optischen Fasern in abgeschlossenen Bündeln bis zu dem oder bis in das Chiasma verlaufen. Die vorhandene monokuläre nasale Hemianopsie zeigt, dass das ungekreuzte Bündel, welches die temporale Retinahälfte innervirt, mehr oder weniger atrophisch war. Diese Atrophie ist durch ein meningeales Exsudat oder dergleichen in der Kranialhöhle zu Stande gekommen. Das Vorhandensein einer hemianopischen Pupillenstarre beim Einwerfen vom Licht von der linken Seite auf die rechte Retinalhälfte muss auch durch die Atrophie hervorgerufen worden sein und zeigt, dass dasselbe Bündel nicht für den Reflexreiz leitend war. Dieser Reiz muss also auch in demselben ungekreuzten Bündel fortgeleitet werden.

Schon oben S. 114 habe ich nachgewiesen, dass der von *Wilbrand* beobachtete Fall von Hemianopsie infolge von Fraktur an dem Foramen orbitale zeigt, dess die pupillenreflektorischen Fasern der nasalen Retinahälfte in der Nähe von diesem Foramen im gekreuzten Bündel enthalten sind. Mein Fall vervollständigt in wünschenswerther Weise jene sonst einzeln dastehende Beobachtung und zeigt, dass in dem ungekreuzten Bündel sowohl Reflex- wie Sehfasern enthalten sind, und zwar auch für den intrakraniellen Abschnitt des Opticus oder eventuel selbst für das Chiasma. Dass das meningeale Exsudat das ungekreuzte Bündel nicht im Tractus ergriffen hat, scheint mir aus dem Grunde wahrscheinlich, weil das ungekreutzte Bündel hier hauptsächlich im Inneren des Tractus liegt (Teil II, Taf. XXVIII, 17). Es lässt sich dann nur schwierig denken, dass ein pathologischer Prozess beim Übergreifen auf dieses Bündel das gekreuzte unversehrt gelassen hätte.

Die oben angeführten Fälle von hemiopischer Reaktion fügen überhaupt unseren früheren Kenntnissen, wie sie von mir auf dem internationalen Kongresse in Rom, im März 1894, und hier oben, S. 101—115, mitgeteilt sind, wenig Neues hinzu.

Der Fall 37 zeigt, dass selbst ein ansehnlicher Druck auf den hinteren Abschnitt des Colliculus anterior nicht den Pupillarreflex aufhebt.

Die Fälle 39 und 40 bestätigen die schon früher durch vielfache Beobachtungen erhärtete diagnostische Bedeutung der hemiopischen Pupillenreaktion bezüglich Tractus-Läsionen, wie auch der Fall 41 hinsichtlich der Chiasma-Läsion. Dagegen erweitert der Fall 42, wie schon erläutert, in einigen Hinsichten unsere Kentnisse über die Lage der Pupillen-Fasern im Verhältniss zu den Sehfasern.

Ausserdem verdienen noch zwei Beobachtungen hier erwähnt zu werden; die eine von *Keen* (Am J. of med. Sc. 1894, n:o 2. S. 109 ff.), die andere von *Rothmann* (Deutsche Medic. Wochenschr. 1894, n:o 15).

In dem *Falle* von *Keen* war die hemiopische Pupilllenreaktion so undeutlich, dass Dr. Oliver ihr keine Bedeutung für die Lokalisation zuerkennen wollte, und in Anbetracht der Pupillensynechien in beiden Augen war dies gewiss berechtigt.

Bei der Sektion wurde an der Basis des Gehirns im dritten Ventrikel eine Geschwulst angetroffen, welche auf das plattgedrückte Chiasma und auf den Tractus drückte. Da die Geschwulst auch auf die Corpora 4-gemina drückte, so hat der Fall nur das Interesse, dass die Beachtung der hemiopischen Reaktion dem auf das Kleinhirn gerichteten operativen Eingriff hätte vorbeugen können.

Von Rothmann ist ein klinischer Fall von recidivirender Hemiplegie und Hemianopsie im Verein mit hemiopischer Pupillenreaktion beobachtet worden. Da der Fall nicht zur Sektion kam, so ist überhaupt jeder Schluss auf Grund dieses Falles wenig berechtigt. Die von Rothmann aufgestellten Sätze über die Bedeutung der hemiopischen Reaktion gründen sich auch deutlich auf theoretische Erwägungen und entbehren der nothwendigen kombinirten klinisch-anatomischen Grundlage. Dabei muss ich besonders hervorheben;

1. Satz 1 ist unvollständig, da eine hemiopische Pupillarreaktion sowohl bei Läsionen des Sehnerven und des Chiasma, sowie auch bei chronisch auftretenden Hemianopsien eintritt.

2. Der Satz 4 ist aus dem Grunde unrichtig, weil eine Degeneration der Pupillarfasern im Tractus durch Läsion eines »höher sitzenden primären Herdes» überhaupt nicht eintritt, wenn nicht der Herd auf die Pupillenfasern übergreift, wie im Schmidt-Rimpler'schen Falle (S. 103).

3. Der Satz 5: »Hemiopische Pupillarreaktion ohne Hemianopsie beweist einen zwischen Vierhügel und Sphincter iridis gelegenen Herd» ist aus nahe zur Hand liegenden Gründen unrichtig, denn auch Herde zwischen dem Tractus und dem Endigungspunkt der centripetalen Pupillarfasern müssen dieselbe Reaktion ohne Hemianopsie hervorrufen (s. oben, S. 114), wenn die Sehfasern nicht betroffen sind.

III.

Zwei Fälle von Hemianopsie durch Geschwülste im unteren Parietallappen.

Fall 10. Sundelin.

49 Jahre. Arbeiter.

Tafel XVI. Fig. 1—6.

Klin. Diagnose: Tumor cerebri, lobi parietal. infer. dextri (Hemiplegia sin.) + Pneumonia acuta dextra.

Anatom. Diagnose: Glioma cerebri.

Zusammenfassung. Alkoholiker, seit einiger Zeit veränderte Stimmung. Dann plötzlich Schwindel und progressive Lähmung der linken Seite ohne Zuckungen; unter Zunahme der Symptome kamen bald Hemianopsie und später allmählich Symptome von Hirnkompression dazu. Tod nach 2 Monaten. Eine grosse Geschwulst nahm die ganze mittlere Partie der rechten Hemisphäre ein, berührte die Rinde, griff aber nicht auf sie über. Die Hemianopsie war eine indirekte. Die Sehstrahlung oben ein wenig berührt. Rechtsseitige Gesichtshallucinationen in Folge von Pialblutungen im linken Occipitallappen.

Anamnese.

Der Vater lebt im Alter von 88 Jahren. Der *Vater* soll mit »Nervenkrankheit» geboren sein: seine Hände zitterten, wie auch Teile des übrigen Körpers; auch der Grossvater zitterte, aber in höherem Grade. Die *Mutter* litt an Athemnoth und *starb* im Alter von 46 Jahren plötzlich während die Arbeit *an Schlagfluss*. Pat. hat *9 Geschwister,* welche *alle an Tremor litten*. Sie waren auch wie Pat. selbst von Athemnoth beschwert, und eine Schwester starb daran. An Schwindel, Herzklopfen oder Husten litten sie nie.

Pat. hat unter guten hygienischen Verhältnissen gelebt; hat Wechselfieber im Alter von 14 Jahren und Masern im Alter von 16 Jahren gehabt. Verneint Lues, soll periodenweise Alkohol in nicht unbedeutendem Grade gemissbraucht haben.

Er war immer gesund und kräftig bis zum Ausbruch der gegenwärtigen Krankheit, ausgenommen dass er *vor 9 Jahren von einem Baugerüste fiel*. Er stiess sich nicht an einer bestimmten Stelle, fiel auf die Hände, nicht auf den Kopf, aber *war* während einiger Tage *»sich nicht ähnlich»;* er zitterte in den Händen und war nervös. Diese Symptome schwanden bald. — In den *letzten Jahren* war Pat. nach Angabe seines Schwagers *»sich selbst nicht ähnlich»;* wie, das konnte er nicht näher bestimmen. Pat. war niedergedrückt und seine Arbeitskraft in bedeutendem Grade vermindert. Er klagte jedoch nicht über etwas Bestimmtes. Soll nicht Schwindel gehabt haben.

Die Krankheit *begann* nach Aussage des Pat. *plötzlich am 11. Oktober 1894*. Er arbeitete streng an einem Mauerwerk und suchte es mit der linken Schulter zu stützen. Daher nach seiner Meinung die linksseitige Lähmung. Nachmittags, als er vom Baugerüste herunterstiegen war, wurde es ihm *dunkel vor den Augen,* und er *fiel nach vorn hinüber; verlor* aber *das Bewusstsein nicht* und setzte bald die Arbeit fort, wie auch am folgenden Tag. Am 13: bemerkte er, dass der *linke Arm in »Unordnung» war*. Er sollte seine Tabaksdose nehmen, und fand den *Arm* für eine kurze Weile *wie gelähmt* und er konnte ihn nicht beherrschen; dann war er wie vorher und konnte den ganzen Tag hindurch arbeiten. Am 15. und 16. desselben Monats wurde er gewahr, dass *der linke Arm und das linke Bein* etwas *geschwächt waren;* er konnte nicht mit diesem Arm etwas tragen. Er bemerkte auch, dass er von Sachen, die er mit der linken Hand trug, nicht los kommen konnte, sondern dass er die Finger mit der rechten Hand losmachen musste. *Die linke Hand war also krampfhaft geschlossen.* Das *linke Bein wurde* jetzt *auch schwach*. Pat. musste sich eines Stockes bedienen. Die Schwäche schritt nun in den folgenden Tagen schnell fort. Schröpfen half nichts und mit jedem Tage wurde er *allmählich schwächer*.

Am 26. Oktober konnte er *nur wenig den Arm und die Hand bewegen,* das Bein war dagegen beweglich; er *konnte* es im Knie beugen und *mit einem Stock mit Schwierigkeit gehen*. In der ganzen Zeit *litt er nicht an Schmerzen* weder im Kopf noch sonst. Aber die *linksseitigen Gliedmassen waren taub,* und in der letzten Zeit *fühlte er sie nicht mehr. Kein Ameisenkriechen.*

Pat. hat keine Störung des Gesichts, Gehörs, Geruchs oder Geschmacks oder Sprachstörung wahrgenommen. Er war immer

klar im Kopf und hatte keine Hallucinationen. Harnentleerung und Stuhlgang ohne Störung.

Am 27. Oktober sollte er nach dem Krankenhause gebracht worden, aber durch Unglücksfall fiel er aus dem Wagen und stiess sich an den Unterleib und in die linke Seite. Sonst war nach seiner Angabe, keine Veränderung in der gelähmten Seite, aber es wurde bemerkt, dat der *Mund schief gezogen war;* wie Pat. glaubt, war er schon früher so.

Wurde am 27. Oktober 1894 ins Krankenkaus aufgenommen.

An demselben Tage wurde die Perimeterkarte I. aufgenommen.

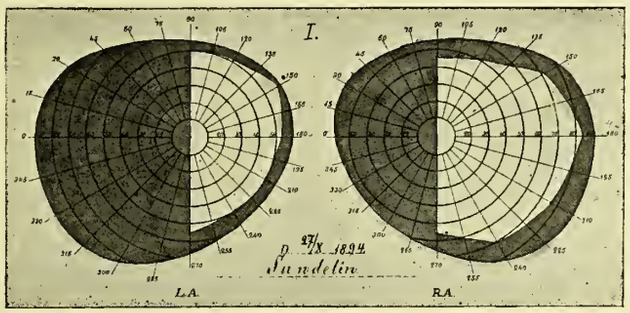

Bei der Prüfung des Gesichts wurde *linksseitige Hemianopsie* auf beiden Augen bemerkt. Keine konsensuelle Reaktion; auch *keine hemiopische Pupillenreaktion.* Die Sehschärfe war normal und der Augenhintergrund ohne Veränderungen.

$^{28}/_{10}$. Pat., welcher bei der Aufnahme den linken Arm etwas bewegen konnte, vermag es heute nicht mehr. Das Bein kann er so viel heben, dass Unterschenkel und Oberschenkel einen rechten Winkel bilden. Eine vorläufige Untersuchung der *Sensibilität* zeigt, dass sie in der ganzen linken Seite herabgesetzt ist, und zwar am meisten im Arm, am wenigsten im Gesicht und am Bauche. In den linken Hälften der Gesichtsfelder ist die Sehschärfe bedeutend herabgesetzt — eine *Verdunklung* findet daselbst statt, aber keine Blindheit.

$^{31}/_{10}$. Pat. ist fortwährend bei klarer Intelligenz und beantwortet Fragen ohne Verzug.

$^{4}/_{11}$. Pat. erscheint etwas schlaff und nervös, weint leicht. Die Hemianopsie heute mehr ausgeprägt, *jedoch ist er im dunklen Felde nicht völlig blind.* Der Harn geht in's Bett. Der Puls stärker an der gesunden Seite.

Status præsens d. 5.—10. November 1894.

Allgemeinzustand. Pat. ist bettlägrig, kann nicht selbst die Lage verändern. Guter Körperbau und starke Muskulatur. Kein Oedem. Der Appetit ist gut. Schläft nicht nur in der Nacht, sondern auch oft am Tage. Afebril. Radiales nicht sklerotisch.

Subjektive Symptome.

Er leidet wenig. Geringes Kopfweh an der Stirn ist in den letzten Tagen eingetreten. Keine Übelkeit oder Erbrechen. Schmerzen in der kranken Seite. »Es ist, als ob die Seite nicht vorhanden wäre.» In den letzten Tagen hat er *Stechen* und *Ameisenkriechen empfunden,* welches am linken Knie anfängt und sich nach unten bis in die Zehen fortsetzt. In der rechten Seite und im Bauche hat er bei Stilliegen keine Schmerzen, bei Bewegungen bekommt er heftiges Stechen wie mit Messern.

Objektive Untersuchung.

Psyche. Das Aussehen war anfangs gesund, ist nunmehr sehr schlaff und abwesend. Das *Urteilsvermögen* ist noch ziemlich klar, sowie die *Auffassung*, doch ist eine deutliche Herabsetzung seit der Aufnahme bemerkbar. Das *Gedächtniss* noch gut; Geruch, Gesicht, Gedächtniss ohne Besonderes. Der Wille ist wenig kräftig. Keine Delirien oder Hallucinationen.

Aphasie. Keine ausgeprägte Form von Aphasie liegt vor; kann etwas lesen und schreiben, wenn auch mit Schwierigkeit, da er es nicht gelernt hat. Keine Worttaubheit.

Die Sprache ist undeutlich und dick, bisweilen wie abgebrochen. Seine Sprache war immer schwer vorständlich. Eine Verschlimmerung ist im Krankenhause eingetreten (motorische Aphasie?). Kann nachsprechen, und findet selbst richtige Worte.

Kranialnerven.

I. Pat. unterscheidet auf beiden Nasenlöchern Kampherspiritus, Terpentin, Nelkenöl und Essig; kann sie aber nicht immer benennen. Von schwachen Lösungen hat er keinen Geruch. Keine Hallucinationen.

II. Die Sehschärfe war bei den Aufnahme ziemlich normal, jetzt etwas herabgesetzt.

Die am $^{28}/_{10}$ erwähnte *Hemianopsie* war bis zum $^{8}/_{11}$ eher eine Verminderung der Sehschärfe im linken Gesichtsfelde, aber am Abend des $^{8}/_{11}$ war eine vollständige Hemianopsie vorhanden. So war es auch der Fall an dem Abend, als er aufgenommen wurde. Am $^{9}/_{11}$ *keine Hemianopsie* nachzuweisen.

Die *ophtalmoskopische Untersuchung* zeigt *nichts Abnormes.* Die Papillen haben scharfe Grenzen, und die Gefässe sind nicht verändert.

III, IV, VI. Kein Strabismus oder Nystagmus. Die Pupillen sind gleich gross und reagiren auf Licht und bei der Accommodation. Auch konsensuelle Reaktion ist vorhanden, aber keine hemiopische Pupillenreaktion. Die Augenbewegungen waren normal bis zum 10. Oktober.

V. Die Sensibilität ist links im Gesicht deutlich herabgesetzt, wenn auch nur wenig. Dies betrifft sowohl den *Tastsinn* wie den *Ortsinn.* Leichtes Betasten empfindet Pat. nicht.

Ortsinn. Rechts 2 3 cm. Links 7,5—10 cm.

Schmerzsinn. (Nadelstiche und Kneifen.) Auch links etwas herabgesetzt.

Temperatursinn. 40^0 C. wird rechts als lauwarm empfunden, links hat Pat. davon keine deutliche Empfindung.

Die Masseteres ziehen sich beiderseits gleich kräftig zusammen.

VII. *Obere Äste.* Das Schliessen der Augenlieder ist schwächer links als rechts.

Untere Äste. Schwäche links. Die Uvula weicht nicht ab, und die Gaumenbogen stehen beiderseits gleich.

VIII. Das Gehör ist beiderseits herabgesetzt, am meisten links. $^{8}/_{11}$ hörte er eine Taschenuhr links auf 7 cm., rechts auf 10 cm. $^{6}/_{11}$ hörte er sie noch 5 cm. weiter auf beiden Ohren.

Pat. unterscheidet und empfindet beiderseits an der Zunge Saures, Salziges, Süsses und Bitteres, vielleicht etwas besser rechts als links. Kann die Geschmachempfindungen auch richtig benennen. Keine Hallucinationen.

Das *Schlucken* etwas erschwert, der Bissen kommt leicht zurück.

Die Sensibilität im Mund und Pharynx scheint herabgesetzt zu sein teils für Berührung, teils so dass der Bissen keine Versuche zum Schlucken hervorruft.

X. Das Athem 20.

XI. Die Stimme ist undeutlich und vielleicht heiser. Mm. sternocleidomastoidei beiderseits gleich kräftig.

Der Cucullaris links scheint vollständig gelähmt zu sein.

XII. Die Zunge weicht nach links ab. Keine trophischen Störungen.

Spinalnerven.

Sensibilität.

Ein deutlicher Unterschied hinsichtlich der Sensibilität symmetrischer Teile der beiden Körperhälften ist zu constatiren. Die grösste Differenz besteht hinsichtlich der Arme, dann hinsichtlich der Beine.

Der *Tastsinn* wurde durch Berühren mit Papierstreifen und Hollundermarkscheiben von verschiedenem Gewicht geprüft. Eine bedeutende *Herabsetzung des Tastsinnes besteht links.*

		Rechts	Links
Arm:	Vola manus	5 mg.	Erst mehr als 50 mg; fühlt erst stärkeres Betasten
	dorsum manus	3 »	» » » 50 » » » » » »
	vola antibrachii	4 »	» » » 50 » » schon leichtes Streicheln
	dorsum »	3 »	» » » 50 » » » » » »
	vola humeri	5 »	50 »
	dorsum »	10 »	» » » 50 » » erst stärkeres Streicheln
Brust:		5 »	c:a 50 »
Bauch:		7 »	» » als 50 »
Bein:	Planta pedis	50 »	» » » 50 »
	dorsum »	50 »	» » » 50 »
	Extensorenseite d. Unterschenk.	50 »	» » » 50 »
	Extensorenseite d. Oberschenk.	15 »	» » » 50 »

An der Flexorenseite der Beine fühlt er *links* erst starkes Streicheln.

Der *Ortsinn* zeigt auch eine bedeutende Herabsetzung an der linken Seite.

Prüfung mit dem Aesthesiometer.

		Rechts	Links
	Aesthesiometer in der Längsrichtung, Querrichtung		
Arm:	Vola manus	2 cm.	2 cm.; fühlt nur eine Spitze;
	dorsum »	2 »	2 » » » » » »
	vola antibrachii	3 »	$3_{,5}$ » » » » » »
	dorsum »	$3_{,5}$ »	$3_{,5}$ » » » » » »
	vola humeri	6 »	$2_{,5}$ » » » » » »
	dorsum »	$3_{,5}$ »	$2_{,5}$ » » » » » »
Brust:		9 »	15 cm.
Bauch:		3 »	12 »

		Rechts		Links	
Bein:	In der Längsrichtung, Querrichtung			Längsricht.	Querricht.
	Planta pedis	3 cm.	3 cm.	5 cm.	5 cm.
	dorsum »	5 »	7 »	10 »	10 »
	Vorderseite des Unterschenkels	8 »	$4_{,5}$ »	10 »;	nur eine Spitze
	Hinterseite d:o	8 »	$4_{,5}$ »	∞ »	» » »
	Vorderseite des Oberschenkels	2 »	3 »	15 »	» » »
	Hinterseite d:o	4 »	3 »	15 »	» » »

Schmerzsinn. Eine Herabsetzung besteht links, und am meisten ausgesprochen an den Armen, weniger an den Beinen, auch deutlich am Rumpf.

Temperatursinn ungefähr wie im Gesicht.

Muskelsinn links nicht zu prüfen; scheint auch rechts herabgesetzt. Pat. kann mit den rechten Gliedern die den linken Gliedern gegebenen Stellungen nachahmen oder einen gegebenen Punkt in genauer Weise betasten.

Elektrische Reizbarkeit an beiden Seiten etwa gleich.

Motilität.

Kopf: Die Bewegungen sind anscheinend normal.

Arme: Pat. kann den linken Arm und die linke Schulter nicht bewegen, beim Versuche entstehen Mitbewegungen im rechten Arm. Er kann zwar den rechten Arm bewegen, aber dabei entsteht Zittern, so dass er ohne Hülfe nicht speisen kann.

Bauch: Die linken Bauchmuskeln etwas schwächer als die rechten.

Beine: Er kann das *linke* Bein bis zum rechten Winkel im Knie an sich ziehen und auch die Ferse vom Bett erheben. Kann auch etwas ab- und adduciren. Die Kraft ist jedenfalls im Krankenhause vermindert. Kann sich auf dieses Bein nicht stützen. Das *rechte* Bein bewegt Pat. ziemlich unbehindert, wenn nicht dabei die Schmerzen in der linken Seite ihn hindern. Die Kraft ist jedenfalls herabgesetzt. Beim Sitzen will Pat. nach vorn und links umfallen.

Keine *fibrillären Zuckungen* oder *Kontrakturen.*

Reflexe. Die *Patellarreflexe* sind beiderseits verstärkt, am meisten links. Dorsalklonus fehlt.

Hautreflexe sind geschwächt. Bauch- und Cremasterreflexe fehlen.

Blase und Rectum: Der Harn geht oft ins Bett, einige Male auch der Koth, besonders nach Laxativen.

Vasomotorische Störungen: nichts Besonderes, ausgenommen dass der linke Puls schwächer schlägt als der rechte.

Trophische Störungen: nicht vorhanden.

Innere Organe.

Brust und *Lungen:* ohne Besonderheiten.

Herz: anscheinend ein wenig vergrössert, reicht nach links bis zur Mamillarlinie und überschreitet nach rechts den Sternalrand. Die Töne klar.

Bauch: Der Leib etwas träge.

Harn: Sp. Gew. 1,019, saure Reaktion, ohne Albumin oder Zucker.

Behandlung: Symptomatisch.

Tagesnotizen: $^{11}/_{11}$. Heute liegt Pat. in somnolentem Zustande. Antwortet stossweise und undeutlich. Der Blick abwesend.

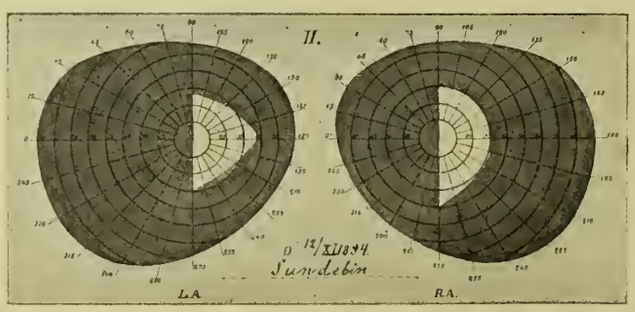

II. Die Hemianopsie nach links ist absolut; er reagirt auf Licht von der rechten Seite.

III, IV, VI. Gestern wie heute kann er die Augen nicht nach links über die Mittellinie hinaus bewegen.

Abends: Sensorium freier, wie auch die Augenbewegungen. Er kann die Augen nach links, wenn auch schwierig und unsicher, drehen. Die Hemianopsie nicht verändert.

12/11. Wie gestern Abend. Gesichtsfelder (s. Karte II) eingeschränkt. Das Resultat etwas unsicher. Beim Versuch mit gefärbten Probelappen konnte nur so viel konstatirt werden, dass Pat. sie innerhalb der Grenzen des Weiss sehen konnte.

13/11. Augenbewegungen normal. Leichter Decubitus am Kreuz. Harn geht oft ins Bett. Pat. konnte einen Bekannten erkennen.

14/11. Halbschlummer den ganzen Tag hindurch. Schwatzt in der Nacht verworrenes Zeug. Der Bissen kommt oft aus dem Munde zurück, und das Schlucken ist schwierig.

15/11. Die Hemianopsie wie früher. *Einige Male reagirte er noch im linken Gesichtsfelde.* Augenhintergrund nicht mit Sicherheit verändert. Augenbewegungen normal.

17/11. Schlaffer als früher. Versteht Worte, aber antwortet sehr undeutlich; findet jedoch Worte.

18/11. Am Nachmittag etwas klarer.

19/11. Somnolent. Hemianopsie absolut.

20/11. Bei Prüfung auf die Sensibilität schien der Unterschied zwischen rechts und links ausgeprägter als früher zu sein.

21/11. *Spricht vor sich hin;* glaubte dass er mit einem Verwandten sprach. Anscheinend *Sehhallucinationen,* denn er streichelt mit der rechten Hand an der nach rechts stehenden Wand, als ob er etwas da sehe. Blickt immer nach der Wand hin.

23/11. Sehr abwesend und schlaff; 24/11. Etwas komatös. Kannte seine Freunde nicht. T. 37,1°—P. 100.

25/11. Lebhafter. Antworten ziemlich klar. Kannte seinen Schwager, aber war sonst gleichgültig.

26/11—28/11. Sehr schlaff, will nicht essen.

29/11. Hat verschiedene *Sehhallucinationen.* Er sieht Burschen teils durch das Fenster (nach rechts) einhüpfend, teils promenirend. Er sieht sie immer nach rechts, an welcher Seite er liegt. Die Leute waren »schwarz gekleidet». *Hörte auch Leute* im Korridore nach links »tanzen».

30/11. Die Sehschärfe konnte untersucht werden und wurde ziemlich normal befunden.

3/12. Er stiert hartnäckig, anhaltend nach rechts (selten nach links), *sieht* auch in dieser Richtung *Figuren* u. s. w. Wenn er nach vorn oder nach links sieht, so sagt er, dass er die Figuren nicht sehe. Die *Hallucinationen scheinen also den Augenbewegungen nicht zu folgen.* Wenn man sich vor seine Augen stellt und versperrt ihm die Aussicht, so sieht er auch die Figuren nicht, sondern will sich im Bette aufrichten, um an der Seite des vor ihm stehenden Arztes vorbei zu sehen. Sah heute zwei Personen mit Gewehren (an dem Fenster). Er konnte die *ganzen Personen* vollständig sehen. Wenn man an der Wand ein Gesicht abbildet, so unterscheidet er die Abbildung deutlich von der hallunicirten Person.

4–9/12. In somnolentem Zustande.

10/12. Vorm. wie früher. Am Nachmittag: noch schlaffer, liegt mit halbgeschlossenen Augen und schnarchender Athmung: reagirt nicht auf Anreden. Wenn die Hand im rechten Gesichtsfelde vor den Augen vorbeigeführt wird, so blinzelt er: dagegen nicht, wenn man dies im linken macht *(Hemianopsie).*

11/12. Allgemeinzustand in der letzten Zeit verschlimmert. Er ist abgemagert. Das Aussehen schlaff. Liegt in Zwangslage mit dem Kopf nach rechts, mit dem Körper einen Winkel von etwa 45° bildend.

Augenuntersuchung. Linkes Auge: Die *Papille* hat nicht mehr das klare Aussehen wie früher, ist *hyperämisch,* getrübt und hat nach oben, innen und unten *diffuse Grenzen,* nach aussen schärfere Grenzen. Die *Hauptvenen* sind *erweitert,* aber die Arterien kaum verengt.

Pat. ist für Licht von der rechten Seite in beiden Quadranten empfindlich, nicht aber für Licht von der linken Seite. Er folgt mit den Augen Bewegungen im rechten Gesichtsfelde.

Die Augen sind 20—30° nach rechts abgelenkt.

Aufgerichtet, fällt er ins Bett zurück.

Die *Lähmung* des linken *Arms* wie früher; im rechten, der noch beweglich ist, scheint eine Kontraktur in den Flexoren des Unterarms zu bestehen. *Beine:* das *linke* völlig *gelähmt,* das rechte noch spontan beweglich. Gelinde Kontraktur beiderseits in den Adduktoren. Am *Halse* besteht Kontraktur in den Mm. sternocleidomastoidei, welche hervorspringend und gespannt sind. Auch Kontraktur in der Nackenmuskulatur. Der rechte M. cucullaris bedeutend mehr gespannt als der linke. Sonst ist der Nacken nicht steif, aber nach hinten gebeugt.

Die Decubitus wollen nicht heilen.

12/12. Sehr schlaff, liegt mit halbgeschlossenen Augen. Strabismus divergens. Augen nach oben gerichtet.

Empfindlich an einem Punkte, 4 cm occipital vom Gehörgange und in der Höhe desselben. Sonst nicht empfindlich am Kopfe. Keine Narbe findet sich hier.

13–15/12. Wie früher. Weder Albumen, noch Zucker im Harn.

16/12. Sehr schlaff. P. 112. T. 36.9° Vorm.—39.1° Nachm. Cyanose, Coma, Tracheales Rasseln. An der Spitze der rechten Lunge bronchiales Athmen.

17/12 1894. T. 40°. Tod am 1/2 11 Vormittags.

Bemerkung. Pat. hatte im Krankenhause *nie Konvulsionen oder Anfälle von Zuckungen.*

Sektion, 18. Dec. 1894.

Gehirn.

Die *Dura* ohne Befund.

Die *Pia* lässt sich überall leicht ablösen. In derselben finden sich kleine *Blutungen an der linken Hemisphäre* (Fig. S. 124).

a) im der Broca'schen Region, sowie über dem angrenzenden Anteil der vorderen Centralwindung und am ventralsten Teil der zweiten Frontalwindung;

b) über dem Præcunens und an der Fissura occipito-parietalis an der Margo falcata.

Die *Gefässe* ohne Besonderes.

An der Oberfläche des Gehirns sind die Gyri dicht an einander zusammengepresst und die Sulci verwischt. Das ganze Gehirn, und zwar besonders die rechte Hälfte, ist zusammengedrückt, und bei der Herausnahme des Gehirns aus der Schädelhöhle schwillt besonders die Parietalgegend der rechten Hemisphäre über die Oberfläche des übrigen Gehirns empor.

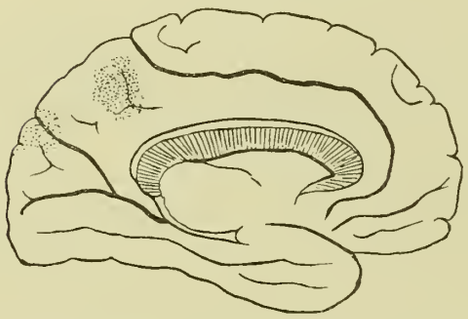

An der Oberfläche finden sich übrigens keine Veränderungen. Nirgends ist die Rinde erweicht. Bei der Palpation ist die Gegend des unteren Parietallappens etwas schwappend anzufühlen.

Die linke Hemisphäre

an der Oberfläche und im Inneren ohne pathologischen Befund.

Die rechte Hemisphäre

wurde wie die linke in 1 c.m. dicke Scheiben zerteilt. Dabei fand sich im Inneren eine sehr ausgebreitete *Geschwulstmasse*.

Schnitt 3 c.m. vor der Occipitalspitze. Zu oberst im Præcuneus findet sich im Mark die erste Andeutung einer Geschwulst. Das Mark ist hier auf dem Durchschnitte etwas weicher und nicht so glatt und glänzend wie sonst, sondern matt und etwas porös in einer Ausdehnung von etwa 2 c.m. Die Veränderung erstreckt sich nicht bis an die Fissura occipito-parietalis, sondern ist auf den Præcuneus beschränkt. Das Mark ist hier mit Geschwulstelementen infiltrirt.

Der Schnitt sonst normal und zeigt Anzeichen von Kompression der Sehstrahlung und der Fissura calcarina.

Schnitt 4 c.m. (Taf. XVI, Fig. 6). Die Geschwulstmasse bildet eine lose Masse, welche das Mark vollständig ersetzt hat, und zwar in der Ausdehnung, die Fig. 6 angiebt oder bis zur Fissura occipito-parietalis. Jedoch ist das Mark hier recht fest. Die Grenze der Geschwulst nach unten sehr undeutlich. Sie *erreicht nicht die Sehstrahlung*. Die Rinde ist überall verschont.

Schnitt 5 c.m. (Taf. XVI, Fig. 5). Die Geschwulst nimmt die ganze dorsale Hälfte des Schnittes ein und hat das ganze Mark dorsal von dem Hinterhorn infiltrirt, wie auch den obersten Abschnitt der Sehstrahlung bis zu der Höhe des ersten Temporalsulcus. Die untere Hälfte der Sehstrahlung ist normal, vielleicht ein wenig von oben nach unten comprimirt und erscheint etwas breit.

Schnitt 6 c.m. (Taf. XVI, Fig. 4.) Die Neubildung hat noch grössere Ausdehnung und nimmt das ganze Mark dorsal vom Unterhorn ein. Sie infiltrirt das Mark unter C^a, C^p, P^2, Lobus paracentralis, Gyrus cinguli und selbst den dorsalen Abschnitt der occipitalen Strahlung bis zu der Höhe des ersten Temporalsulcus und dem dorso-lateralen Rand des Balkens. Die ventralen 25 m.m. der Sehstrahlung sind vollständig normal, erscheinen aber breit (von oben nach unten ein wenig zusammengedrückt).

Schnitt 7 c.m. (durch den hinteren Teil des Pulvinars, Taf. XVI, Fig. 3). Die Geschwulstmasse infiltrirt das Mark unter den C^a, C^p, P^2, Gyrus cinguli und dringt nach unten bis zum lateralen Rand das Nucleus caudatus mit diffuser Grenze vor. In wie weit dieses Ganglion infiltrirt ist, ist nicht möglich makroskopisch festzustellen, aber das Ganglion ist nach innen verdrängt. Die Rinde oder Oberfläche des Gehirns ist nirgends zerstört.

Die ganze Sehstrahlung ist unberührt.

Schnitt 8 c.m. (durch den rothen Kern, Taf. XVI, Fig. 2). Auch hier hat die Geschwulstmasse ungefähr dieselbe Ausdehnung, und nimmt das Mark des C^a, C^p und des Gyrus cinguli ein. Die untere Grenze ist sehr diffus und liegt in der Höhe des durch die Geschwulst infiltrirten Nucleus caudatus. *Die Corona radiata* ist *also vollständig destruirt* wie die Capsula interna; und die Gitterschicht scheint die Barrière der hervordringenden Geschwulstmasse zu sein.

Der Thalamus ist sonst nicht berührt.

Schnitt 9 c.m. (durch den vorderen Thalamuskern, Taf. XVI, Fig. 1). Die Geschwulstmasse vermindert sich, wie die Figur zeigt, aber die Grenzen sind überall so diffus, dass man nicht entscheiden kann, wo Geschwulstmasse, wo Gehirnsubstanz vorhanden ist. Nach unten dringt die Geschwulst bis zur oberen Grenze des Putamens und dann lateral von diesem Ganglion in die Capsula externa bis zur unteren Grenze des Linsenkörpers. Das Mark des C^a und I ist also infiltrirt und die Corona radiata zerstört. Die Centralganglien sonst unversehrt.

Schnitt 10 c.m. Die Schnittfläche ist normal.

Die Geschwulstmasse *hat also das Mark* der vorderen und hinteren Centralwindungen, der oberen und unteren Parietalwindungen, des Paracentrallappens, der Balkenwindung, des Præcuneus, zum Teil der Angularwindung diffus infiltrirt, und erstreckt sich von der Fissura occipito-parietalis interna bis zum Frontalhirn; sie hat auch die Verbindung der Rinde dieser Windungen mit den Centralganglien aufgehoben. Dagegen sind die Centralganglien und die Sehbahn, den Schweifkern ausgenommen, unversehrt.

Durch den Druck ist die ganze Hemisphäre zusammengedrückt, und besonders scheint dies hinsichtlich des Occipitallappens der Fall sein.

Die Geschwulst ist von loser Konsistenz, selbst zerfallend und hat überall diffuse Grenzen.

Kleinhirn und *Medulla oblongata*.

Diese Teile zeigten weder an der Oberfläche, noch auf den Durchschnitten etwas Besonderes.

Übrigens: Degeneratio parenchymatosa et adiposa myocardii. Atheromatosis incipiens arteriar. coronar. et aortæ. Atelectasis pulmonis dextri lobi superioris. Pneumonia lobularis partis anter. pulmon. sin. Atrophia centr. hepatis. Degeneratio levis parenchym. renum.

Mikroskopische Unterzuchung: Die Geschwulst besteht aus dicht an einander liegenden kleinen Rundzellen mit verhältnissmässig grossen Zellkernen und spärlichem Protoplasma. Längs der zarten Gefässe liegen die Zellen in dichten Reihen. Das interstitielle Gewebe ist spärlich, glia-ähnlich. Die Grenzen zwischen der Geschwulstmasse und dem gesunden Hirngewebe sind selbst unter dem Mikroskope diffus, indem die Zellen dieses infiltriren. Es liegt also ein *Glioma* vor. Fleckenweise war das Gewebe degenerirt. Die Gefässe sind zahlreich.

Epikrise.

Kurzer Krankenbericht. Ausgeprägte nervöse Belastung. Tremor beim Vater, bei 5 Geschwiestern und anderen Anverwandten. Die Mutter starb an Schlagfluss. Der 49-jährige Arbeiter hat Alkohol gemissbraucht. Sonst gesund. In den letzten Jahren vor der Krankheit veränderte Stimmung mit herabgesetzter Arbeitskraft. Hat immer, besonders nach Alkoholgenuss, besonders an den Händen gezittert. Fiel vor 9 Jahren ohne sich zu schaden von einem Baugerüste, und war einige Tage »sich nicht ähnlich».

Erkrankte plötzlich $^{11}/_{10}$ 1894 nach einer körperlichen Anstrengung mit Schwindel ohne Verlust des Bewusstseins. Den $^{13}/_{10}$ Schwäche in dem linken Arm und den $^{15}/_{10}$ auch im linken Beine und tonische Kontraktion in der linken Hand. Dann allmähliche Progression der Lähmung ohne Parästhesien oder Schmerzen, aber mit Taubwerden der linken Seite. $^{27}/_{10}$ war der Mund schief; Parese des linken Arms und Beins. Bilaterale Hemianopsie nach links, zuerst nicht vollständige, dann absolute Verdunklung.

St. præs. $^{5-10}/_{11}$ 1894.

Wenig Kopfweh, leichte Parästhesien im linken Knie, etwas abwesend, ohne tiefere Intelligenzstörung. Kranialnerven: I, III, IV, VI. normal; II linksseitige Hemianopsie mit koncentrischer Einengerung; keine Stauungspapille; V. leichte Anästhesie; VII. leichte Parese; VIII. Verminderte Gehörschärfe, besonders links; IX. Geschmack gut, Schlucken schwierig; XII. links Parese. Links herabgesetzte Sensibilität, auch etwas rechts. Muskelsinn normal. Links: Parese. Patellarreflexe verstärkt.

Nachher: Allmählicher Verfall der Intelligenz, zunehmende Parese links. Zuletzt rechtsseitige Gesichtshallucinationen und beginnende Stauungspapille. Tod $^{17}/_{12}$ 1894.

Diagnose. *Art der Läsion.* Der Alkoholmissbrauch, der plötzliche Ausbruch der Krankheit nach einer körperlichen Anstrengung im Zusammenhang mit dem Alter führte den Gedanken auf eine leichtere Blutung oder Thrombose; besonders auf Blutung, da sich keine Gefäss-Sklerose vorfand. Die allmähliche Entwickelung der Parese, welche sich nicht dem Schwindelanfalle unmittelbar anschloss und erst nach 2 Tagen auftrat, um 2 Tage später von einer Parese des Beins gefolgt zu werden, konnte dagegen für eine *Geschwulst* sprechen. Der vor 9 Jahren erlittene Fall aus einer Höhe (ohne dass Pat. mit dem Kopf anstiess), konnte vielleicht als entferntere Ursache angeführt werden, besonders da der Pat. schon seit einiger Zeit an veränderter Stimmung und verminderter Kraft litt. Dazu konnte jedoch auch der Alkoholmissbrauch beigetragen haben.

Andererseits sprach besonders das Fehlen eines ausgeprägten Kopfwehs und der Stauungspapille gegen Geschwulst. Je mehr die Krankheit sich entwickelte, desto klarer wurde es, dass eine Geschwulst vorlag, wenn auch erst sehr spät eine Andeutung einer Stauungspapille erschien. Es war besonders die auffallende Somnolenz, das allmähliche Fortschreiten der Krankheit, das allmähliche Herabgehen körperlicher und geistiger Kräfte, welche eine solche Diagnose wahrscheinlich machten, wenn auch der plötzliche Anfang anscheinend nicht damit in Übereinstimmung stand. Es fehlten auch nicht Andeutungen von Reizsymptomen — der tonische Krampf anfangs und dann bisweilen leichte Parästhesien.

Lokaldiagnose. Nachdem die Diagnose auf Geschwulst gestellt war, machte sich die Frage gleich geltend, ob sie lokalisirbar und operabel wäre. Es war dann gleich klar, dass sie in der rechten Hemisphäre lag. Die wichtigsten Symptome waren linksseitige Hemiplegie und Hemianopsie. Aus dem Krankenbericht ging es hervor, dass die Hemiplegie sich nicht gleich als eine vollständige zeigte, sondern dass zuerst der linke Arm, 2 Tage später das Bein gelähmt wurde, und hinsichtlich der Hemianopsie konnte nachgewiesen werden, dass sie ursprünglich, ja selbst später ($^{15}/_{11}$) bisweilen nur eine relative war, d. h. Pat. war im dunklen Felde nicht vollständig blind.

Der letzte Umstand wies darauf hin, dass die Sehbahn nicht zerstört war, sondern nur gedrückt, und das Fehlen der hemianopischen Reaktion sprach eher für eine Lokalisation occipital als frontal vom äusseren Kniehöcker, wenn auch bei der Annahme, dass die Hemianopsie ein indirektes Drucksymptom war, das Verhalten der Pupillen gegenüber dem von verschiedenen Seiten eingeworfenen Licht nicht entscheidend sein konnte. Es wurde also angenommen, dass die Geschwulst irgendwo auf die Sehstrahlung drückte, dass sie aber nicht auf sie unmittelbar übergriff, da die Hemianopsie dann jedenfalls constant sein müsste. Mit der von mir angenommenen Lage der occipitalen Sehbahn nämlich in der Höhe der zweiten Temporalwindung wurde die Geschwulst dorsal von dieser Linie verlegt.

Die hinsichtlich sowohl der Ausdehnung als Intensität unvollständige Hemiplegie wies auf eine Lokalisation in der Nähe des Armcentrums hin. Die motorische Bahn dürfte anfangs nicht zerstört, sondern nur gedrückt worden sein.

Nach dieser Auseinandersetzung sollte also die Geschwulst zwischen dem Armcentrum in den Centralwindungen und dem oberen Teil der Sehstrahlung liegen; und es wurde deshalb der untere Parietallappen als Ausgangspunkt angenommen, und dass sich die Geschwulst von dieser Gegend sowohl nach hinten unten wie nach vorn und oben ausdehnte. *Diese Annahme bestätigte sich auch vollständig bei der Sektion.*

Die nächste Frage war; ist sie operabel, ist sie dem Messer zugänglich, liegt sie oberflächlich oder tief? Dabei wurde in Anbetracht der zuerst partiellen Lähmung, welche sich auf den Arm beschränkte und erst später auch das Bein

umfasste, und der gelinden Art, eine Lokalisation in der inneren Kapsel ausgeschlossen. Also entweder im Mark, in der Corona radiata oder in der Rinde. Folgende Umstände sprachen für eine tiefere Lage: das Fehlen jeder Jackson'schen Epilepsie, das Fehlen ausgeprägter Parästhesien und ausgeprägter Empfindlichkeit des *Schädels* über der supponirten Stelle. Zwar fand sich bisweilen eine gewisse Art von tonischer Kontraktur der Flexoren an der linken Hand. Pat. konnte bein Tragen von Gegenständen die Finger nicht spontan lösen, und später empfand er, wenn auch anscheinend selten, Ameisenkriechen und Stechen vom Knie bis in die Zehen, aber diese Reizsymptome waren sehr ephemär.

Auch der geringe Grad vom Kopfweh sprach gegen eine kortikale Lokalisation.

Alle diese Umstände machten eine Lokalisation im Mark sehr wahrscheinlich, was sich auch bestätigte. Überall berührt die Geschwulstmasse nur die Rinde, ohne sie irgendwo zu durchbrechen, oder eigentlich kortikal zu werden, oder die Rinde zu infiltriren. In dieser Hinsicht ist der Fall für den Chirurgen lehrreich.

Was die *Art der Geschwulst* betrifft, so war es schwierig weiter zu kommen als zu sagen: sie muss schnell wachsen und also wahrscheinlich maligner Natur sein. Also wahrscheinlich ein zellenreiches Sarkom oder Gliom, und diese sind ja gewöhnlich infiltrirend.

Die Natur und die Ausdehnung der Geschwulst machten zwar eine *Operation* nicht unmöglich, aber andererseits den Erfolg sehr ungewiss. Und die Sektion bestätigte die Berechtigung davon, dass sie nicht versucht wurde. Es zeigte sich nämlich, und die Abbildungen machen es klar, dass die Geschwulstmasse das Mark so infiltrirt hat, dass die Grenzen nicht mit dem Mikroskop bestimmt werden können. Bei dem Durchschneiden des frischen Gehirns war ich erst selbst unsicher, was ich vor mir hatte, eine Erweichung oder eine lose Geschwulstmasse. Erst das Anschwellen der Gehirnoberfläche machte dieses wahrscheinlich sowie die Rosafarbe des Gewebes. Das Verfahren, nicht mit Operation einzugreifen, war also das einzig richtige. Einem Eingriff wäre wahrscheinlich profuse Blutung und Herabsetzung der Kräfte, wenn nicht der Tod, gefolgt und, wenn sie gelungen wäre, würde vollständige Lähmung gefolgt sein und baldiges Recidiviren mit allen damit zusammenhängenden Schwierigkeiten, ohne Hoffnung auf Verlängerung des Lebens.

Analyse der Symptome.

Der Fall ähnelt in gewissen Hinsichten dem Falle n:o 3, Anders Ersson, in diesem Teile (S. 36), und deswegen gelten hier auch einige dort in der Epikrise gemachte Bemerkungen über die allgemeine Wirkung der Geschwülste.

Psychische Störungen.

Schon nach dem Falle vor 9 Jahren hatte sich der Pat. während einer Zeit verändert. Das war transitorisch. Dann in der letzten Zeit vor dem Ausbruche der Krankheit war die Veränderung seiner Stimmung selbst den Verwandten auffallend. Eine tiefer eingreifende Intelligenzstörung trat nicht gleich bei dem Ausbruche der Krankheit ein. Schon etwa 1 Monat nach dem Beginn der Lähmung verfiel Pat. in einen gleichgültigen Zustand, der allmählich, wenn auch durch »lucida Intervalla» unterbrochen, bis zum Tod fortschritt. Die tiefe Somnolenz ähnelte dem bei Geschwülsten gewöhnlichen Zustande.

Es fragt sich nun, wurde dieser Zustand durch den Druck der Geschwulstmasse oder durch ausgedehnte Zerstörung in der rechten Hemisphäre verursacht. Dass der Druck beim Tode recht bedeutend war, erleidet keinen Zweifel; die glatte Oberfläche und der zusammengedrückte Zustand der Windungen zeigen es deutlich, aber gewiss war die Geschwulstmasse auch dann bedeutend grösser. Anfangs machte sich der Druck gewiss weniger geltend, denn die Geschwulst infiltrirte und ersetzte das Mark; auch war das Kopfweh sehr gering, kaum ausgeprägt, und eine Stauungspapille fehlte bis zu den letzten Tagen und war selbst dann wenig hervortretend. Dagegen wies die schon bei der Aufnahme in's Krankenhaus bestehende Hemianopsie auf einen starken Ferndruck hin.

Hatte denn die grosse Zerstörung des Gehirns den Zustand verursacht? Dabei kann ich nicht umhin an den ersten Fall, Malm, dieses Teiles zu erinnern, wo fast das ganze Mark der rechten Hemisphäre malacisch oder in cystöse Räume umgewandelt war, ohne dass dadurch die Intelligenz in auffallendem Grade gelitten hatte. Eine Destruktion der rechten Hemisphäre scheint nicht eine ausgeprägte Intelligenzstörung hervorzurufen.

Man hat auch Grund zu fragen, ob nicht durch den Zerfall der Gehirnsubstanz oder bei der Entwickelung grosser Geschwulstmassen toxische Stoffe gebildet werden, welche das Gehirn vergiften. Eine bestimmte Antwort auf diese Frage lässt sich zwar nicht geben; aber die Herabsetzung des psychischen Lebens scheint in diesem Falle doch genügend als eine Folge des Drucks zu erklären zu sein.

Die verschiedenen Faktoren des psychischen Lebens scheinen alle in ungefähr gleichem Grade gelitten zu haben. Die Perceptionen waren träge, das Urteilsvermögen wie das Gedächtniss vermindert und der Wille geschwächt; die Gerucherinnerungen waren verblasst u. s. w.

Seelenblindheit oder Seelentaubheit waren nicht vorhanden. Auch kein Reiz der Psyche, was um so auffallender ist, da die Geschwulstmasse bis zur Rinde von innen hervordrang.

Sprache. Motorische Aphasie. Pat. soll immer undeutlich gesprochen haben. Im Krankenhause trat eine bestimmte Verschlechterung ein, welche oben im Status præsens als ein gewisser Grad von ataktischer Aphasie bezeichnet wird. Den $^{11}/_{11}$ wird die Sprache als stossweise ausgesprochen bezeichnet. Am $^{14}/_{11}$ sprach Pat. lange Zeit mit sich selbst. Am $^{17}/_{11}$ war das Sprechen noch schwieriger und unverständlicher, obschon Pat. zu verstehen schien. Am $^{21}/_{11}$ sprach er viel vor sich hin und glaubte, dass er mit Verwandten spräche. Von dieser Zeit ab hatte er auch Gesichtshallucinationen.

Es war also wahrscheinlich teils eine motorische Parese, teils ein Reizzustand des motorischen Sprachapparats vorhanden. Es ist deshalb von Interesse, dass *über* dem grösseren Teil *der Broca'schen Region sich frische Pialblutungen befinden*, wie Figur S. 124 zeigt.

Andere Formen von Aphasie waren nicht vorhanden und auch keine Pialblutungen an den resp. Centren.

Kranialnerven. I. Die Geruchempfindung war nicht gestört und die Centren waren nicht von dem Krankheitsherd getroffen.

II. Hemianopsie. Die gleich am ersten Tage im Krankenhause beobachtete linksseitige Hemianopsie war eine absolute, aber an den folgenden Tagen war ich mehrmals unsicher, ob eine Hemianopsie bestand oder nicht. Die Proben fielen verschieden aus. In der That wechselte der Zustand, und oft war die Hemianopsie nicht absolut; Pat. war im dunklen Felde nicht absolut blind. Später wurde die Hemianopsie absolut und konstant. Dies deutete, wie schon gesagt, nicht auf eine totale Zerstörung der Sehbahn, sondern auf einen in der Stärke wechselnden Ferndruck, was sich auch bei der Sektion bestätigte.

Aber nach der Sektion hat man Grund zu fragen, auf welchen Punkt der Sehbahn wirkte der Druck? In der That ist der Abstand der Sehbahn von der Geschwulstmasse ein bedeutender, nämlich überall 1—2 c.m. oder mehr. Das Fehlen einer hemiopischen Pupillenreaktion konnte auf die Sehstrahlung hinweisen. Die Form des Tractus (Taf. XVI Fig. 1) macht es nicht wahrscheinlich, dass er gedrückt war; der äussere Kniehöcker (Fig. 2) dagegen hat die Form, als ob er etwas gedrückt wäre, und ebenso die occipitale Sehstrahlung (Fig. 3—5), welche breiter und von oben nach untern zusammengedrückt erscheint. In der That ist es nicht sicher anzugeben, wo die Sehbahn dem Druck ausgesetzt war. Auch der ganze Occipitallappen war nach hinten geschoben und machte den Eindruck als ob er gedrückt wäre.

Von dem Falle 24 im ersten Teil, wo auch eine Geschwulst, welche auf die Sehstrahlung etwas übergriff (Teil I, Taf. XXXI, Fig. 3), aber wo nicht eine Hemianopsie, sondern nur eine koncentrische Einschränkung nachgewiesen wurde (Karte A, n:o 29), unterscheidet sich dieser Fall durch die bedeutend grössere Geschwulstmasse und den vielleicht in Folge dessen vermehrten Druck. — Mit dem Anwachsen der Geschwulst verengte sich das Gesichtsfeld (Perimeterkarten I, II).

Für den Chirurgen ist es von Wichtigkeit, dass Hemianopsie durch eine so entfernte Geschwulst verursacht werden kann.

Sehschärfe und Stauungspapille. Jene war bei der Aufnahme normal und eine Stauungspapille bestand gar nicht. Erst in der letzten Zeit konnte eine beginnende Stasis nachgewiesen werden, obschon der intrakranielle Druck gewiss dann enorm gestiegen war. Dies ist auffallend und spricht gegen die Druck-Theorie. Auch im Falle 3 dieses Teiles, S. 26, war ungefähr dasselbe Verhältniss vorhanden. Sollte es darauf beruhen, dass die Geschwulst mitten im Mark eingebettet war und nirgends an den Duralraum grenzte, wodurch phlogogene Stoffe der Papille nicht zugeführt wurden?

Hallucinationen. Besondere Aufmerksamkeit zogen die vom 21. November an auftretenden rechtsseitigen Gesichtshallucinationen auf sich. Schon im Teil I habe ich sechs Beobachtungen über einseitige Gesichtshallucinationen angeführt, und diese von mir gemachten Mitteilungen waren die ersten von Sektion begleiteten Beobachtungen in der Litteratur. Schon 1888 wurden von *Séguin* und dann von *Mackay* einige solche, aber nur klinische Beobachtungen gemacht, und seitdem haben *F. Peterson* (New-York), *Schweinitz, Bidon, Souchon, Lamy, Putzel* auch einige interessante Mitteilungen gemacht.

Ausserdem habe ich in diesen Tagen eine neue Beobachtung gemacht, und zwar in einem Falle von Geschwulst in der linken Hemisphäre des Kleinhirns, und ich konnte voraussehen, dass die Gesichtshallucination nach oben rechts erscheinen würden; und der Pat. bestätigte, dass die Hallucinationen immer in dieser Richtung erschienen waren.

Von den 8 von mir beobachteten Fällen kamen 6 zur Sektion wie auch der *Schweinitz*'sche Fall. In allen meinen Fällen fanden sich Veränderungen in den Occipitallappen oder ihrer unmittelbaren Nähe, während in dem *Schweinitz*'schen Falle solche nicht nachgewiesen werden konnten, wohl aber ein luetisches Exsudat an der Basis des Gehirns und an dem Tractus in Verbindung mit Meningitis.

Einseitige Hallucinationen im blinden Felde bei Hemianopsie sind also, wenn auch nicht ein untrügliches, jedoch ein sehr wichtiges Zeichen einer Läsion des Occipitallappens der entgegengesetzten Seite oder seiner Umgebung. Im vorliegenden Falle dagegen erregte es mein Erstaunen, dass die Hemianopsie eine linksseitige war, aber die Hallucinationen nach rechts projicirt waren. Es war nun von Interesse zu erfahren, dass bei der Sektion piale Blutungen im linken Occipitallappen entdeckt wurden, nämlich an der Margo falcata an der Fissura occipito-parietalis. Es unterliegt wohl keinem Zweifel, dass diese die Hallucinationen verursacht hatten.

Im Teil I, S. 151 und ff., habe ich die Ansicht ausgesprochen, dass die *Gesichtshallucinationen nicht im Sehcentrum* selbst (in der engeren Bedeutung genommen) *gebildet werden*, sondern ausserhalb des Gebietes der Fissura calcarina, und gewöhnlich in Folge von Processen, welche die laterale Fläche des Occipitallappens oder seiner nächsten Umgebung reizen. Es ist nun von Interesse dass im vorliegenden Falle eine sehr begrenzte Läsion, vorliegt welche die Fissura calcarina gar nicht berührte.

Hinsichtlich der *Beschaffenheit dieser Hallucinationen* suchte ich zu konstatiren, ob sie von den Augenbewegungen abhängig waren, und konnte konstatiren, dass Pat. die Figuren nur dann sehen konnte wenn die Augen nach rechts gerichtet waren. Es muss in Zusammenhang hiermit hervorgehoben werden, dass die Augen während der letzten Zeit anhaltend nach rechts gerichtet waren. In Anbetracht der von *Munk, Obregia, Schäfer* u. A. gemachten Versuche, dürfte man also berechtigt sein, anzunehmen, dass eine Reizung der Occipitalrinde Augenbewegungen hervorruft, sowie auch auf Grund meiner Beobachtungen gleichzeitig Hallucinationen, welche in eine bestimmte Richtung des Raumes projicirt werden. Aber in welchem Verhältniss stehen die Augenbewegungen und die Hallucinationen? Diese letzteren werden bisweilen nach oben projicirt, wie meine Fälle 30 und 28 (Teil I) zeigen, gewöhnlich aber mehr nach der Seite hin. Im vorliegenden Falle waren sie, wie sich zeigt, nach oben rechts projicirt. Von Anderen sind nur spärliche Beobachtungen über den Zusammenhang der Augenbewegungen mit den Seh-

hallucinationen gemacht worden. *Peterson* in New-York hat in einen Fall von Paranoia (New-York medic. Journal: 30. Aug. 1890) folgende Bemerkung gemacht: »If pat. directs his eyes towards his right side, where the visions appear, the move still farther towards the right.» In meinem Falle ist weiter beobachtet worden, dass, wenn eine Person dem Pat. die Aussicht benahm, das hallucinirte Bild verschwand, und Pat. setzte sich im Bett auf, um an der Seite der vor ihm stehenden Persone vorbei zu sehen.

Diese spärlichen Beobachtungen zu deuten, ist nicht leicht. Im *Peterson*'schen Falle scheint es, als ob die Hallucination im Auge läge, da sie sich mit dem Auge bewegte, in meinem Falle entstanden die Hallucinationen gewiss in der Occipitalrinde; das zeigt die dort vorhandene Pialblutung. Die Beobachtung, dass Pat. die Bilder nur bei einer gewissen Richtung der Augen sehen konnte, deutet darauf, dass eine Reizung an der linken Margo falcata gleichzeitig Hallucinationen erweckte, welche eine ganz bestimmte Lokalisation im Raume nach rechts einnahmen, und die Augen in eine bestimmte Richtung nach diesem Punkte ablenkten; die Augen konnten jedoch, wenn auch schwierig, von dieser Richtung abgelenkt werden, aber erst beim Fixiren dieses Punktes erschienen die Hallucinationen wieder.

Die Beobachtung, dass die Hallucination von einer vor dem Pat. stehenden Person zum Verschwinden gebracht wurden, scheint in Widerspruch mit der Natur einer spontan in der Rinde entstehenden und nach aussen projicirten Hallucination zu stehen und scheint besser mit einem ausserhalb des Pat. befindlichen reellen Gegenstand übereinzustimmen. Die Beobachtung lässt sich aber erklären, wenn man annimmt, dass das Bild in eine bestimmte Entfernung vom Pat. verlegt wurde. Dieses aber setzt eine bestimmte Konvergenz der Sehaxen und eine damit in Übereinstimmung stehende Accommodation voraus.

Es ist auch bemerkenswerth, dass Pat. eine auf der Wand gezeichnete Figur, z. B. ein Gesicht, von dem hallucinirten Bild unterscheiden konnte. Dies lässt sich auch durch die gegebene Auslegung der Erscheinung, nämlich dass die Figur eine andere Konvergenz der Augenaxen forderte, erklären, aber auch in anderer, nahe zur Hand liegender Weise, nämlich dass die mit Kreide gezeichnete Figur andere Form und Farbe als die Hallucination hatte, u. s. w.

Der Fall bietet also verschiedene, vielleicht neue, Gesichtspunkte über die Natur der Hallucinationen, aber es wäre verfrüht aus den einzelnen bisher zugänglichen Beobachtungen in dieser Hinsicht Schlüsse zu ziehen. Sie fordern immerhin zur erneuerten Beobachtung auf, und die oben gemachten Auseinandersetzungen werden nur als hypothetische Vermuthungen von mir betrachtet. Endlich bemerke ich, dass die von dem Pat. gesehenen Bilder vollständig, nicht halb waren. So war es auch immer in den früheren von mir mitgeteilten Fällen. Es handelte sich also nicht um »hemiopische» Bilder. Wären sie im Sehcentrum gebildet worden, würden sie, der Theorie nach, halbe Bilder gewesen sein.

III. IV. VI. *Pupillen.* Eine hemiopische Pupillenreaktion war nicht zu erwarten, da die Geschwulstmasse so entfernt von der Sehbahn lag (Vgl. S. 124). — Die Reaktion der Pupillen bot sonst nichts Besonderes dar.

III. IV. VI. *Augenbewegungen.* Schon oben sind diese Störungen berührt. Diese Störungen traten nicht von Anfang der Krankheit an auf, sondern erst am 10. November. Pat konnte die Augen nach links nicht über die Mittellinie hinaus bewegen. Schon Nachmittags desselben Tages wurden die Bewegungen freier, und am 15. Nov. waren die Bewegungen normal. Vom 21. Nov. an trat die konjugirte Augenbewegung nach rechts auf, um jedoch nach einigen Tagen, als Pat. somnolenter wurde, nachzulassen. Am 29. Nov. wurde sie von Neuem bemerkt, wie am 21:ten in Verein mit rechtsseitigen Hallucinationen. So war es auch später am 3. December. Schon früher war auch Zwangslage eingetreten, der Kopf war nach rechts gerichtet.

Für die Erklärung der Augenbewegungen habe ich oben die Pialblutung an dem linken Occipitallappen in Anspruch genommen. Aber es fragt sich auch, ob nicht die Geschwulst die Augenablenkung verursachen konnte. Und diese Frage ist um so mehr berechtigt, da die Geschwulst ihre Lokalisation im rechten Parietallappen hat. *Wernicke* sucht, wie bekannt, nach dem unteren Parietallappen ein Centrum für die konjugirte Augenablenkung zu verlegen, und im Teil I habe ich nachgewiesen, dass der Befund im Falle 16 mit einer solchen Ansicht in Übereinstimmung stehe, ohne jedoch zu behaupten, dass der Fall die Richtigkeit der *Wernicke*'schen Ansicht positiv *bewiese*.

Es ist zur Zeit noch unentschieden, ob wirklich ein Centrum für konjugirte Augenablenkung im P^2 liegt. Thatsache ist, dass einer plötzlichen Reizung durch Blutung, und besonders Geschwulst, gewöhnlich konjugirte Ablenkung folgt, wo auch der Herd liegen mag. In diesem Falle kann man nur sagen: Anfangs war die Augenablenkung nicht da, obschon die Geschwulst in P^2 oder in der Nähe dieser Windung angefangen hatte; später bei gesteigertem Druck oder Reiz der Parietalrinde trat sie ein, ohne konstant zu werden. Ihre Inkonstanz spricht hier gegen ein Abhängen der Augenablenkung von der Reizung der P^2 Rinde. Übrigens müsste hier, wenn P^2 das Centrum wäre, eine Parese eingetreten sein, denn das Mark war zerstört; also Ablenkung nach rechts. Dagegen spricht das Auftreten der Augenablenkung im Verein und gleichzeitig mit den Gesichtshallucinationen dafür, dass sie durch die Blutung im linken Occipitallappen hervorgerufen wurde.

V. Die Anästhesie war wenig ausgesprochen und betraf alle Qualitäten.

VII. Die Parese betraf wie gewöhnlich auch die oberen Äste, aber nicht deutlich den Gaumenbogen. Ein Blick auf die Taf. XVI, Fig. 1, 2, 3, erklärt die Störungen in dem Quintus und Facialis.

VIII. Die bilaterale Herabsetzung des Gehörs steht in vollständiger Übereinstimmung mit der bilateralen Innervation der Gehörcentren und dass die Leitung zum rechten Gehörcentrum durch den Druck der Geschwulstmasse beeinträchtigt war (Taf. XVI, Fig. 1—3). — Auch *Hallucinationen* nach links sind erwähnt und lassen sich leicht aus der Reizung des rechten Gehörcentrums erklären.

IX. Eine Störung des Geschmacks wurde nicht sicher festgestellt. — Die Schwierigkeit bei dem Schlucken kann viel-

leicht von der Herabsetzung der Pharyngealreflexe abhängen. Die Herabsetzung ist jedenfalls auffallend und weniger gewöhnlich, wie auch in Anbetracht der unilateralen Störung schwierig zu erklären.

XI. Auch eine leichtere Störung der Innervation der Larynxmuskeln scheint vorhanden gewesen.

Bemerkenswerth ist die Parese des linken M. cucullaris.

XII. Die Parese der linken Zungenhälfte bedarf keiner Erklärung.

Sensibilität.

Eine Herabsetzung der Sensibilität der linken Seite war vorhanden.

Die Störung hat alle Sinnesqualitäten betroffen, wenn man ausnimmt, dass der Muskelsinn nicht genauer geprüft werden konnte. Die beobachtete Störung dieses Sinnes auch an der rechten Seite kann wohl von der allgemeinen Herabsetzung der Psyche abhängen.

Motilität.

Die Parese der linken Seite unterscheidet sich in diesem Falle sowohl hinsichtlich ihrer Entstehung wie Entwickelung von der in anderen Fällen von Hemiplegie.

Nach einer körperlichen Anstrengung hatte Pat. einen Schwindelanfall, wovon er sich jedoch vollständig erholte. Zwei Tage später bemerkte er eine Schwäche im linken *Arm*, und, wenn er etwas fassen sollte, wurde er wie gelähmt und konnte den Arm nicht beherrschen. Noch zwei Tage verflossen, ohne dass Pat. etwas Krankhaftes bemerkte; dann trat eine Schwäche sowohl im Arm wie im Bein ein. Gleichzeitig bemerkte er eine Art von tonischem Krampf. Die Hand löste sich nicht vom selbst, sondern schloss sich kramphaft um die Dinge. Nach diesem Tag schritt die Schwäche fort, und eine Paralyse entwickelte sich schnell und war schon bei der Aufnahme in's Krankenhaus vollständig. Im linken *Beine* entstanden, wie schon erwähnt, die Symptome erst einige Tage nach denen in dem Arme; die Schwäche war geringer als im Arm, und die Parese entwickelte sich nicht so schnell wie im Arme. Er konnte selbst am 10. November das Bein etwas bewegen, es im Knie beugen, und selbst die Ferse vom Bette heben u. s. w.

In den Bauchmuskeln war die Schwäche links noch geringer.

Diese allmähliche Entwickelung der Paralyse sowie der Umstand, dass die Schwäche im Beine sich nicht schnell und intensiv entwickelte, steht in vollem Einklang sowohl mit der Natur der Geschwulstbildung als mit dem gewöhnlichen Gesetz für die kortikalen Läsionen der motorischen Centren und Bahnen. Die Art der Störung deutet auch darauf, dass die Geschwulst erst in der Nähe des Armcentrums sich entwickelt und später um sich gegriffen hat. Der Sektionsbefund steht damit auch in Übereinstimmung (vgl. Taf. XVI, Fig. 1—4). Das Centrum der Geschwulst liegt in der mittleren Höhe der hinteren Centralwindung aber etwas mehr nach hinten und hat erst später den dorsalsten Teil der Centralwindungen oder das Beincentrum ergriffen.

Im Folge der grossen Ausdehnung der Geschwulstmasse giebt der Fall keine für die Lokalisationslehre neuen Gesichtspunkte.

Reizsymptome.

Es ist auffallend, dass die Irritationsphänomene im vorliegenden Falle gering waren, und zwar sowohl hinsichtlich der Sensibilität wie der Motilität.

Sensibilitätssymptome. Anfangs fehlte jedes Reizsymptom vollständig. Nach etwa 3—4 Wochen traten einige Parästhesien im Form von Stechen und Ameisenkriechen im linken Knie und nach unten bis in die Zehen auf. Später scheinen auch sie verschwunden zu sein, und nur sensorielle Reizsymptome im Form von Hallucinationen traten auf.

Motilitätssymptome. Dagegen traten schon gleich vom Anfang Zeichen von motorischer Reizung der Hand auf, wie schon erwähnt. Auch diese waren sehr gering und vorübergehend, und jedes Anzeichen eines allgemeinen oder lokalen klonischen Krampfes fehlte, was besonders in diagnostischer Hinsicht lehrreich ist.

Dagegen nahm Pat. zuletzt mit dem Kopf eine Zwangslage nach rechts (s. oben) ein. Diese trat in Zusammenhang mit den rechtseitigen Hallucinationen und der konjugirten Augenablenkung auf. Die Kopflage muss also wohl auch in Zusammenhang mit den Hallucinationen stehen, aber zu beweisen, dass sie von der Reizung eines bestimmten Punktes in der Rinde stammte, ist meiner Meinung nach nicht möglich, insbesondere da eine solche Zwangslage fast jeden epileptischen Anfall einleitet.

Die übrigen Symptome boten nichts Besonderes dar.

Fall 11. Eklund.

Arbeiter. 72 Jahre alt.

Taf. XV. Fig. 1—4; Taf. XVII. Fig. 1, 2,

Klinische Diagnose: Hemiplegia sin. (Tumor?)

Anatom. Diagnose: Glio-sarcoma lobi parietalis infer. dextri.

Zusammenfassung: Der 72-jähr. Alkoholiker wurde nach anstrengender Arbeit von Parese der Finger der linken Hand sowie von Zuckungen befallen und wurde zuerst partiel dann total hemianopisch nach links und paretisch in der linken Seite. Hatte später Gesichtshallucinationen nach rechts. Eine grosse Geschwulst infiltrirte das Mark und die Rinde des rechten Parietallappens sowie zum Teil die Sehstrahlung. Beginnende Meningitis über der linken Hemisphäre. — Die Hemianopsie war zuerst ein Fernsymptom. Die rechtsseitigen Gesichtshallucinationen werden durch die Reizung des linken Occipitallappens erklärt. Die Entwickelung der Krankheit ist in diagnostischer Hinsicht lehrreich.

Anamnese. Grossvater und Grossmutter des Pat. starben in hohem Alter. Der Vater war ein entschiedener Alkoholiker, litt vom 33. Jahre an Athemnoth und Herzklopfen und starb plötzlich an Schlagfluss im Alter von 50 Jahren. Die Mutter starb in demselben Alter an einer unbekannten Krankheit. Von 8 Geschwistern sind 4 gestorben, eines an Lungenschwindsucht. Von den übrigen ist nichts bekannt. Pat. hat 4 Kinder, von denen 2 gesund sind, eines leidet an Kopfschmerz, eines ist schwächlich.

Die hygieinischen und übrigen *Lebensverhältnisse* des Pat. waren sehr wechselnd. Oft hatte er es recht gut, oft hat er Noth gelitten. Gegen seinen Magenkatarrh gab die Frau ihm gewöhnlich einen Schnaps in Kaffe und so entwickelte er sich zum *Alkoholiker*. Auch *Tabakmissbrauch* hat er sich hingegeben. *Luetische Infektion leugnet er.*

Er beschäftigte sich früher mit Arbeit auf dem Lande und in den letzten Jahren mit Holzhacken und soll sich bei anstrengender Arbeit nie geschont haben.

Die psychische und körperliche Entwickelung des Pat. war normal, und sowohl Intelligenz, Gedächtniss wie Stimmung waren immer gut bis zum Jahre 1890, als die Frau starb. Seit dieser Zeit war sein Gemüth nach Aussage der Kinder gedrückt, und er hatte seither keine Ruhe, besuchte seine Kinder unmotivirt und verliess sie oft ohne Veranlassung. Er hat seit jener Zeit keinen Alkohol mehr genossen. Sonst wurde nichts Abnormes bemerkt.

Als Kind machte er die Masern durch. Mit den 25. Jahre begann Athemnoth sich einzustellen und von dieser Zeit an litt er an Magenkatarrh und Diarrhöe.

In späteren Jahren hatte er bisweilen *Schwindelgefühl* und *Sausen in den Ohren,* doch nie in höherem Grade. Der Schlaf war früher immer gut, aber von der Mitte Januar dieses Jahres (1894) an trat eine Veränderung ein, indem der *Schlaf schlechter* und oft von *Kopfschmerz* und *Frösteln* gestört wurde.

Seine Krankheit *fing* anscheinend *plötzlich an.* Am *13. Dec 1893* machte er eine kleine Wanderung von etwa 15 Kilometer von seiner Heimath zu seinem Sohne. Dort am Vormittage angekommen, begann er Holz zu hacken und arbeitete fort bis 3 Uhr Nachmittags. Am Mittage fühlte er sich *frostig* und *eigenthümlich* im Körper. Er ging auf den Abtritt, aber als er nach der Defäkation den Hosenträger befestigen wollte, merkte er, dass die *Finger der linken Hand nicht* mehr ihren *Dienst thun wollten; auch die der rechten Hand waren nicht wie früher.* Schwindelgefühl oder Hallucinationen sollen nicht vorgekommen sein. Nachdem er eine Weile sich über die Situation gewundert hatte, kehrte er in das Haus zurück und hielt dann die Hosen mit dem rechten *Unterarm;* der *linke hing schlaff* an der Seite und war *taub.* Die Tochter half ihm jetzt zu einem Stuhle und bemerkte, dass der *Mund* nach dem linken Ohr *verzogen* war, und dass es *im Gesicht* und besonders in den Lippen *zuckte.* Die Augen stierten und hatten einen eigenthümlichen Ausdruck; ob sie abgelenkt waren, erinnert sich die Tochter nicht. Pat. sprach nur undeutlich und unverständlich. Der *linke Arm* und die linke Hand lagen *schlaff* an dem Knie, und mit der rechten suchte er vergebens seinen Anzug in Ordnung zu bringen. Als keine Besserung eintrat, wurde Pat. nach einigen Stunden in's Bett gebracht. Die Hände waren kalt, aber nicht die Füsse. Er wurde mit »Schlagwasser» begossen. Nach einer Weile fing Pat. plötzlich an, sich zu strecken und die *Arme heftig zu bewegen* und laut zu *schreien.* Die Brust hob sich heftig. Bald nachher schlief er ein.

Am folgenden Morgen erwachte er mit *Kopfschmerz,* empfand dabei auch ein Gefühl von *Ameisenkriechen* in der Haut. Übrigens war er matt. Gehörs- oder Gesichtshallucinationen waren nicht vorhanden. Am Tage besserte sich der Zustand, Pat. wollte nach Hause gehen, wurde aber zurückgehalten, und erst am folgende Tage wurde er in seine Heimath gebracht; doch konnte er die letzten 5 Kilom. selbst gehen. Seine Familie bemerkte jetzt nichts Ungewöhnliches in seinem Benehmen, nur dass er etwas müde war, und Pat.ging aus um Holz zu hacken. Dabei empfand er selbst, dass die *Finger* die Axt nur schwierig halten konnten.

Während einer Zeit von einem Monat waren seine Kräfte etwas herabgesetzt, aber sonst waren seine Seelenkräfte normal.

Mitte Januar ging er einmal aus. Bei seiner Rückkehr war es ihm eigenthümlich im Kopf. Es *sauste vor den Ohren,* er *sah Ringe* und *Streifen von Licht,* welche vor seinen Augen tanzten, und zwar in gerader Richtung vor den Augen, weder nach rechts, noch nach links. Im Munde empfand er einen *bitteren Geschmack.* Es *zuckte in den Augenlidern* und *auch in den Beinen.*

So blieb es bis Anfang *Februar,* als der *Zustand* sich *verschlechterte.* Seit dieser Zeit war er bettlägrig, unvermögend etwas zu thun. Seine Verwandten bemerkten, dass er *an der linken Seite gelähmt* war und *nach links nicht sehen konnte.* Eine Störung des Gefühls wurde nicht wahrgenommen, aber er fror, klagte über *Kältegefühl am Scheitel,* weshalb er sich oft am Kopf rieb. Bisweilen wurde es ihm »*licht vor den Augen*». Brillen konnten ihm keinen Nutzen bringen. Eine Störung beim Sprechen wurde nicht wahrgenommen, ausgenommen dass er mit den Antworten etwas zögerte. Beim Essen klagte er, dass es ihm »im Rachen brenne». Auch hatte er *Schwierigkeit beim Schlucken.* Der Harn ging einmal spontan ab.

Da keine Besserung eintrat, wurde er in's Krankenhaus gebracht und wurde daselbst am 14. Febr. 1894 aufgenommen.

Status præsens *16.—22. Febr. 1894.*

Allgemeinzustand. Pat. ist bettlägrig, kann sich im Bette nicht selbst aufrichten und übrigens sich nicht selbst behelfen. Der Körperbau etwas schwach. Das Fleisch ist reduzirt. Die Nase roth. Der Appetit ist gering. Die Darmentleerung spärlich.

Die Radialarterien sind ein wenig sklerotisch. Der Puls giebt am Sphymographen einen »*Pulsus differens*», und zwar rechts einen »Pulsus parvus et tardus», links fast einen »Pulsus celer et magnus».

Frequenz 80. T. afebril.

Subjektive Symptome.

Pat. liegt des Tages gewöhnlich *in* einem *somnolenten Zustande* mit bisweilen eintretendem tieferen Schlaf. In den Nächten ist er oft wach und braucht Hülfe.

Pat. hat und hatte besonders in der letzten Zeit verschiedene subjektive Empfindungen. Von diesen sind jetzt nur die *Geschmackhallucinationen* (s. unter IX. *Geschmack)* und das Gefühl von *Frieren* und der *Kopfschmerz* zurückgeblieben. Um das Frieren zu beseitigen, bedeckt Pat. beständig den Kopf mit einem Tuch.

Den *Kopfschmerz* lokalisirt Pat. in der linken Stirngegend (regio supraorbitalis), und von da aus erstreckt sich das Gebiet wie ein Band zum hinteren Teil der Temporalgegend. Wenn Pat. sich im Bette aufrichtet, hat er das Gefühl, als ob etwas im Hinterkopf liege, und als ob es nach unten in den Nacken fallen wollte.

Objektive Untersuchung.

Psyche. Pat. befindet sich, wie schon erwähnt, gewöhnlich in einem somnolenten Zustande. Er fasst korrekt auf und antwortet korrekt und deutlich auf Anfragen. Seine *Intelligenz* ist also nicht tiefer benommen oder gestört. Das *Gedächtniss* ist für in der Zeit entferntere Ereignisse gut. Dagegen erinnert er sich nicht gut dessen, was in der letzten Zeit geschehen ist.

Die Gesichts-, Farben-, wie Gehörs-, Geruchs- und Geschmacks-Gedächtnisse sind *erhalten* geblieben. Die *Reflexionsfähigkeit* ist deutlich *herabgesetzt.* Keine Zwangsvorstellungen oder perversen Triebe.

Die gedrückte *Stimmung* fällt gleich in die Augen. Besonders, wenn er von seinen Verwandten besucht wird, ist er traurig. Ist dabei jedoch eigensinnig.

Sprache. Pat. antwortet etwas träge, aber korrekt und deutlich. Keine Paraphasie. Fasst auch die Bedeutung sowohl der gedruckten wie der geschriebenen Buchstaben und liest richtig vor. Versteht auch die Zahlen und bezeichnet sie richtig, jedoch nur bis zu der Zahl 4, durch Zeichnen von geraden Streichen. 5 bezeichnet er mit so vielen Strichen, als an der Tafel Raum finden. Keine Seelenblindheit.

Kranialnerven.

I. Pat. erkennt und nennt gleich Schnupftabak. Terpentinoel unterscheidet er nicht gleich von Kampher. Ammoniak und Essig, beide verdünnt, erkennt er nicht, aber empfindet sie als verschiedene Geruchstoffe. Eau de Cologne giebt Geruchsensation. Zwischen rechts und links besteht kein Unterschied.

II. Die *Sehschärfe* konnte nicht geprüft werden, indem Pat. aus Eigensinn nicht antwortet und die Augen schliesst.

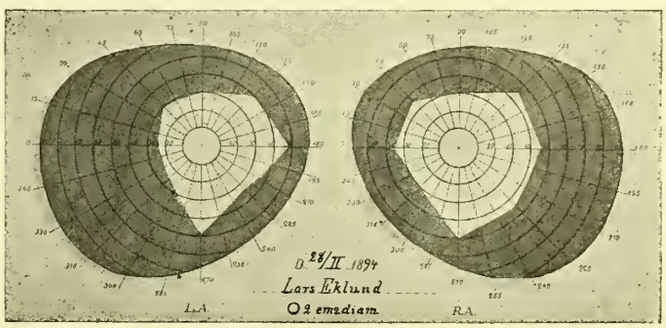

Pat. erkennt *Farben.* Die *Gesichtsfelder* s. die Karte; die Zuverlässigkeit der Abmessung kann wegen des Zustandes des Pat. nicht garantirt werden.

Nach *späteren* Untersuchungen besteht eine linksseitige *Hemianopsie* mit der Grenzlinie ungefähr durch die Mittellinie.

Augenhintergrund trotz wiederholten Versuchen unmöglich zu untersuchen, da Pat. hartnäckig die Augen schliesst und Schwierigkeiten macht.

III, IV, VI. Keine hemiopische Reaktion.

Die *Augenbewegungen* nicht beschränkt, ausgenommen dass er die Augen extrem *nach links nicht ablenken* kann. Kein Nystagmus.

V. Genauere Untersuchung war unmöglich.

Tastsinn. Ein leichtes Berühren empfindet der Pat. ebenso *gut* in der Stirn und im Gesicht, und beiderseits in gleichem Grade.

Der *Schmerzsinn* scheint nirgends herabgesetzt zu sein.

Temperatursinn: Die Resultate unsicher. 36,5° C. empfindet er als warm. 28° C. als kalt. Gleich auf den beiden Seiten.

VII. Geringe linksseitige Parese. Die *Augen* schliessen sich beiderseits gleich gut, ebenso wird die Stirn beiderseits gleich leicht gerunzelt. Der *linke Mundwinkel* steht etwas *tiefer.*

Der *M. masseter sin.* zieht sich etwas *schwächer* zusammen als der M. m. dexter.

VIII. *Gehör* beiderseits in gleichem Grade *herabgesetzt.* Hört die Taschenuhr in einer Entfernung von 20—30 cm. und schwaches Sprechen in einem Abstand von 1—2 Metern.

IX. *Geschmack.* Kein Unterschied zwischen der Spitze und Wurzel der Zunge. Schwache Salzlösung wurde als Bitteres

aufgefasst, gleich auf beiden Seiten; schwache Zuckerlösung links als süss, rechts bisweilen als süss, bisweilen als bitter; schwache Essiglösung bisweilen als süss, bisweilen als sauer, und zwar gleich an beiden Zungenhälften. Chininsulphat wurde als stark und süss empfunden und gleich auf den beiden Seiten.

Pat. empfindet *spontan* einen *bitteren Geschmack* im Munde.

Schwierigkeit beim Schlucken fester Speisen.

X. Die Herzthätigkeit ist etwas beschleunigt.

XI. Die *Stimme* etwas *heiser* und schwach.

Die linke Schulter kann nur wenig gehoben werden.

XII. Die Zunge kann nur wenig herausgestreckt werden und weicht nach rechts ab. Keine trophischen Störungen.

Sensibilität.

Genauere Untersuchungen wurden durch die Schlaffheit des Pat. vereitelt.

Tastsinn: Der Pat. empfindet an den Armen und Beinen gut und in gleichem Grade leichtes Betasten mit dem Finger oder einem Papierstreifen.

Der *Schmerzsinn*, ebenfalls grob geprüft, scheint auch nicht wesentlich herabgesetzt zu sein.

Temperatursinn: Das Resultat muss als unsicher bezeichnet werden. Pat. empfindet in der Hand 36.5^0 als warm, 30^0 als kalt, und beiderseits gleich.

Lokalisationssinn: Keine Störung, indem Pat. bei geschlossenen Augen die berührte Stelle anzeigen kann. Er nennt dabei immer die rechte Hand, die linke oder den rechten Fuss, den linken u. s. w. Darauf aufmerksam gemacht, sagt er, dass er »weggekommen» ist, aber korrigirt sich nicht, wenn der Versuch wiederholt wird.

Reizbarkeit der Nerven und Muskeln für den faradischen Strom:

Oberer Facialis	rechts	6 c.m.	links	1 c.m.	
Unterer »	»	5,5 »	»	6 »	
N. accessorius	»	7 »	»	7,5 »	
» ulnaris	»	5 »	»	6 »	
» medianus	»	6 »	»	6 »	
» peroneus	»	6 »	»	6 »	
Musculus zygomaticus	»	5 »	»	5 »	
» biceps	»	6 »	»	6 »	
» brachialis int.	»	4 »	»	4,5 »	
» vastus int.	»	2 »	»	2,5 »	u. s. w.

Motilität.

Pat. liegt auf dem Rücken und kann im Bette nicht die Lage ändern. Die Beine sind oft gekreuzt.

Arm: Der *linke Arm* ist *paretisch*. Pat. kann ihn jedoch zum Gesicht führen, sowie gegen die Mittellinie des Körpers: hilft gern dabei mit der rechten Hand nach. Kann dagegen nicht einen vorgezeigten Gegenstand greifen, sondern greift fehl, nach vorn oder nach hinten.

Brust: Der Brustkorb hebt sich beiderseits gleichmässig.

Beine: Die Beine werden beide nach oben in gleichem Grade hinaufgezogen.

Krämpfe oder fibrilläre Zuckungen sind nicht vorgekommen.

Reflexe.

Sowohl die Kubital- wie *Patellarreflexe* sind schwach. Kein Dorsalklonus.

Hautreflexe fehlen.

Harn und bisweilen auch *Faeces* gehen spontan in's Bett.

Vasomotorische Störungen: Die Gefässe s. oben. Die *linke Hand* ist wenig *kälter* anzufühlen als die rechte. Sonst keine Störungen.

Trophische Störungen sind nicht vorhanden.

Innere Organe.

Lungen: Nichts Besonderes. Hustet nicht. Respiration 12.

Herz: Töne rein und kräftig. Keine absolute Herzdämpfung. Der Spitzenstoss, im 5:ten Zwischenrippenraum 3 c.m. nach innen von der Mamillarlinie, ist etwas hebend und wird von einem Finger bedeckt.

Leber: Nichts Besonderes.

Magen: Am $^{17}/_{2}$ Erbrechen. Acidität 0.26 %, keine Salzsäure-, aber Milchsäure-Reaktion.

Harn schwach sauer, klar; sp. Gew. 1,019, frei von Eiweiss und Zucker.

Tagesaufzeichnungen.

$^{22}/_{2}$. Pat. ist sehr träge und apathisch. Ist heiser; der Klang der Stimme verschwunden. Harn und Faeces gehen in's Bett. Er *zupft* an der Decke *mit* der *linken Hand*.

$^{24}/_{2}$. Die ganze *linke Hand* und der linke Arm sind *paralytisch*. *Arm und Finger rechts* sind gewöhnlich *in Kontraktionsstellung*. *Im rechten Arm Zuckungen*, wechselnd damit, dass Pat. bisweilen mit dem Arm schlägt. Erkennt nicht seine Verwandten. *Strabismus*. Keine Reflexe.

$^{26}/_{2}$. Puls gleichmässig, 80. Pat. empfindet, wenn man den linken Arm kneift. Mit der rechten Hand pflückt und tappt er ausserhalb des Bettes herum. Bei der Anfrage, warum er das macht, antwortet er, dass er »die Knöpfe knöpfen» will. Beginnender Decubitus.

$^{2}/_{3}$. Pat. ist seit einigen Tagen weniger schlaff. Beantwortet die an ihn gestellten Fragen. Heute Verschlimmerung. *Zuckungen in der rechten Hand*. Kann nur schwierig geweckt werden. Der Harn geht in das Bett. Pat. empfindet Nadelstiche im Gesicht gleich auf den beiden Seiten. An dem *linken Arm vollständige Anästhesie*. An dem *linken Beine* ist Pat. für Stiche *noch etwas empfindlich*.

$^{3}/_{3}$. Abends greift Pat. mit der rechten Hand *nach rechts* von der Mittellinie. Auf Befragen antwortet er, dass er »Hauskobolde» sah. Auch sah er Fische, im Bettlaken eingewickelt. Später Abends sah er den Teufel selbst vor sich stehen; aber er wollte keine Beschreibung von ihm geben. Pat. lag nach rechts gedreht. *In den beiden Quadranten nach rechts* scheint er *noch Sehvermögen* zu haben.

$^{4}/_{3}$. Heute Vormittags hat Pat. noch Erinnerung an seine *Hallucinationen*. Erzählt dass er »schwarze Kobolde gesehen, welche in schwarzem Wasser hüpften», und behauptet, dass die Patienten im Krankensal auch mit den Kobolden tanzten. Er sah sie weder nach oben, noch nach unten. Sie plauderten mit einander, aber Pat. verstand nicht, was sie sagten.

Abends neue Hallucinationen. Pat. lag nach rechts gewendet. Er *sah nach rechts* und *recht viel nach oben* teils *Segelboote*, teils Tafeln, und er griff nach diesen.

$^{5}/_{3}$. Tafeln sind auch heute dem Pat. erschienen. Sie waren »buntgefärbt». Pat. lag mit dem Gesicht gerade *nach vorn,* und in dieser Richtung erschienen die *Hallucinationen.* Am 7. Abends erschien ein weisser Hase, und Pat. suchte ihn zu greifen. Nachher sah er etwas *nach links* von der Mittellinie. Lag dann mit dem Gesicht ebenfalls nach vorn.

$^{6}/_{3}$. Greift auch heute Abend nach etwas; wollte von heute ab nichts von seinen Hallucinationen mitteilen.

$^{8}/_{3}$. Soporös. Einzelne *Zuckungen* in der *rechten Hand.* Pat. giebt kein Zeichen, dass er etwas versteht.

$^{9}/_{3}$. T. 37,3°. Wie gestern. *Hemiopische Reaktion besteht nicht.* Die *Pupillen von Mittelgrösse,* nicht völlig rund, sondern von Form unregelmässig.

Die ophthalmoskopische Untersuchung wurde durch Katarakta incipiens und stetige oscillirende Bewegungen des Auges vereitelt. Ob Veränderungen im Augenhintergrunde vorhanden waren, wurde nicht entschieden. Aber die *Papillæ* nerv. optic. erschienen mehr *grauroth* als normal.

Um 4. Nachmittags wurde bronchiales Athmen über beiden Lungen gehört. Um $^{1}/_{2}$ 7 Nachm. war die T. 38,8°. Resp. 40. P. 120. Verschied $^{9}/_{3}$ 1894 um 8,20 Nachmittags.

Sektion.

Die *Dura* ist mit dem Schädel nicht zusammengelöthet. An ihrer Oberfläche blutreich, überall gespannt, sowohl in den frontalen, als occipitalen Teilen. An ihrer Innenseite findet man *über den rechtsseitigen Centralwindungen* eine etwa 5 + 4 c.m. grosse, ganz *frische Blutung*, ebenso an der Oberfläche der anliegenden Pia.

Die *Pia* sonst ohne Veränderung; sie ist blutreich, an der Oberfläche der Geschwulst sehr dünn. Die Oberfläche des Gehirns ist abgeplattet mit verwischten Sulci. Bei der Herausnahme beobachtet man, dass die *rechte Hirnhälfte*, besonders in den parietalen Teilen, sich bedeutend hervorbuchtet. Hier findet man auch eine groblobirte *Geschwulst.*

Die *Gefässe* etwas atheromatös und steif.

Die *linke Hälfte* ist auffallend kleiner, ohne makroskopische Veränderungen darzubieten.

Im dritten Ventrikel findet sich ein unregelmässiger, von vorn nach hinten 6 m.m., von oben nach unten 6—7 m.m. messender *Blutfleck,* welcher 2 m.m. nach hinten vom aufsteigenden Vicq d'Azyr'schen Schenkel liegt und etwa 8 m.m. nach vorn vom Ganglion habenulæ und 10 m.m. nach unten vom Medullarstreifen. Er ist ganz frisch und oberflächlich.

Am gegenüberliegenden Punkte in der Wand, also der rechten Hemisphäre, findet sich auch eine kleine Blutung, welche 3 m.m. hinter dem hinteren Rand des aufsteigenden Vicq d'Azyr'schen Schenkels liegt, und 12 m.m. nach unten vom Markstreifen und etwa 8 m.m. vom Ganglion habenulæ. Diese Blutung misst 3 m.m. vorn, 1 hinten, 7—8 von vorn nach hinten. Keine reaktiven Veränderungen in der Nähe.

Die linke Hirnhälfte ist vor dem Splenium mit der rechten leicht verlöthet und zeigt überhaupt *eine nicht unbeträchtliche Reizung, besonders in der Nähe der Margo falcata am Übergange zwischen O- und P-Lappen.* Diese erstreckt sich hier auf der Aussenfläche des O-lappens einige c.m. diffus hinab. An der Aussenfläche des rechten O-lappens war keine deutliche Reizung zu sehen. Sonst war nichts Bemerkenswerthes in dieser Hemisphäre vorhanden.

Die rechte Hemisphäre.

Aus der Schädelhöhle herausgenommen, verändert das Gehirn seine Form und nimmt nach 1—2 Tagen in der Härtungsflüssigkeit die in der Fig. 1., Taf. XV, angegebene Form an. Die Mitte der Hemisphäre wird von einer *orange-grossen, rundlichen Geschwulstmasse* eingenommen. Diese hat besonders den *unteren Parietallappen infiltrirt,* greift aber auch auf die angrenzenden Partien der *Angularwindung* und der *ersten Temporalwindung* über. Dadurch sind die angrenzende hintere Centralwindung, die erste und zweite Temporalwindung, die übrige Angularwindung sowie die Occipital- und obere Parietalwindung bedeutend *zusammengedrückt.* An der Oberfläche der Geschwulstmasse lassen sich noch die Form der Windungen und die Sulci im Ganzen erkennen, wie aus der Figur 1. hervorgeht, Die Oberfläche der Neubildung ist rauh und wie etwas haarig. Die Geschwulstmasse ist *halbhart* anzufühlen, nicht schwappend.

Die Hemisphäre wurde in 1 cm. dicke Scheiben zerteilt.

Schnitte 1—5 c.m. vor dem Occipitalpole. An allen diesen Schnittflächen finden sich keine pathologischen Veränderungen.

Schnitt 4 c.m. (Taf. XV, Fig. 2). Der Schnitt fällt durch den occipitalen Teil der Geschwulstmasse ungefähr an der Grenze zwischen der Angularwindung und dem unteren Parietallappen (s. Fig. 2.). In wie weit die Angularwindung infiltrirt ist, zeigt die Fig. 1 am besten. Die Ausdehnung der Geschwulstmasse tritt auch am besten an der Figur hervor. Diese nimmt hauptsächlich die Gegend zwischen der zweiten Temporalwindung und dem oberen Parietallappen ein, infiltrirt also A und P^2, und misst in der Höhe 4, in der Tiefe 3 c.m., und hat diese beiden Windungen ausser Lage gebracht und gleichzeitig gedrückt. Nach innen dringt die Geschwulst bis zum dorsalsten Abschnitt der Sehstrahlung hervor und begrenzt sich hier diffus, aber infiltrirt nicht die Sehstrahlung, welche sich ganz distinkt abzeichnet. *Sie infiltrirt vollständig* die *Rinde.* Die Grenzen nach oben und nach unten gegen P^1 und T^2 sind scharf.

Schnitt 5 c.m. (Taf. XV, Fig. 3). Die Geschwulst nimmt eine noch grössere Fläche ein und misst in der Höhe 5 c.m., in der Tiefe 4 c.m.. infiltrirt die bedeutend vergrösserte P^2 und nach unten A, erstreckt sich von dem ersten Temporalsulcus bis zum Sulcus intraparietalis und hat P^1 zusammengedrückt. Die Rinde des P^2 ist infiltrirt, ausgenommen die dorsalsten und ventralsten Ränder.

In die Tiefe *dringt* die Geschwulst bis *in den dorsalsten Abschnitt der Gratiolet'schen Strahlung,* ohne jedoch diese vollständig zu infiltriren. Sie zeichnet sich im Gegenteil recht gut ab.

Schnitt 6 c.m. (Taf. XV, Fig. 4). Hier dringt die noch ausgedehntere Geschwulstmasse bis in das Unterhorn ein und durchsetzt den dorsalsten Abschnitt der Sehstrahlung in einer Ausdehnung von 2 c.m. vom Balken nach unten (s. Fig. 4).

Die Masse misst in vertikaler Richtung 5,5 c.m., in frontaler 6 c.m., und nimmt die vergrösserte P^2 und den dorsalsten Teil der T^1 ein. Die Geschwulst ist hier wie sonst der Degeneration anheimgefallen.

Schnitt 7 c.m. (Taf. XVII, Fig. 1). Die Geschwulstmasse hat hier ihre grösste Ausdehnung, nimmt an der Oberfläche des

Gehirns P^2 und zum Teil T^1, sowie das ganze Mark der P^2, T^1 und den obersten Teil der Gratiolet'schen Strahlung ein, welche diffus infiltrirt ist. Die untere Grenze der Geschwulst lässt sich hier nicht makroskopisch bestimmen, sie liegt anscheinend in der Höhe des ersten Temporalsulcus, ungefähr 1 cm. dorsal vom Boden des Unterhorns und etwa in der Höhe des äusseren Kniehöckers und wenige mm. occipital von diesem Ganglion.

Die Geschwulst greift nicht auf die Rinde, aber auf das Mark der C^p über.

Schnitt 8 c.m. (Taf. XVII, Fig. 2. Durch den äusseren Kniehöcker). Die Geschwulstmasse ist bedeutend vermindert, dringt bis zur Rinde der P^2 hervor, greift weder auf C^p noch T^1 über; sie erstreckt sich nach hinten etwa bis zu der äusseren Grenze des Schweifkerns. Die Grenzen sind überall diffus.

Kleinhirn und Medulla oblongata.

Weder an der Oberfläche, noch auf der Schnittfläche wurde etwas Pathologisches wahrgenommen.

Deutliche Zeichen einer Kompression dieser Teile wurden nicht beobachtet.

Keine Anschwellung der Papillæ nervorum opticorum konnte post mortem konstatirt werden.

Die Sektion des übrigen Körpers wurde von den Verwandten verweigert.

Mikroskopische Untersuchung.

Die *Geschwulstmasse* ist sehr lose und von zahlreichen dünnwandigen Gefässen durchzogen. Hie und da finden sich kleinere Blutungen oder Pigmenthäufchen. Sie besteht aus dicht an einander liegenden Zellen ohne eigentliches Stroma. Die Zellen sind teils *Rundzellen* verschiedener Grösse, grössere mit grösseren Kernen und deutlicher scharf konturirter Protoplasmascheibe und kleinere, wahrscheinlich jüngere Zellen, mit grossen Kernen und spärlichem Protoplasma ohne Kontur, teils *Spindelzellen* mit grösseren Kernen und spitzen oder abgerundeten Enden. Beide Arten von Zellen bilden unter einander gemischte Kolonien und zahlreiche Übergangsformen von Zellen finden sich; die Rundzellen scheinen überhaupt jüngere Formen zu sein. Inseln von degenerirtem Gewebe sind eingestreut.

Es liegt also ein *Glio-sarkom* vor.

Um die genauere Lage der Hämorrhagien in den Wänden des dritten Ventrikels zu untersuchen, wurde von der linken Hemisphäre eine Serie von mikroskopischen Frontalschnitten verfertigt. Aus diesen erhellte, dass die Hämorrhagie bis 0,5—0,75 m.m. in die Wand in der Höhe des oberen Umfanges des rothen Kerns eindrang und sich nach vorn hin bis zu der vorderen Grenze dieses Kernes ausdehnte und nach hinten an etwa 80 mikroskopischen Schnitten als tiefliegende Blutung zu verfolgen war. Diese Ausdehnung entspricht also den vordersten etwa 3 m.m. des rothen Kerns. Die Blutung lag 1 m.m. medial von dem medialen Rande dieses Kernes und schräg nach oben innen und beschränkte sich auf die graue Substanz der Ventrikelwand. An denselben Schnitten sieht man die Bündel des Oculimotorius durchtreten.

Wie schon erwähnt, waren die Blutungen beiderseits in den Wänden symmetrisch.

Epikrise.

Kurzer Krankenbericht. Der 72-jährige Arbeiter hatte wie der Vater Alkohol gemissbraucht. Der Vater starb an Schlagfluss. Bis in das hohe Alter hatte er anstrengende Arbeit; war aber immer stark und gesund. Nach dem Tode der Frau 1890 wurde er verstimmt und eigenthümlich. Seit der Mitte Januar 1894 war der Schlaf gestört, und er litt an Kopfschmerz.

Am 13. Dec. 1893, nach körperlicher Anstrengung, wurde er von Schwäche und Taubsein der Finger der linken Hand befallen, auch die der rechten Hand waren nicht wie früher; der Mund wurde nach der linken Seite hinaufgezogen, und Zuckungen stellten sich in der linken Gesichtshälfte ein, und darnach wurde die linke Seite schlaff. Später begann er zu schreien und mit den Armen zu schlagen. Nach zwei Tagen konnte er eine längere Strecke wandern. Bei der Arbeit empfand er Schwäche in der linken Hand.

Mitte Januar nach einer Promenade empfand er Sausen in den Ohren und Licht-phänomene vor den Augen und hatte Geschmackshallucinationen. Seitdem paretisch in der linken Seite. Hatte Frostgefühl am Scheitel und sah »Licht vor den Augen». Den 14. Febr. 1894 ins Krankenhaus aufgenommen.

St. præs. *16.—22. Febr.* Arteriosklerose, Pulsus differens, bettlägrig. Geruch- und Temperatur-Hallucinationen oder Parästhesien. Kopfschmerz. Etwas schlaff; keine Aphasie. I. Recht gut. II. Nach links beschränktes Gesichtsfeld; später Hemianopsie, ohne hemiopische Pupillenreaktion. Hinsichtlich des Augenhintergrundes kein sicherer Augenbefund. III, IV, VI. Parese des linken Auges bei extremer Ablenkung nach links. V. Keine Anästhesie. VII. Parese links. VIII. Beiderseits etwas herabgesetzt. IX. S. oben. XI. Stimme heiser. XII. Parese links. Sensibilität: keine deutliche Abnormität. Motilität: linksseitige Parese im Arm und Bein. Reflexe: schwach; Harn und Faeces gehen unwillkürlich ab. Innere Organe zeigen nichts Abweichendes, ausgenommen dass das Herz dilatirt ist.

Nach und nach verfiel Pat. in einen somnolenten und zuletzt komatösen Zustand. Reizungsphänomene in Form kleiner Zuckungen traten in der rechten Hand auf (selten in der paretischen linken s. $^{22}/_{2}$), die linke Hand wurde anästhetisch, wie auch in geringerem Maasse das linke Bein. Seit d. $^{3}/_{3}$ bis zum Tode hauptsächlich wiederholte Hallucinationen nach rechts und Deviation der Augen nach derselben Seite hin. Pupillen kaum verändert. Tod $^{9}/_{3}$ 1894.

Diagnose.

Art der Läsion. Der Fall war nicht leicht zu diagnosticiren. Einerseits sprach die plötzliche, wenn auch unbedeutende Parese nach der grossen körperlichen Anstrengung (Wanderung von etwa 15 kilom. und Holzhacken während mehrerer Stunden) so bestimmt gegen eine Geschwulst und für eine kleine Blutung oder in Anbetracht des früheren Alkoholmissbrauchs, der vorhandenen Herzdilatation und des Pulsus differens und der Form der Pulskurve für eine Thrombose eines kleineren Gefässes. Und diese Auffassung fand eine gewisse Stütze darin, dass Pat. nach Erholung binnen einigen

Tagen nicht nur ohne Schwierigkeit längere Strecken wandern konnte, sondern auch recht gut arbeiten konnte. Das *gelinde Kopfweh* und die *geringen* Reizsymptome sprachen auch anscheinend eher gegen als für einen Tumor. Alle Versuche, durch die ophthalmoskopische Untersuchung einen Haltpunkt in der Sache zu erlangen, scheiterten durch den Eigensinn des Pat., indem er bei den Versuchen, ihn zu untersuchen, die Augen schloss und Augenbewegungen ausführte. Auch die beginnende Katarakt stand hindernd im Wege. Zwar glaubte ich, kurz vor dem Tode beobachten zu können, dass die Papillæ nervorum opticorum etwas diffuse Grenzen hatten, aber das Resultat der Untersuchung war zu unsicher. Übrigens bestand gewiss keine ausgesprochene Stauungspapille, denn bei der Sektion war ich in Stande, diese zu untersuchen, und fand *keine Schwellung der Papillæ*.

Aber wenn einerseits viele Umstände für eine Thrombose und gegen eine Geschwulst sprachen, so war doch die Entwickelung der Krankheit ziemlich charakteristisch für eine Geschwulstbildung. Andererseits traten auch, besonders gegen das Ende, Zeichen einer intrakraniellen *Blutung* auf, da Pat. $^{8}/_{3}$ in einen soporösen Zustand verfiel.

Es war also im Leben die Diagnose nicht ganz klar, ob ein Tumor vorlag oder nicht.

Da durch die *Sektion* eine grosse *Geschwulst* nachgewiesen worden ist, und ausserdem eine *Blutung*, sowohl an der Oberfläche der Geschwulst wie in demselben Gebiete, eine suprapiale Blutung sowie kleine Blutungen in den dritten Ventrikel und ausserdem eine meningeale Reizung an der Aussenseite des linken Occipitallappens, — so ist es lehrreich, die Symptome auseinander zu setzen, um zu sehen, in wie weit diese mit dem durch die Sektion nachgewiesenen Befund zusammenstimmen.

In dieser Hinsicht ist es erst auffallend, in welchem hohen Grade dieser Fall mit dem Falle Sundelin (S. 120), übereinstimmt. In beiden liegt eine infiltrirende grosse Geschwulst in der Mitte der rechten Hemisphäre vor. In beiden hat das Neoplasma erst das Mark infiltrirt; aber im vorliegenden Falle greift es auf die Rinde über und dringt bis an die Oberfläche des Gehirns hervor und ruft zugleich hier eine subdurale und subpiale Blutung hervor; im Falle Sundelin dagegen bildet die Rinde gegen die sonst das Gewebe infiltrirende Geschwulst eine Barrière, welche undurchdringlich ist. In beiden Fällen war die Kompression des Gehirns bedeutend. Die Ausdehnung des Neoplasma nach vorn und hinten war im Falle Sundelin etwas grösser, und das ganze Mark des oberen Parietallappens und der Centralwindungen war von ihm infiltrirt. Nach innen griff die Geschwulst in beiden Fällen etwas auf den dorsalen Abschnitt der Sehstrahlung über, ohne den ventralen zu zerstören. Die Centralganglien waren in beiden Fällen im Ganzen verschont, wie auch die Sehbahn (s. unten).

Endlich fand sich in beiden Fällen eine meningeale Irritation oder Blutung an der Margo falcata des rechten Occipitallappens.

Diese Übereinstimmung hat nicht nur für die Diagnose der Gehirntumoren eine gewisse Bedeutung, sondern ist auch aus physiologischem Gesichtspunkte lehrreich. Hier will ich zuerst die praktisch-diagnostische Seite abhandeln, um dann unter der Rubrik Analyse der Symptome die physiologische zu analysiren.

Diagnostische Ähnlichkeiten der Fälle Eklund und Sundelin.

Die *Anamnese* bietet mehrere Vergleichspunkte dar.

Aetiologie. Schon die hereditären Verhältnisse waren in so weit in den beiden Fällen ähnlich, als in den Familien der beiden Pat. eine *nervöse Belastung* vorhanden war; die Mutter Sundelin's starb während einer anstrengenden Arbeit an einem *Schlaganfall* im Alter von 46 Jahren, und der Vater Eklunds, welcher *Alkoholiker* war, starb auch an Schlagfluss im Alter von 33 Jahren. Ausserdem bestand *Tremor* in der Familie Sundelin's. Beide Pat. missbrauchten *Alkohol* in hohem Grade, sonst waren beide gute Arbeiter. Bei beiden ging eine längere Zeit vor dem Ausbruch der Krankheit *Schwermuth* oder veränderte Stimmung voraus, bei Sundelin vielleicht in Folge eines Falles 9 Jahre früher, bei Eklund in Folge des Todes seiner Frau. In welchem Masse der Alkoholmissbrauch oder vielleicht die keimenden Geschwülste diese veränderte Stimmung veranlassten, ist ungewiss.

Prodrome der Krankheit. Bei beiden kam der *Ausbruch* der Krankheit anscheinend *plötzlich*, aber schon früher hatten gewisse Symptome die drohende Gefahr angekündigt.

Unter diesen Symptomen war es auffallend, dass das *Kopfweh* bei Eklund so *gelinde* war, und bei Sundelin scheint dieses sonst so wichtige Symptom erst später angefangen zu haben. Dies scheint damit in Zusammenhang zu stehen, dass die Geschwulst bei Eklund oberflächlicher lag und schon frühzeitig die Rinde afficirte, während sie bei Sundelin nie oberflächlich wurde. Dies zeigt, dass *das Mark* relativ oder absolut *unempfindlich* für selbst maligne und sonst reizende Geschwülste ist. Das Kopfweh wird leicht bei Eklund durch die meningealen Reizung erklärt; bei beiden nahm es mit dem gesteigerten Druck zu.

Ausbruch der Krankheit. In beiden Fällen gab eine excessive körperliche Anstrengung den scheinbaren Anstoss zum Ausbrauch der Krankheit (s. oben) und in beiden Fällen begannen die ersten Symptome erst eine Weile nach dieser Anstrengung. Zuerst trat Störung des Bewusstseins ein, wenn auch in verschiedenen Formen. Weiter äussert sich die Krankheit bei Beiden zuerst in sehr begrenzten Gebieten; bei Sundelin 2 Tage später mit einer gewissen Schwäche vielleicht mit gelinder Kontraktion in der linken Hand beim Greifen einer Tasse Kaffee; bei Eklund fingen die Symptome gleich mit Schwäche in den Fingern an in Verbindung mit Kontraktion des Gesichtes, wo auch Zuckungen bemerkt wurden. Bei diesem traten also Reizsymptome etwas deutlicher hervor, in Übereinstimmung mit der kortikalen Ausdehnung des Neoplasma; dann brach eine Art von epileptischem Anfall bei Eklund aus und am folgenden Morgen hatte er Kopfschmerz und Parästhesien.

So verflossen bei Beiden 2 Tage ohne Verschlimmerung. Darauf trat bei Beiden eine linksseitige Parese ein, welche jedoch bei Eklund auf den Arm beschränkt war.

Entwickelung. Beim Vergleichen der sich dann entwickelnden Symptomen fällt bezüglich Beider das *allmähliche*

Nacheinanderauftreten der Zeichen auf, aber während bei Sundelin nur paretische Symptome langsam erschienen, finden wir bei Eklund neben der linksseitigen Parese auch ab und zu deutliche Reizsymptome, und zwar in vielen Formen. Hier spielen besonders die subjektiven Symptome eine Rolle. Eklund empfand einen eigenthümlichen Geschmack im Munde, er hörte *Sausen in den Ohren* und sah Lichtstreifen und *Lichtringe*, es fror ihn am Scheitel, so dass er sich dort reiben musste oder ein Tuch um den Kopf legen musste, und es schmerzte ihn im Rachen beim Essen.

Auch bei Sundelin traten, wenn auch anscheinend geringfügige Parästhesien ein — *Ameisenkriechen* vom Knie in die Zehen herab. Sonst prädominirte bei ihm das *Taubsein der linken Seite*, und zwar gewiss in Folge der frühzeitigen Ausdehnung der Geschwulstmasse in das Mark der Centralwindungen, welche bei Eklund nie in demselben Grade primär afficirt wurden, sondern fast nur indirekt.

Auch das *allmähliche Fortschreiten* der Krankheit, die nach und nach eintretende *Somnolenz* und zuletzt das Koma ist Beiden gemeinsam. Bei Beiden war dieser Schlaffheitszustand von »luciden Intervallen» unterbrochen und Anfälle von plötzlich gesteigertem intrakraniellen Druck und von Reiz der Rinde wechselten bei Beiden.

Viele andere Symptome, welche auch physiologisches Interesse haben, werden unten abgehandelt. Kaum dürfte man zwei Pendants mit grösserer Ähnlichkeit finden. Die Differenzen vollenden das Bild; der Fall *Sundelin war der Typus einer subcortikalen Geschwulstbildung, der Fall Eklund einer auf die Rinde übergreifenden.*

In *praktisch-diagnostischer Hinsicht* möchte ich nur Folgendes hinzufügen. Beide *Geschwülste* waren *infiltrirend.* Das Hirngewebe ist in beiden Fällen von der Neubildung so vollständig infiltrirt und ersetzt worden, dass man daselbst nur neugebildete Elemente findet. Diese Infiltration charakterisirt sich auch durch die vollständig diffusen Grenzen der Geschwülste; und als einen Ausdruck dafür finden wir die geringfügige und erst sehr *späte Anschwellung der Papillæ nerv. opticorum*, welche vielleicht bei Eklund nicht einmal deutlich vorhanden war. Auch in dieser Hinsicht sind die Fälle lehrreich. Und diese Erfahrung haben schon *Gowers* und Andere vorher gemacht, dass selbst grössere infiltrirende Geschwülste im Mark der Grosshirnhemisphären in der Nähe der Centralwindungen ohne Stauungspapille verlaufen können.

Füge ich noch zu diesem Krankheitsbilde, dass die Geschwülste eine ungefähr gleiche Ausdehnung hatten, dass beide Fälle mit *linksseitiger Hemianopsie* ohne hemianopische Pupillenreaktion verliefen, mit geringen Gehörstörungen und endlich mit sehr bemerkenswerthen *rechtsseitigen Gesichts-Hallucinationen* und nach rechts eintretenden Augenablenkungen verliefen — so ist das Zwillingsbild der Kranken vollständig.

Lokalisation der Läsion. Bezüglich dieser Frage kann ich mich kürzer fassen. Es giebt auch in dieser Hinsicht so viele gemeinsame Punkte zwischen den beiden Fällen, dass die Gründe, welche hinsichtlich der Lokalisation bei Sundelin angeführt worden sind, auch bei Eklund im Ganzen anwendbar sind. Die zuerst in der linken Hand auftretende, dann sich auf die ganze linke Seite ausdehnende Parese deutet auf einen Herd in der Nähe des *Handcentrum.* Die zuerst unvollständige, später vollständige Hemianopsie nach links zeigt, dass der *Herd allmählich auf die Sehbahn übergriff,* und das Fehlen der hemiopischen Pupillenreaktion verlegt den Herd nach hinten von der frontalen Sehbahn. Also aus denselben Gründen wie im Falle Sundelin musste *der Herd nach dem unteren Parietallappen verlegt werden.*

Wie tief die Geschwulst liegen musste, geht in diesem Falle am besten aus den begleitenden Reizsymptomen hervor. Diese waren hier teils mannigfacher, teils öfter hervortretend als im Falle Sundelin und deuten auf eine mehr *kortikale Lage* — eine Infiltration der Rinde. Andererseits gingen hier die paretischen Symptome voraus oder erschienen etwa gleichzeitig mit den Reizsymptomen, was auf eine sowohl medulläre wie kortikale Lokalisation deutet.

Andererseits konnte eine ursprünglich kortikale Lage ausgeschlossen werden, da jede ausgesprochene Jackson'sche Epilepsie fehlte.

Die später erscheinenden rechtsseitigen Hallucinationen und die rechtsseitige Ablenkung der Augen werden unten abgehandelt.

Der Fall bietet also in Verein mit dem Falle Sundelin für den Chirurgen viele lehrreiche praktische Gesichtspunkte dar und diese beiden können als 2 etwas verschiedene Typen einer subkortikalen und einer ursprünglich subkortikalen, später auf die Rinde übergreifenden Geschwulst aufgestellt werden.

Analyse der Symptome.

Psyche. Die allgemeinen psychischen Störungen sind schon oben im Wesentlichen kurz erwähnt, und hinsichtlich ihrer Deutung kann kurzweg auf den Fall Sundelin hingewiesen werden. Die ersten Anfänge beginnen nach dem Tode der Frau. Die Schwermuth, von der er darnach befallen wurde, dürfte wohl eine stetige Hirnhyperämie unterhalten haben, wodurch eine eventuel keimende Anlage einer Geschwulstbildung hinzuzukommen begann. Ähnliche Verhältnisse (oekonomische Sorgen) liegen im Fall 3, Anders Ersson, vor. Andererseits läuft man Gefahr, dabei Ursache und Folge zu verwechseln. Unmotivirtes Handeln ging schon längere Zeit dem Insulte voraus (s. Anamnese). Nach dem Insulte traten allerlei Formen von Parästhesien und Hallucinationen auf (s. unten).

Sprache: Die leichten Störungen bieten nichts Besonderes dar.

Krauialnerven. I. Nichts Besonderes.

II. *Hemianopsie.* Der Fall ist ein interessanter Beleg und Beweis dafür, dass eine *Geschwulst im unteren Parietallappen keine Hemianopsie verursacht* und in Anbetracht des bedeutenden Drucks, welchen die Neubildung auf den Gyrus angularis gewiss schon frühzeitig ausgeübt hat, und der ausgedehnten Zerstörung des Marks des Parietallappens, kann der Fall auch als ein, wenn auch schwacher Beweis gegen die Lokalisation des Sehcentrum in der Angularwindung gelten. Jedenfalls ist die Beweiskraft des Falles nicht so stark wie die des Falles Sundelin, wo die Ausdehnung der Geschwulst grösser war. *Anfangs* trat nur eine *homonyme Einschrän-*

kung der linksseitigen Gesichtsfelder und vielleicht besonders der unteren Quadranten auf, später erst eine komplete Hemianopsie. Die etwa einen Monat später gemachte Sektion zeigte, dass die Geschwulst hier zwar den dorsalen, aber nicht den ventralen Abschnitt der Gratiolet'schen Sehstrahlung infiltrirt hatte, und zwar bis zur Höhe des ersten Temporalsulcus, 5—6 c.m. vor dem Occipitalpole. Aber ganz vorn, unmittelbar occipital vom Pulvinar, erstreckt sich die Geschwulst bis zur Höhe des inneren Kniehöckers. Es geht aus der Fig. 1, Taf. XVII hervor, dass diese Infiltration bedeutend später sich entwickelt hat.

Dieser Befund steht in Einklang mit der von mir schon früher ausgesprochenen Ansicht über die Lage der occipitalen Sehbahn. Zuerst war hier eine indirekte inkomplete Hemianopsie vorhanden, später gewiss eine indirekt auch durch Druck verursachte komplete Hemianopsie, zuletzt vielleicht eine durch Infiltration der Sehbahn unmittelbar hinter dem äusseren Kniehöcker hervorgerufene Hemianopsie.

Beide Hälften der Gesichtsfelder sind in etwa gleichem Grade schon anfangs beeinträchtigt, was auf ein Aneinanderliegen der Bündel der beiden Augen deutet, wenn es auch nicht beweisend ist.

Die Bedeutung des Ausbleibens der *Stauungspapille* ist oben kurz erwähnt.

So ist auch das *Fehlen der hemianopischen Pupillenreaktion* schon angeführt.

Hallucinationen. Interessant sind in diesem, wie im Falle Sundelin, die gegen das Ende des Lebens auftretenden nach rechts projicirten *Gesichtshallucinationen.* Auch in dieser Hinsicht ähnelt der Fall dem oft erwähnten Falle. Man hätte hier doch nach links gesehene Erscheinungen erwartet. Aber eigenthümlicherweise wie im Falle Sundelin fand sich auch hier eine ausgesprochene Meningealirritation an der Oberfläche des linken Occipitallappens (s. Sektionsprotokoll). Ganz in Übereinstimmung hiermit waren auch die Augen gewöhnlich nach rechts abgelenkt. Hierüber weise ich auf den Fall Sundelin (S. 127) hin. Dieser Fall ist also wenigstens der 10. von mir beobachtete Fall von einseitigen Gesichtshallucinationen, und die Sektion hat meine früher ausgesprochene Ansicht über die Lokalisation solcher Erscheinungen bestätigt. *Hier wie im Falle Sundelin waren die rechtsseitigen Hallucinationen nicht mit gleichseitiger Blindheit verbunden,* was für die Lokalisation und Begrenzung des Sehcentrums, die Lokalisation der Augenbewegungen und der Gesichtsvorstellungen von besonderem Werthe ist.

Aber ausnahmsweise (am $^5/_3$) traten die Erscheinungen *nach links* auf *oder gerade* nach vorn auf. Interessant ist dann zu bemerken, dass sich eine Verwachsung der beiden Hemisphären nach vorn vom Splenium vorfand. In der Nähe des rechten O-lappens war also auch eine unbedeutende Reizung vorhanden, wodurch dieses Verhalten erklärt werden kann. Beide Hemisphären waren dabei gereizt und die Bilder nach vorn projicirt.

III, IV, VI. Anfangs wurde nur eine Schwäche bei der extremen Ablenkung des linken Auges nach links beobachtet. Später wurde bei dem somnolenten Zustande Strabismus wahrgenommen; endlich beim Fortschreiten der Krankheit Schwierigkeit beide Augen nach links abzulenken, und noch später trat konjugirte *Ablenkung nach rechts* ein. Dies alles lässt sich durch die Reizung an der Oberfläche des linken Occipitallappens, weniger leicht durch die des Parietallappens, erklären. Zwar bestand wohl anfangs eine Reizung der rechten P^2, aber zu dieser Zeit fanden sich keine solchen Symptome; später war jede Einwirkung von diesem Lappen aufgehoben; es sollte also eine Parese bestehen. Doch *kann* man sich denken, dass zuletzt die Innervation von der linken P^2 sich geltend machte. Eine solche Erklärung ist selbst im Falle Sundelin anwendbar, wenn auch kaum wahrscheinlich.

Bei der Sektion wurde auch in dem dritten Ventrikel circa 8 m.m. nach vorn und unten vom Ganglion habenulæ und also etwa 1 c.m. frontal von der vorderen Mündung der Sylvi'schen Wasserleitung eine bilaterale Blutung wahrgenommen. Solche Blutungen bei malignen Geschwülsten üben fast immer eine nicht geringe Reizung auf die Umgebung aus; und da die Blutung hier bilateral war und das *Centrum für die Konvergenz der Augen und für die Pupilleninnervation* in die Nähe verlegt wird, so ist es von einem gewissen Interesse, im Leben am $^9/_3$ und schon früher beobachtet zu haben, dass die Pupillen von Mittelweite und von unregelmässiger Form und nicht vollständig rund waren, und dass weiter eine hemiopische Pupillenreaktion fehlte. Pat. machte bei den Versuchen zur ophthalmoskopischen Untersuchung oscillirende Bewegungen.

Eine Kontraktion der Pupillen oder Konvergenz der Augen war nicht vorhanden.

V. Keine besondere gröbere Störung.

VII. Schon anfangs traten auch Reizsymptome in Form von Zuckungen und tonischer Kontraktion des Gesichts auf, zu erklären durch die an das Gesichtscentrum angrenzende Geschwulstbildung. Später bildete sich Parese aus. Die Parese betraf nach Angabe nicht die oberen Facialis-Äste. In den Augenlidern traten frühzeitig Zuckungen auf (s. Anamnese).

VIII. Die geringe doppelseitige Gehörstörung steht im Einklang mit der Läsion der rechten Gehörbahn. Doch hätte man eine grössere Störung des Gehörs af dem linken Ohr erwartet. Auch *Hallucinationen* waren vorangegangen (Reizung der ersten rechten Temporalwindung).

IX. Die Beobachtungen legten eine *perverse Störung* des Geschmacks in Verbindung mit Geschmackshallucinationen dar. Ob dabei die Geschmacksbahn oder das Centrum gereizt wurde, ist unsicher. Die perverse Störung schien sich rechts zu lokalisiren.

Auch die Schwierigkeit zu schlucken ist bemerkenswerth, wenn auch zur Zeit schwierig zu erklären.

X. Der ausgesprochene Pulsus differens wird vielleicht durch Veränderungen der Aorta erklärt (Sektion verweigert).

XI. Die Heiserkeit der Stimme wird in oft erwähnter Weise erklärt.

XII. Die gewöhnliche Erklärung.

Sensibilität. Die *Anästhesie* war bei den ersten Untersuchungen nicht ausgesprochen. Später ($^2/_3$) mit dem Fortschreiten der Geschwulstbildung trat eine vollständige Anäs-

thesie in der linken *Hand* ein; am *Beine* war der Schmerzsinn diesen Tag nur in geringem Grade erhalten.

Parästhesien. Interessanter sind die Parästhesien. Schon frühzeitig vor der Aufnahme ins Krankenhaus empfand Pat. »Frieren am Scheitel», und diese Parästhesien hielten dann längere Zeit an. Er liebte es auch, den Kopf mit einem Tuche zu bedecken und sich den Kopf zu reiben. Auch hatte er Schmerzen, welche in der linken Seite lokalisirt wurden.

Diese Parästhesien sind gewiss durch die Reizung der Rinde der Centralwindung hervorgerufen.

Motilität. Auch hier finden sich sowohl Irritations- wie paralytische Symptome. Beide sind oben kurz erwähnt und lassen sich leicht erklären.

Unerwartet genug traten ($^{24}/_{2}$, $^{2}/_{3}$) die Symptome von Reizung auch in der rechten Hand und im rechten Arm auf. Dies dürfte durch eine Reizung der Pia der linken Hemisphäre erklärt werden. Eine solche Reizung wurde bei der Sektion, wenn auch nur geringfügig (s. Protokoll) entdeckt, und deutet wie die Pialreizung des linken Occipitallappens und die Zusammenlöthung der beiden medialen Flächen vor dem Splenium auf ein Übergreifen der Irritation auch auf die linke Gehirnhälfte.

Die übrigen Symptome bedürfen keiner besonderen Analyse.

IV.

Über die Beziehung der Sehfasern zu den Centralganglien.

Nachdem ich in einer vorhergehenden Abhandlung »Über hemiopische Pupillenreaktion» die Beziehung der Pupillarfasern zu den Centralganglien abgehandelt habe, so beabsichtige ich in diesem Abschnitt einige Beiträge zu der wichtigen Frage nach dem Verlaufe und der Beziehung der eigentlichen Sehbahn zu den ihr angrenzenden Centralganglien zu geben. Diese Frage hat für die Anatomie, die Physiologie, die Pathologie und die Klinik gleich grosse Bedeutung; und die früher von Anderen gemachten Beobachtungen waren, wie ich schon im Teil II. S. 355 nachgewiesen habe, nicht im Stande, dieses Problem zu lösen, indem aus den positiven Fällen von Hemianopsie nicht geschlossen werden konnte, welcherlei Funktionen den verschiedenen sogenannten subkortikalen Ganglien dem äusseren Kniehöcker, dem Pulvinar, dem Thalamus und dem Colliculus anterior zukommen.

Übersicht der Fälle.

a) Läsion der dorsalen Tractus-Fasern. Quadrant-Hemianopsie nach unten.

Fall 12. Heyden. Taf. XVII. XVIII. XIX.

b) Läsion des dorsalen Abschnittes des Kniekörpers. Quadrant-Hemianopsie nach unten.

Fall 13. Esche. Taf. XX. XXI.

c) Klinische Fälle von Quadrant-Hemianopsie nach unten.

Fall 14. I. E. Andersson. Thrombose(?) in den Centralganglien.

Fall 15. Hilda Berg. Lues in den Centralganglien.

d) Frische Blutung im Thalamus. Hemianopsie.

Fall 16. Hinrichsen. Taf. XVII, XIX.

Anhang: *Fall Jan Anderson* (Teil I. Fall 15). Taf. XIX.

e) Läsion im Thalamus und Pulvinar ohne Hemianopsie.

Fall 17. Brita Eriksdotter. Taf. XXV.

Fall 18. Christina Jönsson. Taf. XXII.

Fall 12. Heyden.

48 Jahre. Maler.

Taf. XVII. 3. 4. XVIII. XIX.

Klin. Diagnose: Multiple Sklerose, Hemiplegia, Hemianæsthesia, Hemianopsia partialis dextra.

Anatom. Diagnose: Cystæ hæmorrhagieæ ambar. hemisphær.

Friedrich Heyden wurde am 25. Maj 1890 in das Krankenhaus in Eppendorff, Hamburg aufgenommen und starb im alten Krankenhaus, Hamburg, den 19. Dec. 1893. Die Krankengeschichte und das Gehirn sind mir von Dr. H. Wilbrand gefälligst überlassen worden.

Zusammenfassung. Pat. hatte wenigstens 4 Schlaganfälle sowohl mit linksseitiger als rechtsseitiger Hemiplegie. Zufällig wurde eine rechtsseitige Quadrant-Hemianopsie nach unten entdeckt. Die Sektion zeigte, dass eine Destruktion der dorsalen Hälfte des Tractus bestand. Die Fasern für die dorsalen Retinahälften liegen also dorsal im Tractus. — Später trat eine vollständige Zerstörung der linken Sehbahn auf mit sekundärer Degeneration der Sehstrahlung hinter dem Kniehöcker. Ausserdem war eine ausgedehnte Zerstörung des Linsenkörpers vorhanden.

Anamnese. Nach Angaben der Frau litt Pat. als Kind am kalten Fieber, war später häufig magenleidend; klagte über Druck und Völle im Leib, über Appetitlosigkeit und trägen Stuhl, ohne Erbrechen. Er ist seit 20 Jahren verheirathet, hatte 5 Kinder, von welchen 3 früh starben. Eine Fehlgeburt hatte die Frau nie gehabt. Pat. ist kein Potator.

Vor *10 Jahren* hatte Pat. einen *Schlaganfall*, er fiel beim Waschen um und war kurze Zeit *bewusstlos*, mehrere Stunden fehlte die Sprache, später fiel eine *Lähmung des linken Armes*, besonders der Hand auf, die nach einigen Wochen zurückging; doch blieb die *linke Hand immer etwas schwächer;* im übrigen war Pat. auch in geistiger Beziehung in den letzten 10 Jahren völlig normal.

Am $^4/_{10}$ *1889 2:ter Anfall.* Ohne Bewusstseinsstörung, ohne Erbrechen, erfolgte eine *Lähmung des rechten Armes und Beins;*

Pat. lag 8 Tage lang zu Bett, hat sich dann meist zu Hause aufgehalten und fing im Frühjahr wieder an zu arbeiten.

Am $^{11}/_{5}$ *1890 3:ter Anfall.* Gleichfalls *ohne Bewusstseinsstörung* mit Erbrechen und Krämpfen. Es resultirte eine *Lähmung des linken Arms* und Lähmung der Schluckmusculatur, die früher niemals mit betroffen war. Wurde am $^{25}/_{5}$ ins Krankenhaus in Eppendorff aufgenommen.

Status præsens den 25. Mai 1890.

Psyche. Seit dem letzten Anfall ist der Frau auch das veränderte psychische Verhalten, der Stimmungswechsel und die *Gedächtnisschwäche* aufgefallen: vor demselben soll er geistig völlig normal gewesen sein.

Auch die *Sprache* ist *seit dem Anfalle erschwert* und *lallend.*

Kranialnerven.

I. *Geruch* ohne Störung.

III. Pupillen reagieren direkt und indirekt.

V. *Kauvermögen scheint gestört zu sein.*

VII. Im Stirnfacialis kein Unterschied, Orbicularis oculi links leichter zu überwinden als rechts. Mittlerer und unterer Teil des *linken Facialis deutlich paretisch.* Spitzen der Lippen und Pfeifen nicht möglich. Pharynx wird nur wenig gehoben. beide Gaumenbögen stehen gleich hoch.

Buccinatorfunktion wird beiderseits schwer.

IX. *Geschmack* ohne Störung.

Schlucken sehr *erschwert.* Pat. kann nur flüssige Nahrung mit Anstrengung schlucken.

XI. Hals- und Nackenmuskulatur ohne Störung.

XII. Die Zunge wird zitternd vorgestreckt. etwa 1 c.m., etwas nach links abweichend. Keine fibrillären Zuckungen in den Lippen und in der Zungenmusculatur.

Sensibilität. Tastsinn überall *gut*, Schmerzempfindung desgleichen; Nadel-Spitze und -Kopf wird überall richtig gefühlt.

Temperatursinn normal.

Motilität. Schultermusculatur *rechts* funktioniert, ist aber leicht zu überwinden. Triceps und Biceps ziemlich kräftig. Beuger des Vorderarms kräftig, Strecker gleichfalls. Daumenballen und Kleinfingermusculatur schwach. Interossei gut. *Links:* Der *Arm* wird nur mit Mühe bis zur Horizontalen gehoben. Widerstände können mit der Schultermusculatur nicht überwunden werden. Pectoralis maj. und Triceps gut. Biceps funktioniert. Supinator longus sehr kräftig, Beuger des Vorderarms paretisch. Strecker gleichfalls; doch können von beiden letzteren die Bewegungen noch kraftlos ausgeführt werden. Interossei völlig paretisch; in geringem Grad Daumen- und Kleinfingermusculatur. *Bein:* Die grobe Kraft der Unter- und Oberschenkelmusculatur nicht einseitig herabgesetzt.

Der *Gang* ist leicht spastisch, aber sonst ohne Schwanken. Auch bei geschlossenen Augen kein Schwanken.

Reflexe. *Lebhaftes* Kniephänomen. Achillessehnenkopfreflex vorhanden; Andeutug von *Fussklonus.* Oberarm- und Vorderarmreflex normal.

Hautreflex, Plantarreflex sehr lebhaft. Scrotal- und Abdominalreflex schwach; schwacher Schlundreflex. Stuhlgang und Urin ist in den letzten Tagen in das Bett entleert worden.

$^{30}/_{6}$. Schluckvermögen hat sich etwas gebessert.

Pat. wurde anfangs nur mit der Schlundsonde ernährt.

Status wie bei der Aufnahme.

Pat. erklärte ganz plötzlich, entlassen werden zu wollen, worin er von seiner Frau unterstützt wurde.

Entlassen gegen ärztlichen Rath.

Wurde am 7. Nov. 1893 in das alte Krankenhaus in Hamburg aufgenommen.

Status den 7 Nov. 1893.

Mässig guter Ernährungszustand.

Pulmones et Cor ohne Befund.

Äusserst fötider Geruch aus dem Munde, so dass der ganze Saal verpestet wird, Folge der Stomatitis. Appetit ist gut; Pat. ist, obgleich er mit der Schlundsonde ernährt wird, in den Speisen wählerisch.

Psyche. Fassungsvermögen gut erhalten, ebenso ein feines Gehör. Pat. versteht Alles. Stimmung wechselt sehr, oft traurig. Pat. fängt leicht an zu weinen. Trotz seines jahrelangen Leidens ist Pat. noch hoffnungsvoll.

Sprache. Sprache fehlt. Er giebt seine Wünsche durch Schreiben auf der Schiefertafel kund. Die Schrift ist sehr undeutlich, da der Griffel nicht fest von der Hand gehalten werden kann und die Hand zittert.

Kranialnerven.

II. Es bestand *Hemianopsia homonyma incompleta dextra,* und zwar fehlte der rechte untere Quadrant in jedem Auge. Die Farben schnitten scharf mit dem Defect für Weiss ab. Perimetrisch war das Gesichtsfeld nicht aufzunehmen, weil Pat. stets sobald man ihn vor den Perimeter setzte laut zu weinen anfing. (Dieser Befund wurde mitte November bestätigt.)

Die Hemianopsie wurde zufällig entdeckt, weil Pat. eine Brille zum Lesen haben wollte. Wie lange sie bestand, konnte nicht eruirt werden, da er nie über einen Gesichtsfeldausfall Klage geführt hatte. Die Sehschärfe des Patienten war gut. Der Augenspiegelbefund normal.

V. Der Speichel fliesst fortwährend aus dem Munde (Facialisparese).

VIII. Gehör gut.

IX. Schlucken unmöglich. Pat. führt sich selbst die Schlundsonde gut ein, hauptsächlich mit der linken Hand.

Sensibilität ist nicht zu prüfen, da Pat. wegen der fehlenden Sprache keine genaue Angaben machen kann.

Motilität. *Parese* des *rechten Arms und Beins; geringere des linken Armes;* mit der rechten Hand ist das Schreiben noch möglich.

Gang ist etwas unsicher und nach vorn schiessend; doch fällt Pat. nie.

Nachts ist Pat. unruhig; am Tage gar nicht im Bett zu halten.

Wegen des Geruchs, den Pat. verbreitet, wird er auf ein Zimmer für sich gelegt.

$^{8}/_{11}$. Pat. steht auf. Albuminurie.

$^{10}/_{11}$. Urin normal.

$^{18}/_{11}$. Stuhl verstopft.

$^{6}/_{12}$. Bisher war der Zustand des Pat. immer der gleiche geblieben; heute *neuer apoplektischer Insult*, etwas *teilnahmlos*. Parese der rechten Extremitäten verstärkt; Schreiben nicht mehr möglich. Schlundsonde wird dagegen noch eingeführt. Gestern stand Pat. wohl über eine Stunde immer auf demselben Fleck, sich am Bettpfosten festhaltend; bald darauf konnte er nicht mehr gehen. Ord. Bettruhe.

$^{9}/_{12}$. In einer Woche $4^{1}/_{2}$ kg. abgenommen.

Pat. wird teilnahmloser; Schlundsonde kann er nicht mehr einführen.

$^{15}/_{12}$. Am Tage 3, in der Nacht 4 *epileptiforme Anfälle*.

$^{16}/_{12}$. Fieber; Pneumonie.

H. R. U. handbreit Dämpfung; abgeschwächtes Athmungsgeräusch.

$^{17}/_{12}$. Wieder epileptiforme Anfälle; Zunahme der Dämpfung.

$^{18}/_{12}$. Dämpfung bis zur Spitze.

$^{19}/_{12}$ 1893. Gestorben.

Sektion.

Beschreibung des gehärteten Gehirns.

Die *Pia* ist überall mit Ausnahme des Occipitallappens verdickt, etwas weisslich und derb. Sie löst sich überhaupt von der Rinde leicht ab, ausgenommen an einigen umschriebenen Stellen, nämlich

a) an der *linken* Hemisphäre, wo die Pia mit der Rinde des vorderen Abschnittes der unteren Fläche des Temporallappens verlöthet ist;

b) an der rechten Hemisphäre ist die Pia fester angelöthet 1) am vorderen Abschnitt des F^{2} in einer Ausdehnung von etwa 2,5 c.m.;

2) am Gyrus angularis da, wo die Rinde erweicht ist (einige c.m.);

3) am Gyrus parietalis superior;

4) am Gyrus occipitalis superior.

Die Gefässe sind steif ohne grössere, gelbe atheromatöse Herde.

Die linke Hemisphäre.

Laterale Fläche. Sie hat normale Form, und die Gyri zeigen nichts Abnormes. Die Rinde ist nirgends erweicht.

Die *ventrale Fläche* ist normal. Am vorderen Abschnitte des Temporallappens haftet die Pia etwas fester an der Rinde.

Der *Occipitallappen* (Taf. XVII. Fig. 4) ist in toto *geschrumpft*. Dies tritt jedoch an der lateralen Fläche weniger als an der medialen Seite hervor. Die Cuneusfläche liegt unter der Ebene der übrigen medialen Fläche. Die Fissura occipitoparietalis ist weiter offen als gewöhnlich. Die Schrumpfung scheint fasst nur den Cuneus betroffen zu haben. In Folge dessen misst der Cuneus vorn kaum 3 c.m. an Höhe, in seiner Mitte kaum 2 c.m. und in sagittaler Richtung an seiner Basis nur 4 c.m.

Die Grösse des Lobulus lingualis scheint mir auch etwas vermindert zu sein.

Die Rinde ist überall normal und die Pia kann leicht abgelöst werden.

Frontalschnitte durch die Centralganglien (Taf. XVIII. XIX). *9 c.m.* vor der Occipitalspitze (entspricht beinahe der Fig. 4. Taf. XVIII). Der Schnitt fällt durch den hinteren Abschnitt des Thalamus. Hier tritt gleich eine Cyste, welche fast den *ganzen Linsenkörper* einnimmt, hervor. Diese Cyste ist hier nahe an ihrem hinteren Ende getroffen, sie erstreckt sich dann nach vorn durch drei, 1 c.m. dicke, Scheiben und misst also in sagittaler Richtung gut 3 c.m. Vom Linsenkörper ist nichts erhalten geblieben.

Am Schnitt 9 c.m. misst die Cyste in frontaler Richtung 2—2.5 m.m., in der Höhe 12 m.m., berührt nach oben die Capsula interna, nach aussen die Capsula externa, nach unten ist sie durch eine 5 m.m. dicke Wand vom Dach des Unterhorns getrennt. Die Wand der Cyste ist in einer Breite von einigen Mm. pathologisch verändert. Ausserdem findet sich ein kleiner rundlicher, pathologischer Herd von c:a 3+3 m.m. in der Gitterschicht des Thalamus, 5 m.m. ventral von der dorsalen Oberfläche des Thalamus, und berührt die mediale Fläche der inneren Kapsel. Der *Herd* hat etwas loses Gewebe und setzt sich in das Pulvinar fort. Die innere Kapsel selbst ist etwas gelblich, ob degenerirt, lässt sich makroskopisch nicht bestimmen. *Der Tractus opticus ist hier nicht berührt.*

Schnitt 10 c.m. (fällt durch den Fornixschenkel, entspricht beinahe Taf. XVIII. Fig. 1). Die Cyste ist bedeutend grösser und nimmt das ganze Putamen ein; sie erstreckt sich nach oben bis zur inneren Kapsel; medialwärts hat sie die zwei unteren Drittel des mittleren Gliedes des Linsenkörpers zerstört, aber das oberste zurückgelassen sowie das innere Glied. Sonst keine Veränderung in den Centralganglien. Der Tractus ist nicht berührt, die insuläre Rinde auch nicht.

Schnitt 11 c.m. Hier ist die Cyste gegen den äusseren Abschnitt des Putamens scharf begrenzt; sie berührt nach aussen die äussere Kapsel, nach oben die Frontalstrahlung, nach innen den erhalten gebliebenen Teil des Putamens. Die Breite 8 m.m., die Höhe 22 m.m. Das umgebende Gewebe ist normal.

Im Übrigen war noch folgendes zu konstatiren.

Der *Thalamus* ist im Ganzen nicht geschrumpft, wenn auch die mediale Fläche an dem gehärteten Präparate etwas eingesunken ist.

Das *Pulvinar* ist dagegen bedeutend vermindert und geschrumpft, ohne gröbere Erweichungen der Oberfläche zu zeigen. Doch ist es an der Oberfläche von etwas weicher Konsistenz.

Das *Corpus geniculatum internum* ist ein wenig kleiner als normal.

Das *Corpus geniculatum externum* kann nicht untersucht werden, da das Präparat für mikroskopische Untersuchung aufbewahrt wurde.

Corpora 4-gemina. Der *Colliculus anterior* ist links etwas mehr platt als rechts, sonst normal.

Der *Colliculus posterior* ist beiderseits gleich und normal.

Die Occipitalstrahlung ist schmal und unten kaum 3 m.m. dick; sonst keine makroskopische Veränderung.

Die rechte Hemisphäre.

Laterale Fläche. Die allgemeine Form nicht verändert. *Gyri* von normaler Form.

Frontallappen. Die drei Gyri sind kräftig entwickelt. Am vorderen Abschnitt des F^2 in einer Ausdehnung von 2+2 c.m. ist die Rinde *lose*, aber ohne deutliche Verfärbung. Die angrenzenden Gyri sind normal.

Centralwindungen. Ihre Konfiguration etwas abweichend von der normalen. In der oberen Hälfte der hinteren Centralwindung ist die Rinde in einer Ausdehnung von 2 c.m. weich ohne eine deutliche Verfärbung zu zeigen. Dieser Fleck liegt 3 c.m. lateral von der Mittellinie. Die Pia adhärirt hier nicht,

Parietallappen. Im P^1 besteht auch eine solche kortikale Erweichung, nahe der Fissura intraparietalis. Grösse c:a 1+1 c.m. Die Pia adhärirt hier.

Occipitallappen. Laterale Fläche. O^1 ist im Ganzen normal, aber an der Grenze gegen O^2 findet sich eine kleine 15+5 m.m. messende eingesunkene kortikale Malacie, 1 c.m. nach hinten aussen von der Fissura parieto-occipitalis.

Ausserdem zeigt O^2 eine grössere kortikale Erweichung, welche den vorderen Abschnitt des O^2, den hinteren des A und den oberen hinteren des T^2 einnimmt. Die Fläche misst etwa 4+2 c.m., ist nicht verfärbt. Die Pia adhärirt hier leicht.

Mediale Fläche. Sie ist völlig normal. Besonders wurde die Cuneusfläche untersucht.

Durchschnitte. Schnitt 4 c.m. hinter dem frontalen Pole. Entsprechend dem Caput nuclei caudati findet sich unmittelbar lateral vom Ependym des Vorderhorns eine 2 c.m. hohe und 4 m.m. breite Cyste, welche also dieselbe Höhe wie das vergrösserte Horn hat. Diese Cyste setzt sich durch die nächste 1 c.m. dicke Scheibe fort.

Schnitt 5 c.m. (Fig. 3. Taf. XVII.) Die viereckige Cyste nimmt hauptsächlich den mittleren Abschnitt des Putamens und der frontalen Strahlung ein, misst in der Höhe 7 m.m., in Breite 15 m.m. und wird nur durch das Ependym vom Vorderhorn getrennt und lässt teils den dorsalen Teil des Caput nuclei caudati, teils den ventralen Abschnitt des Putamens unversehrt. Die Umgebung ist von fester Konsistenz. Diese Cyste dringt noch $^1/_2$ c.m. nach hinten in die zunächst nach hinten liegende Scheibe ein und misst also in frontaler Richtung 2 c.m.

Auf dem *Schnitt etwa 9 c.m.* vor dem occipitalen Pole oder durch etwa die Mitte des rothen Kerns findet sich im Thalamus 4 m.m. unter der dorsalen Fläche, 6 c.m. medial von der inneren Kapsel und 5 m.m. dorsal vom rothen Kern eine kleine in frontaler Richtung 5 m.m., in vertikaler 1—3 m.m. messende Erweichung, welche also weder die Haubenstrahlung, oder die Gitterschicht noch die innere Kapsel berührt.

Schnitt 7 c.m. vor dem occipitalen Pole in der Höhe des Balkens eine unbedeutende Erweichung im Tapetum.

Kleinhirn und Medulla oblongata ohne makroskopische pathologische Veränderungen.

Mikroskopisches.

Die Centralganglien der linken Hemisphäre.

Wie schon bei der makroskopischen Sektion klar wurde und aus den beigefügten Figuren erhellt, nimmt eine *grosse Cyste* das Gebiet des Putamens in grosser Ausdehnung ein. Ob diese Cyste die Folge einer Hämorrhagie oder einer Malacie ist, ist schwer zu sagen. Für eine vorhergehende Blutung spricht, dass die Wände der Cyste mit reichlichem Blutpigment infiltrirt sind.

Diese Blutung hat den mittleren Teil des Putamens völlig zerstört und hier sieht man (Taf. XVIII. Fig. 2. 3) an den Wänden die Gewebsreste; bei zunehmender Blutung ist das Blut an der Aussenseite des Putamens nach vorn gedrungen.

Die in dem umgebenden Gewebe vorhandene Ausdehnung der Gefässe deutet auf eine bedeutende Cirkulationsstörungen.

Die Cyste erstreckt sich, wie aus den Fig. 1—5. Taf. XVIII erhellt, nach vorn ungefähr bis zum Caput Putaminis. An den frontalsten Schnitten meiner Schnittreihe tritt sie in Form eines vertikalen, 1 c.m. hohen und 1 m.m. breiten, Schlitzes an dem lateralen Umfange des Putamens auf, und unmittelbar medial von und parallel mit der Capsula externa. Nach hinten behält die Cyste dieselbe Form und ungefähre Grösse an den nächsten etwa 80 Schnitten, vergrössert sich dann an den nächsten 130 Schnitten allmählich sowohl in vertikaler wie in frontaler Richtung und misst an Höhe 1.5 c.m., an Breite 3—5 m.m. Das Caput Putaminis ist fortdauernd wenig ergriffen.

Dann erweitert sich die Cyste ansehnlich in der Ebene der vorderen Kommissur und misst in der Höhe 2 c.m. in der Breite 1 c.m. und greift auf das Putamen destruirend über. Nach oben erreicht die Cyste die Ebene der Oberfläche des Thalamus, nach unten die Commissura anterior (Fig. 1. Taf. XVIII) und die untere Fläche des Linsenkörpers.

Weiter nach hinten greift die Cyste auch auf die übrigen Glieder des Linsenkörpers über, dringt auch nach innen unten, durchsetzt die innere Kapsel und den Pes und greift selbst auf den Tractus opticus vom oben aussen über (Fig. 2. 3. Taf. XVIII). Die Cyste hat hier nicht so ebene Wände, sondern ist von fetzigen Resten des Hirngewebes begrenzt.

Dann, entsprechend der Fläche des Corpus mammillare, beginnt die Cyste sich zu vermindern; sie bildet unmittelbar unter der inneren Kapsel einen dreieckigen Raum (Fig. 3. 4. Taf. XVIII) und zieht sich schnell zusammen. Aber mit einer Spitze setzt sie sich nach hinten fort. Diese dringt (Fig. 4. 5. Taf. XVIII) nach hinten bis zu der frontalen Fläche de säusseren Kniehöckers und der hinteren Kommissur, also bis zum hintersten Ende des Putamens, und liegt hier dorsal vom Wernicke'schen Feld des Kniehöckers.

Durch diese Cystenbildung wurden auch verschiedene angrenzende Teile nachteilig eingewirkt, wie aus der folgenden Beschreibung hervorgeht. Am meisten affizirt sind der Linsenkörper und die innere Kapsel.

Nucleus caudatus. Caput und Corpus sind erhalten geblieben, aber die Cauda (in der Nähe des äusseren Kniehöckers) blutig imbibirt und in Bindegewebe verwandelt.

Capsula interna. Die Cyste liegt in grosser Ausdehnung von etwa 250 Schnitten an der Aussenseite der inneren Kapsel, an den frontalsten Schnitten, jedoch nur an den dorsalsten Bündeln an, und zwar nicht unmittelbar, dann, Fig. 1. Taf. XVIII, an etwa 100 Schnitten den obersten Bündeln unmittelbar an, ohne sie zu zerstören.

An den folgenden etwa 70 Schnitten ist die Kapsel an 5—10 m.m. in ihrem ventralen Teil völlig zerstört (Fig. 2. 3. Taf. XVIII). Diese Zerstörung trifft die Kapsel teils in ihrer halben Höhe, (Fig. 2), teils weiter nach hinten mehr den Übergang der Kapsel in den Pes (Fig 3).

Der *occipitale Abschnitt* der Kapsel ist überhaupt *unversehrt* (Fig. 4) und nur im medialen Rande oben von der im Thalamus liegenden Blutung berührt.

Der *Pes* zeigt am lateralen Rande eine begrenzte Atrophie; am meisten ist das Türck'sche Bündel betroffen. (Fig 5. Taf. XVIII).

Linsenkörper. Caput lentis. An den frontalsten Schnitten ist das Gewebe des Linsenkörpers fast gar nicht zerstört, aber wegen der Cyste besteht hier eine auffallende Cirkulationsstörung. Die Gefässe sind sehr ausgedehnt und mit Blut sehr gefüllt, die Bündel in den der Cyste angrenzenden Partien färben sich nicht, während die entfernteren Bündel sich gut färben. Eine tiefere Ernährungsstörung des Grundgewebes und der Zellen scheint nicht zu bestehen. So verhält sich die Sache an den frontalsten 200—250 Schnitten.

Corpus lentis. Weiter nach hinten, in der Ebene der vorderen Kommissur, wo die Cyste bedeutend grösser ist, zeigt es sich, dass die Cyste nicht an der lateralen Peripherie des Linsenkörpers, sondern innerhalb der lateralen Partie des Putamens liegt. Das Gewebe ist hier von der Cyste in gewisser Ausdehnung (3—4 m.m.) zerstört und durch den Druck bedeutend verändert, indem die Faserbündel ganz entfärbt sind, und Blutpigment hie und da gefunden wird.

Weiter nach hinten (Fig. 1. Taf. XVIII) ist das *Putamen* bedeutend schmäler und *weiter occipitalwärts* (Fig. 2) *vollständig destruirt und resorbirt* (Fig. 3. 4); nur die occipitalsten Ausläufer (Fig. 5) sind zum Teil erhalten geblieben.

Von den inneren Gliedern, *Globus pallidus*, existirt zwar der frontale Abschnitt des mittleren Gliedes bis zur Ebene des Nuclens anterior Thalami, aber die Laminæ medullares sind entweder gänzlich *verschwunden,* oder ihre Fasern *nehmen kaum Farbe* an oder existiren nur stückeweise. Das *Gewebe* scheint morsch, *im Zerfall begriffen.* Nur auf einer kleineren Strecke ist der Globus pallidus besser erhalten geblieben. Mehr nach hinten (Fig. 2. 3) ist er völlig destruirt, und nur Gewebsreste in Form fester Bindegewebsstränge sind noch übrig geblieben.

Die *Verbindungen zwischen dem Linsenkörper und dem Caput nuclei caudati* treten (Präp. nach Weigert) als gelbe *verfärbte* Stränge zwischen den gut gefärbten Fasern der Capsula interna hervor.

Die *Ansa lenticularis* existirt frontal von der Commissura anterior nur als sehr *schwache uud entfärbte Bündel* (Fig. 1); weiter *nach hinten (Präp. b. 106 etc.) ist sie auffallend kräftiger und intensiver gefärbt, obschon der Globus pallidus hier fast total zerstört ist,* und ihre Bündel zeichnen sich beim Durchgang durch die bleiche innere Kapsel sehr scharf ab. Diese treten makroskopisch mit der Columna Thalami in Verbindung. Noch weiter *nach hinten* ist die *Ansa* in der Ausdehnung, wo der Globus pallidus zerstört ist, auch fast *destruirt.* Es bestehen jedoch noch Reste gefärbter Bündel.

Die *Commissura anterior* ist *zum Teil zerstört* und etwas schwach gefärbt (Fig. 1).

Thalamus opticus. Dieses Ganglion ist *überhaupt wenig ergriffen* und *in den frontalen Abschnitten gar nicht.* Die Figur 1 zeigt, dass die Cyste vorn das Ganglion gar nicht berührt; weiter nach hinten dringt die Cyste durch die innere Kapsel bis zur Gitterschicht in grosser Ausdehnung hervor, entfernt sich dann vom Ganglion. Dagegen findet sich im occipitalen Abschnitte in der Ebene des Kniekörpers in der Gitterschicht eine kleine unregelmässige Blutung (Fig. 4. 5), welche an einer Reihe von etwa 100 Schnitten kenntlich ist und demnach in sagittaler Richtung 3—4 m.m. misst. Diese Blutung misst im Durchmesser höchstens 5 m.m. Die umgebenden Fasern sind etwas entfärbt oder in einer Ausdehnung von 1—2 m.m. zum Teil degenerirt. Sie liegt entsprechend dem hinteren Drittel der inneren Kapsel.

Da der *frontale Abschnitt* des Thalamus von der Zerstörung nicht getroffen ist, so dürfte eine eingehende Beschreibung überflüssig sein. Nur so viel verdient hier erwähnt zu werden, dass der *Nucleus anterior* normal ist und seine Kapsel kräftig.

Der *Nucleus externus* ist auch im vorderen Abschnitte normal mit zahlreichen kräftigen Balken, nur dass hier die von der Ansa lenticularis kommenden Bündel sehr schwach sind.

Mittlerer Abschnitt. Hier hat die Cyste auf einer Strecke von etwa 50 Schnitten oder mehr die Capsula durchbrochen und hat auch die angrenzende Gitterschicht (Fig. 2) in ihrem mehr ventralen Teile affizirt, wie die Figuren am besten zeigen.

Der dorsale Teil der Gitterschicht ist sonst erhalten, wie auch die Hauptmasse des Thalamus.

Geschützt vor der Einwirkung der Cyste (resp. Blutung) durch die kräftige innere Kapsel, scheint der Thalamus hinsichtlich seiner Textur gut erhalten, ausgenommen da, wo die innere Kapsel durchbrochen ist, wo eine schmale Zone von etwa 1 m.m. zerstört ist.

Der *Nucleus internus* ist überall unversehrt.

Im *occipitalen* Abschnitt des Thalamus tritt im dorsalen Teil der Gitterschicht die schon erwähnte Blutung auf, welche das Gewebe durchweicht. Sonst ist der Thalamus im Ganzen erhalten und in der Ebene des Ganglion habenulæ sind sowohl Fasern wie das Gewebe völlig normal.

Pulvinar. Der occipitalste Teil des Pulvinar ist vollständig in Bindegewebe umgewandelt. Man sieht hier weder Zellen, noch Fasern. Mehr nach vorn treten die von der Occipitalstrahlung und inneren Kapsel in das Ganglion eintretenden Fasern und Bündel auf, aber der dorso-mediale Abschnitt ist noch an Weigert'schen Präp. völlig bleich; der ventrale Abschnitt in der Nähe des innneren Kniehöckers ist noch recht reich an Fasern. Mehr nach vorn wird das Aussehen allmählich mehr normal.

Nucleus ruber scheint normal zu sein wie auch die *Haubenstrahlung.*

Der *Luys'sche Körper* liegt unmittelbar dorsal von der durch Blutung verursachten Zerstörung der inneren Kapsel (resp. Pes), und es hat die Zerstörung auch dieses Ganglion erreicht. Im Folge dessen befindet sich der Körper zum grössten Teile in körnigem Zerfall, obschon man noch daselbst Bruchstücke von Fasern sowie auch Zellen findet. Die Kontur (Kapsel des Ganglions) zeichnet sich nicht deutlich ab. Der dorsale Teil ist etwas

besser erhalten als der ventrale. Vom dorsomedialen Rande ziehen schwache Bündel nach oben-innen hin, aber jede Verbindung in ventraler Richtung scheint aufgehoben.

Die *Substantia nigra* ist auf einer kurzen Strecke teilweise zerstört.

Das optische System.

Dieses System ist an mehreren Stellen und in grösser Ausdehnung laedirt. Ausserdem finden sich sehr auffallende sekundäre Degenerationen.

Für die Figuren sind diejenigen Stellen mit Vorliebe ausgewählt, wo die Läsionen der Sehbahn charakteristisch sind.

Der *äussere Kniehöcker* (Fig. 4. 5. Taf. XVIII). Nur der *frontalste Abschnitt*, wo der Tractus in das Ganglion übergeht, und wo seine Form noch erhalten ist, existirt noch, und zwar in einer Strecke von 100 Schnitten, also etwa 3 m.m. An den frontalsten dieser Schnitte ist nur die mediale Spitze (also etwa $^1/_4$—$^1/_6$) noch übrig; die ventro- und dorso-mediale Kapsel ist hier recht kräftig, die Markleisten und die Fasernetze zeichnen sich gut ab, und die Zellen sind noch vorhanden, wenn auch verändert. Ihre Konturen sind abgerundet, aber scharf (atrophisch?).

Die übrige Hauptmasse des Ganglions ist verödet oder atrophisch, die dorso-laterale Kapsel zum grossen Teil verschwunden, die laterale fast vollständig weg, und nur am ventralen Rande besteht noch ein Streifen mit erhaltenen Fasern.

Der *occipitale Abschnitt* des Ganglions ist total in Bindegewebe verwandelt, und es ist selbst schwierig, seine Lage zu bestimmen. Er ist mit dem Pulvinar zusammengeschrumpft (Fig. 6. Taf. XVIII).

Das laterale *Wernicke'sche Feld* ist völlig bleich, alle Fasern sind völlig *verödet*, mit Ausnahme vielleicht einer Anzahl der dorsalen. An ihrer Stelle findet sich ein blutinbibirtes, kernreiches Bindegewebe. Das atrophische Feld erreicht die ventrale Fläche des Pulvinar und ist etwa 4 m.m. hoch. Nach vorn erstreckt es sich längs des Tractus bis gegen die Cyste (Fig. 4); seine Lage und Grösse im Ganzen erhaltend; nach hinten dehnt es sich bis in den dorsalen Abschnitt der Sehstrahlung hin aus (Fig. 5. 6).

Alle vom ventrolateralen Gebiete des Kniehöckers kommenden Sehfasern sind verödet, eine Anzahl der von der dorsalen Kapsel stammenden *vielleicht* erhalten. Auch diese sind wahrscheinlich an irgend einem Punkte durchtrennt.

Tractus opticus.

Der *occipitalste Abschnitt*. Unmittelbar vor dem Kniehöcker hat der Tractus seine Form erhalten; der dorsale Abschnitt ist am meisten atrophisch, und dorsal vom Tractus liegt ein bleiches atrophisches Feld, wie auch lateral vom Tractus, wo ein blutig imbibirtes Gebiet existirt. Innerhalb des Tractus findet sich a) ein kleines atrophisches Feld ventro-lateral, und b) längs dem ventralen Rand liegt, nach unten von einem Streifen normaler Fasern begrenzt, ein gelber atrophischer Streifen, welcher sich bis zur medialen Spitze des Tractus hin erstreckt.

Diese Atrophien, welche alle sekundärer Natur sind, behalten weiter nach vorn ihre Lage bis zu dem Punkte, wo die primäre Läsion den Tractus getroffen hat.

Etwa 30 Schnitte weiter nach vorn, 1-, höchstens 2—3 m.m. frontal von dem äusseren Kniehöcker, liegt die primäre Läsion des Tractus. Diese hat dann in einer Strecke von etwa 75 Schnitten, also 3—4 m.m., ihre deletäre Einwirkung auf den Tractus ausgeübt.

Die Fig. 3. zeigt, dass die Läsion hier auf den Tractus übergegriffen hat, und zwar von dem dorsolateralen Umfange aus. An einigen benachbarten Schnitten sieht man dieses noch besser. Hier, wie überall, ist überhaupt (s. Fig. 2. 3.) die *mediale Spitze unversehrt*, gut gefärbt und enthält normale Fasern; der *ventrale Umfang* ziemlich gut erhalten, aber gleich dorsal von der erhalten gebliebenen Peripherie liegt längs des unteren Randes ein gelber atrophischer Streifen. Sonst sind die *lateralen etwa* $^2/_3$ *mit umschriebenen*, unregelmässigen *atrophischen* Partien durchsetzt; der *dorso-laterale Abschnitt* ist (Fig. 3.) völlig atrophisch in der Ausdehnung, wie sie die Figur angiebt.

Folgen wir dem Tractus nach vorn, so verändert sich das Aussehen wenig, aber die atrophische dorso-laterale Partie verschiebt sich medialwärts übrigens ist der Durchschnitt ziemlich normal, jedoch mit den erwähnten eingestreuten, kleinen Atrophien. Der gelbe atrophische ventrale Streifen besteht fast bis zum Chiasma, aber verschiebt sich lateralwärts.

In dem *frontalen freien Abschnitt* des Tractus, welchen die Läsion überhaupt nicht berührt hat, und wo also *nur sekundäre Atrophien* bestehen, finden wir (Fig. 6. Taf. XIX)

a) eine Verminderung des ganzen Querschnittes,

b) eine diffuse Atrophie, indem die zurückgebliebenen Fasern entfernter von einander liegen, und mehr Bindegewebe vorhanden ist, weshalb auch der Durchschnitt bleicher als der des rechten Tractus ist,

c) ein *grosses* völlig *atrophisches Feld im dorso-medialen Abschnitte;* dieses wird oben von einem schmalen Streifen mit spärlichen Fasern begrenzt und unten von einem breiteren Felde mit ziemlich normalem Aussehen. Dieses atrophische Feld behält auch bis zum Chiasma dieselbe Lage bei (Fig. 5. Taf. XIX),

d) längs des ventralen Randes, unten von einer Schicht normalen Fasern begrenzt, ist ein gelber atrophischer Streifen, welcher den Tractus fast rings umzieht.

Chiasma.

Die Lage der Atrophie im Chiasma tritt an den Figuren 4. und 3. Taf. XIX hervor. An *occipitalen Schnitten* nimmt die Atrophie eine dorso-mediale Lage in der linken Hälfte des Chiasma ein; sie erreicht den dorsalen Rand mit ihrer am meisten atrophischen Partie (Fig. 4).

Weiter nach vorn *im frontalsten Abschnitt* des Chiasma (Fig. 3.) findet man 2 getrennte atrophische Felder, und zwar a) das eine im dorso-medialen Rande der rechten Hälfte. — Hier hat also eine Kreuzung stattgefunden — und b) das andere am ventro-lateralen Rande der linken Hälfte.

Die beiden atrophischen Felder enthalten nunmehr auch viele erhalten gebliebene Fasern.

Nervus opticus.

Hier werden die atrophischen Felder, je mehr man nach vorn fortschreitet, allmählich verwischt. Unmittelbar vor dem Chiasma (Fig. 2. Taf. XIX) liegt im *linken Sehnerven* das atrophische Feld im vordersten Teile des Chiasma ventro-lateral, und weiter nach vorn (Fig. 1.) hat es ungefähr dieselbe Lage, vielleicht etwas höher.

Im *rechten Sehnerven* liegt die Atrophie unmittelbar vor dem Chiasma dorso-medial. Weiter nach vorn ist die Atrophie weniger deutlich und nimmt auch eine dorso-mediale Lage ein, oder ein wenig mehr nach unten.

Ausserdem besteht in den beiden Optici eine ausgedehnte diffuse Atrophie, die Nerven sind im Ganzen etwas geschrumpft, und das Bindegewebe ist bedeutend vermehrt.

In Folge dieser diffusen Atrophie ist es schwierig, zu bestimmen, wie sich die atrophischen Gebiete weiter nach vorn verhalten; ihre Lage tritt hier nicht deutlich genug hervor.

Die Sehstrahlung (von vorn nach hinten beschrieben).

Wie schon erwähnt, liegt lateral vom Kniehöcker, entsprechend dem Wernicke'schen Feld, ein ganz verfärbtes, blutimbibirtes und in Bindegewebe umgewandeltes Feld. Dieses verlängert sich nach hinten unten bis in den dorsalen Abschnitt der Sehstrahlung (Fig. 6. 7. Taf. XVIII), und das Gewebe ist hier bis zur Wand des unteren Hornes zerfetzt, und zwar in einer Ausdehnung nach vorn bis zur Unterwand der grossen Cyste (Fig. 2. 3.), also etwa 250—300 Schnitte oder c:a 1 c.m.

Nach hinten sieht man an Fig. 7. Taf. XVIII im oberen Teile der Sehstrahlung einen Ausläufer, wo das Tapetum durchbrochen ist. Durch diese Läsion muss die Hauptmasse der vom Kniehöcker kommenden Sehfasern zerstört sein.

Weiter nach hinten, etwa *6 c.m. vor der Occipitalspitze* (Fig. 7. Taf. XIX), ist die *Sehstrahlung* in ihrer ganzen Ausbreitung (1 m.m.) von oben nach unten *atrophisch* und an Weigert'schen Präp. gelb. wenn auch einige gefärbte Fasern eingestreut sind.

Das *Tapetum* ist dick und *gut gefärbt.*

Etwa *5 c.m.* vor der Occipitalspitze (Fig. 8. Taf. XIX) ist die Atrophie noch vorhanden, und zwar ausgeprägter im ventralen als im dorsalen Teile. Zahlreiche gefärbte Fasern sind eingestreut oder durchsetzen die Sehstrahlung. Die Atrophie setzt sich in das Mark des Gyrus Hippocampi bis in die Höhe des Spleniums fort. An den Marchi'schen Präp. markirt sich die Atrophie durch eine Reihe schwarzer Körner.

Etwa *3 c.m.* vor der Spitze (Fig. 9. Taf. XIX) tritt die Atrophie der Sehstrahlung noch scharf hervor. Sie ist am meisten markirt, entsprechend dem unteren Winkel und der unteren Lippe, weniger im dorsalen Abschnitt der Sehstrahlung, welcher überhaupt recht intensiv gefärbt ist.

Etwa 1,5 c.m. vor der Spitze (Fig. 10. Taf. XIX) ist die Atrophie noch sehr deutlich, wenn auch nicht so scharf. Die ventrale Partie ist atrophischer als die dorsale, wo jedoch eine ausgebreitete, wenn auch nicht intensive Atrophie besteht.

Die *Rinde der Fissura calcarina* macht schon makroskopisch oder unter der Loupe einen schmäleren Eindruck als die übrige Rinde des Occipitallappens. Dies bestätigt sich auch bei der exakten Messung. Am Durchschnitt *3 c.m.* vor der Occipitalspitze misst die Rinde der Fissura calcarina kaum 2 m.m., die übrige Rinde c:a 2,5 m.m. An einem Schnitte 1,5 c.m. vor der Occipitalspitze ist die Verschmälerung zwar geringer, ist aber noch nachzuweisen.

Fasern. Der Baillarger'sche Streifen ist deutlich und scharf gezeichnet und enthält ziemlich reichlich gut gefärbte Fasern.

Die *tangentiale Schicht* ist vorhanden. Die radiären Strahlen sind auch recht reichlich vertreten und haben normale Länge. Das *Grundgewebe erscheint etwas atrophisch*, indem die pericellulären Räume etwas geräumiger sind.

Die *Zellen.* Da mir nur in Müller'scher Flüssigkeit gehärtete Präparate zur Verfügung standen, möchte es schwierig sein, ein bestimmtes Urteil über ihren Zustand abzugeben. Zahlreiche waren stark pigmentirt und die Marchi'sche Färbung wies eine recht ausgebreitete Fettdegeneration nach. Aber auch in der übrigen Rinde waren Fettkörner recht zahlreich. Die Kerne waren vorhanden, und an vielen konnte die dreieckige Basis deutlich gesehen werden.

Ich bin also geneigt, anzunehmen, dass in der Rinde der Fissura calcarina eine diffuse Atrophie des Grundgewebes bestand, welche kaum in der übrigen Occipitalrinde nachzuweisen war.

Der innere Kniehöcker

ist überhaupt wenig ergriffen. An den Schnitten, wo das ganze Pulvinar und der äussere Kniehöcker geschrumpft waren, ist der innere Kniehöcker zwar in den Schrumpfungsprocess zum Teil einbezogen. Zwar sind hier auch einzelne Bündel sowie die ventrale Kapsel ziemlich erhalten, aber sonst ist die Textur des Ganglions wesentlich umgewandelt (Fig. 6. Taf. XVIII).

Weiter nach vorn nimmt aber das Ganglion seine gewöhnliche Form und Textur an.

Corpora 4-gemina.

Colliculus anterior wenig verändert.

Stratum zonale im Ganzen erhalten, aber schwach.

Die *Cappa cinerea* scheint körnig zerfallen, besonders entsprechend dem Brachium anterius.

Stratum opticum erhalten mit reichlichem Fasernetz.

Stratum circulare — reichlich wie auch die radiären Fasern.

Colliculus posterior sinister.

Die Form ist erhalten.

Stratum zonale erhalten.

Nucleus mit deutlicher Kapsel. Das Fasernetz im Inneren *spärlich.* Die nach unten verlaufende Schleife recht dick, und wie die Kommissurfasern erhalten.

Die Centralganglien der rechten Hemisphäre.
(Taf. XIX. Fig. 11. 12.)

Da an den makroskopischen Durchschnitten nur einige unbedeutende Veränderungen wahrgenommen wurden, welche nicht im Stande waren, die im Leben beobachteten Symptome zu erklären, so wurden die Centralganglien in eine zusammenhängende Serie mikroskopischer Schnitte zerteilt. Dabei wurde Folgendes beobachtet.

In den Centralganglien finden sich *mehrere Destruktionsherde,* von denen einige *durch Malacie,* andere *durch Blutung* verursacht sind.

Pulvinar. Im occipitalen Abschnitte des Pulvinars in der Ebene der hinteren Kommissur schneidet vom medialen Rande des Pulvinars eine schlitzförmige, 0,5 m.m. hohe, *malacische Cyste* 3 m.m. in das Ganglion ein. Sie liegt unmittelbar dorsal vom inneren Kniekörper und greift auf die dorsale wie dorso-mediale Kapsel dieses Ganglion über, wodurch zahlreiche nach der Mittellinie verlaufende Fasern durchtrennt werden.

Nach vorn (Präp. 3.34) hin erweitert sich diese Cyste und zerstört die ganze dorsale Kapsel des inneren Kniehöckers und dehnt sich 10 m.m. lateralwärts bis zum lateralen Rand des inneren Kniehöckers aus.

Weiter nach vorn (Präp. 3.107) (Taf. XIX. Fig. 12. Cy.) dehnt sich die Malacie in horizontaler Richtung bis einige m.m. von der Gitterschicht aus.

Thalamus. Die grössere Malacie setzt sich dann in den nächsten etwa 100 Schnitten fort und nimmt das Centrum des Thalamus ein, ohne die Gitterschicht zu erreichen oder die Haubenstrahlung zu zerstören. Die Malacie nimmt nun an Grösse allmählich ab und hört in der Frontalebene auf, in der der Nucleus anterior erscheint.

Durch die Malacie ist also der grössere Teil des Pulvinars und der hinterste Abschnitt des Thalamus zerstört.

Das *mittlere Thalamusgebiet* ist in Anbetracht der kleinen Ausdehnung der Malacie im mittleren Abschnitt des Ganglions relativ intakt.

Dagegen finden sich im *frontalen Abschnitt* des Thalamus durchgreifende Veränderungen. Hier zeigt die dorsalste Partie in der Gegend des Nucleus anterior eine etwa 5 m.m. grosse Atrophie, welche sekundär ist infolge von mehreren kleinen *in dem Nucleus anterior*, in seinem ventralen Umfange oder mehr lateral *liegenden Malacien*, welche auch in dem umgebenden Gewebe die Nervenfasern zum Schwund gebracht haben. Diese setzen sich unregelmässig nach unten fort.

Infolge von diesen Veränderungen sind:

Der *Nucleus anterior* im ventralen Umfange sowie seine ventrale Kapsel zum grössten Teil und die obersten 3 m.m. des Vicq d'Azyr'schen Schenkels *zerstört;* im ventralen Abschnitt dieses Schenkels besteht eine partielle Atrophie.

Der *Nucleus internus* ist bedeutend *atrophisch* und faserarm, aber seine Konturen sind erhalten geblieben;

Der *Nucleus externus* ist im hintersten Abschnitte *afficirt;* die Gitterschicht ist überhaupt unversehrt. *sowie die Haubenstrahlung*, ausgenommen in einer umschriebenen Partie.

Der *Meynert'sche Thalamusschenkel* ist nicht ergriffen, und man kann, infolge von der ausgedehnten Atrophie der Capsula interna, seine Fasern lateralwärts und nach unten durch die innere Kapsel bis in die dorsale Kapsel und das Fasernetz des Globus pallidus sehr genau verfolgen.

Der Luys'sche Körper ist unversehrt, und der Verlauf der Fasern der ventralen Kapsel durch die atrophische Capsula interna bis in den Globus pallidus und in die Ansa denticularis tritt besonders schön hervor.

Nucleus ruber normal, wie der Fasciculus retroflexus.

Capsula interna und *Pes* zeigen beide eine recht *ausgedehnte Atrophie*, welche teils die medialen, d. h. frontalen Fasern, teils auch die mittleren getroffen hat. Die Atrophie ist besonders ventral vom Luys'schen Körper ausgeprägt.

Eine primäre Läsion hat die Frontalstrahlung getroffen, eine andere liegt im Pes beim Austritt des Oculomotorius, eine dritte im Pons.

Nucleus lentiformis. Die occipitale und die mittleren Partien der Linsen sind normal. Dagegen ist der *frontale Abschnitt des Putamens* zum grossen Teil *zerstört* worden und in eine unregelmässige Cyste verwandelt. Diese erstreckt sich von der Frontalebene des frontalen Umfanges des Nucleus anterior nach vorn etwa 1,5 c.m. und umfasst also hauptsächlich den Kopf des Putamens. Nach aussen ist die Cyste von der äusseren Kapsel begrenzt, nach innen (medialwärts) von der mittleren Lamina medullaris. Weiter nach vorn ist der ventrale Abschnitt erhalten geblieben (Taf. XVII. Fig. 3. Taf. XIX. Fig. 11).

Das *äussere Glied* des *Globus pallidus* enthält in seinem frontalen Abschnitte auch einen malacischen Herd, welcher den ventralen Abschnitt des Ganglions zerstört hat, und die obere Hälfte ist von der lateralen Cyste zum Teil destruirt worden.

Das *innere Glied* ist nur wenig ergriffen.

Die *Ansa lenticularis* ist erhalten.

Der *Tractus opticus* ist überall unversehrt.

Das *Corpus geniculatum externum* ist im Ganzen unversehrt, wenn auch im dorso-medialen Umfange eine kleine 1 m.m. grosse Blutung vorkommt. Auch die Kapsel ist überall normal: nur in der Faserstrahlung nach oben-aussen in die Lamina externa Thalami liegt eine kleine, 1 m.m. breite und 3 m.m. lange Malacie, welche an etwa 10—15 Präp. auftritt.

Corpus geniculatum internum. Die dorsale Kapsel ist grösstenteils zerstört. Ausserdem im Inneren eine kleine Malacie.

Die *Commissura posterior* scheint *schmäler* als gewöhnlich.

Die *Commissura anterior* ist *unversehrt,* eine kleine begrenzte Atrophie ausgenommen.

Pons und Medulla oblongata.

Nur im Pons wurde an etwa 80 Präp. in der rechten Pyramidenbahn ein kleiner rundlicher 2 m.m. grosser Erweichungsherd angetroffen.

Die *Pyramidenbahnen* waren beiderseits auffallend *atrophisch* und zwar *besonders die linke;* jedoch war auch in ihr eine nicht unbedeutende Anzahl Fasern erhalten geblieben.

Die *Schleife* zeigte keine ausgesprochene Atrophie, wenn auch die linke unten in der Kreuzung etwas schmäler erschien.

Epikrise.

Kurzer Krankenbericht. Aus der Krankengeschichte ist nur hervorzuheben, dass der 48-jährige Maler schon im Alter von 38 Jahren seinen ersten Schlaganfall hatte, welcher von Bewusstseinsverlust und linksseitiger Lähmung begleitet war, und dass er dann $^4/_8$ 1889 von einem zweiten Schlaganfall ohne Störung des Bewusstseins, aber mit rechtsseitiger Lähmung betroffen worden war. Von diesem erholte er sich bald, so dass er schon im Frühjahr wieder arbeiten konnte. Schon nach einem halben Jahre trat ein 3:ter Anfall ein, und zwar ohne Bewusstseinsstörung, Erbrechen oder Krämpfe, aber mit linksseitiger Lähmung. Endlich trat im December 1893 ein neuer Insult ein, nach welchem noch epileptiforme Anfälle erschienen. Tod den 19. December 1893. Es bestand eine rechtsseitige Quadrant-Hemianopsie nach unten. S. übrigens oben.

Diagnose. *Art der Läsion.* Aus der Krankengeschichte ist es schwierig zu bestimmen, ob eine Hämorrhagie oder eine Thrombose die Schlaganfälle verursacht hatte. Nur der erste Anfall war von Störung des Bewusstseins begleitet, was wohl auf Blutung deutet. Da in der rechten Hemisphäre nur kleinere Malacien vorliegen, so war die Störung des Be-

wusstseins also gewiss durch die Circulationsstörung verursacht. Bei dem 2:ten von rechtsseitiger Lähmung begleiteten Anfalle trat nach Angabe der Krankengeschichte keine Störung des Bewusstseins auf, obschon die Läsion in der linken Hemisphäre sehr gross war und ganz gewiss von einer Kompression der Hemisphäre begleitet war. — Die Sektion wies eine Blutung als Ursache nach.

Was den den Läsionen zu Grunde liegenden pathologischen Prozess anbelangt, so spricht das Alter des Pat., 38 Jahre, und die Thatsache dass er kein Potator war, für *Syphilis*, da sich in der Krankengeschichte keine Andeutung einer Nephritis oder einer anderen Krankheit vorfindet. Für diese Diagnose kann auch der Umstand sprechen, dass von den 5 Kindern 3 früh starben. Charakteristische Befunde eines syphilitischen Prozesses fanden sich nicht im Gehirn, ausgenommen dass der Prozess an vielen Stellen auftrat, und dass die Pia an verschiedenen Stellen der Rinde angelöthet war.

Lokalisation. In der Entwickelung der Krankheit oder in den Symptomen fehlen überhaupt sichere Anhaltspunkte für eine genauere Lokaldiagnose, mit Ausnahme der Quadrant-Hemianopsie, was jedenfalls auf eine Läsion der Sehbahn hinweist. Eine Affektion der linken Centralganglien war also wahrscheinlich.

Analyse der Symptome.

Es ist überhaupt nicht leicht, im vorliegenden Falle den Sektionsbefund in genügende Übereinstimmung mit den in der Krankengeschichte erwähnten klinischen Symptomen zu bringen. Wir wollen zuerst den letzten, den 6. December eingetretenen Schlaganfall analysiren. Dieser nur 13 Tage vor dem Tode eingetretene Insult war wohl durch die in der Rinde der rechten Hemisphäre befindlichen ganz frischen Malacien bedingt, denn diese waren die einzigen nachweisbaren ganz frischen Veränderungen im Gehirn, und das Aussehen der Rinde stimmt gut damit überein, dass die Malacien etwa 1—2 Wochen vor dem Tode entstanden waren. Auch die auffallende Veränderung der Intelligenz und der schnelle Verfall des Pat. spricht dafür, dass die Rinde in grösserer Ausdehnung ergriffen war. Die nachfolgenden epileptiformen Anfälle gingen wohl von diesen kortikalen Veränderungen aus und verursachten vielleicht neue Läsionen der Rinde, da solche mehrfach bei der Sektion entdeckt wurden. Eine solche lag in der hinteren Centralwindung, eine andere in F^a rechts, andere noch in P^1, und die grössten im Occipitallappen.

Bezüglich der drei ersten Anfälle ist es auffallend, dass der erste nach den beim Insulte zu Tage getretenen Symptomen der schwerste war, denn Bewusstseinsverlust begleitete den Insult und eine dauernde Schwäche der linken Hand folgte.

Die Schwäche der linken Seite findet in den multiplen Läsionen der motorischen Bahn eine genügende Erklärung; dagegen scheinen die kleinen zerstreuten Malacien in den Centralganglien und im Pons den Verlust des Bewusstseins beim Insulte nicht in genügender Weise zu erklären.

Die bemerkenswertheste Veränderung *in der linken Hemisphäre* war eine *grosse Cyste* hämorrhagischen Ursprungs, welche an der Aussenseite des Linsenkörpers lag, den grössten Teil dieses Ganglions zerstört hatte und sich vom Kopf bis zur hintersten Spitze des Ganglions erstreckte. Diese Cyste hatte ausserdem die Capsula interna an einer Strecke durchbrochen, und zwar frontal von der Haubenstrahlung, also etwa im mittleren $^1/_3$ der Kapsel; auch der Pes war in recht grosser Ausdehnung mit in die Zerstörung hineingezogen (Fig. 2. 3. Taf. XVIII). — Alles dieses stimmt recht schlecht mit dem klinischen Bericht, dass die rechtsseitige Lähmung erst im Jahre 1889 eingetreten sein sollte; damit scheint das Aussehen der wahrscheinlich bedeutend älteren Cyste im Widerspruch zu stehen; auch dass der Insult ohne Störung des Bewusstseins eintrat, steht in grellem Widerspruch damit, dass ein solcher Blutherd eine bedeutende Kompression hervorgerufen haben muss. Ich habe in einigen Fällen solche Blutungen von derselben Ausdehnung und Lage gesehen, wo der Tod durch Kompression eingetreten war. Pat. lag mehrere Tage in tiefem Coma. Das Fehlen des Erbrechens und der Krämpfe stimmt auch nicht damit, wie auch der Umstand, dass Pat. schon nach 8 Tagen das Bett hatte wieder verlassen können.

Viel besser würde es mit dem 10 Jahre früher eingetroffenen Schlaganfalle stimmen, wo Pat. kurze Zeit bewusstlos und sprachlos war, und nach welchem eine dauernde Lähmung folgte.

Dem mag sein, wie ihm wolle. Wir wollen jetzt in der Kürze die Symptome aus dem Sektionsbefunde zu erklären suchen.

Psyche. Erst nach dem dritten Anfalle $^{11}/_5$ 1890 veränderte sich das psychische Verhalten des Pat. Diese Veränderung findet kaum in dem Sektionsbefund genügende Erklärung, wenn man nur die Zerstörungen in Betracht zieht. Selbige waren nämlich nicht in der Rinde, sondern in den centralen Ganglien lokalisirt, und hatten auch keine auffallende Ausdehnung. Die linksseitige grosse Cyste hatte nach dem Krankenbericht keine psychische Störung zur Folge. Aber die Erklärung liegt wohl in der ausgedehnten Sklerose der Gehirngefässe, wodurch die Rinde und das ganze Gehirn nicht ihre genügende Ernährung mehr fand. Die später im Dec. 1890 auftretenden Malacien deuten auch auf ungenügende Nutrition der Rinde. Auch nahm die Intelligenz des Pat. im Dec. 1890 schnell ab.

Sprache. Die Schwierigkeit beim Sprechen im Mai 1890 nach den 3. Anfalle kann der Ausdruck einer Facialis-Zungen-Lähmung sein. Die später bemerkte motorische Aphasie findet im Sektionsbefund *keine Erklärung.*

Kranialnerven. I. Nichts Besonderes.

II. Die Gesichtsstörung wird unten ausführlicher analysirt.

III. Nichts Bemerkenswerthes.

V. Die Schwierigkeit beim Kauen, Status $^{25}/_5$ 1890, kann durch die Parese des Facialis bedingt sein, wie auch der Speichelfluss.

VII. Die linksseitige Facialisparese hat sowohl die oberen, wenn auch weniger, als die unteren Zweige betroffen.

VIII. Das feine Gehör (Status $^7/_{11}$ 1893) ist auffallend, da die linksseitige Gehörbahn gewiss durch die Schrumpfung

des linken Pulvinars litt. Diese Bindegewebeumwandlung hat auch den inneren Kniehöcker getroffen; auch rechts war dieses Ganglion und besonders die dorsale Kapsel geschädigt.

IX. Geschmack ohne Störung. — Auffallend ist, dass das Schlucken schon vom Anfalle am $^{11}/_{5}$ 1890 an so bedeutend erschwert war, dass Pat. nur flüssige Nahrung zu sich nehmen konnte. Im Juni hatte sich dieses gebessert, aber noch im December wurde er mit der Schlundsonde ernährt.

Da keine Veränderungen in der Medulla oblongata existiren, so ist dieses Symptom gewiss als Ausdruck einer Läsion im Grosshirn ungewöhnlich. Es dürfte von der im Status im Mai erwähnten Schwäche der Gaumenbogen bedingt sein. Durch die bilaterale Lähmung war wahrscheinlich die *Gaumenmuskulatur beiderseits ergriffen* und weniger funktionsfähig geworden. Vielleicht bestand auch Larynxparese, welche zur Schwierigkeit des Schluckens beitrug.

XI. Hals- und Nackenmuskulatur ohne Störung.

XII. Die Zunge wich nach links ab.

Sensibilität.

Die Sensibilität für Betasten und Schmerz war überall gut, so lange darauf geprüft werden konnte. Bemerkenswerth ist dabei, dass die Ansa lenticularis in der linken Hemisphäre zum Teil geschädigt war. Die Schleifen waren kaum ergriffen.

Motilität.

Wie schon erwähnt wurde, hätte man nach dem Sektionsbefunde eine auffallende rechtsseitige, aber eine geringe linksseitige Lähmung erwartet. Der Gegensatz ist erwähnt. Die linksseitige war dauernd, aber die nach dem Insulte am $^{4}/_{10}$ 1889 eingetretene rechtsseitige scheint nur vorübergehend gewesen zu sein, da Pat. nach einiger Zeit wieder arbeiten konnte. Im Status im Mai 1890 steht auch, dass die rechte Armmuskulatur überhaupt kräftig war, die linksseitige schwach.

Dagegen findet sich im Dec. 1890 die Bemerkung, dass eine Parese rechts bestand, und zwar stärker als links, wo auch eine Schwäche vorhanden war. Doch konnte Pat. noch mit der rechten Hand schreiben.

In den Beinen war der Unterschied nicht auffallend. Die Sektion zeigte, dass beide Pyramidenbahnen atrophisch waren, die linke mehr als die rechte.

Die übrigen Symptome boten nichts Besonderes dar.

Gesichtsstörungen.

Wenn die obigen Symptome überhaupt nicht besonderes Interesse darboten und hier hauptsächlich der Vollständigkeit halber besonders erwähnt und analysirt wurden, so verdient dagegen die Gesichtsstörung eine um so grössere Aufmerksamkeit.

Diese wurde zufällig in November 1893 entdeckt, als Pat. eine Brille zum Lesen haben wollte. Wie lange sie bestand, war nicht nachzuweisen. Die Sehschärfe war gut und der Augenhintergrund normal.

Es ist also die *rechtsseitige Quadrant-Hemianopsie nach unten* zu erklären.

Wenn man die begleitenden Abbildungen betrachtet (Taf. XVIII, Fig. 2—7) und die ausführliche Beschreibung der mikroskopischen Veränderungen durchliest, so fällt bald die Schwierigkeit der Erklärung einer begrenzten Quadrant-Hemianopsie in die Augen. Wie im Falle Esche (s. unten), wo auch eine Quadrant-Hemianopsie nach unten vorlag, fragt es sich hier: wo hat die primäre Läsion eingewirkt und welche Veränderungen in der Sehbahn sind sekundärer Natur?

Hier ist nun Folgendes zu beachten. Die grosse Hämorrhagie in der linken Hemisphäre hat deutlich im Körper des Linsenganglions angefangen, und zwar von der Arterie, welche die französischen Verfasser als Artère de l'hémorrhagie bezeichnen. Die Fig. 2. u. 3. Tafel XVIII. entsprechen dieser Partie; man sieht, wie die Wände der Cyste zerfetzt sind, und kann leicht verstehen, dass diese Reste des Hirngewebes bei dem Zerwühlen und Auseinanderdrängen der Hirnteile entstanden sind. Man bekommt auch den Eindruck, dass die massenhafte Blutung nach und nach mit kleineren Ausläufern oder Herden durch die innere Kapsel hervorgedrungen ist. Nach unten hat die Blutung den Pes und den Tractus opticus erreicht. Durch Druck und direkte Zerstörung ist der *latero-dorsale Abschnitt des Tractus zerfetzt* und seine Elemente zum Untergang gebracht. Dagegen sind die ventralen Fasern und der freie mediale Rand erhalten geblieben, wahrscheinlich weil sie dem Druck nach unten nachgeben konnten. Wären diese Teile in festes Gewebe eingebettet, so wären sie auch ohne Zweifel zerdrückt worden. Der freie Platz an der Gehirnbasis hat den ventralen Abschnitt des Tractus gerettet. Indessen findet man selbst in diesem Abschnitte teils eine lateral liegende Läsion, teils eine oberhalb des ventralen Randes verlaufende streifenförmige Atrophie.

Der dorso-laterale Rand ist völlig atrophisch und zwar in bedeutender Ausdehnung. Da nun eine Quadrant-Hemionopsie nach unten besteht, so haben wir ohne Zweifel hier den Ursprung dieser Gesichtsstörung. Dies stimmt völlig mit dem, was ich im Teile II, S. 259, nachgewiesen habe, dass die dorsalen Fasern der Retina im Tractus dorsal liegen, was auch von A. Pick* für das Kaninchen bestätigt ist. Die im ventralen Abschnitt des Tractus befindlichen kleineren Atrophien dürften nur begrenzte Skotome verursacht haben.

Die im frontalen Abschnitt des Tractus, im Chiasma und in den Sehnerven vorhandenen Atrophien sind sekundärer Art und werden später berücksichtigt.

So weit ist nun Alles gut und leicht zu erklären. Betrachten wir aber die Fig. 4—6, so finden wir, dass die Hauptmasse des äusseren Kniehöckers fast vollständig in Bindegewebe umgewandelt ist. Diese Veränderung umfasst nicht die mediale Spitze des Frontalschnittes, wohl aber die lateralen etwa $^{4}/_{6}$—$^{5}/_{6}$ des Durchschnittes, wo sowohl Zellen wie Markleisten verschwunden sind und man nur mit Mühe die laterale Kontur des Ganglions erkennen kann; daneben ist die ganze occipitale Partie des Kniehöckers total in Bindegewebe aufgegangen. Ausserdem finden wir, dass die Fasern des Wernicke'schen Feldes fast vollständig verödet sind, und dass endlich der dorsale Abschnitt der Sehstrahlung nach unten und aussen vom Wernicke'schen Feld in Bindegewebe

* Nova Acta der Leop.-Carol. Deutsch. Akad. der Naturforscher Bd LXVI. 1. 1895.

umgewandelt ist, und ferner dass die Sehstrahlung überhaupt eine diffuse Atrophie, besonders im ventralen Teile zeigt.

Durch alle diese Veränderungen muss der Zusammenhang des Tractus mit der Schrinde total aufgehoben gewesen sein. Zwar findet man die mediale Spitze des frontalen Abschnittes des Kniehöckers zum Teil erhalten, und wie die Fig. 5. zeigt, ist vielleicht eine Anzahl Fasern von der dorsalen Kapsel des Ganglions noch übrig geblieben, aber ein Blick auf die Figuren 6. u. 7. dürfte überzeugen, dass auch diese ausser Zusammenhang mit der Sehrinde gesetzt waren. Jedenfalls durften diese Fasern der dorsalen Retinahälfte gehören.

Hieraus schliesse ich, dass *beim Tode des Pat. eine vollständige Hemianopsie bestand.* Die Quadrant-Hemianopsie wurde nun am 7. Nov. 1893 beobachtet und zwischen diesem Tag und dem Tod liegt eine Zwischenzeit von 48 Tagen. In dieser Zeit sind wahrscheinlich die erwähnten Veränderungen aufgetreten.

Es ist anzunehmen, dass diese Veränderungen insofern sekundär sind, als die Blutung nach und nach durch ihre Nähe und durch den von ihr ausgeübten Druck diese Partie zur Atrophie und Bindegewebswucherung gebracht hat. Die mikroskopische Untersuchung macht es auch wahrscheinlich, dass Blut in das veränderte Gewebe vom Hauptherd aus oder durch Zerreissung der Gefässe eingedrungen war.

Durch die fast totale Verödung der occipitalen Strahlung dürfte nachher das Pulvinar sekundär seine Fasern und Struktur verloren haben und in Bindegewebe umgewandelt worden sein. Wenigstens giebt es keine primäre Läsion daselbst.

Die eben gegebene Erklärung der Veränderung ist die annehmbarste und erscheint nicht befremdend. Der Schluss ist also berechtigt, das *die Fasern der dorsalen Hälfte der Retina im Tractus dorsal und für die beiden Augen in ungefähr derselben Höhe liegen.* Wie ich im Teil II angeführt habe, sind die Beweise für diesen Satz hinsichtlich des Tractus sehr spärlich und in der Litteratur fand ich 1892 nur die bezüglichen Befunde, von denen der eine von *Marchand,* der andere von mir (Teil II, Fall 38) geliefert war. Beide waren nicht ganz einwurfsfrei. Dagegen finden sich mehrere Thatsachen, welche, wenn auch nicht beweisend, jedenfalls für eine solche Ansicht sprechen, wie der Befund im Uhthoff'schen Falle (Teil II, S. 222, Karte D. V.) und andere (Fall 2, Teil I), wo die Lage einzelner Bündel bis in das Chiasma verfolgt werden konnte. Ausserdem bestätigen die Untersuchungen von *Pick* auch hinsichtlich des Kaninchens obigen Schluss. Stellt man dann damit zusammen, dass der Befund im Falle Esche (in diesem Teil), der klinische Befund im Falle 14 J. E. Andersson (s. unten) u. A. ebenfalls für diesen Satz sprechen, so kann man wohl jetzt mit mehr Sicherheit annehmen, dass *die Fasern der dorsalen Retinahälfte im Tractus dorsal liegen.*

Damit ist nicht nur eine anatomische Thatsache erworben, sondern auch eine klinisch diagnostische, welche selbst für den Chirurgen von Belang sein kann. Basale pathologische Prozesse, welche vom Schädel ausgehen, dürften zuerst eine Quadrant-Hemianopsie nach oben hervorrufen, später vollständige Hemianopsie, intracerebrale Blutungen, wie in diesem Falle Quadrant-Hemianopsien nach unten. Bei Geschwülsten muss man den Befund nur mit Vorsichtigkeit aufnehmen. Für die Physiologie hat dieser Schluss das besondere Interesse, dass die Fasern der Retinahälften während ihres Verlaufs durch das Gehirn in vertikaler Richtung nicht verschoben werden.

Aus der mikroskophischen Untersuchung der rechtsseitigen Centralganglien geht hervor, dass in der Gegend des äusseren Kniehöckers der Thalamus und das Pulvinar im dorsalen Abschnitt von einigen grösseren Malacien durchsetzt waren. (Taf. XIX. Fig. 11. 12). Dem ungeachtet wurde kein Defekt in den linksseitigen Hälften der Gesichtsfelder im November 1893 bemerkt. Dies spricht für die von mir schon früher ausgesprochene Ansicht, dass der Thalamus und das Pulvinar nicht optische Fasern enthalten. Da indessen diese Ganglien zum Teil erhalten sind, so ist der Fall nicht so beweisend wie der Fall N:r 8 (Teil III, S. 88), wo ein viel ausgedehnterer Defekt vorlag.

Pathologisch-anatomische Bemerkungen.

Nur kurz möchte ich einige Bemerkungen noch hinzufügen.

Die Lage der Fasern im Tractus.

Wie schon erwähnt, lag die grössere Atrophie im Tractus dorso-lateral. Folgt man dem Tractus von der Läsionsstelle Schnitt für Schnitt, so findet man, was auch aus den Figuren erhellt, dass *diese Atrophie nach vorn allmählich nach der Mittellinie verschoben wird,* und an dem freien Abschnitt des Tractus sieht man, wie die Atrophie nach und nach von Fasern etwas überlagert wird und endlich eine centro-mediale Lage, etwas mehr dorsal als ventral, einnimmt. Die mikroskopische Untersuchung lehrt, dass frontal von der Läsionsstelle (s. Fig.) die lateralen Fasern sich nach und nach ein wenig nach oben schieben.

Es scheint mir in Anbetracht des Falles Esche (Taf. XXI. Fig. 4.) und dieses Falles (Taf. XIX. Fig. 5. 6.) etwas unsicher, ob die von mir auf der Seite 258 und Taf. 38. Fig. 16. im Teil II. gegebene Beschreibung der Lage der dorsalen Bündel im frontalen Abschnitt des Tractus ganz zuverlässig ist. Schon bei der Konstruktion dieses Bildes bemerkte ich (Teil II. S. 258): »wie dorsale und ventrale Fasern sich im Felde verteilen, lässt sich zwar vermuthen, aber zur Zeit nicht beweisen». Wenn man das Bild etwas schief stellt, so wird es vielleicht richtiger, und in der That liegt der Tractus im Gehirn etwas schief.

Ein anderer lehrreicher Schluss lässt sich aus der mikroskopischen Untersuchung der kleinen Atrophien im Tractus ziehen. Am lateral-ventralen Rande des Tractus liegt eine kleine umschriebene, nicht 1. m.m. grosse Atrophie; diese Atrophie kann man als ein Bindegewebsfeld weithin durch den Tractus, ja bis in das Chiasma verfolgen. Die zusammengestellten Figuren zeigen dieses.

Noch weiter, längs des ventralen Randes verläuft ein atrophischer Streifen nach unten von einer dünnen Schicht normaler Fasern begrenzt. Diesen feinen Streifen kann man bis in das Chiasma verfolgen, wenn er auch sich lateral etwas verschiebt, wie die Fig. 4. 5. zeigen.

Nach hinten lassen sich diese Felder auch leicht verfolgen, und zwar bis an den äusseren Kniehöcker.

Endlich ist noch zu bemerken, dass die an der Läsionsstelle freie Spitze unversehrt geblieben ist, ebenso ist auch der entsprechende mediale Abschnitt des Kniekörpers erhalten geblieben, was darauf hindeutet, dass die an dem medialen Rande liegenden Fasern im medialen Abschnitt des Kniehöckers endigen.

Alles in Allem, die Fasern im Tractus verschieben sich nur wenig. Die verschiedenen Fasern bleiben im Verhältniss zu einander während des Verlaufes ziemlich unverändert, wenn auch die oben erwähnte Lageveränderung stattfindet.

Die vollständige Bindegewebsumwandlung des hinteren Teils des *Pulvinar* ohne Malacie oder Blutung innerhalb dieses Teiles, aber bei Zerstörung der Sehstrahlung, spricht dafür, dass die Hauptmasse seiner Fasern mit der Sehstrahlung Zusammenhang hat, denn der occipitale Abschnitt der inneren Kapsel ist im Ganzen unversehrt.

Ansa lenticularis. Man wird erstaunen, dass die Ansa besteht, dass jedoch der Globus pallidus fast vollständig zerstört ist. Dies deutet darauf hin, dass ihre Fasern im Globus pallidus endigen und nicht dort von Zellen entspringen.

Die Verbindung zwischen dem *Putamen und* dem *Corpus caudatum* war degenerirt.

Die *Meynert'sche Kommissur und der Luys'sche Körper.* Die erste bestand beiderseits, obschon der letztere zerfallen war.

In diesem Falle war eine seltene Gelegenheit, vorhanden zu studiren, wie die Fasern der dorsalen Kapsel des Globus pallidus und auch diejenigen des intraganglionären Netzes mit der Kapsel des Luys'schen Körpers und mit dem Thalamusschenkel des Mamillarkörpers zusammenhängen. Man kann den Durchtritt dieser Verbindungsfasern durch die innere Kapsel genau verfolgen.

Betreffs der *Sehstrahlung* verweise ich auf die mikroskopische Untersuchung und die Bilder (Taf. XIX).

Fall 13. Esche.

51 Jahre alt. Verheirathete Frau.

Taf. XX, XXI.

Klinische Diagnose: Hemiplegia et Hemianæstesia sin. c. Hemianopsia sin. incompleta.

Pathol.-anatom. Diagnose: Cysta hæmorrhagica Lentis, Thalami optici et Capsulæ internæ.

Zusammenfassung: Die 51-jährige Frau wurde plötzlich von einem Schlaganfall getroffen, wonach eine linksseitige Lähmung mit schwerer Anästhesie bis zum Tode bestand. Im Juni 1889 fand sich eine homonyme linksseitige Hemianopsie; später im August dess. J. nur eine *linksseitige Quadrant-Hemianopsie nach unten.* Diese dauerte bis zum Tode unverändert fort.

Die *Sektion* ergab eine grössere hämorrhagische Cyste, welche hauptsächlich den occipitalen Abschnitt des Linsenkörpers und der Capsula interna, einnahm und den hintersten Abschnitt des Thalamus sowie das Pulvinar zur Atrophie gebracht hatte. Der *Destruktionsherd hatte auf den dorsalen Abschnitt des äusseren Kniekörpers übergegriffen* und umschloss überhaupt teils den Tractus opticus, teils das Wernicke'sche Feld und die occipitale Sehstrahlung, ohne diese optischen Leitungen zu zerstören.

Schluss. Die Quadrant-Hemianopsie wird durch die Atrophie des *dorsalen Abschnittes des Kniehöckers* genügend erklärt. Diese Partie *innervirt* also *die dorsalen Hälften der beiden Retinæ;* hier vereinigen sich also die gekreuzten und ungekreuzten Bündel für die homonymen Retinahälften; und der ventrale Abschnitt des Kniehöckers kann nicht für den oberen vikariirend eintreten. *Eine Lokalisation besteht also im äusseren Kniehöcker.*

Der Fall ist mir vom Herrn Doktor H. Wilbrand in Hamburg gefälligst zur Bearbeitung überlassen worden. Sowohl die klinischen Daten und die Perimeter-Karten, wie auch der allgemeine Sektionsbericht sind mir vom Dr W. übergeben. Die specielle Beschreibung des Gehirns und die mikroskopische Untersuchung sind von mir gemacht. Die Zeichnungen sind in meinem Laboratorium verfertigt.

Anamnese. Pat. war verheiratet, aber kinderlos; der viel ältere *Mann* soll *Alkoholist* gewesen sein. Lues wird entschieden in Abrede gestellt. Pat. soll äusserst solid gelebt haben; soll stets gesund gewesen sein, aber nach grösseren Gemüthsaufregungen von Ohnmachtsanwandlugen befallen worden sein.

Vor 12 Wochen fühlte Pat. sich plötzlich, von einem Gang zurückgekehrt, *schwindelig* und verlor bald das Bewusstsein. Nach 8 Stunden kehrte das Bewusstsein allmählich zurück. Das Sprechen wurde ihr anfänglich schwer; das Gesicht war nach links verzogen, die ganze *linke Körperhälfte* gänzlich *gelähmt* und *gefühllos.* Das Schlucken wurde ihr anfänglich schwer. Pat. verschluckte sich.

Allmählich besserte sich der Zustand unter geeigneter Behandlung. Das Bein konnte wieder bewegt werden. Das Gefühl besserte sich. Die Beschwerden beim Sprechen und Schlucken verschwanden.

Status præsens.

Wohlgenährte, kräftige Frau von gesunder Gesichtsfarbe.

Psyche. Völlig intakt.

Kranialnerven. II. 9/6 1889. Hemianopsia homonyma sinistra mit Einschränkung der erhalten gebliebenden rechtsseitigen Gesichtsfeldhälften. (S. Perimeterkarte.)

VII. Linker Mundwinkel nach unten gezogen. Ganz geringe Parese der unteren Facialisäste. Uvula schwach nach rechts.

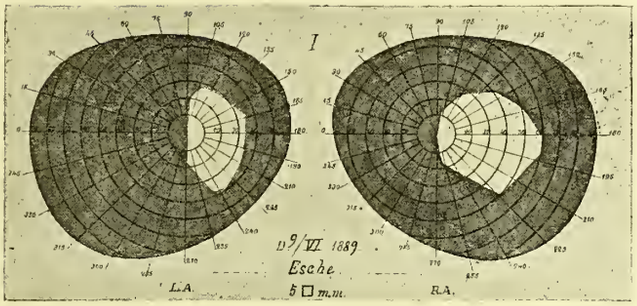

XII. Zunge weicht beim Herausstrecken, stark nach links ab.

Sensibilität. Starke *Herabsetzung* der Sensibilität auf der ganzen linken Körperhälfte. Leichte Berührungen mit der Fingerkuppe werden nicht empfunden; ebenso oberflächliche Nadelstiche. Keine Parästhesien.

Motilität. Die *obere* Extremität ist *völlig gelähmt.* Finger in leichter Kontrakturstellung, sonst schlaffe Lähmung. Untere linke Extremität kann aktiv im Hüft- und Kniegelenk flektirt werden.

Trophische und vasomotorische Störungen. Unterarm und Hand ödematös geschwollen. Hautfarbe: livid marmorirt.

Innere Organe: Die Untersuchung der inneren Organe ergiebt durchaus normale Verhältnisse, namentlich Herzgrenzen normal, Töne durchaus rein und regelmässig. Keine erkennbare Arteriosklerose.

Urin wird spontan entleert, Stuhlgang träger.

Status Juli 1889.

Kranialnerven. II. $^{20}/_{10}$ 1889. Scharf begrenzte *linksseitige Quadrant-Hemianopsie nach unten* (Perimeter-Karte II) Farbensehen normal. Die Farben schneiden mit dem Defekt

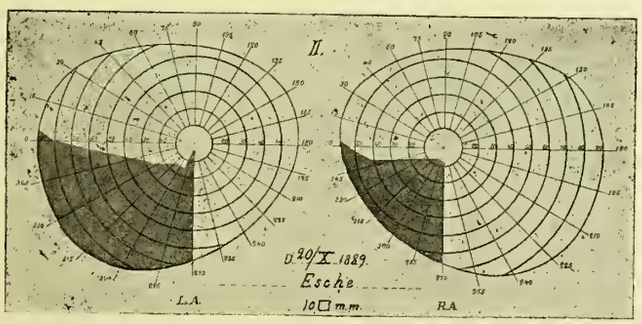

für Weiss scharf ab. (Mehrere Beobachtungen.)

III. Pupillar-Reaktion, direkte wie indirekte, beiderseits fast gleich null.

VII. Nasolabial-Falte links verstrichen. Beide unteren Facialisäste paretisch.

XII. Leichte Abweichung der Zunge nach links.

Sensibilität.

Tastsinn links stark herabgesetzt bis aufgehohen, rechts gut, nur in der Peronealgegend scheinbar herabgesetzt.

Schmerzenempfindung links erhalten. aber vermindert. Ungenügende Lokalisation links an der oberen Extremität.

Nachempfindung an der unteren Extremität.

Temperatursinn. Empfindungslähmung für Kälte links, rechts normal.

Gefühl für Lage und Stellung der Glieder rechts gut, links völlig aufgehoben.

Elektrische Reizbarkeit. Untersuchung direkt.

N. ulnar.	rechts	104	links	40
» med.	»	100	»	55
» rad.	»	85	»	35
» peron.	»	91	»	80
» tib. ant.	»	83	»	90
» crur.	»	80	»	73

Faradische Untersuchung indirekt.

M. deltoid.	rechts	90	links	55
» biceps	»	82	»	52
» supin.	»	92	»	35
» quadrig.	»	95	»	73
» tib. ant.	»	85	»	85

Motilität. Stehen und Gehen unmöglich, weil der linke Fuss die Schwere des Körpers nicht zu tragen vermag.

Motorische Kraft im Biceps, Triceps, Pector. maj. rechts gut erhalten. Links = O.

In den Flexoren und Adduktoren der Hand rechts gut, links = O, Adduktoren des Oberschenkels, des Quadriceps, der Dorsal- und Plantarflektoren des Fusses rechts gut erhalten, links gleich O.

Reflexe. Am Oberarm links und rechts nicht deutlich; Refl. am Unterarm rechts vorhanden, links erhöht. Bauchmuskelreflexe rechts deutlich, links schwach.

1890 $^{8}/_{3}$. Pat. ermüdet leicht. Deshalb ist das Gesichtsfeld nicht mehr genau zu bestimmen.

S. = $^{20}/_{3}$. Pat. erkennt central auf beiden Augen selbst die kleinsten Farbenobjekte.

Es besteht eine *linksseitige Quadrant-Hemianopsie nach unten* (geprüft für weiss und roth). S. die Perimeter-Karte. III.

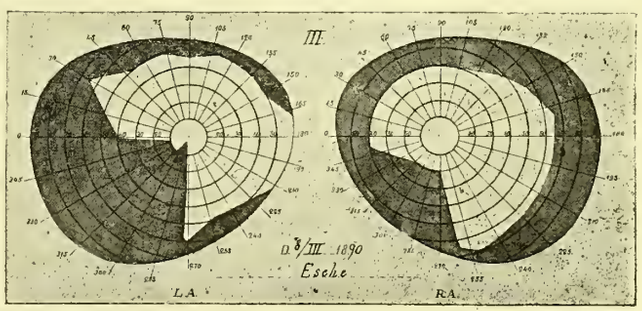

Status am 27. Sept. 1890 und im Febr. 1891. Status idem wie im Juli 1889. 1891 $^{13}/_{5}$. Pat. ermüdet dermassen leicht bei der perimetrischen Untersuchung, dass eine solche nicht mehr ausführbar ist. Bei der leider sehr ungenauen Untersuchung wurde am linken Auge eine hochgradige Beschränkung des Gesichtsfeldes mit Hemianopsia sinistra, doch vorzugsweise im unteren linken Quadranten beobachtet.

Am 6. Nov. 1892. Im linken oberen Quadranten ergiebt sich bei dem Versuch der Gesichtsfeldaufnahme geringe Störung. Für »grün und gelb» absoluter Ausfall im äusseren Quadranten.

Hemianopsia homonyma sinistra mit koncentrischer Einschränkung der erhalten gebliebenen Gesichtsfeldhälften (als Ausdruck einer funktionellen nervösen Störung). Das Gesichtsfeld wurde nur für weiss geprüft.

Sehschärfe beiderseits = $^{20}/_{30}$ + $^{1}/_{10}$ Jaeger N. 2 gelesen.

Ophthalmoskopischer Befund. Grosse physiologische Exkavation; im Allgemeinen normaler Befund.

Pupillen: rechts Pupilla major. Pupillen unregelmässig eckig; reflektorische Pupillenstarre.

1893 $^{3}/_{1}$. Äussere Augengebilde ohne Besonderes, ebenso Cornea, Conjunctiva und brechende Medien; keine Bewegungsstörungen. Pupillen gleich (3—3,5 m.m.), vollkommen reaktionslos. Beiderseits temporale Hälfte der Papille entfärbt, links am oberen Papillarumfang, rechts temporalwärts breiter Skleralstreifen. S. = $^{20}/_{40}$ beiderseits.

Bei Prüfung des Gesichtsfeldes für weiss ermüdet Pat. leicht und macht deshalb unsichere Angaben.

1893 $^{1}/_{3}$. Im Allgemeinen wenig Klagen. Pat. täglich etwas ausser Bett, ziemlich guter Appetit. Objektiver Befund unverändert.

$^{3}/_{4}$. Temp. 38.2°, sonst gutes Befinden.

$^{9}/_{4}$. Temp. bisher andauernd 38°, heute 37.2°. Pat. klagt über grössere Schwäche. Öfters Unvermögen sich auf bestimmte Woche zu besinnen; motorische Aphasie.

$^{23}/_{4}$. Temp. 38.7°. Decubitus am Kreuzbein; Pat. lässt sehr oft Urin und Stuhlgang unter sich. Schlechterer Appetit.

$^{27}/_{4}$. Temp. 39.3°. In Folge grosser Unreinlichkeit der Pat. hat sich der Decubitus vergrössert; grosse Schwäche.

$^{28}/_{4}$. Am Nachmittag Koma; beschleunigte Respiration.

Exitus letalis $^{3}/_{4}$ *6 Uhr.*

Anhang. Etwa 6 Wochen vor ihrem Tode wurde das Gesichtsfeld im Groben durch Hin- und Herbewegen weisser und farbiger Papiere untersucht und gefunden, dass dasselbe im Allgemeinen normal war, jedoch ein *absoluter Ausfall aller Qualitäten des Gesichtsinnes im linken unteren Quadranten auf jedem Auge fortbestand.*

Farbige Objekte von grosser Dimension schnitten scharf mit den Defektgrenzen für weiss ab. Am Perimeter nicht mehr zu untersuchen wegen zu leichter Ermüdbarkeit.

Sektion $^{29}/_{4}$ 1893.

Fettpolster reichlich. *Herz* ohne Besonderheiten. *Lungen*-Atelektase des rechten Unterlappens. Oberflächliche Narbe der *Milz*kapsel.

Trübung der *Nieren;* bohnengrosse Cyste in der linken Niere.

Fraktur des linken Oberschenkels, frischer Bluterguss. Ausgedehnter, aber ziemlich oberflächlicher Decubitus am Kreuzbein.

Gehirn. Dura sehr derb. aber leicht abziehbar.

Pia der rechten Konvexität ganz zart; mässig stark gefüllt, namentlich am Parietal- und Occipitallappen. Die Pia der linken Konvexität bis über den Scheitel und Hinterhauptslappen getrübt und ödematös, die Pia an der Basis zart und durchscheinend.

Die *Venen* stark gefüllt. Starkes *Atherom* der Basisgefässe.

Das gehärtete Gehirn wurde mir vom Herrn Doktor H. Wilbrand gefälligst überlassen. Es war damals schon durch einige horizontale Schnitte nach Flechsig zerteilt, und zwar die linke Hälfte durch zwei, die rechte durch drei, alle in der Höhe der Centralganglien. Die Abbildungen zeigen die Schnittflächen. (Taf. XX.)

Die *Pia* liess sich von der Oberfläche überall leicht ablösen.

Die *Gefässe* waren sehr dick und atheromatös, besonders die Carotiden und die Arteria basilaris.

An den Horizontalschnitten fällt die bedeutende Vergrösserung der Ventrikel besonders in der rechten Hemisphäre auf.

Die *Rinde* ist überall normal ohne Anzeichen einer Malacie. Besonders wurde das Sprachgebiet links untersucht.

Die linke Hemisphäre.

Horizontalschnitte.

An einem *Schnitte* in der Höhe der *dorsalen Fläche des Thalamus* wurde selbst mit der Loupe nichts Pathologisches beobachtet.

Schnitt 1 c.m. mehr ventralwärts (Taf. XX, Fig. 1). Hier findet man in der Frontalstrahlung eine quergehende und verschiedene *kleine* längsverlaufende *Malacien,* alle 2—3 m.m. breit und bis 1 m.m. lang. Diese liegen in der Höhe der oberen Grenze der Broca'schen Windung, etwa 2 c.m. von ihr entfernt. Ihre nähere Lage und Form s. die Fig.

Thalamus. Sowohl der Horizontaldurchschnitt wie die Oberfläche sonst normal. Die mediale Wand war etwas eingebuchtet und der 3. Ventrikel vergrössert.

Pulvinar ganz normal, es erstreckt sich weiter nach hinten als das *rechte;* es ist auch von sehr viel festerer Konsistenz.

Nucleus caudatus von den Malacien nicht berührt. Corpora 4-gemina anteriora et posteriora ohne makroskopische Veränderung.

Die rechte Hemisphäre.

Sie war schon in 3 Horizontalschnitte zerschnitten.

Der *dorsale Schnitt* (Taf. XX, Fig 2) etwas dorsal von den Centralganglien.

Hier findet man eine kleine *Narbe* (die Wand einer Cyste), entsprechend dem Sulcus zwischen dem T^1 und dem C^p, welche den hier verlaufenden dorsalsten Abschnitt der Gratiolet'schen Strahlung durchsetzt. Die Zerstörung greift nicht auf die Rinde dieser Gyri über. Sie misst an Länge 15 c.m. und an Breite etwa 4 m.m. Sonst ist der Schnitt makroskopisch normal.

Das Hinterhorn ist erweitert.

Der mittlere Schnitt (Taf. XX, Fig. 3) in der Höhe der Oberfläche des Thalamus. Die oben erwähnte *Cyste* und das sie umgebende narbige Gewebe haben eine grössere Ausdehnung als am vorigen Schnitte. Die dreieckige Cyste misst 1 c.m. und liegt im hintersten Abschnitte der Capsula externa, ist von narbigem Gewebe an allen Seiten umgeben (s. Fig.) Ein streifenförmiger Schlitz setzt sich in das subkortikale Mark der ersten Temporalwindung fort, berührt aber nicht die Rinde.

Der ventrale Schnitt (Taf. XX, Fig. 4) durch den Thalamus opticus. Die oben erwähnte dreieckige *Cyste* misst nur 4—6 m.m. und hat dieselbe Lage im hinteren Winkel zwischen der Insula und der 1:sten Temporalwindung. Das umgebende Narbengewebe misst etwa 1—2 m.m. Eine Verlängerung der Cyste erstreckt sich schlitzförmig in T^1 hinein und liegt hier un-

mittelbar unter der Rinde. Im Uebrigen s. die mikroskopische Untersuchung der Centralganglien.

Die *Sehstrahlung* s. unten: Mikroskopisches.

Das *Kleinhirn* ist nicht makroskopisch verändert.

Mikroskopisches.

Die mittlere Scheibe (Taf. XX, Fig. 3) der rechnte Hemisphäre wurde in mikroskopische horizontale Schnitte zerlegt, um die Ausdehnung der Veränderung nach vorn zu studiren, die ventrale dagegen in frontale Schnitte, um das Verhältniss der Cyste hauptsächlich zum äusseren Kniehöcker zu untersuchen.

A. Die mittlere Scheibe.

An den dorsalen Schnitten sieht man, dass die Zerstörung ungefähr dieselbe mikroskopische Ausdehnung nach aussen hat, wie es makroskopisch ersichtlich ist. Nach aussen wird das narbige Gewebe durch einen schmalen 0,5 m.m. dicken schwarzen Streifen (= subkortikales Mark, Weigert'sches Präp.) von der Rinde getrennt. Die *Nervenfasern dieses Streifens* sind indessen zum grössten Teil *körnig zerfallen*. Die *Rinde* ist bei schwächerer Vergrösserung *intakt*. Die Rinde der Insula ist ausser Verbindung mit den Centralganglien gesetzt worden, und zwar in einer Ausdehnung nach oben bis zur Insertion der C^p (d. h. bis zum Winkel zwischen Operculum superius und der Insula-Rinde). Nach vorn erstreckt sich das narbige Gewebe etwa 10—12 m.m. frontalwärts von der vorderen Begrenzung der Cyste, nach hinten bis in die erste Temporalwindung (Vgl. Fig. 3). Auch hier trennt ein 1 m.m. dicker schwarzer Streifen das veränderte Gewebe von der Rinde.

Medial nimmt die Narbe den occipito-dorsalen Abschnitt der Corona radiata ein (s. Fig. 3), also hauptsächlich die zum Parietallappen laufenden Fasern.

An mehr ventralen Schnitten dehnt sich die Cyste noch weiter nach vorn aus (etwa 15 m.m. vor der Hauptcyste). Je mehr nach unten, um so mehr dehnen sich die Cyste und das sekundäre Degenerationsgebiet aus. Die Cyste drängt in die erste Temporalwindung hinein, hat das Mark dieser Windung zum grössten Teil verödet (Fig. 3). Der *hintere Abschnitt des Thalamus* (Grenzgebiet zwischen dem Thalamus und dem Pulvinar) sowie der Corona radiata *ist völlig verödet*. Das Narbengewebe ist an Weigert'schen Präp. ganz gelb ohne Spur von Nervenfasern. Die Cyste wird von dem Ventrikelraum nur durch das Ependym getrennt.

In dem frontalen Abschnitt des malacischen Gewebes sendet die Cyste einen schmalen Ausläufer, welcher von feinen spinnenähnlichen Fäden durchwebt ist (Vgl. auch die Fig. 5 Taf. XXI).

Die *Rinde* der Insula ist zwar makroskopisch intakt, aber sie leidet an einer durchgreifenden Ernährungsstörung. Alle *Ganglienzellen* sind sehr pigmentirt und mehr oder weniger degenerirt. Die Nervenfasern sind spärlich, das Gewebe porös.

Das subkortikale Mark enthält spärliche schmale Nervenfasern.

In der Umgebung der Cyste finden sich zahlreiche Blutkörperchen und Blutpigmentkrystalle.

Die Cyste ist also eine *hämorrhagische*.

Durch die Cyste und das sie umgebende Narbengewebe sind *die Rinde der Insula und die frontale Rinde der ersten Temporalwindung ausser Verbindung mit der übrigen Hirnrinde und den Centralwindungen gesetzt*.

B. Der *ventrale Abschnitt der Centralganglien* (Taf. XX, Fig. 4) wurde dagegen in eine Serie von etwa 700 frontalen Schnitten zerschnitten, um zu untersuchen, wie tief nach unten die Zerstörung sich ausdehnte (Vgl. Taf. XXI, Fig. 5—12).

Um einen Begriff der Ausdehnung der Zerstörung in den Centralganglien und ihrer Bedeutung zu bekommen, ist es nothwendig zu erinnern, was auch aus der obigen Darstellung hervorgeht, dass eine grössere Cyste und mehrere kleine Cysten von oben nach unten längs des lateralen Umfangs der Capsula interna zwischen ihr und der Rinde der Insula gelegen sind, und dass ein Gebiet von sekundärer Verödung des Nervengewebes rings um dieselben sich ausbreitet, welches hie und da kleine Höhlen zeigt. Dieses Gebiet, wo man überhaupt nur pathologisches Bindegewebe findet, sendet nach unten (ventralwärts) zwei Ausläufer, von denen der eine mehr medial gegen den dorsalen Umfang des äusseren und inneren Kniehöckers vordringt, der andere mehr lateral von der Cauda corporis caudati und der Sehstrahlung einerseits und der Rinde andererseits sich hineinschiebt. Diese Ausläufer treten auch an den Figuren hervor. In wie weit sie den hier liegenden optischen Kern berührt haben, geht aus der folgenden genaueren Beschreibung hervor.

Aus den Figuren 5—12 sieht man, dass zwischen diesen beiden Ausläufern ein verhältnissmässig normales Gebiet erhalten geblieben ist, und dieses umfasst hauptsächlich den äusseren Kniehöcker, resp. den Tractus, die von ihr nach hinten ausstrahlenden Fasern das Wernicke'sche Feld und die Cauda corporis caudati sowie die Sehstrahlung (Taf. XXI, Fig. 9—12). Die Ausdehnung der Narbe nach unten ist indessen unregelmässig, und weiter nach vorn erstreckt sie sich selbst noch tiefer und umlagert den Tractus (Fig. 5). Es wurde deshalb nothwendig alle Präparate besonders daraufhin zu untersuchen, *wo und wie die Zerstörung die optischen Wege betroffen haben konnte*.

Tractus opticus. Frontaler Abschnitt. An den frontalsten Schnitten (in der Frontalebene der Columna fornicis) und, wo der Tractus frei von der Unterfläche hervorragt, giebt es in seiner Nähe überhaupt keine pathologische Veränderung. Der vordere Ausläufer der Zerstörung liegt hier etwa 15—20 m.m. entfernt (Präp. 652).

Je weiter nach hinten, um so mehr nähert sich der laterale Rand des Tractus dem cystösen Gewebe und liegt am Schnitt 605 nur etwa 10 m.m. davon entfernt, am Präp. 518 nur 4 m.m., und am Präp. 459 nur 2 m. m. davon entfernt. An den folgenden Präp. dringt die Zerstörung fast bis zum lateralen Rande des Tractus vor, und gleichzeitig sowohl dorsal von ihm (nur etwa 1 m.m. entfernt) und lateral nach unten, bis zur oberen Wand des Unterhorns (Fig. 5). Der Tractus liegt hier von dem pathologischen Gewebe fast vollständig umhüllt. Zwischen der Zerstörung, bezeichnet durch Häufchen von Blutpigment, und dem Tractus liegt nur sekundär verändertes Nervengewebe, denn hier sind verhältnissmässig normale Nervenfasern anzutreffen. Dessen ungeachtet ist der *Rand des Tractus völlig scharf, seine Fasern intensiv gefärbt*, nicht degenerirt und recht dicht an einander liegend; nur findet sich ein *wenig vermehrtes Bindegewebe* an dem latero-dorsalen Rand.

Weiter nach hinten (Schnitt 402–360) entfernt sich die Cyste vom Tractus, wenn auch das ihn umgebende Gewebe noch verändert ist. Selbst 1 m.m. dorsal vom Tractus finden sich hier Häufchen von Blutpigment. Der unmittelbar an diesem Gewebe liegende Abschnitt des Tractus ist etwas bleicher und hat vermehrtes Bindegewebe, enthält jedoch zahlreiche, nicht degenerirte Nervenfasern. Die dorsale Kontur des Tractus ist ziemlich scharf und nirgends finden sich Anzeichen einer primären Destruktion des Tractus opticus, aber, wo sich der Tractus unter das erhalten gebliebene Türck'sche Bündel hinunter schiebt, da sind die Fasern des Tractus auch zahlreicher, und das Bindegewebe ist von normaler Menge.

An den folgenden Präparaten, z. B. 335, berührt die Zerstörung sowohl den lateralen wie den medialen Rand des Tractus, lässt aber den mittleren Abschnitt unberührt. Hier sind auch *jene Randpartien bleicher, reicher an Bindegewebe* und *ärmer an Nervenfasern*, das Mittelstück ist aber normal.

Schlüsse. Die genaue Untersuchung des rechten Tractus zeigt 1) dass *derselbe an keinem Punkte primär ergriffen und* kein Anzeichen einer Blutung oder einer Erweichung in ihm selbst vorhanden ist. Auch besteht keine umschriebene Atrophie der Fasern. Ihre Kontur ist auch überall gegen das dorsal vom Tractus liegende veränderte Gewebe scharf.

2) In der unmittelbaren Nähe des Tractus ist das Gewebe verändert, und zwar in verschiedener Art, Entfernung und Ausdehnung.

a) *Art.* Man muss hier zwei oder vielleicht drei Arten von Veränderung unterscheiden, die *primäre* (Blutung resp. Malacie, Cystenbildung), die *sekundäre* durch Druck der Blutheerde in Folge der deletären Wirkung der Zerfallsprodukte und endlich spät-sekundäre, im Folge der vorausgehenden Bindegewebsbildung.

b) die *Entfernung* der krankhaften Gewebes vom Tractus ist verschieden; an einigen Schnitten liegt es demselben unmittelbar an, an anderen dagegen ist es wieder mehr von ihm entfernt.

Die *primären Blutungen* liegen nie im Tractus selbst, sondern mindestens 1–2 m.m. von ihm entfernt, wenn man auch an Präp. 367 einige Blutkrystalle unmittelbar an dem dorsalen Rand des Tractus findet.

Dagegen findet sich in der unmittelbaren Nähe zum *Bindegewebe verändertes Gehirngewebe.* Solches findet sich sowohl dorsal wie latero-ventral vom Tractus (Fig. 5 Präp. 447). In diesem Gewebe sind gewöhnlich wenigstens Spuren von Nervenfasern vorhanden.

Wo nun dieses Bindegewebe dem Tractus anliegt, zeigen sich im letzteren eine deutliche Vermehrung desselben und ein Ausfall der Nervenfasern, welcher an denjenigen Schnitten am deutlichsten hervortritt, an welchen die primäre Veränderung am Tractus am ausgeprägtesten ist (Fig. 7 Präp. 367). Hier liegt dorsal vom Tractus ein sehr verändertes Feld unmittelbar ventral von der Haubenstrahlung. Hier ist die Capsula interna zerstört. Die dorsale Kontur des Tractus ist jedoch scharf, aber wegen des Ausfalls von Nervenfasern bleich; doch findet man eine grosse Anzahl von wohl erhaltenen Tractusfasern, welche am ventralen Rande zahlreicher werden. Der laterale Abschnitt des Tractus, welcher durch ein erhalten gebliebenes Bündel vor der Einwirkung der Zerstörung geschützt blieb, ist ebenfalls gut erhalten (schwarz gefärbt).

Hier hat sich also ein Druck oder eine chemische Einwirkung des Blutherds auf den Tractus entwickelt, ohne aber *eine vollständige Verödung der Nervenfasern desselben an irgend welchem Punkte zuwegezubringen.*

Weiter nach vorn, wo die Cyste und überhaupt die Zerstörung den Tractus nicht erreicht, findet man jedoch den rechten Tractus verändert. Hier ist die Atrophie als eine sekundäre Degeneration zu betrachten. Die Lage und Ausdehnung dieser Degeneration geht am besten aus den Figuren 1–4 Taf. XXI hervor.

a) Etwas nach hinten *(occipital) vom Chiasma* (Fig. 4) schiebt sich ein kleiner weisser Streifen in den Tractus von der Mittellinie ungefähr bis zur halben Breite des Tractus. Die Begrenzung der Atrophie ist keine scharfe, und die Nervenfasern fehlen auch nicht ganz, sie sind aber sehr spärlich.

b) *Chiasma.* Fig. 3. Im Chiasma trifft man nicht mehr so scharfe Atrophien. An der Fig. 3 (Präp. 72) sieht man in der linken Hälfte medial oben ein bleicheres Feld (das gekreuzte Fascikel) und dann auch in der rechten Hälfte eine undeutliche Atrophie (das ungekreutze Feld, unkr.). Diese Felder treten an mehr frontalen Präparaten deutlicher hervor (Fig. 2). Hier liegt das linke oben medial, das rechte unten lateral, *ohne jedoch den ventralen Rand zu erreichen.*

Nervi optici Fig. 1. Nur in occipitalen Abschnitten der Optici kann man überhaupt eine, wenn auch nicht sehr scharf begrenzte, Atrophie entdecken. Die Lage dieser atrophischen Felder s. die Figur 1. Im linken Opticus liegt die Atrophie dorsomedial, im rechten dagegen lateral, nicht aber den oberen oder unteren Rand erreichend.

Weiter nach vorn sind beide Optici atrophisch, ohne dass eine begrenzte Atrophie nachzuweisen ist.

Corpus geniculatum externum dextrum. Taf. XXI Fig. 8–12.

Von diesem Ganglion wurde eine zusammenhängende Schnittreihe verfertigt, umfassend die Präp. 136–320 oder etwa 185 Schnitte.

Da die Veränderung innerhalb des Kniekörpers nicht eine gleichförmige war, muss eine detaillirte Beschreibung der verschiedenen Abschnitte hier gegeben werden. Die Beschreibung nimmt die Richtung von vorn nach hinten und die frontalsten Schnitte sind mit den höchsten Ziffern (320) bezeichnet, die occipitalsten mit den niedrigeren (136).

I. Das *Grenzgebiet zwischen dem Kniehöcker und dem Tractus.*

Am Präp. 335 hat der Tractus seine charakteristische Form, ungefähr wie an der Fig. 367, nur ist der laterale Rand etwas nach aussen ausgezogen und da, wo er an das zerstörte Gebiet grenzt, etwas bleicher und von vermehrtem Bindegewebe. 1–2 m.m. dorsal vom dorsalen Rande des Tractus findet man kleine Häufchen von Blutpigment.

Am Präp. 321 findet man, dass die dorsale Kapsel des Kniehöckers überhaupt sehr schwach ist oder, besonders in der medialen Hälfte, fehlt. Jedoch findet sich hier eine Anzahl von normal erhalten gebliebenen Nervenfasern, welche im latero

dorsalen Abschnitte an Zahl ziemlich normal sind. Wie die Fig. zeigt, ist der medio-ventrale Rand des Kniekörpers bleich und ziemlich arm an Fasern, wogegen die Hauptmasse derselben und besonders die ventrale Kapsel faserreich ist. An dem jetzt mehr intensiv gefärbten lateralen Rand des Tractus findet man eine Ausstrahlung nach aussen in das Wernicke'sche Feld. $^1/_2$—1 m.m. dorsal von dieser Ausstrahlung liegen mikroskopische Häufchen von Blutpigment, ohne dass die occipitale Strahlung des Kniekörpers davon wesentlich berührt worden ist.

II. Der *frontale Abschnitt des Kniekörpers.* Präp. 307—c:a 250. Fig. 8—10.

Als ein Typus dieses Abschnittes können die Präp. 281 und 269 (Fig. 9. 10) gelten. Wir sehen hier, dass die dorso-mediale Hälfte zerstört ist, dagegen die ventro-laterale erhalten blieb. Diese Zerstörung ist an den frontalsten und occipitalsten weniger intensiv und ausgebreitet als an den mittleren Schnitten der Serie, welche etwa die Schnitte 300—270 umfassen. Eine detaillirte Beschreibung dieses wichtigen Abschnittes scheint demnach nothwendig zu sein.

A) die Kapsel.

a) *die dorsale Kapsel.* Die dorso-laterale Grenze misst im Ganzen etwa 6—7 m.m. *Hier fehlt die Kapsel vollständig in der medialen Hälfte,* findet sich aber, wenn auch sehr schwach, in der dorso-lateralen Hälfte. An einigen Präp., wie das Präp. 281 (Fig. 9), fehlt sie in einer Ausdehnung von etwa 4 m.m.; sie ist vorhanden auf einer Strecke von etwa 3 m.m., an anderen (269) (Fig. 10) fehlt sie an 3 m.m., aber findet sich in einer Ausdehnung von 3 m.m.

b) die *laterale Kapsel* ist in anscheinend normaler Stärke überall erhalten geblieben. Ihre Nervenfasern sind normal.

c) die *ventrale Kapsel* ist überall in dem lateralen Teile etwa 4 m.m. normal (kräftig, dick und mit zahlreichen Fasern). In den medialen Teilen etwa 3 m.m. findet im Allgemeinen ein Faserausfall statt; und zwar ist derselbe in den vordersten Präparaten (306), nur ein leichter, und hat eine Ausdehnung von etwa 1 m.m., an einer Anzahl von etwa 10—15 Präparaten wird der Ausfall dann deutlicher, jedoch muss er im Ganzen als ein geringer bezeichnet werden und beträgt gewiss nicht $^1/_3$ der Fasern; an den Präp. 270—250 (Fig. 11) ist er kaum mehr bemerkbar.

B) Das *Ganglion selbst.*

Entsprechend dem atrophischen Gebiete der dorsalen Kapsel zeigt das Ganglion eine selbst für das unbewaffnete Auge deutliche Veränderung, *Atrophie* und *Zerstörung.* Die Ausdehnung dieses Gebietes geht vielleicht am besten aus den Figuren hervor.

In den frontalsten Abschnitten (um N:o 306) ist nur ein *dorso-mediales, kaum 1 m.m. breites Gebiet leicht atrophisch.* An den folgenden Präp. *wächst dieses Gebiet* und *erreicht* an den Präp. 286—280 seine grösste Ausdehnung, wie die Fig. 9 zeigt, nämlich etwa $^1/_3$ *des Frontaldurchschnittes des Ganglions,* um sich weiter occipitalwärts allmählich zu vermindern. An dem Präp. 260 nimmt die Atrophie hauptsächlich die dorsale Kapsel ein.

Die *Veränderung des atrophischen Gebietes* wechselt zwar an Intensität, ist aber an den Schnitten 286—280, wo die Veränderung am stärksten ist, folgende (Fig. 9):

a) Die *Markleisten* sind *vollständig verschwunden.*

b) Das *Fasernnetz fehlt stellenweise vollständig,* im Ganzen finden sich jedoch Fasern, wenn auch nur in Bruchstücken und in geringer Zahl; viele Fasern sind nur bleich gefärbt.

c) *Zellen.* α) die *grossen ventralen Zellen* sind auf einer Strecke von 1 m.m. *spärlich,* und *ein deutlicher Ausfall ist hier vorhanden.* Die übriggebliebenen sind *atrophisch, rundlich geschrumpft.*

β) die *kleinen Zellen sind auch zum grössten Teil verschwunden.* Die *übriggebliebenen* sind *sehr atrophisch,* rundlich, körnig oder in Zerfall befindlich.

d) Die *Neuroglia* ist in körniger Umwandlung begriffen.

Der übrige Teil des *Ganglions* ist *anscheinend normal.*

a) Die Markleisten sind dick und haben kräftig gefärbte Fasern.

b) Das Fasernnetz ist reichlich.

c) Zellen, sowohl die grossen ventralen, wie die kleinen sind reichlich vorhanden und haben normale Form und Textur.

d) Neuroglia normal.

Der *occipitale Abschnitt* (Präp. 250—c:a 196. S. Fig. 11 u. 12.) umfasst hauptsächlich die occipitale S-förmige Spitze.

Auch an diesem Abschnitt zeigt die *dorsale Kapsel, besonders in ihren medialen* $^2/_3$, *eine sehr deutliche Atrophie,* und nur im lateralen $^1/_3$ finden sich zahlreiche gut gefärbte Fasern. Die ventrale und laterale Kapsel ist normal.

Das *Ganglion* selbst ist überhaupt normal.

1) Die Markleisten kräftig. 2) Das Fasernnetz reichlich. 3) Die Zellen von normaler Anzahl, Form und Textur. 4) Die Neuroglia ohne Veränderung.

Nur *in dem unmittelbar an der dorsalen Kapsel liegenden Gebiete scheinen die Zellen und das Gewebe einer sehr leichten Atrophie unterworfen zu sein.*

Das *Wernicke'sche Feld,* lateral vom äusseren Kniekörper, *ist überhaupt normal* und an den Weigert'schen Präp. intensiv gefärbt. Ob einige von den dorsalsten Fasern, welche vom Kniekörper entspringen, hier affizirt sind, lässt sich kaum entscheiden (Vgl. die Fig. 8—12). Jedenfalls ist die *Hauptmasse der vom Ganglion ausgehenden Fasern erhalten geblieben.*

Dorsal von diesem Feld dehnt sich die oben beschriebene grosse Zerstörung aus. Dass also die dorsal vom Wernicke'schen Felde verlaufenden bogenförmigen Fasern, welche dem hinteren Thalamusstiel und der Temporalstrahlung angehören, durch die der Hämorrhagie nachfolgende sekundäre Bindegewebsbildung verödet sind, ist klar.

Die *Verbindung der optischen Bahn* und besonders des äusseren Kniehöckers *mit* der dorsal von Kniekörper liegenden *Capsula interna* ist *auch aufgehoben,* wenn auch an den frontalsten Schnitten (Fig. 8) vereinzelte Fasern nach unten innen vom Kniekörper zu dem Pes hin verlaufen.

Das *Corpus geniculatum internum dextrum* (Fig. 12) *ist in festes Bindegewebe umwandelt* und zu einem rundlichen Knötchen *zusammengeschrumpft,* in dem weder Zellen, noch normale Fasern sondern nur einige kleine Körnchenhäufchen als Reste der Zellen noch zu sehen sind.

Das *Brachium anterius* ist sehr *schwach,* mit spärlichen Fasern.

Commissura posterior kräftig.

Das *Corpus 4-geminum anterius* ist recht gut erhalten geblieben (Fig. 13).

Das *Stratum superficiale* ist erhalten, aber schwach.

Die *Cappa cinerea* auch erhalten, mit spärlichen Fasern, misst etwa 0.75 m.m.

Das *Stratum opticum* enthält ein recht dichtes Netz, sowohl in oberflächlichen, wie in tieferen Schichten.

Stratum Lemnisci. Sowohl cirkuläre, wie radiäre Fasern finden sich in etwa normaler Anzahl.

Corpus 4-gem. poster. dextrum gut entwickelt.

Stratum zonale mit reichlichen Fasern.

Nucleus mit reichlichem Fasernnetz.

Thalamus opticus.

Pulvinar. Die Hauptmasse des Pulvinar ist *in festes Bindegewebe verwandelt,* die Nervenfasern sind verschwunden und die Ganglien-Zellen fehlen gänzlich.

Thalamus. Schon aus den makroskopischen Abbildungen (Taf. XX Fig. 2—4) geht hervor, dass die makroskopische Zerstörung oder Veränderung von der Capsula externa medialwärts auf den Thalamus übergreift. Es sind jedoch nur die kaudalen und ventralen Teile des Thalamus, welche beschädigt sind, die dorso-medialen sind dagegen von der Zerstörung nicht berührt.

Was die einzelnen Fasersysteme betrifft, ist Folgendes zu bemerken.

Die *Haubenstrahlung* ist in den occipitalen und mittleren Abschnitten des Thalamus oberhalb des Kniehöckers mehr oder weniger vollständig durchschnitten (Fig. 7—9. Taf. XXI). Ihre medialen mit dem rothen Kern zusammenhängenden Bündel finden sich noch zahlreich vorhanden (s. Fig.). Diese ziehen auch nach vorn in die Gitterschicht vor der Ebene des Nucleus ruber hinein.

Die *Gitterschicht* sowie der Nucleus externus ist in occipitalen Teilen, d. h. occipital von der vorderen Fläche des Nucleus ruber, zerstört (Fig. 9. 10); dagegen vorn vor dieser Fläche erhalten (Fig. 5).

Der *Nucleus externus* vor der erwähnten Ebene ist unversehrt und enthält reichliche Balken und Bündel.

Nucleus internus. Der ganze frontale Abschnitt ist intakt; in wie weit der dem Pulvinar angrenzende Abschnitt verändert ist, ist nicht ganz klar in Folge der von dem Obducenten gemachten für die mikroskopische Untersuchung ungünstigen Schnittführung. Der occipitalste Abschnitt dürfte jedoch sich zum Teil in Bindegewebe verwandelt haben.

Das Trigonum (Ganglion) Habenulæ ist nicht verändert.

Das *Corpus mammillare* und seine Schenkel sind alle anscheinend unverändert, und zwar sowohl der aufsteigende, der Vicq d'Azyr'sche, sowie auch die Columna Thalami.

Der *Luys'sche Körper* ist im Ganzen auch von der Zerstörung unberührt geblieben; die dorso-mediale wie ventro-laterale Kapsel sind kräftig. In Inneren des Ganglions sind die Fasern reichlich vertreten.

Der *Nucleus ruber* ist intakt und sowohl die Kapsel, wie das Trabekelwerk im Inneren sehr schön und reichlich vertreten.

Nucleus caudatus. Das Caput ist, wie die Fig. 3 u. 4, Taf. XX, zeigen, unversehrt, indem es frontal und medial von dem Zerstörungsgebiete liegt.

Das *Corpus nuclei caudati* ist auch unbeschädigt, wie die Fig. 7—12 zeigen.

Die *Capsula externa* ist in ihrer ganzen Länge *zerstört;* das Zerstörungsgebiet dehnt sich bis zu dem vorderen Winkel zwischen der Insula und dem Operculum anterius aus.

Corona radiata und *Capsula interna.* Ein Blick auf die Fig. 2—4, Taf. XX, überzeugt uns, dass der occipitale Abschnitt der Corona in der Höhe des Daches des Seitenventrikels abgebrochen ist. Alle höher gelegenen Abschnitte der Corona sind nicht affizirt, dagegen wohl die mehr ventralen, indem sich die Zerstörung bis zur ventralen Fläche der Centralganglien fortsetzt. Ihre Form und Ausdehnung in diesen ventralen Teilen geht am besten aus den mikroskopischen Abbildungen hervor. Hier sendet der Herd nämlich Ausläufer 1) in das Mark des T', 2) in die Sehstrahlung, 3) nach innen in den ventralen Teil des Pulvinars und bis gegen das Brachium anterius Corp. 4-gemini anter.

Wie weit die Corona radiata nach vorn abgebrochen ist, ersieht man auch an den Fig. 2—4, Taf. XX. Daraus erhellt also, dass die Corona radiata, unbeschädigt von der Zerstörung in das Frontalhirn, den dorsalen $^2/_3$ der Centralwindungen und den oberen Parietallappen einstrahlen konnte. *Aber,* wie auch aus den Abbildungen hervorgeht, *dringt die primäre Zerstörung* oder die durch sie hervorgerufene sekundäre Veränderung — die Bindegewebswucherung — *nach unten innen bis zum Pedunculus cerebri im ventralen Abschnitt des Thalamus vor* und *hat dadurch hier den grössten Teil der inneren Kapsel abgeschnitten.*

Die Fig. 5. Taf. XXI zeigt jedoch, dass ein beträchtlicher Teil, der Frontalteil, der Kapsel unbeschädigt ist, indem er von der Zerstörung nicht erreicht wird. Dies ist aber in den mehr occipitalen Abschnitten der Fall, wie die Fig. 7 und 9 zeigen. Hier sind nur einzelne Bündel der Capsula interna noch erhalten.

Es unterliegt also keinem Zweifel, dass sowohl die mittleren, wie die occipitalen Partien der Kapsel mehr oder weniger vollständig vernichtet sind, was auch mit den Ergebnissen der klinischen Beobachtung stimmt.

Die *Bündel,* welche *nach der ersten* und zum Teil auch *nach der zweiten T-windung* zum *unteren Parietallappen* und *zur Insula verlaufen, sind ebenfalls zerstört.*

Nucleus lentiformis. Die Destruktion hat besonders dieses Ganglion getroffen, wie aus den Fig. hervorgeht.

Das *Putamen.* Nur der Kopf ist etwa bis vor der Ebene der Commissura anterior erhalten geblieben. Von dieser Ebene ab nach hinten wird das Putamen zuerst in grosser Ausdehnung durchlöchert, dann etwa 30—40 Schnitte vor der frontalen Ebene des Corpus mammillare in grösserer Ausdehnung zerstört und *zum grössten Teile durch eine grosse unregelmässige Höhle ersetzt.*

Bis zu jener Ebene ist auch das *mittlere* (2.) *Glied* des Linsenkörpers vorhanden, und zwar anscheinend intakt. Die äussere Lamina ist schwach und die Bündel im Inneren des Gliedes sind auch schwach gefärbt, aber nicht zerstört. — Von der vorderen Fläche des Mamillarkörpers nach hinten hin *greift die Zerstörung auch auf dieses Glied über* und *durchsetzt das Glied quer bis in die innere Kapsel.*

Das *mediale Glied* ist im frontalen Teil *im Ganzen intakt* und seine Faserbündel sind recht kräftig, aber von der Ebene des Mammillarkörpers ab ist es wesentlich von dem grossen Zerstörungsherd ergriffen und seine Textur im Ganzen wesentlich ver-

ändert. Die Balken und die Lamina medullaris sind wesentlich zerstört.

Occipital vom Mammillarkörper ist das Innerglied total verödet, indem die Zerstörung hier dorsal vom Tractus auftritt.

Die *Ansa lenticularis* ist im vorderen Abschnitte vor dem Mammillarkörper wesentlich erhalten, wenn auch schwach.

Die Sehstrahlung, von hinten nach vorn beschrieben (Taf. XX. Fig. 5—9).

An etwa 50 der occipitalsten Schnitte meiner Serie, wo noch keine deutliche Sehstrahlung gebildet ist, sieht man auch keine umschriebene Atrophie. Das Mark unter der Fissura calcarina ist kräftig gefärbt.

Weiter nach vorn (etwa *1 c.m.* vor der Occipitalspitze) ist das Mark, entsprechend dem Boden der Fissura calcarina, ein wenig heller — *Spur von Atrophie,* ohne dass diese deutlich ist.

Etwa 200 Schnitte vor der Spitze (Präp. 4. 322) tritt erst ein *dreieckiges* wenig atrophisches Feld, entsprechend dem Boden der Fissura calcarina, hervor und erstreckt sich von da *dorsalwärts* mit einem *Ausläufer.*

Etwa 500—600 Schnitte vor der Spitze (Präp. 3. 231). (Fig. 5) also etwa *3 c.m.* vor der Spitze, findet sich in der Sehstrahlung, etwa 2 m.m. unter der Rinde und in der halben Höhe der Sehstrahlung, ein rundlicher 1 m.m. grosser *malacischer Herd.* In seiner Umgebung sind die Markfasern atrophisch, aber das subkortikale Mark ist von ihm nicht berührt, sondern tiefschwarz.

Weiter nach vorn, etwa *4 c.m.* (Fig. 6), verbreitet sich zwar die *Atrophie über die ganze Höhe der Sehstrahlung und ist in dem dorsalen Abschnitte sehr ausgesprochen; im unteren Abschnitte* dagegen ist *die Hauptmasse der mittleren Schicht* als ein breites Band von schwarz gefärbten Fasern *erhalten geblieben.* Sowohl der dorsale wie der ventrale Abschnitt sendet einen atrophischen Ausläufer medialwärts vom hinteren Horn hin. Unter den Lippen der Fissura calcarina finden sich keine deutlichen Atrophien.

Entsprechend der Ausdehnung des Gyrus Hippocampi, verändert sich die Atrophie nach und nach. Ihre Lage und Intensität findet den besten Ausdruck auf den Tafeln. Diese mussten leider ein wenig schematisch gezeichnet werden, da es gewissen Schwierigkeiten unterlag, das in horizontale Scheiben schon zerschnittene Gehirn so zusammenzusetzen, dass die entsprechenden Abschnitte genau an einander passten. Indessen war die Verschiebung der Teile eine unwesentliche und beträgt wohl höchstens 2—5 m.m.

An den Frontalabschnitten, etwa *5 c.m.* vor der Occipitalspitze (Fig. 7), zeigt sich die Sehstrahlung etwa bis zu ihrer halben Höhe, von oben gerechnet, fast vollständig atrophisch (Fig. 7). Schon 4 m.m. ventral vom Dache des Ventrikels werden zahlreiche normale Nervenfasern eingewebt, und zwar in einer Ausdehnung von etwa 4 m.m. *Die untersten 4 m.m. enthalten normale Fasern in noch grösserer Anzahl* und der ventrale Winkel der Sehstrahlung kann als beinahe normal bezeichnet werden.

Weiter nach vorn (etwa *6 c.m.* vor der Occipital-Spitze) (Fig. 8) umfasst die Atrophie etwa nur die dorsalsten 5 m.m.; mehr ventralwärts auf einer Strecke von 4 m.m. wird die Atrophie sehr viel geringer; die *untersten 8 m.m. der Sehstrahlung sind ziemlich normal.* Die Atrophie kann bis in das Splenium verfolgt werden.

Etwa *7 c.m.* vor der Occipitalspitze (Fig. 9) bestehen dieselben Verhältnisse, die obersten 5 m.m. der Sehstrahlung sind vollständig atrophisch, *die untersten 15 m.m. wenig verändert,* ausgenommen, dass ein schmaler gelber atrophischer Streifen sich nach unten zwischen der Sehstrahlung und dem Tapetum einsenkt, welcher wahrscheinlich dem Tapetum angehört. Kleinere gelbe atrophische Flecke liegen in dem unteren Abschnitte der Sehstrahlung eingestreut.

In dem dorsalsten Abschnitte der Sehstrahlung liegen kleine hämorrhagische Herde mit Blutpigment. Diese erstrecken sich bis in die Wand des Ventrikels und zerstören auch das Tapetum.

Weiter vorn *in der Frontalebene des äusseren Kniehöckers* verhält sich die Sehstrahlung folgendermassen.

Wie die Figuren 8—12. Taf. XXI zeigen, setzen sich die vom äusseren Kniekörper lateralwärts verlaufenden dicken Bündel ununterbrochen in die dicke und stark gefärbte Sehstrahlung fort. Wie schon erwähnt, grenzt inzwischen das grosse Zerstörungsfeld unmittelbar an die dorsale Fläche dieser Bündel, lässt aber wenigstens die Hauptmasse unversehrt. Aber an einem Punkte dringt ein hämorrhagisches Feld in die Sehstrahlung ein, und zwar von aussen oben und in einer Ausdehnung von den Präp. 230—200, oder etwa 1, höchstens 1.5 c.m., in sagittaler Richtung. Dieser Herd liegt 1.5—2 m.m. latero-dorsal von der Cauda corporis caudati in der Höhe der dorsalen Ebene des äusseren Kniehöckers und in der Frontalebene mit seinem occipitalsten Abschnitte, des inneren Kniehöckers und der Commissura posterior (s. Fig. 12). Zwischen dem hämorrhagischen durch reichliches Hämatoidin charakterisirten Herde und der Cauda nuclei caudati liegt ein dickes Bündel von gut gefärbten Fasern. An mehr occipitalen Schnitten liegt in derselben Höhe in der Sehstrahlung ein rundliches *2 m.m. grosses atrophisches* Feld, welches fast die ganze Dicke der Sehstrahlung einnimmt. Dieses Feld, obschon vermindert, kann ich bis zu meinen am meisten occipitalen Schnitten (Präp. 82) verfolgen. Es misst hier 1 m.m. in der Höhe, 2 m.m. in der Breite.

Auch nach vorn kann man ein entsprechendes Feld eine längere Strecke (c:a 2 m.m.) verfolgen.

Die übrigen Bestandteile des Gratiolet'schen Bündels verhalten sich in folgender Weise.

Die *Fasciculi longitudinalis superior* et *inferior* sind überall *fast vollständig atrophisch.* Der Primärherd hat vorn in der Nähe der Insula sie durchtrennt.

Das *Tapetum* ist vorn in seinen dorsalsten 4—5 m.m. auf einer Strecke vollständig zerstört, und sendet von da nach unten einen schmalen atrophischen Streifen, welcher jedoch der Ventrikelwand nicht unmittelbar anliegt. — Im Gebiete des Occipitallappens ist das Tapetum weder erkrankt, noch atrophisch.

Die *Rinde* der Fissura calcarina ist makroskopisch völlig normal. Unter der Loupe wird kein Unterschied der Dicke oder der Textur der oberen und unteren Lippen bemerkt, und auch nicht mit Sicherheit bei stärkerer Vergrösserung.

Eine *geringe Atrophie* scheint, in Anbetracht der Grösse der perivaskulären Räume zu bestehen.

Der Baillarger'sche Streifen ist in beiden Lippen gut ausgeprägt, die Tangentialschicht ist auch in beiden deutlich vorhanden, wie die vertikalen Markstrahlen.

Ob dagegen eine Differenz der Zellen vorhanden ist, muss ich unentschieden lassen.

Pons und Medulla oblongata.

Für die Untersuchung wurde eine fast vollständige Schnittreihe dieser Teile verfertigt und wurden etwa 200—300 Schnitte gefärbt und untersucht.

Die Pyramidenbahn war rechts vollständig degenerirt und geschrumpft. Nur einzelne Fasern waren noch übrig, und diese in Bruchstücken.

Die Schleife. Schon im dorsalsten Abschnitt des Pons tritt eine, wenn auch unbedeutende, *Atrophie in der rechten Schleife* hervor. Diese trifft hauptsächlich den medialen Abschnitt, wo die Fasern rechts spärlicher sind als links.

Weiter unten in der Höhe der Oliven, tritt auch hervor, dass die linke Schleife besonders im ventralen Abschnitte rechts etwas schmäler ist als links.

Die Fibræ arcuatæ internæ sind auch links entschieden spärlicher als rechts, und zwar in der ganzen Länge der Kreuzung.

In Übereinstimmung damit ist das *Fasernetz im Nucleus funiculi gracilis, und* besonders im *N. f. cuneati rechts dichter* und reichlicher als links. Ein bestimmter Unterschied in der Grösse der beiden Kerne links und rechts ist nicht nachzuweisen.

Bindearme. Beide Bindearme sind kräftig. Es scheint jedoch, als ob der linke etwas schmäler als der rechte sei. Jedenfalls ist der Unterschied ein geringer, und eine Bindegewebswucherung findet sich nicht vor.

Epikrise.

Kurzer Krankenbericht. Im März (?) *1889* wurde Pat. von einem Schlaganfalle getroffen, sie wurde linksseitig gelähmt und anästhetisch. Im Juni dess. J. bestand ausser linksseitiger Parese mit Anästhesie noch linksseitige homonyme Hemianopsie mit Einschränkung der rechtsseitigen Gesichtsfeldhälften (s. Perimeterkarte). Im Juli war die früher vollständige Hemianopsia sinistra zu einer linksseitigen Quadrant-Hemianopsie mit Ausfall des unteren Qandranten verändert. Dieser Zustand wurde von nun ab stationär und gleich befunden, und zwar bei den erneuerten Prüfungen $^{8}/_{3}$ 1890, $^{27}/_{9}$ 1890, Febr. 1891, $^{13}/_{5}$ 1791, Nov. 1892 und März 1893. Bei den letzten Prüfungen konnten genaue Perimeterkarten jedoch nicht mehr aufgenommen werden. Pat. starb am $^{29}/_{4}$ 1893.

Bei der *Sektion* fanden sich in der rechten Hemisphäre einige kleine malacische Herde in der vorderen Ausstrahlung der inneren Kapsel im Mark der dritten Frontalwindung, in der linken Hemisphäre dagegen eine hämorrhagische Cyste im hinteren Abschnitte der inneren Kapsel, gleich am Winkel zwischen der ersten Temporalwindung und den hintersten Insularwindungen. Das umgebende Gewebe war in ansehnlicher Ausdehnung verändert, teils malacirt, teils in festes Bindegewebe umgewandelt. Diese Veränderung erstreckte sich nach vorn längs der äusseren Kapsel bis zum vorderen Insularwinkel, dann in das Mark der ersten Temporalwindung und nach innen und unten bis zum äusseren Kniehöcker und über den grössten Teil des Pulvinars, endlich nach unten und hinten in die Sehstrahlung.

Sekundäre Veränderungen finden sich in dem rechten Tractus nervi optici, in der Sehstrahlung und in der Pyramidenbahn.

Diagnose. *Art und Lokalisation der Läsion.* Der Symptomenkomplex bei dem Schlaganfalle, das 8-stündige Verschwinden des Bewusstseins spricht eher für, als gegen eine Hämorrhagie. Hämorrhagien von nicht zu ausgedehntem Umfange in der Nähe des hinteren Abschnittes der Capsula interna sind gewöhnlich nur von Schwindelanfall und relativ kurzdauernder Bewusstlosigkeit (1—einige Stunden) begleitet. Dagegen treten die dauernden Lähmungen und ausgeprägten Sensibilitätsstörungen in den Vordergrund. Auch ausgeprägte Gehörstörungen am entgegengesetzten Ohre pflegen vorhanden sein. Endlich bestätigt der Fall, dass noch eine interessante Störung dadurch hervorgerufen werden kann, nämlich Hemianopsie, und, wie dieser Fall in prägnanter Weise zeigt, zuerst in vollständiger Form, mit beschränktem Gesichtsfelde auch in der entgegengesetzten Hälfte, später in Form von *Quadrant-Hemianopsie nach unten.*

Ein solcher Symptomenkomplex — scheinbar leichter Schlaganfall mit dauernder motorischer und sensibler Hemiplegie, verbunden mit Störung des Gehörs und zuerst vollständiger, dann partieller (Quadrant-)Hemianopsie nach unten — dürfte in hohem Grade für einen Insult in dem hinteren Abschnitte der Capsula interna charakteristisch — ja pathognomonisch sein.

Die später anzuführenden Krankheitsfälle bestätigen diese Annahme.

Die *Sektion* wies nun nach, dass eine Hämorrhagie der Cystenbildung voranging. Bemerkenswerth ist, dass der Schlaganfall nicht von Zuckungen begleitet war.

Analyse der Symptome.

Die *Psyche* bot nichts Bemerkenswerthes dar.

Aphasie. Gleich bei dem Anfalle wurde eine vorübergehende Sprachstörung bemerkt, wahrscheinlich motorischer Art (»das Sprechen wurde ihr anfänglich schwer»). Aber auch gegen das Ende des Lebens am $^{9}/_{4}$ 1893 wurde motorische Aphasie bemerkt. Bei der Sektion fanden sich mehrere kleine Malacien in der motorischen Sprachbahn, in der vorderen gegen das Mark der Broca'schen Region (Taf. XX. Fig. 1 mal) verlaufenden Ausstrahlung der inneren Kapsel. Diese waren älteren Datums und standen wahrscheinlich in Zusammenhang mit der beobachteten motorischen Aphasie. Da keine kortikalen Veränderungen vorhanden waren, so liegt also ein Fall von *subkortikaler motorischer Aphasie vor.* Die Sprachbahn war jedoch keineswegs vollständig durchtrennt, sondern nur hie und da durch die kleinen Malacien beeinträchtigt. Darin liegt vielleicht die Ursache, warum im klinischen Protokolle die Sprachstörung nur im Anfang und am Ende der Krankheit bemerkt wurde. An diesen Zeitpunkten musste die Sprachstörung am deutlichsten erscheinen.

Kranialnerven.

II. Über die wichtigen Gesichtsstörungen in diesem Falle wird unten besonders verhandelt werden.

III. IV. VI. Die im Juli 1889 und $^{3}/_{1}$ 1893 bemerkte und ungeachtet der recht gut erhaltenen Sehschärfe ($^{20}/_{30}$—$^{20}/_{20}$) fast vollständige Pupillenstarre findet im Sektionsbefund keine genügende Erklärung. In der linken Hemisphäre fanden sich überhaupt keine auf die Reaktion der Pupillen einwirkenden Veränderungen; in der rechten war durch die vorhandene Zerstörung wahrscheinlich die Verbindung zwischen dem Opticus und dem Pupillenkern aufgehoben. Unter solchen Umständen bestand vielleicht eine hemiopische Pupillenreaktion, auf die leider während des Lebens nicht gefahndet worden war, aber eine vollständige Reaktionslosigkeit hätte nicht vorhanden sein sollen. Auch waren die Nervi optici keineswegs atrophisch.

Der *ophthalmoskopische Befund* ergab etwas verschiedene Resultate, nämlich im Nov. 1892 einen im Allgemeinen normalen Befund und grosse physiologische Exkavation, später, Anfang ($^{3}/_{1}$) 1893, waren die lateralen Hälften der Pupillen entfärbt.

VII. Schon bei dem Schlaganfalle wurde das Gesicht nach links verzogen (linksseitiger Krampf?), später, Juni 1889, resultirte eine leichte linksseitige Facialislähmung mit nach rechts verzogener Uvula; diese Lähmung wurde auch im Juli bemerkt. Sie findet in der ausgedehnten Zerstörung der Capsula interna ihre genügende Erklärung.

IX. Die bei dem Anfalle beobachtete Schwierigkeit beim Schlucken dürfte in einer Lähmung der Zungen-Larynx-Muskulatur ihre Erklärung finden.

XII. Die linksseitige Zungenlähmung erklärt sich aus der Zerstörung der Capsula interna.

Sensibilität.

Schon gleich bei dem Schlaganfalle wurde die ganze linke Körperhälfte völlig *gefühllos*. Wenn auch später das Gefühl als gebessert angeführt wird, so bestand doch eine ausgeprägte Herabsetzung der Sensibilität fort. Im Juni 1889 wurden leichte Berührungen mit der Fingerkuppe und oberflächliche Nadelstiche nicht empfunden. Schon im Juli wird jedoch bemerkt, dass diese Anästhesie nicht mehr so vollständig war wie früher. Die »Schmerzempfindung war links erhalten, aber vermindert« und die Lokalisation ungenügend. Dagegen soll die Muskelempfindung links völlig aufgehoben gewesen sein.

Im Ganzen kann also die *Sensibilität als im höchsten Grade vermindert* bis *erloschen* bezeichnet werden.

Da nun bei der Sektion die *Haubenstrahlung* fast völlig *durchtrennt erschien*, und der ganze occipitale Abschnitt der inneren Kapsel verödet war, so stehen die klinischen und anatomischen Befunde in genügendem Einklang.

Alle Sensibilitätsqualitäten waren also ungefähr in gleichem Grade *ergriffen*, was in Übereinstimmung mit der allgemeinen Erfahrung steht. In Anbetracht der grossen Ausdehnung der Zerstörung der inneren Kapsel können hinsichtlich der Lage der verschiedenen Bahnen der verschiedenen Qualitäten bestimmte Schlüsse nicht gezogen werden.

Motilität.

Besondere und werthvollere Schlüsse über die Wege der Motilität können aus dem Falle nicht hergeleitet werden. Die vollständige linksseitige Parese findet in der ausgebreiteten Destruktion der rechten Kapsel ihre Erklärung.

Bemerkenswerth ist jedoch, dass das linke Bein bald nach dem Schlaganfalle bewegt werden konnte, und dieser Befund wurde bei späterer Untersuchung (im Juni und Juli 1889) bestätigt; später wird der Befund als Status idem mit dem im Juli 1889 erklärt.

Die Untersuchung der *motorischen Bahn* in der Medulla oblongata zeigte, dass *die ganze Bahn völlig atrophisch war*. Dessen ungeachtet kann Pat. das linke Bein etwas bewegen. Diese Thatsache kann nun durch die Annahme einer *Supplementärbahn*, wie ich im Falle Malm näher angegeben habe, erklärt werden. Der Impuls zum linken Bein kann entweder von der intakten linken Centralwindung ausgehen und in der linken Hemisphäre verlaufen, oder von der rechten Centralwindung durch das Corpus callosum in die linke Capsula interna fortgepflanzt worden sein.

Die Innervation des Arms folgt deutlich nicht derselben Regel; er ist nicht in demselben Masse bilateral innervirt.

Reflexe.

Der Patellarreflex war in Übereinstimmung mit der absteigenden Degeneration links erhöht.

Gesichtsstörungen. (Taf. XXI.)

Das Interesse des gegenwärtigen Falles dreht sich um die Gesichtsstörungen. In dieser Hinsicht zog der Fall schon vom Anfang an die Aufmerksamkeit des Herrn Doktor Wilbrand auf sich, und im Interesse der allseitigen auch mikroskopischen Bearbeitung des Gehirns hatte mein verehrter Freund und Kollege die Güte den Fall mir zu überlassen. Leider kann ich nicht sagen, dass die viele Mühe und der Aufwand von Zeit und Arbeit, welcher dem Falle reichlich zu Teil geworden ist, ihn in erwünschtem Masse aufgeklärt und die Resultate unumstösslich gemacht haben. Was aber aus dem Falle herauskommen konnte, ist auch herausgekommen. Es ist die Beschaffenheit des Falles — die unregelmässige Ausdehnung der Zerstörung längs der Sehbahn — welche hier die Schwierigkeit gemacht hat.

Wie aus der weitläufigen Beschreibung der Sehbahn und der Destruktion hervorgeht, grenzt diese an verschiedenen Punkten jener an. Die Destruktion dringt an verschiedenen Punkten bis an die Sehbahn herab. Der *Kernpunkt* ist: wo ist die Sehbahn primär ergriffen, wo liegt diejenige Läsion, welche die Sehfasern des dorsalen Retina-Quadranten durchtrennt und dadurch die ventrale Quadrant-Hemianopsie hervorgerufen hat?

Die Destruktion oder die von ihr sekundär verursachte Bindegewebswucherung berührt an *drei* verschiedenen Punkten die Sehbahn, nämlich an dem Tractus opticus, auf den Fig. 5—7, an dem äusseren Kniehöcker und an dem frontalen Abschnitte der Sehstrahlung in der Ebene der Knie-

höcker oder ein wenig mehr occipital (Fig. 8—12). Die eventuelle Einwirkung der Zerstörung an diesen Punkten muss genauer auscinander gesetzt werden.

Zuerst hebe ich nun hervor, dass *an allen diesen Punkten der Zerstörungsherd dorsal von der Sehbahn liegt.* An keinem Punkte tritt im ventralen Schnitte der Schbahn eine Läsion auf. — Noch eine Möglichkeit liegt indessen vor.

1. Die Sehbahn ist nämlich, wie ich erst jüngst bei Durchmusterung der Serienschnitte des Occipito-Temporallappens bemerkte, auch an einem Punkte, etwa 3 c.m. vor der Occipitalspitze, von einer kleinen etwa 1 m.m. grossen Malacie getroffen. Diese Malacie erstreckt sich nur durch eine kleine Anzahl von 10 Schnitten, hat also eine ungefahre Ausdehnung in der Sagittalrichtung von etwa 0,3 m.m. Ihre Wirkung auf die Sehbahn muss schon aus diesem Grunde als mehr lokal betrachtet werden, obschon sie etwa dem Grunde der Fissura calcarina entsprechend liegt. Kann die Quadrant-Hemianopsie durch diesen Herd verursacht sein? Ich glaube darauf bestimmt mit Nein antworten zu dürfen. Dieser Herd scheint nämlich neueren Datums zu sein. Ein älterer Herd von jener kleinen Ausdehnung wäre ohne Zweifel fast vollständig zusammengeschrumpft gewesen und hätte nur einen weissen Bindegewebsfleck hinterlassen. Nun aber findet man hier einen ganz jungen, nicht organisirten, mit Rundzellen reichlich gefüllten, Herd. Das Vorhandensein solcher kleiner Herde zeigt, wie ausserordentlich wichtig die Verfertigung und genaue Durchmusterung von mikroskopischen Schnittserien für die Beurteilung der Sektionsbefunde ist.

2. Fragen wir dann, ist die Quadrant-Hemianopsie durch Einwirkung auf den *Tractus opticus* hervorgerufen (Vgl. Fig. 5—7). Die angeführten Abbildungen zeichnen die am meisten bedrohten Punkte ab. Wir können dann Folgendes bestätigen: 1) an keinem Punkte ist der Tractus direkt ergriffen; nirgends sieht man in dem Tractus selbst einen hämorrhagischen Herd oder eine Erweichung, noch eine Spur von Blutpigment; 2) die *dorsale Kontur* des Tractus *ist überall unberührt* und unversehrt. Die dorsal vom Tractus liegende Zerstörung war nicht im Stande, durch den Druck an irgend einem Punkte eine *vollständige* Randatrophie hervorzurufen; 3) dass andererseits die kleinen Hämorrhagien, welche etwa 1—2 m.m. dorsal vom Tractus liegend, auf denselben gewissermassen lokal ungünstig eingewirkt haben, leidet wohl keinen Zweifel. Ein Blick auf die Fig. 7 dürfte davon überzeugen. Der Abschnitt des Tractus, welcher von einem gesunden dicken Bündel überlagert ist und dadurch vor dem Zerstörungsherd geschützt ist, ist auch normal, während die mediale, den Hämorrhagien unmittelbar anliegende Spitze des Tractus, auffallend bleicher, d. h. atrophisch ist. An einem anderen nicht abgebildeten Schnitte war auch die latero-dorsale Spitze durch die unmittelbare Nähe des Zerstörungsherdes in gleicher Weise ergriffen.

Sonst liegt es ganz nahe, zu denken, dass die Atrophie hier sekundär nach der Destruktion des dorsalen Abschnittes des äusseren Kniehöckers sein kann, und eine solche Auffassung findet darin eine gewisse Stütze, dass die dorsale Kontur des Tractus unversehrt ist und die Atrophie etwas mehr nach innen und unten liegt und ungefähr der Ausdehnung der Destruktion im Kniehöcker der Lage nach entspricht.

Nicht unwahrscheinlich ist, dass jene beiden Momente, die Nähe der kleinen Blutungen und die sekundäre Atrophie, zufälligerweise auf dasselbe Gebiet des Tractus eingewirkt haben. *Jedenfalls ist diese Atrophie nicht gross genug, um eine vollständige Quadrant-Hemianopsie nach unten hervorzurufen. Und dann findet sich innerhalb dieses Gebietes überall eine nicht unbeträchtliche Anzahl von übriggebliebenen optischen Fasern. Nun war aber das untere Gesichtsfeld absolut dunkel.* Die vollständige Blindheit steht in grellem Widerspruch mit dem Vorhandensein so vieler optischer Fasern, und zwar in einem sehr beschränkten Gebiete des Tractus.

Hieraus ergiebt sich die Unwahrscheinlichkeit, dass die bestehende Hemianopsie durch die Veränderung im Tractus verursacht war. Vielmehr sprechen einige Momente dafür, dass diese Atrophie wenigstens zum Teil sekundär der Destruktion des Kniehöckers sei.

3. Wir gehen auf die Deutung der Veränderung im *äusseren Kniehöcker* über. Hier liegt nun im dorsalen und dorso medialen Abschnitte eine ausgedehnte und recht intensive Veränderung vor. Die Fig. 9. 10. geben davon ein Bild; besonders ausgeprägt ist die Veränderung um den Schnitt 281 (Fig. 9), aber sie findet sich in einer Ausdehnung von etwa 50—60 Schnitten. Auch hier findet sich *keine primäre* Hämorrhagie oder Malacie, dagegen eine weit fortgeschrittene Atrophie und Zerstörung, sowohl der Zellen wie der Fasern, und die dorsale Kapsel ist in der angegebenen Strecke völlig verschwunden. Die Ursache der Veränderung sind ohne Zweifel die unmittelbar dorsal vom Kniekörper liegenden kleinen Hämorrhagien und die dadurch bedingte mechanische und chemische Einwirkung auf den Kniekörper. Dass eine solche fast vollständige *Atrophie und Zerstörung des Kniekörpers von entsprechender Funktionsstörung begleitet werden muss*, ist von selbst einleuchtend; und Alles spricht dafür, dass der Funktionsausfall den *dorsalen* Quadranten der Retina treffen muss.

Schon im 2. Teil dieses Werkes habe ich die Lage der verschiedenen Bündel im Nervus und im Tractus opticus in der Art bestimmt, dass die Bündel der dorsalen Hälften der Retina dorsal liegen und die der ventralen verhältnissmässig ventral. Zu diesen Schlüssen wurde ich durch die Aneinanderreihung und Zusammenstellung verschiedener klinischer und anatomischer Befunde gedrängt. Diese Schlüsse sind einerseits durch spätere Untersuchungen von Prof. A. Pick in Prag für das Kaninchen bestätigt und andererseits sind einige widerstreitende neue Befunde meines Wissens nicht prästirt.

Weiter habe ich auch gezeigt, dass die gekreuzten und ungekreuzten Bündel im Tractus opticus als getrennte Bündel bis zum äusseren Kniehöcker verlaufen (Teil I, S. 16), dass ihre Fasern sich aber innerhalb des Kniehöckers mit einander mischen. Alles spricht also dafür, dass wir im dorsalen Abschnitt des Kniehöckers die Fasern der dorsalen Retinahälfte antreffen müssen und im ventralen die der ventralen Retinahälfte.

Die vorhergehenden Untersuchungen stimmen nun sehr

schön mit dem Schluss in diesem Falle, dass die Destruktion des dorsalen Gebietes des Corpus geniculatum eine Quadrant-Hemianopsie nach unten hervorgerufen hat. Die intensive Veränderung dürfte auch die totale Blindheit in diesem Felde erklären können. Was die Ausdehnung in vertikaler Richtung betrifft, so umfasst die Veränderung kaum die Hälfte des Ganglions, aber es muss als ungewiss betrachtet werden, in wie weit auch die nächsten mehr nach unten liegenden Fasern und Zellen in ihren Funktionen beeinträchtigt werden können.

Die Veränderung nimmt auch nicht die ganze Länge des Ganglions in sagittaler Richtung ein. Dabei ist zu bemerken, dass man z. Z. keine Kenntniss hat, wie weit eine Zerstörung in dieser Richtung sich ausdehnen muss, um eine komplete Blindheit hervorzurufen. Wir kennen z. Z. zu wenig von der anatomischen Anordnung der eintretenden Tractusfasern. Nur ein selten günstiger Zufall könnte unsere gegenwärtige Kenntniss in dieser Hinsicht befördern. Das nicht seltene Auftreten von auf den Kniekörper begrenzten Veränderungen verspricht jedoch gute Resultate von mit gewissenhafter Genauigkeit ausgeführten kombinirten klinischen und anatomischen Untersuchungen.

Endlich bemerke ich, dass die Atrophie auch etwas auf den medio-ventralen Abschnitt des Kniekörpers übergegriffen hat. Dieses Übergreifen kann späteren Datums, spät-sekundär sein, und man kann sich vorstellen, dass dies der anscheinend späteren Ausdehnung des Gesichtsdefektes nach oben entspricht.

Die vorliegenden klinischen Daten werden also meiner Meinung nach durch die Atrophie des dorsalen Umfanges des äusseren Kniekörpers in genügender Weise erklärt und ohne den Thatsachen Zwang anzuthun.

4. Endlich ziehen wir in Erwägung, ob die *occipitale Bahn* an irgend einem Punkt durch den Destruktionsherd getroffen ist. Zuerst ist dabei zu bemerken, dass der Herd in grösserer Ausdehnung an die Sehbahn grenzt oder dieselbe umschliesst. Die Fig. 11 und 12 zeigen, dass der Herd in mehr occipitalen Schnitten etwas weiter von der Sehbahn entfernt liegt, und zwar sowohl vom Kniehöcker selbst, wie vom Wernicke'schen Feld und der eigentlichen Sehstrahlung, dagegen in den Schnitten aus dem mittleren Gebiete des Kniehöckers (Fig. 9 und 10), wo dieses Ganglion auch in grösserer Ausdehnung affizirt ist, dieser enger sich anschliesst. Wie der Destruktionsherd die Sehbahn an den einzelnen Punkten bedroht, geht am besten aus den Abbildungen hervor.

Die Frage ist nun: ist es wahrscheinlich, dass die Fasern der Sehbahn hier an irgend einem Punkte dauernd so geschädigt sind, dass dadurch eine Quadrant-Hemianopsie mit vollständiger Blindheit innerhalb des Defekts hatte entstehen können? Diese Frage ist ohne Zweifel nicht ganz leicht zu beantworten. Die Fig. 9, wo die Sehbahn am meisten geschädigt ist, zeigt ein recht grosses Feld mit kräftig gefärbten Fasern und Bündeln. Es macht den Eindruck, dass hier wenigstens die Hauptmasse der aus dem Kniekörper kommenden Fasern einen genügenden Platz finden könnte. Dagegen lässt sich die *Möglichkeit*, dass verschiedene aus der dorsalen Kapsel stammende Fasern bei ihrem Verlaufe vom Kniehöcker in die Sehstrahlung beeinträchtigt oder durchtrennt gewesen sein könnten, nicht ohne Weiteres abweisen. Dass in solchem Falle nur eine verhältnissmässig kleinere Anzahl von Fasern getroffen sein kann, scheint mir jedoch, in Anbetracht der grossen Anzahl erhaltener Fasern, höchst wahrscheinlich. Eine vollständige Quadrant-Hemianopsie mit kompleter Blindheit im unteren Quadranten und Beschränkung des oberen Quadranten dürfte kaum hier ihre Ursache finden.

Gehen wir an der Hand der Abbildungen noch einen Schritt weiter, so sehen wir nach rechts das durch die hämorrhagischen Herde durchlöcherte Gewebe, welches dorso-lateral von der Sehbahn liegt. Es senkt sich mit einem spitzen Ausläufer nach unten und liegt hier zwischen der Sehstrahlung und dem subkortikalen Mark der ersten und zweiten Temporalwindung. Von der Lage und Ausdehnung der Destruktion bekommt man am besten einen Überblick beim Betrachten der makroskopischen Abbildungen (Taf. XX, Fig. 2, 3, 4). Die mikroskopischen Figuren sind nach Frontalschnitten des ventralen Stückes (also der Fig. 4) gezeichnet, und die Ausbreitung des destruirten Gebietes tritt klarer an den mikroskopischen Abbildungen hervor. Wir sehen nun, dass die Destruktion an dem dorsalsten Schnitte (Fig. 2) bis zur Wand des Ventrikels vordringt, und die Wand selbst destruirt hat, wenn auch nur in einer beschränkten Ausdehnung und zwar gegenüber dem Winkel zwischen T^1 und C^p. Die Stelle liegt aber mehr dorsal als das Dorsum Thalami. Weiter nach unten (Fig. 3) dringt die Cyste mehr nach vorn, aber das Gewebe sowohl nach vorn wie nach hinten ist geschädigt. Am ventralsten Stück liegt die Cyste ansehnlich mehr frontalwärts, das Destruktionsgebiet erstreckt sich aber nach allen Richtungen hin. Hier geben uns die mikroskopischen Abbildungen genauere Auskunft über die Lage der Destruktion. Die Destruktion dringt nicht mehr bis zur Wand des Hinterhorns, sondern *lässt die Sehstrahlung fast vollständig frei* und dringt lateral von ihr in die Tiefe. Es sind also fast nur die hier liegenden Bündel ergriffen und destruirt. In diesen Bündeln verlaufen meines Wissens keine Sehfasern.

Indessen ist die Sehstrahlung nicht absolut frei. Es findet sich nämlich ein kleiner, 1 m.m. grosser Herd mit Blutpigment an einem Punkte, in der Fig. 12. mit häm. bezeichnet. Dieser Herd liegt in gleicher Ebene mit der dorsalen Fläche des Kniehöckers. Ihre kleine Ausdehnung, das reichliche Vorhandensein normaler kräftig gefärbter Fasern in ihrer unmittelbaren Nähe macht es ganz unwahrscheinlich, dass sie einen solchen grossen Defekt im Gesichtsfelde verursacht haben könnte. Die mehr dorsal gelegenen Destruktionen können nicht die Quadrant-Hemianopsie hervorgerufen haben, weil sie weit über der dorsalen Ebene des Kniehöckers liegen, und die Sehfasern vom Kniehöcker ohne Zweifel schräg ventralwärts verlaufen. Nur Herde, welche in der Ebene des Ganglions oder mehr ventral als dasselbe liegen, können die Sehfasern treffen.

An den *Frontalschnitten durch den Temporo-Occipitallappen* zeigt es sich auch, dass der *ventrale Abschnitt der Sehstrahlung im Ganzen wenig ergriffen ist* (Fig. 5—9, Taf. XX), während der dorsale dagegen mehr oder weniger degenerirt ist. An den frontalsten Schnitten (Taf. XX. Fig. 8

und 9) kann man die *dorsale Hälfte* als *degenerirt* bezeichnen; die ventrale enthält wenigstens noch so viele normale Fasern, dass man annehmen darf, dass sie fungiren kann, also die Lichteindrücke genügend leiten. Je weiter nach unten, um so zahlreicher sind die normalen Fasern. Dieser normale Abschnitt beginnt etwa in der Höhe des ersten Temporalsulcus. In dem erhalten gebliebenen Abschnitt der Sehstrahlung liegen jedoch nicht wenige kleine atrophische Flecke (an den Fig. schwarz gezeichnet).

Weiter nach hinten (Fig. 5 und 6), etwa 4 und 3 c.m. vor der Occipitalspitze, senkt sich die Atrophie ventralwärts und der grösste Teil der Sehstrahlung zeigt eine, wenn auch nicht sehr ausgeprägte *Atrophie*, aber jedenfalls ist diese *mehr ausgesprochen in der dorsalen Hälfte*.

Wenn auch dieser Befund vieldeutig ist und es überhaupt schwierig ist, die Grenze und die genaue Lage des dorsalen Bündels und des ventralen zu bestimmen, so können wir doch behaupten, dass die Lage und Ausdehnung der Atrophie nicht mit der oben als wahrscheinlich angenommenen Ansicht in Streit steht, sondern vielmehr geeignet ist, diese Ansicht zu stützen, dass hier die der dorsalen Retinahälfte entsprechenden Fasern am meisten ergriffen sind, und dass diese in der occipitalen Sehbahn dorsal liegen. Je mehr nach hinten um so mehr senken sich diese nach unten. Deshalb senkt sich auch die Atrophie in den occipitalen Schnitten nach unten und wird mehr ventral als vorn.

Die Ausbreitung der Atrophie spricht auch dafür, dass die dorsale Lippe der Fissura calcarina der dorsalen Retinahälfte, die ventrale der ventralen entspricht. Beweisend in dieser Hinsicht ist der Fall jedoch nicht.

Die *Analyse* der *vorhandenen klinischen Thatsachen hat also den äusseren Kniehöcker als Punctum lœsionis an der Sehbahn nachgewiesen*. In der That ist dieses Ganglion die einzige Stelle im Verlauf der Sehbahn, wo eine ausgedehntere und intensive Läsion vorhanden ist. Die vollständige Destruktion sowohl der dorsalen Kapsel, als der Marklcisten und der Zellen erklärt auch genügend den durch die klinische Untersuchung mehrmals während der verschiedenen Zeitabschnitte bestätigten Defekt im Gesichtsfelde. Zwar nimmt hier die Läsion nur eine beschränkte Strecke in frontaler Richtung ein; aber bei der Auffassung, dass die Opticusfasern hier hauptsächtlich in horizontaler sagittaler Richtung verlaufen, genügt ja eine selbst kleine Läsion, um einen Defekt im Gesichtsfelde hervorzurufen. Am Frontalschnitte nimmt die Läsion $^1/_3$ oder kaum $^1/_2$ des Durchschnittes des Kniehöckers ein.

Die dorsale oder dorsomediale Hälfte des Kniehöckers dürfte also die dorsale Hälfte der Retina vertreten. Das ist der richtige Schluss aus diesem Falle.

Zweitens ist man berechtigt, aus dem Falle zu schliessen, dass *dieses Gebiet des Kniehöckers die beiden Retinahälften vertritt*. denn die Quadrant-Hemianopsie war bilateral und überhaupt in beiden Gesichtsfeldern von ungefähr gleicher Grösse und Form. Am $^{20}/_8$ 1889, wo eine genaue Perimeterkarte aufgenommen werden konnte, stimmte der Defekt der beiden Augen fast vollständig.

Dasselbe Gebiet des Kniehöckers enthält also Fasern für homonyme Gebiete der beiden Retinae, ein um so interessanterer Befund als ich schon 1890 durch rein anatomische Untersuchung in einem Falle mit partieller Atrophie der Opticusbahn zu demselben Resultate gekommen war (Vgl. Pathol. d. Geh., Teil I, Fall Forss). Es findet sich also im äusseren Kniehöcker diejenige Vermischung der Fasern des ungekreuzten und gekreuzten Bündel, also der Bündel der beiden Augen, welche auch die Theorie fordert. Bis dahin verlaufen diese Bündel, wie ich schon nachgewiesen habe, von einander völlig getrennt (Pathol. d. Geh., Teil I, Taf. IV, Fig. 10. 11).

Nicht weniger wichtig ist ein *dritter Schluss*. Wie die Perimeterkarten zeigen, existirte nicht vom Anfang der Krankheit an eine Quadrant-Hemianopsie. Die Karte N:r I vom $^9/_6$ 1889 zeigt dagegen eine homonyme bilaterale Hemianopsie mit koncentrischer Einschränkung des übrigen Gesichtsfeldes. Lassen wir nun diese koncentrische Beschränkung ausser Rechnung, so finden wir, dass schon nach etwa 2 Monaten ($^{20}/_8$ 1889) nur eine Quadrant-Hemianopsie zurückgeblieben ist. In Anbetracht der in der unmittelbaren Nähe des Kniekörpers stattgefundenen Blutung ist die einzige Erklärung, dass der Blutherd zuerst die Leitung in der Sehbahn völlig aufgehoben hat, und zwar wesentlich durch den Druck. Da dieser sich verringerte, blieb die ventrale Hälfte des Kniekörpers und der Sehbahn funktionsfähig, dagegen blieb eine Quadrant-Hemianopsie bestehen.

Gleichzeitig ist eine dauernde Veränderung im Kniekörper eingetreten. Die Elemente sind atrophirt und die Quadrant-Hemianopsie wird in Folge dessen dauernd und im Ganzen unveränderlich. Wenigstens verschwindet sie nicht und wird nicht geringer.

Bei dem Perimetriren am 8. März und 27. Sept. 1890 und im Febr. 1891 findet sich der gleiche konstante Defekt in den Gesichtsfeldern, wenn auch Schwierigkeit, in Folge des Allgemeinzustandes der Pat. vorhanden war, genaue Karten aufzunehmen. Ja noch im Nov. 1892 und 6 Wochen vor dem Tode im März 1893 bestand noch hauptsächlich eine Quadrant-Hemianopsie nach unten.

Die Karte vom $^{13}/_5$ 1891 deutet jedoch auf eine gewisse Vergrösserung des Defektes auch nach oben, ob als Ausdruck der mit der Schwäche der Pat. zunehmenden Verminderung der Sehschärfe oder aus anderen Gründen, muss wohl unentschieden bleiben. Vielleicht wirkte dazu auch eine allmähliche schleichende progressive Bindegewebswucherung, welche von dem Destruktionsherd aus auf das umgebende Gewebe übergriff.

Jedenfalls besteht als eine unumstössliche Thatsache, dass *die Quadrant-Hemianopsie während mehrerer Jahre* — vom $^{20}/_8$ 1889 bis 1893 — *im Ganzen unverändert war*. Eine Verminderung trat nicht ein, eher eine kleine Ausdehnung nach oben.

Diese Thatsache verdient besondere Aufmerksamkeit, und der Schluss, dass *die dorsalen und ventralen Hälften des Kniehöckers einander nicht vertreten können*, ist völlig berechtigt. *Es giebt also eine konstante Lokalisation im Kniehöcker*. und *die verschiedenen Partien dieses Ganglions können*

beim Ausfall eines Abschnittes einander nicht vertreten oder suppliren.

Dieses steht mit dem klinischen Befund, dass es solche Quadrant-Hemianopsien von unveränderlicher Ausdehnung während längerer Zeit (Vgl. unten, Fall 14. 15. p. 164. 168) giebt, im Einklang.

Der Fall zeigt auch, dass eine Blutung im Linsenkörper und in der inneren Kapsel *eine vollständige Hemianopsie* hervorrufen kann. Der schnelle Zurückgang des Defektes im Gesichtsfeld zeigt deutlich, dass eine solche *Hemianopsie indirekter Natur* ist und nur durch Druck veranlasst wird. Daraus folgt, dass die *Capsula interna keine Sehfasern im eigentlichen Sinne enthält* — sonst wäre die Hemianopsie dauernd geblieben — eine Ansicht, die ich schon früher mehrmals ausgesprochen habe.

Im vorliegenden Falle erscheint das ganze *Pulvinar* in Bindegewebe umgewandelt, und wenn man einige kleine Faserbündel aus der ventralen Fläche ausnimmt, scheint jede Verbindung zwischen dem Opticus und dem Colliculus anterior aufgehoben. Da dessen ungeachtet nur eine Quadrant-Hemianopsie bestand, so spricht der Fall dafür, dass *die vom Opticus zum Colliculus anterior verlaufenden Fasern nicht optische, sondern Reflex-Fasern sind.*

Wie aus den Abbildungen hervorgeht, war das ganze *Pulvinar in Bindegewebe umgewandelt.* Der Destruktionsherd dringt bis an die optische Leitung heran, nämlich unmittelbar an den Nervus opticus, den Kniehöcker, das Wernicke'sche Feld und die Sehstrahlung, ohne dass Blindheit dadurch entsteht. Dies bekräftigt die von mir schon früher ausgesprochene Ansicht, dass *nur der Nervus opticus, der äussere Kniehöcker* und *die von ihm in die Sehstrahlung verlaufenden Fasern als optische Fasern* zu betrachten sind in dem Sinne, dass durch ihre Verletzung Gesichtsfelddefekte entstehen.

Alle anderen vom Opticus oder Kniehöcker in verschiedenen Richtungen verlaufenden Fasern, die zum Sehapparat gehören, sind als Verbindungs-Fasern oder Reflex-Fasern in weiterem Sinne zu betrachten. Diese Resultate stimmen vollständig mit den Ergebnissen in einigen früher von mir mitgeteilten Fällen, wie besonders Fall 8 (Taf. XIII, Pathol. III, 1) überein.

Die oben gemachten für die ganze Auffassung der Sehbahn und besonders der Funktion des äusseren Kniekörpers grundlegenden Schlüsse gehen alle von der Voraussetzung aus, dass die Hauptläsion in dem Kniekörper stattgefunden hat, und dass hier die optische Leitung durchtrennt ist. Wenn auch die obige eingehende Analyse der vorliegenden Befunde meiner Meinung nach zu einer solchen Auffassung führen muss, dürfte es doch angemessen sein, auch die Möglichkeit in's Auge zu fassen, dass der Destruktionsherd auf einen anderen Punkt der Sehbahn beeinträchtigend oder die Leitung aufhebend eingewirkt haben möchte. Dabei kann jedoch eine eventuelle Störung der Leitung im Tractus opticus selbst als höchst unwahrscheinlich betrachtet und diese Möglichkeit ausser Acht gelassen werden. Dagegen lässt sich wohl denken, dass die dorsalen Fasern des Wernicke'schen Feldes, welche vom dorsalen Abschnitt des Kniehöckers, ja selbst der Sehstrahlung ausgehen, zerstört oder in ihrer Funktion wesentlich gehemmt waren.

Wenn dies der Fall wäre, welche Schlüsse dürfte man dann aus dem Falle ziehen? Meiner Meinung nach folgende. Zuerst ist zu erinnern, dass jedenfalls nur die dorsalen Fasern ausser Funktion gebracht sind. Also ist der Schluss berechtigt, dass die Fasern der dorsalen Retinahälfte selbst occipital vom Kniehöcker in der Leitung dorsal liegen — eine Ansicht, welche ich aus anderen klinischen Gründen schon früher ausgesprochen habe (Pathol. d. Geh., Teil II, S. 357).

Zweitens folgt, dass die Anordnung der Zellen und der Dendriten im Kniehöcker eine solche sein muss, dass bei Zerstörung oder Funktionsunfähigkeit der dorsalen in der occipitalen Bahn liegenden Sehfasern die Gesichtseindrücke, welche dem Kniekörper aus der dorsalen Retinahälfte zugeführt werden, nicht auf ventral liegende und die ventrale Retinahälfte vertretende Fasern der occipitalen Bahn übergehen können. Denn in solchem Falle wäre die untere Quadrant-Hemianopsie keine während mehrerer Jahre dauernde und konstante Erscheinung, sondern der Gesichtsfeldsdefekt wäre verschwunden.

Hieraus geht das bemerkenswerthe und interessante Resultat hervor, dass man aus dem Falle berechtigt ist, dieselben wichtigen Schlüsse hinsichtlich des Baues und der Funktion des äusseren Kniehöckers zu ziehen, die Läsion mag den Kniehöcker selbst oder die von ihm nach hinten verlaufenden Fasern getroffen haben.

A potiori können also die obigen Schlüsse als berechtigt und wohl begründet betrachtet werden.

Es besteht also eine konstante und unveränderliche Lokalisation im äusseren Kniehöcker; der dorsale Abschnitt des Ganglions vertritt die dorsale Retinahälfte, und die beiden Hälften des Ganglions können einander nicht vertreten oder suppliren.

Auch in der occipitalen Sehstrahlung liegen die Fasern der dorsalen Retinahälfte dorsal im Verhältniss zu denjenigen der ventralen Retinahälfte.

Fall 14. J. E. Andersson.

58 Jahre. Gärtner.

Klinische Diagnose: Hemiplegia sin. cum Hemianopsia quadrant.

Zusammenfassung. Der 58-jähr. Pat. hatte d. $^{14}/_{1}$ 1896 einen Schlaganfall mit Lähmung in der linken Seite und Anästhesie, sowie linksseitiger Hemianopsie, welche bald durch eine Quadrant-Hemianopsie nach unten links ersetzt wurde. Diese verminderte sich nach und nach. Die Läsion muss hier dorsal vom Kniehöcker liegen, und wahrscheinlich seine dorsale Hälfte drücken. Der Fall zeigt, dass eine Läsion der dorsalen Hälfte des Kniehöckers eine Quadrant-Hemianopsie nach unten verursacht, d. h. dass im Kniehöcker eine Lokalisation besteht, der dorsale Teil entspricht der dorsalen Hälfte der Retina.

Krankengeschichte.

Wurde am 15. Jan. 1896 in's Krankenhaus aufgenommen und am 25. April gebessert entlassen.

Anamnese. Die Eltern des Pat. sind seit längerer Zeit todt. Der Vater soll Alkohol gemissbraucht haben. Nervöse Belastung soll in der Familie nicht vorgekommen sein, auch nicht Tuberkulose oder Lues. Pat. hat 6 Geschwister, alle gesund, ist seit 26 Jahren verheirathet und hat 6 Kinder, alle gesund; eins starb als kleines Kind an Masern.

Pat. war selbst immer gesund und kräftig, ausgenommen, dass er als Kind Masern und im Alter von 22 Jahren Lungenentzündung durchgemacht hat. Er leugnet Alkohol- und Tabak-Missbrauch sowie Lues. Er lebte immer unter guten hygieinischen Verhältnissen, aber arbeitete immer streng, und zwar schon vom 8. Jahre an. Als Gärtner begann er seine sehr anstrengende Arbeit 5—6 Uhr morgens und hielt bis Abend an, er lag dann oft den grössten Teil des Tages vornübergebeugt oder *trug Wasser*. Als er älter wurde vertrug er diese Arbeit nicht gut und war oft müde oder litt an Schmerzen im Rücken.

Seit 2 Jahren war ihm die Arbeit zu schwer, besonders seitdem »die Gicht» sich eingefunden. Besonders war das linke Bein davon angefochten. Allmählich *schwanden seine Kräfte,* und seit dem Herbst 1895 leidet er oft an schwerem *Kopfschmerz*. Das Sehvermögen war immer sehr gut, dagegen das *Gehör auf dem linken Ohr* seit mehreren Jahren *herabgesetzt*. Er litt nie an Schwindel.

Am Morgen des 11. Januar erwachte Pat. mit schwerem in der Stirn lokalisirtem *Kopfschmerz* und *fröstelte* etwas. Während des Ankleidens wurde es ihm *dunkel vor den Augen,* und er war nahe daran, in Ohnmacht zu fallen. Er *erbrach* einigemale. Dessen ungeachtet suchte er zu seiner Arbeit zu gehen, konnte aber nur bis zum Mittag aushalten und musste nun das Bett einnehmen.

Er weiss keine Ursache seiner Krankheit anzugeben; an den vorgehenden Tagen hatte er Schnee geschaufelt.

Er hütete das Bett an den folgenden 2 Tagen, war müde, hatte kein Fieber aber beständigen Kopfschmerz und Rückenschmerzen.

Am *14. Jan.* versuchte er aufzustehen, bekam aber Übelkeit, fühlte sich matt und konnte nur mit Schwierigkeit auf den Beinen stehen. Während des Ankleidens bekam er *plötzlich* einen *Schwindelanfall* und wurde ins Bett gebracht. Nachdem er so eine Weile mit geschlossenen Augen gelegen hatte, kamen die Kräfte zurück, und er fing an mit seiner Frau zu sprechen. Die *Sprache* war *lispelnd* und blieb so den ganzen Tag. Es schmerzte ihn in allen Gelenken und der Körper war wie eingeschlafen, als er den *linken Arm* ausstrecken wollte, bemerkte er, dass er *gelähmt* war. Auch das *linke Bein* schien ihm *geschwächt;* er konnte sich darauf nicht stützen. Übrigens war er bei dem Anfalle *nicht bewusstlos;* er konnte klar denken, und das Gedächtniss war gut. Das *Gefühl* im linken Arm und Bein war unmittelbar bei dem Anfalle *bedeutend herabgesetzt,* später nicht. Er hatte *keine Zuckungen* im Arm oder Bein. Keine Wärme- oder Kälteempfindung wurde bemerkt. Vom Gesicht oder Gehör bemerkte er nichts Abweichendes.

Am 15. Jan. wurde er ins Krankenhaus aufgenommen.

Status præsens (an den zunächst folgenden Tagen).

Pat. ist bettlägrig, liegt auf dem Rücken, ist von kräftiger Konstitution. Das Fettpolster und die Muskulatur gut. Appetit und Schlaf sind gut. Darmentleerung und Harnen normal. Der *Harn,* klar, von sauerer Reaktion, enthält keine pathologischen Bestandteile: sp. Gew. 1.018. Der *Puls* ist klein und weich; seine Frequenz 72. Die Wandung der *Radialarterie* ist *nicht sklerotisch*. T. afebril.

Subjektive Symptome.

Pat. klagt nicht über Schmerzen; nur dass die »Gicht» seinen linken Arm und sein linkes Bein anfechte. Der Kopfschmerz und die Müdigkeit, woran er früher litt, sind verschwunden.

Objektive Untersuchung.

Psyche. Das Sensorium ist völlig klar. Pat. scheint ein wenig abgespannt und gleichgültig zu sein. Er fasst Alles richtig und leicht auf. Das Urteilsvermögen und das Gedächtniss sind gut. Das Gemüth etwas herabgesetzt. Keine Seelentaubheit oder Seelenblindheit.

Aphasie ist nicht vorhanden, weder in Form von Wortblindheit noch von motorischer Aphasie. Worttaubheit und Agraphie auch nicht. Pat. ist rechtshändig.

Kranialnerven.

I. Der *Geruch* ist nicht herabgesetzt. Er unterscheidet gut Kampher, Eau de Cologne u. a. Stoffe.

II. Refraktion R. A. 0.5, Myop, S = 0.6; L. A. Emmetrop S. = 0.7. Kein Astigmatismus.

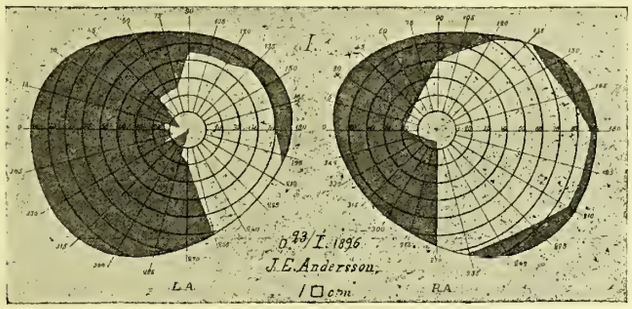

Gesichtsfeld (s. Perimeterkarte I). Beiderseits ist $^{23}/_{1}$ eine fast vollständige linksseitige Hemianopsie vorhanden; später vom $^{28}/_{1}$ ab nur eine *Quadrant-Hemianopsie nach links unten* vorhanden. Wenn Pat. ermüdet ist oder die Beleuchtung ungenügend, geht der Defekt bis zum Mittelpunkt, während die Grenzen der übrigen Quadranten unverändert sind. Bei der *ophthalmoskopischen Untersuchung* des Augenhintergrunds konnte beiderseits *nichts* Krankhaftes entdeckt werden.

III. IV. VI. Die Augenbewegungen *normal*. Kein Strabismus. Die Pupillen waren bei der Aufnahme des Pat. ungleich, indem die linke bedeutend erweitert war; noch besteht ein gelinder Unterschied. Die rechte ist excentrisch und etwas eckig. Sie reagiren deutlich auf Licht. Keine hemianopische Pupillenreaktion, wenn das Licht auf den blinden Quadranten eingeworfen wird.

V. Die *Sensibilität* scheint völlig *normal* zu sein. Beim *Berühren* mit einem Papierstreifen giebt Pat. gleich und deutlich die Stelle an. Der *Schmerzsinn* ist nicht herabgesetzt; auch giebt er beiderseits *Temperaturdifferenzen* gleich und richtig an.

VII. Sowohl die *oberen* wie *die unteren Äste* des Facialis sind etwas *paretisch,* indem die Muskeln sich nicht so kräftig links wie rechts zusammenziehen. Das Sprechen ist auch jetzt mehr anstrengend als früher.

VIII. Das Gehör ist auf dem linken Ohr seit vielen Jahren bedeutend herabgesetzt, und Pat. hört die Taschenuhr nur, wenn sie unmittelbar an das Ohr gehalten wird. Rechts hört er sie im Abstande von $^{1}/_{2}$ Meter. Keine Hallucinationen.

IX. Der Geschmack ist nicht herabgesetzt. Salziges, Zucker, Essig und Chinin unterscheidet er gut. Keine Hallucinationen. Das Schlucken ist auch normal.

X. Das Athmen normal.

XI. Die *Stimme* wie früher; das *linke Stimmband* ist bei der Abduktion *paretisch.*

Die Musculi cucullares und sternocleidomastoidei beiderseits gleich kräftig.

XII. Die Bewegungen der *Zunge* gut, sie *weicht etwas nach links ab.*

Spinalnerven.

Sensibilität.

Die Sensibilität ist rechts völlig normal, *links etwas herabgesetzt.*

Der *Tast-* und *Drucksinn* ist *links* herabgesetzt. Bestimmung mit Scheiben von Hollundermark (Gewicht 2—40 m.g.).

Arm und Bein. Drucksinn.

	Rechts.		Links.	
Arme:	*Flexorenseite.*	*Extensorenseite.*	*Dorsum.*	*Vola.*
Oberarm	5 m.g.	5 m.g.	40 m.g.	35 m.g.
Unterarm	3 »	3 »	40 »	40 »
Handgelenk	— »	3 »	— »	30 »
Hand	3 »	20 »	10 »	40 »
Fingerspitze	10 m.g.		mehr als 40 m.g.	
Beine:				
Oberschenkel	5 m.g.	5 m.g.	30 m.g.	40 m.g.
Unterschenkel	5 »	5 »	20 »	40 »
Fuss	10 »	10 »	40 »	mehr als 30 »

Der *Schmerzsinn* ist am linken Arm und Bein etwas herabgesetzt.

Der *Ortsinn* verhält sich ebenso.

Temperatursinn. Pat. unterscheidet eine Temperaturdifferenz von 3—4° C. beiderseits, aber leichter rechts als links.

Der *Muskelsinn* dagegen scheint völlig *normal* zu sein. Pat. erkennt gleich die Lage seiner Glieder.

Rumpf. Am Brustkorbe ist keine deutliche Differenz der Sensibilität der beiden Seiten nachzuweisen.

Motilität.

Rechts ist die Motilität normal.

Linker Arm. Anfangs war der linke Arm ganz *gelähmt,* dann konnte Pat. die Finger nur unbedeutend bewegen; jetzt kann er mit der Hand Gegenstände fassen und den Arm etwas heben. Flexion, Extension, Pronation und Supination kann er noch nicht ausführen.

Linkes Bein. Anfangs konnte sich Pat. auf das linke Bein gar *nicht stützen.* Jetzt kann er, wenn er unterstützt ist, etwas gehen, wenn auch mit grosser Schwierigkeit. Beim Gehen schmerzt das Bein.

Der *Tonus* ist an den linksseitigen Gliedern vermindert.

Kontrakturen finden sich nicht.

Reflexe.

Der *Cornealreflex* ist *links bedeutend herabgesetzt, auch etwas rechts.*

Sehnen- und Muskelreflexe sind am linken Arme verstärkt.

Patellarreflex. Links ist er bedeutend *verstärkt;* am linken Bein findet sich auch *Dorsalclonus,* welcher an den letzten Tagen jedoch bedeutend abgenommen hat.

Keine *Cremasterreflexe* sind vorhanden.

Vasomotorische Störungen. Der linke Fuss erscheint etwas kälter als der rechte.

Trophische Störungen finden sich nicht.

Innere Organe.

Die *Lungen* zeigen nichts Abnormes.

Herz. Keine Vorwölbung. Der Herzspitzenstoss wird weder gefühlt, noch gesehen. Die Herztöne sind rein, aber schwach und entfernt. Die Grenzen des Herzens sind nach rechts bedeutend erweitert.

Bauchorgane und der Urogenitalapparat zeigen nichts Abnormes.

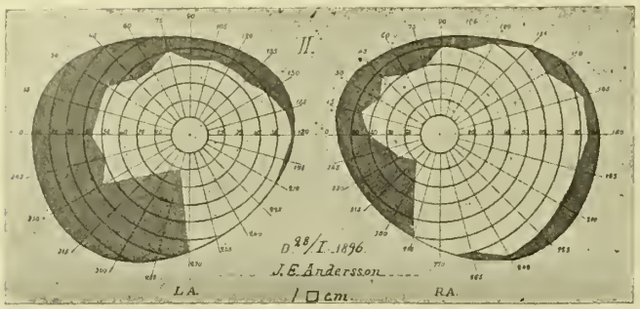

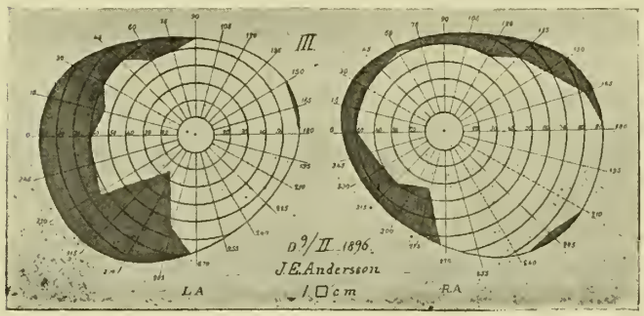

$^{28}/_{1}$. Quadrant-Hemianopsie (Karte II).

$^{9}/_{2}$. Quadrant-Hemianopsie (Karte III).

$^{18}/_{2}$. Der Allgemeinzustand in den letzten Tagen verschlimmert. Pat. ist sehr müde, und die Glieder der linken Seite schmerzen. Das linke Bein und der linke Arm sind angeschwollen. In Folge dessen ist die Motilität nicht gebessert, eher vermindert. Die Sensibilität unverändert. Die Parese des linken Facialis wie früher. Die Reflexe auch.

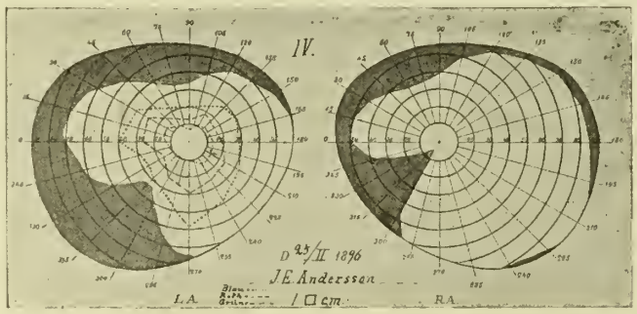

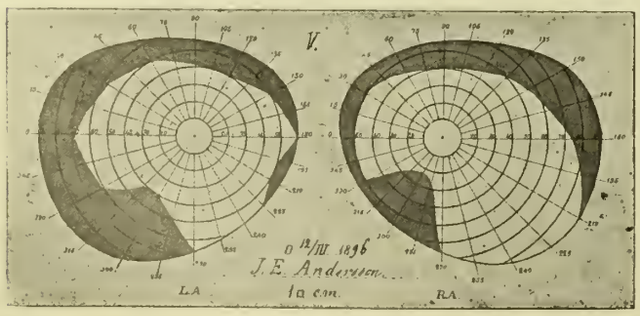

$^{22}/_{2}$. *Thrombose des linken Beines.*

$^{25}/_{2}$. *Thrombose auch des rechten Beines.* Allgemeinzustand veschlechtert. Herzthätigkeit unregelmässig; keine Geräusche. Diffuse Bronchitis. Fieber 38—39.5. — Quadrant-Hemianopsie (Karte IV).

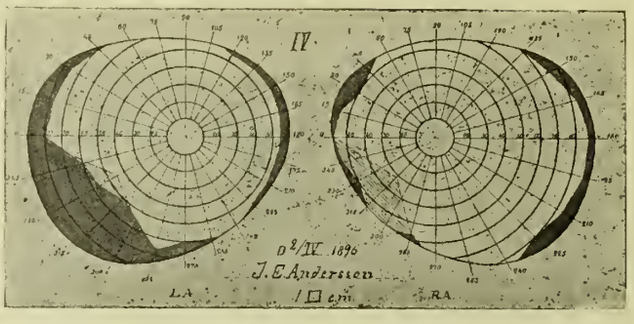

$^{2}/_{3}$. Schmerzen im linken Arm, welcher unbeweglicher und angeschwollen ist.

$^{7}/_{3}$. Die Schmerzen seit d. $^{5}/_{3}$ vermindert.

$^{12}/_{3}$. Quadrant-Hemianopsie (Karte V).

$^{14}/_{3}$. Besserung der Ödeme in den Beinen.

$^{21}/_{3}$. Noch mehr gebessert.

$^{30}/_{3}$. Oedem im Gebiete der linken Venæ gluteæ.

$^{2}/_{4}$. Gesichtsfelder s. Perimeterkarte.

$^{10}/_{4}$. Die *Quadrant-Hemianopsie fast* vollständig *verschwunden,* und tritt nur bei trübem Wetter hervor.

Gehör: am linken Ohr hört Pat. die Taschenuhr in einem Abstand von 6 bis 10 c.m., am rechten auf 60 c.m.

$^{21}/_{4}$. Die Perimeteruntersuchung ergab dasselbe Resultat wie den $^{10}/_{4}$.

$^{25}/_{4}$. Gebessert, entlassen.

Temperatur. Längere Zeit febril.

Epikrise.

Kurzer Krankenbericht. Der 58-jährige Gärtner lebte zwar unter im Ganzen guten hygieinischen Verhältnissen, hatte nie Alkohol gemissbraucht, noch Lues gehabt; seine Arbeit war immer anstrengend und während der letzten Jahr im Verhältniss zu seinem Alter überanstrengend; seit Herbst 1895 oft Kopfschmerz. Am $^{11}/_{1}$ 1896 Unwohlbefinden, Dunkelwerden vor den Augen, Erbrechen, keine Lähmung; am $^{14}/_{1}$ *Schwindelanfall,* die Sprache verändert, *Lähmung* im linken Arm, Schwäche im linken Bein mit Herabsetzung des Gefühls. Keine Zuckungen oder Verlust des Bewusstseins.

Status præsens nach dem $^{15}/_{1}$ 1896. Bettlägrig, Sensorium klar, keine Aphasie. Kranialnerven: I. nichts; II. zuerst *linksseitige Hemianopsie, dann nur Quadrant-Hemianopsie nach unten links;* III. Pupillen excentrisch nach innen; V. normal; VII. links Parese; VIII. Gehör links seit längerer Zeit vermindert; IX. normal; XI, XII. Parese der linken Seite. Sensibilität: links herabgesetzt, Muskelsinn normal. Motilität: links: Arm paralytisch. Bein paretisch. Reflexe: Cornealreflex links sehr, rechts wenig herabgesetzt. Patellarreflex rechts verstärkt. *Herz:* dilatirt nach links; $^{22}/_{2}$, $^{25}/_{2}$ Thrombose in beiden Beinen.

$^{10}/_{4}$. *Cornealreflexe* beiderseits herabgesetzt; die Quadrant-Hemianopsie nur bei Ermüdung des Pat. bemerkbar.

Diagnose. *Art der Läsion.* Ob Thrombose oder Hämorrhagie hier vorliegt, ist ungewiss. Die Herzdilatation, das Alter des Pat., das Erhaltensein des Bewusstseins beim Insulte, das Fehlen aller Zuckungen, die Thrombose der Beine sprechen doch für Thrombose.

Lokalisation: Viel spricht für eine Lokalisation in den Centralganglien der linken Seite; ich verweise in dieser Hinsicht auf die Epikrise in den Fällen Jönson (unten N:r 18), Eriksdotter (N:r 17) u. A. wo ein ähnlicher Symptomenkomplex vorliegt. Die auffallende und ziemlich schnelle Besserung der Sensibilität spricht gegen eine vollständige Zerstörung der inneren Kapsel. Da anderseits ein Gesichtsfeldsdefekt zuerst in Form vollständiger Hemianopsie vorhanden war, welcher nach und nach verschwand, so muss die Zerstörung die Sehbahn affizirt haben. Wahrscheinlich liegt also eine Läsion im Thalamus vor mit Läsion der Capsula interna.

Analyse der Symptome.

Da weder die Art der Läsion, noch die genaue Lokalisation des pathologischen Prozesses, da Pat. noch am Leben ist, mit völliger Sicherheit bekannt sind, werden die Symptome nur kürz analysirt.

Psyche nichts Bemerkenswerthes.

Die *Sprache* war wahrscheinlich in Folge der Parese der Zunge etwas lispelnd. Keine Aphasie.

Kranialnerven: I. nichts.

II. *Gesichtsstörungen*, s. unten.

III. Die *excentrische Lage der Pupillen* habe ich mehrmals bei der Hemianopsie beobachtet.

V. Das Fehlen einer Anästhesie deutet darauf, dass die innere Kapsel nur wenig affizirt ist.

VII. Wie gewöhnlich bei der Hemiplegie sind sowohl die oberen wie die unteren Äste paretisch.

VIII. Die bedeutende Verminderung des Gehörs auf dem linken Ohre würde hier mit der angenommenen Lokalisation der Läsion im ventralen Abschnitte des Thalamus sehr gut stimmen, besteht aber hier seit Jahren und hängt also nicht von dem Insulte ab.

XI. Interessant ist die *Parese des linken Stimmbandes* bei der Abduktion. Solche Paresen habe ich schon oft, wie mehrmals bemerkt ist, wahrgenommen.

XII. Die linksseitige Parese der Zunge bedarf keiner Explikation.

Die *Sensibilität* war *unmittelbar* bei dem Insulte bedeutend *herabgesetzt* und kehrte ziemlich bald zurück. Schon wenige Tage später (Status præsens) konnte der Tastsinn mit Hollundermarkstückchen genau gemessen werden, und Anfang April war die Sensibilität selbst der Hand sehr gut; Pat. bemerkte dann selbst eine leise Berührung. Dies alles deutet mehr auf eine indirekte als eine direkte Affektion der inneren Kapsel. Eine Blutung, welche bald vermindert wird, erklärt die Symptome fast leichter als eine Thrombose.

Motilität. Pat. zeigte auch eine verhältnissmässig gelinde Hemiplegie. Diese wäre ohne Zweifel, wenn nicht der Allgemeinzustand des Pat. sich so verschlechtert hätte, bald zurückgegangen. Anfang April konnte Pat. die Hand recht gut bewegen, und schon früher hatte das Bein seine Beweglichkeit wiedergewonnen.

Die übrigen Symptome bedürfen keiner besonderen Erklärung.

Gesichtsstörungen.

Der vorliegende Fall hat sein eigentliches Interesse in dem Erscheinen der Gesichtsstörungen, in dem Verhalten dieser Störungen und ihrem gradweisen Verschwinden. Kurzweg entstand bei dem Insulte eine *linksseitige Hemianopsie.* Diese wurde zwar schon am 16. Januar von mir wahrgenommen, aber in Anbetracht des schwachen Zustandes des Pat. wurde eine genaue Perimeterkarte erst am 23. Juni aufgenommen (die Karte I). Schon einige Tage später bemerkte ich, dass Pat. im oberen Quadranten sehen konnte, und am $^{28}/_{1}$ zeigt die Perimeterkarte des linken Auges, dass sich die Hemianopsie sowohl im unteren wie besonders im oberen Quadranten vermindert hatte. Von nun ab wurde fast alle 2—4 Tage perimetrirt, da der Pat. es, ohne sich ermüdet zu fühlen, vertrug, und er dabei sehr bestimmte Angaben mitteilte. Bald wurde aber bemerkt, dass die Grenzen, besonders bei wechselnder Beleuchtung, verschieden angegeben wurden, und es ging bald aus den Untersuchungen hervor, dass sich oft Ermüdungsphänomene einstellten. Die Karten an den verschiedenen Tagen zeigen auch gewisse Variationen in der Ausdehnung der Grenzen; und zwar besonders dem hemianopischen Quadrantdefekte entsprechend. In diesem Gebiete zeigte Pat., wenn er ermüdet wurde, einen Defekt, welcher mit der Ermüdung in der Richtung gegen den Mittelpunkt zunahm; und noch Anfangs April (s. Perimeterkarte VI) zeigte Pat. bei Ermüdung einen deutlichen *Quadrantdefekt,* während er sonst fast bis zur normalen Peripherie sah.

In Ganzen zeigt die Reihe der hier mitgeteilten Perimeterkarten, wie der Defekt im Gesichtsfelde zurückging, wenn auch dazwischen etwas differente Karten vorliegen. In einer Zeit von 2 Monaten wurde also der Defekt allmählich bedeutend vermindert.

Die Erklärung dieser Gesichtsstörungen scheint ebenso leicht wie interressant. Für die Erklärung passt es besser, eine Blutung im Thalamus, als eine Erweichung anzunehmen; bei jener denkt man sich eine Störung der Sehbahn in Folge eines Druckes, bei dieser in Folge einer Cirkulationsstörung. Aber auch bei der Blutung wirkt wohl der Druck hauptsächlich durch Störung der Cirkulation in Folge des Druckes auf die Gefässe. Die Ursache mag nun dieser oder jener Natur sein, so fragt sich, von welchem Punkte wirkt die Läsion?

Wenn man sich dabei die anatomische Lage der Sehbahn vergegenwärtigt, ist es klar, dass eine *Malacie* oder *Blutung* überhaupt nur von oben auf die Sehbahn in der Nähe des äusseren Kniehöckers wirken kann. Die Sehbahn ragt, wie der Kniehöcker, überhaupt frei an der Basis des Pulvinars hervor. Fast nur eine Geschwulst oder ein begrenzter Abscess kann sie von unten affiziren; eine Thrombose dagegen kaum, wenn sie nicht innerhalb des Ganglions liegt. Eine Blutung kann von unten auf die Bahn und den Kniehöcker

nur unter der Bedingung drücken, dass eine freie Blutung im Unterhorn oder an der Basis cranii existirt. In diesem Falle kann eine solche Blutung nicht vorliegen, denn sie würde entweder den Tod hervorrufen oder wenigstens von gefahrdrohenden Symptomen und tiefem Koma begleitet worden sein.

Daraus ergiebt sich also der erste Schluss: *die Läsion,* sie mag eine Thrombose oder Blutung sein, *liegt dorsal von der Sehbahn* oder dem Kniehöcker und muss von oben die dorsalen Bündel der Sehfasern affiziren. Die allmähliche Verminderung des Defektes im Gesichtsfelde scheint mir dafür zu sprechen, dass der mehr voluminöse Kniehöcker eher das Punctum laesionis sei als der schmale Tractus opticus. Es dürfte deshalb berechtigt sein zu schliessen, dass *eine Läsion des dorsalen Abschnitts des äusseren Kniehöckers eine Quadrant-Hemianopsie nach unten hervorrufe.*

Dieser Schluss steht in voller Übereinstimmung mit dem Befunde im Falle Esche, wo die Sektion die anatomische Läsion klarlegte.

Die Perimeterkarte I scheint anzudeuten, dass zuerst nicht der ganze Kniekörper in seiner ganzen Höhe ausser Funktion gesetzt war, vielmehr, dass der ventralste Abschnitt noch etwas leitungsfähig war. Allmählich glich sich die Cirkulations-, resp. Ernährungsstörung aus, und der Gesichtsdefekt verminderte sich. Das mit der Ermüdung des Pat. wechselnde Resultat beim Perimetriren wird leicht erklärt und kann als von einer wechselnden Funktionsfähigkeit der Sehfasern, resp. Zellen im Kniehöcker aufgefasst werden.

Wir sehen weiter, dass in dem Maasse, wie der Defekt sich vermindert, die Spitze des Defektes sich vom Fixationspunkt entfernt und gleichzeitig neue Sektoren »sehen».

Die Farbenfelder scheinen dem Defekt für Weiss überhaupt kongruent zu sein.

Das Resultat aus dem Falle ist also: eine Nutritionsstörung des dorsalen Abschnittes des äusseren Kniehöckers ruft eine Quadrant-Hemianopsie nach unten hervor.

Fall 15. Hilda Berg.

35 Jahre. Unverheiratet.

Klinische Diagnose: Lues cerebri, Hemiplegia sinistra cum Hemianopsia partiali.

Zusammenfassung. Wahrscheinlich luetisch inficirt. Nach vorhergehendem Kopfschmerz, den 26. April 1892 apoplectischer Insult mit linksseitiger Lähmung, Quadrant-Hemianopsie nach links unten und Ptosis. 1895 bestand noch die Quadrant-Hemianopsie. Nach Schmierkur verschwand der Defekt fast vollständig, gleichzeitig mit Besserung der Lähmung und des Allgemeinbefindens.

Das Gumma lag wahrscheinlich dorsal von dem äusseren Kniehöcker und hatte den dorsalen Teil des Kniehöckers ergriffen, und gleichzeitig die Gehörbahn sowie die innere Kapsel. Wenn dies der Fall war, so beweist der Fall, dass die dorsale Hälfte des äusseren Kniehöckers die dorsale Hälfte der Retina innervirt.

Krankengeschichte.

Hilda Berg wurde zweimal im Krankenhause geflegt, 1) vom 29. April 1892—15. Juni desselben J.; 2) vom 17. April 1895—13. Sept. dess. J., als sie gebessert entlassen wurde.

Anamnese. Keine nervöse Belastung. Vater Alkoholiker, Mutter lebt gesund, 2 Geschwister leben gesund, 1 im Alter von $2^1/_2$ Jahren gestorben. Pat. selbst war immer kräftig und gesund; Gesicht und Gehör waren immer normal. *Verneint* Alkoholmissbrauch sowie *Lues.* Hatte vor 2 Jahren ein *Kind,* das *bald nach der Geburt starb.* Nach Influenza zu Weihnachten 1891 wurde das Gehör auf dem linken Ohr herabgesetzt.

Sie war bis *20. April 1892* völlig gesund, wo sie sich müde fühlte und Kopfschmerz bekam. Am *26. April* war Pat. aus und spazierte mit einer Kamerädin, als diese *plötzlich* bemerkte, dass Pat. *beim Gehen zu schwanken* anfing, der *Mund* wurde *verzogen,* und in demselben Augenblick *fiel* Pat. in die Arme der Kamerädin. Sie wollte sprechen, aber die *Sprache* war so undeutlich, dass sie nicht verstanden wurde. Pat. *verlor nicht das Bewusstsein,* sondern erinnert sich deutlich, wie sie von einigen Vorbeigehenden in ein Kafeehaus und dann nach Hause geführt wurde. Doch erinnert sie sich nicht, dass die Kamerädin anfangs ins Lachen gerieth. Abnorme Bewegungen der Augen sollen nicht vorgekommen sein, sowie auch keine Zuckungen, auch kein Verdunkeln vor den Augen oder sonstige unangenehme Symptome; sie wurde nur müde und kraftlos.

In der Heimat verhielt sich nach ihrer Angabe die Krankheit ganz wie später; sie hatte nur Kopfschmerz. Wurde am 29. April 1892 aufgenommen.

Bei der Aufnahme wurde Folgendes bemerkt.

Subjektiv. Starke *Schmerzen in* der rechten Hälfte der *Stirn und im Nacken.*

Psyche. Gesichtsausdruck abwesend, Pat. liegt mit geschlossenen Augen und für die Umgebung gleichgültig. Hat volles Bewusstsein.

Sprache. Die Sprache langsam und nur mit Schwierigkeit. Keine Aphasie.

Kranialnerven. II. *Partielle linksseitige Hemianopsie.* (Karte I). Die *Sehschärfe herabgesetzt. Stauungspapille* am rechten Auge.

III. IV. VI. Die Augen nach rechts abgelenkt; sie konvergiren, wenn auch unbedeutend. Das *linke Augenlid herabgefallen,* kann nur wenig gehoben werden. Keine hemianopische Pupillenreaktion.

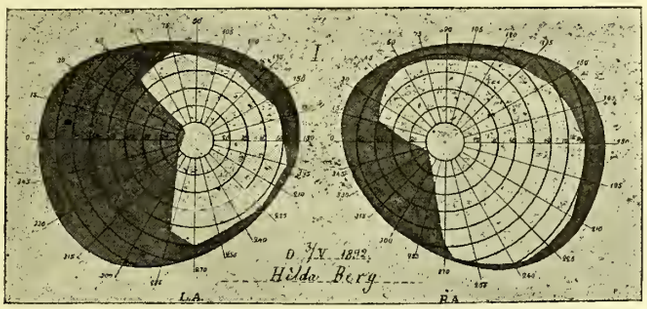

V. Die *Sensibilität links herabgesetzt.* Pat. empfindet erst ein hartes Andrücken mit einem Papierstreifen.

VII. Paretisch.

VIII. Gehör links bedeutend herabgesetzt.

XII. Die Zunge weicht beim Hervorstrecken nach links ab.

Sensibilität. Tast- und Schmerzsinn sind am linken Arm und Bein *herabgesetzt.* Selbst am Rücken, Bauch und an der Brust wird nur ein starker Druck empfunden.

Motilität. Bedeutende *Parese* des linken Arms; Pat. kann ihn nur unbedeutend bewegen. Das linke Bein völlig beweglich, obschon schwächer als das rechte.

Status præsens *Anfang Maj 1892* (im Auszug).

Bettlägrig, liegt auf der linken Seite. Kein Ödem, Keine Anzeichen von Lues. Harn normal. Puls gleichmässig.

Subjective Symptome.

Intensive Schmerzen an einem wohlbegrenzten Gebiete, welches von einer vor der Ohrmuschel gelegten vertikalen Linie, von der Linea temporalis und dem Arcus superciliaris begrenzt wird.

Auch über dem Anheftepunkt des M. cucullaris hat Pat. Schmerzen. Das Sprechen schmerzt sie.

Objective Untersuchung.

Psyche. Ihre Gleichgültigkeit ausgenommen zeigt Pat. weder psychische, noch Sprachstörungen. Keine Alexie, Seelenblindheit oder Seelentaubheit. Keine Hallucinationen. Das Gemüt ruhig. Das Gedächtniss geschwächt, sie verlegt oft Gegenstände.

Kranialnerven. I. Geruch normal (geprüft mit Terpentin, Kampher, Alkohol, Essig).

II. Pat. ist Emmetrop auf beiden Augen. S. L. = 0.4. S. R. = 0.5. Gesichtsfeld etwas *mehr vermindert links als die Perimeterkarte* I vom $^3/_5$.

Farbensinn normal. Ophthalmoskopie: linkes Auge: Hintergrund normal. Rechtes Auge: eine, jedoch nicht sehr ausgeprägte Stauungspapille.

III. IV. VI. Pupillen gleich gross. *Keine hemianopische Pupillenreaktion;* reagiren normal bei Licht und Accommodation. Die *Augen konvergiren,* wenn auch nicht hochgradig. Die Bewegungen nach links können vollständig, aber mit Schwierigkeit ausgeführt werden.

Das *linke Augenlid hängt herab.*

V. *Herabgesetzte Sensibilität.* Empfindet nur starkes Drücken mit einem Papierstreifen. Ortsinn: rechts feiner als links. An der Stirn kann Pat. Kaltes und Warmes unterscheiden. An den Wangen schwache Kälte- und Wärmeempfindung.

VII. Parese sowohl der oberen wie der unteren Äste. Uvula weicht nicht ab.

VIII. Gehör links herabgesetzt; hört die Uhr in einem Abstand von 40 c.m., rechts von $1^1/_2$ Meter.

IX. Normal.

XI. Linkes Stimmband paretisch. Die Stimme *heiser* — jetzt besser als bei der Aufnahme.

XII. Zungenabweichung nach links.

Sensibilität.

Tastsinn. Am linken Arm und Bein empfindet sie bei stärkerem Druck den Unterschied zwischen dem Knopf und der Spitze einer Stecknadel.

An der Brust, am Bauche und am Rücken ist der Tastsinn feiner.

Ortsinn. Am linken Arm und Bein kein Resultat mit dem Aesthesiometer, empfindet nur eine Spitze.

Schmerzsinn. Pat. ist empfindlicher links als rechts, und Pat. empfindet hier das Drücken sehr unangenehm.

Temperatursinn am linken Arm und Bein: kann nicht Kaltes oder Warmes unterscheiden, empfindet beide als Schmerz, selbst eine T. von + 20° C., die sie rechts als angenehme Kühle empfindet. Erst Wasser von 60° C. schmerzt. Ebenso an dem Rumpf.

Muskelsinn links und rechts recht gut.

Elektrische Reaktionen (ausgeschlossen); beiderseits ziemlich gleiche Reizbarkeit.

Motilität.

Unvollständige *Parese* des *linken Armes.* Die Bewegungen mit jedem Tage gebessert.

Im linken Bein eine gewisse Schwäche, aber keine ausgesprochene Parese. Keine Zuckungen.

Reflexe. Patellarreflexe links verstärkt; kein Dorsalklonus. Cubitalreflexe schwach. Plantarreflexe leicht hervorzurufen.

Blase und Rectum — normal.

Vasomotorische und trophische Störungen: die Muskeln des linken Armes schlaff.

Innere Organe.

Von Seiten des Herzen, der Leber, der Lungen nichts Abnormes.

Behandlung: Schmierkur.

Tagesnotizen: $^1/_5$. Allgemeinzustand besser. $^3/_5$. Spricht ohne Schmerzen.

$^4/_5$. Arm mehr beweglich. *Augenbewegungen normal.*

$^7/_5$. Kopfschmerz heute gelinder. Die Stärke des Armes erhöht. Quadrant-Hemianopsie (Karte II).

$^8/_5$. Das Sprechen schmerzt. Das *rechte Augenlid* oedematös.

Die Sensibilität an der linken Gesichtshälfte fast wie rechts, am linken Arm gebessert. Empfindlichkeit für Massage vermindert. Die Anästhesie auf der linken Seite besteht noch, ist aber schwach.

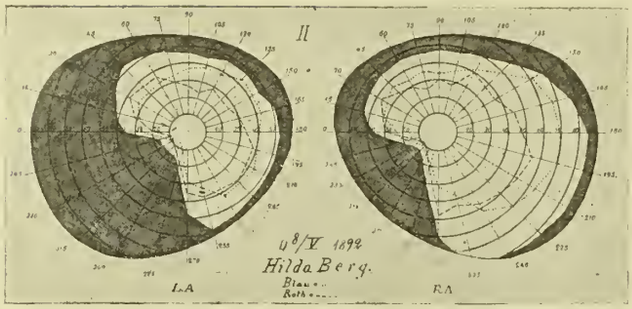

12/5. Kein Kopfschmerz. Der linke Arm kann fast alle Bewegungen ausführen.

15/5. Geht nur schwierig; fühlt nicht, wie sie das Bein setzt. 17/5. Geht etwas.

21/5. Frei von Kopfschmerz. 27/5. Gesichtsfeld s. Perimeterkarte III.

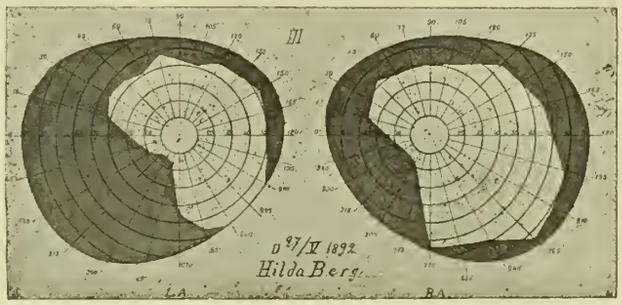

28/5. Besserung.

15/6. Wesentlich gebessert, entlassen. Pat. ist 30-mal geschmiert. Ausserdem *Jodkalium*.

Seit dieser Zeit ist ihr *Zustand allmählich gebessert*. Sie fühlte sich gesund und arbeitsfähig, die Augenlider hoben sich, und die Schiefheit des Gesichts verschwand; nur waren das Gefühl und die Motilität in der linken Seite etwas herabgesetzt. Aber auch diese Symptome scheinen sich bedeutend gebessert zu haben.

Inzwischen war das Gedächtniss etwas schlaff, und in der Zwischenzeit erschienen kleine *Anfälle von Zuckungen* und *Kältegefühl* in der linken Körperhälfte. Diese Anfälle kamen des Tages ohne bekannte Ursache; Pat. fiel dabei nie um.

Sie wurde am 17. April 1895 von Neuem in's Krankenhaus aufgenommen.

Tagesnotizen. 18/4. Subjektiv, Zuckungen im linken Arm und Bein; objektiv nicht warzunehmen.

20/4. Kältegefühl in der linken Seite.

23/4. Ohne äussere Ursache traten *kleine Zuckungen im linken Arm und Bein* ein, und zwar gleichzeitig. Während der Untersuchung der Sensibilität wiederholte und stärkere Zuckungen ohne sonstiges Unwohlsein.

27/4. Schmerzen in der linken Seite beim Athmen.

Status præsens 23.—27. April 1895 (im Auszug).

Kräftiger Körperbau; geht umher. Allgemeinzustand gut.

Subjective Symptome.

Subjektives Befinden gut, ausgenommen dass sie fühlt, dass es in ihr »arbeitet». Im linken Arm und Bein Kältegefühl und Vertaubungsgefühl. Keine Hallucinationen.

Objective Untersuchung.

Psyche: im Ganzen gut. Gedächtniss etwas schwach; etwas abwesender Ausdruck. Keine Aphasie.

Kranialnerven. I. Geruch beiderseits gut.

II. S = 0.9 beiderseits. Gesichtsfelder s. die Karte IV vom 21/1. In dem Quadrant-Defekt scheint nicht die Lichtperception vollständig aufgehoben zu sein. Augenhintergrund: links normal, rechts etwas abweichende Papille.

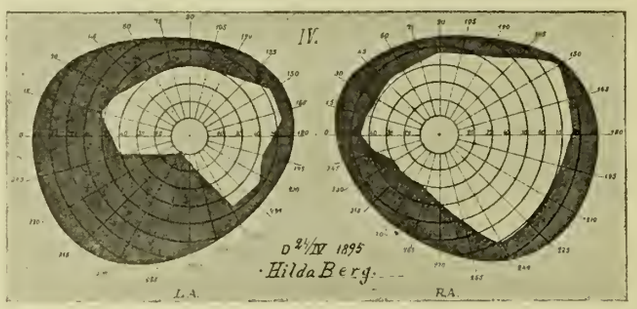

III. IV. VI. Pupillen normal, reagiren. Keine hemianopische Pupillenreaktion. Bewegungen der Augen normal.

V. Links ein wenig herabgesetzte Sensibilität für Berührung.

Schmerzsinn: links ein wenig Hyperalgesie.

VII. Normal.

VIII. Gehör links nur ein wenig geschwächt.

IX. Normal.

XI. Kontraktur im linken Stimmband! Die Stimme etwas heiser. Sternocleidomastoidei und Cucullares normal.

XII. Zunge weicht etwas nach links ab.

Spinalnerven.

Sensibilität.

Tastsinn und *Ortsinn* sind links vermindert an den Gliedern; am Rücken kaum.

Schmerzsinn: links Hyperalgesie.

Muskelsinn: normal.

Elektrische Reizbarkeit: gesteigerte R. links.

Motilität.

Arm: linker Arm geringere Parese.

Bein: schleppend aber recht kräftig. Keine Ataxie. — Geringe Kontraktur.

Reflexe. Patellarreflexe beiderseits verstärkt. Kein Clonus. Abdominalreflexe: nicht wahrgenommen.

Vasomotorische Störungen: Die linken Gliedmaassen kälter als die rechten.

Trophische Störungen: die linke Hand auffallend kleiner als die rechte.

Innere Organe: Herz, Lungen, Bauch ohne Befund.

Ordination: Schmierkur 5 g.m. und Jodkalium bis 8 gm. täglich.

Im Mai trat Besserung der Symptome ein.

Im *Sommer* wurde der Allgemeinzustand der Pat. allmählich gebessert, und im Sept. wurde bei der Untersuchung folgendes bemerkt.

Status præsens $^{9}/_{9}$ 1895 (im Auszug).

Der Allgemeinzustand überhaupt gut wie auch innere Organe.

Subjektiv fühlt sich Pat. bedeutend besser als im Frühling. Kein Schwindel, Erbrechen oder Kopfschmerz.

Objektiv. Psyche: Aussehen lebhafter, Auffassung nach eigner Angabe schärfer und Gedächtniss besser. Die im Frühling vorhandene psychische Schlaffheit verschwand nach Angabe der Pat. schon im Juni. Früher fühlte sie immer einen unangenehmen Druck im Kopf. Sie wurde dabei gezwungen, den Kopf unbeweglich zu halten; sonst bewegten sich die Gegenstände vor ihren Augen. Nach dem Verschwinden der Schlaffheit hatte sie starken Kopfschmerz.

Sie empfindet nicht mehr, dass es im Körper »arbeitet»; hat auch keine Zuckungen mehr.

Sprache normal, geschieht nunmehr ohne Schwierigkeit.

Kranialnerven. I. Geruch beiderseits gleich und scharf; kann jedoch die verschiedenen riechenden Stoffe nicht benennen.

II. S. L. = 0.8. S. R. 0.8. Gesichtsfeld s. die Karte V.

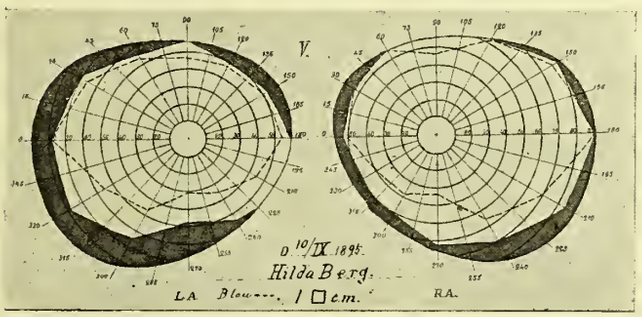

Augengrund: rechts: die Gefässe der rechten Papille mit etwas weniger scharfen Grenzen. Links: normal.

III. IV. VI. Pupillen gleich, reagiren auf Licht und bei der Accommodation. Sie sind nicht so gross wie früher. Augenstellung und Bewegungen normal.

V. Gesicht etwas schief.

Sensibilität. Pat. empfindet die linke Seite in anderer Weise als die rechte, wie — kann sie nicht sagen. Das linke Bein wird beim Hängen des Beins taub. Keine Parästhesien.

Motilität. Der *linke Arm* gewöhnlich in leichter Kontraktur-Stellung. Pat. kann ihn jedoch ausstrecken. Die linke Hand macht stets kleine Bewegungen, besonders wenn Pat. sich bemerkt glaubt.

Der Gang ist etwas eigenthümlich und das linke Bein schleppt und wird unbeholfen bewegt. Pat. fühlt den Unterschenkel und das Fussgelenk steif.

Vasomotorische Störungen. Die linke Hand und der linke Fuss kalt, feucht.

Trophische Störungen. Der linke Arm etwas atrophisch.

$^{13}/_{9}$. Pat. ist wesentlich gebessert, wird entlassen.

$^{1}/_{6}$ 1896. Pat. befindet sich gut. Ist hemiparetisch.

Epikrise.

Kurzer Krankenbericht. Die 32-jähr. Pat. hatte vor 2 Jahren geboren. Das Kind starb bald nach der Geburt. Verneint Lues. Weihnachten 1891 wurde das Gehör links herabgesetzt. Am 20. April 1892 rechtsseitiger Kopfschmerz, d. 26. dess. M. plötzlich Insult mit Lähmung der linken Seite, ohne Verlust des Bewusstseins. St. præs. Anfang Mai. Etwas schlaff, schwerer Kopfschmerz. Kranialnerven. II. Linksseitige Quadrant-Hemianopsie nach unten. Stauungspapille rechts. III, IV, VI. Augen nach rechts abgelenkt, konvergiren, später keine Deviation. Augenlid links herabhängend. VII. Links Parese. VIII. Gehör links vermindert. XI. Linkes Stimmband paretisch. XII. Links Parese. I. u. IX. Normal. Sensibilität: links vermindert. Motilität: linksseitige Hemiparese. $^{8}/_{5}$. Rechtes Augenlid herabhängend. — Unter Schmierkur Besserung. $^{15}/_{6}$. Gebessert entlassen. Seitdem allmähliche Besserung, aber gelinde Anfälle von Zuckungen traten auf; die Parese verschwand nie, und Pat. wurde in's Krankenhaus am $^{17}/_{4}$ 1895 aufgenommen.

St. præs. Ende April. Allgemeinzustand gut, aber ab und zu Zuckungen im linken Arm und Bein. Psyche: etwas abwesend, aber besser als im J. 1892. Kranialnerven. II. Quadrant-Hemianopsie nach links unten. III, IV, VI. Keine Deviation. V. wenig verminderte Sensibilität links. VII. Normal. VIII. Gehör links kaum vermindert. XI, XII. Links Parese. Sensibilität sonst links etwas herabgesetzt. Motilität links: etwas Parese mit Kontraktur. — Schmierkur. Besserung.

Im Sept. war die Quadrant-Hemianopsie wesentlich verschwunden und sowohl die Psyche wie auch die übrigen Symptome gebessert. $^{13}/_{9}$ 1895. Entlassen.

Diagnose. *Art der Läsion.* Das Alter und einige hinsichtlich der Pat. bekannte Umstände machten es schon *wahrscheinlich*, dass *Lues vorlag;* dazu kam, dass ihr Kind ohne bekannte Ursache bald nach der Geburt gestorben war. Da ferner Herzfehler nicht vorhanden war, eine Blutung unwahrscheinlich schien, und Thrombose auch in Anbetracht des Alters und der kräftigen Konstitution ausgeschlossen wurde, so war nur an Lues zu denken. Die Entwickelung des Insultes, der vorhergehende intensive, wohl lokalisirte Kopfschmerz und das Fehlen der Bewusstlosigkeit machten dieses auch wahrscheinlich. Endlich bestätigte die Untersuchung diese Ansicht. Das Ergriffensein des Oculomotorius (die Ptosis, der Strabismus), die Gehörstörung und endlich die psychische Depression und die Stauungspapille im rechten Auge machten die Diagnose ganz sicher. Die auffallende Besserung unter specifischer Behandlung bestätigte weiter die Richtigkeit der Diagnose.

Lokalisation der Krankheit. Bei der Analyse der Symptome wurde es bald klar, dass alle diese Symptome bei der Annahme nur eines kranken Herdes nicht genügend erklärt werden. Die Symptome bilden zwei Gruppen. Zuerst deuten einige Symptome auf eine *Lokalisation in der Nähe der Basis cranii oder des Ursprungs des Oculomotorius.* Diese Symptome sind die während längerer Zeit bestehende Gesichtsstörung in Form von quadrantischem Defekt, weiter die *Ptosis* und die Ablenkung der Augen. Also waren sowohl die Sehbahn, wie verschiedene Äste des Oculomotorius interessirt. Die Frage ergiebt sich dann: können auch dadurch

die deutlichen psychischen Symptome, der begrenzte schwere Kopfschmerz und die linksseitige Hemiparese erklärt werden? Dass es sich so verhalten kann, ist nicht zu leugnen. Die psychische Depression könnte ja durch den Kopfschmerz und durch den von der gummösen Geschwulst ausgeübten Druck, welcher sich u. A. durch die *Stauungspapille* kund giebt, hervorgerufen werden. Andererseits könnte die Hemiplegie und Hemianästhäsie dadurch erklärt werden, dass das gummöse Exsudat den rechten Pes cerebri umgab und dort eindrang. Aber dabei muss daran erinnert werden, dass der Kopfschmerz an ein ganz bestimmt lokalisirtes Gebiet an der rechten Kopfhälfte verlegt wurde, und dass die psychische Verstimmung die Gedanken auf eine *kortikale Lokalisation* führt. Die wichtigste Stütze für diese kortikale Lokalisation trat indessen später hervor, als die *Zuckungen in Arm und Bein* erschienen. Es unterliegt keinem Zweifel, dass diese unfreiwilligen Zuckungen auf einen Reiz der Rinde beruhten — und als eine Form von Jackson'scher Epilepsie aufgefasst werden können.

Wir müssen also eine multiple Läsion annehmen, teils an der Basis oder in den rechten Centralganglien, teils in der Rinde. Dieses multiple Erscheinen stimmt auch gut, wie bekannt, mit der Natur der cerebralen luetischen Prozesse.

Analyse der Symptome.

Psyche. Die psychischen Symptome waren nicht von Hallucinationen oder Parästhesien begleitet, ausgenommen dass Pat. beobachtete, dass es in ihr »arbeitete». Dieses »Arbeiten» dürfte wohl durch innere nicht näher lokalisirbare Parästhesien bedingt sein.

Sprache: ging anfangs nur schwierig vom Statten, später nach der Behandlung leichter.

Kranialnerven. I. Bemerkenswerth war, dass *Anosmie*, ungeachtet der basalen Lokalisation, nicht beobachtet wurde.

II—IV. Die Gesichtsstörungen werden unten abgehandelt im Zusammenhang mit den Störungen vom Oculomotorius und Acusticus.

VII. Die linksseitige Facialisparese braucht keine besondere Analyse.

XI. Ungewöhnlicher ist die *Parese des linken Stimmbands,* besonders wenn man eine kortikale Lokalisation annimmt. Später wurde eine Art von Kontraktur beobachtet. Indessen habe ich mehrmals in diesem Werke die Aufmerksamkeit darauf gerichtet, dass die Seltenheit der Beobachtungen hinsichtlich der centralen Stimmbandparesen eigentlich nur von mangelnder Genauigkeit bei der klinischen Untersuchung abhängt. Die Stimmbandparesen sind bei Hemiplegien sehr häufig — ja fast die Regel. Die Parese wird hauptsächlich bei der Abduktion bemerkt, und zwar mehr als eine Schwäche als eigentliche Paralyse. Eine *spätere Kontraktur* wird sehr selten beobachtet.

XII. Die Abweichung der Zunge erklärt sich in gewöhnlicher Weise.

Sensibilität und *Motilität* boten nichts Abweichendes dar, ausgenommen dass *Anfälle von Zuckungen* eintraten, welche *auf eine kortikale Lokalisation deuteten.*

Gesichtsstörungen.

Die Form der Sehstörung, resp. des Gesichtsfeldsdefektes, war eine ungewöhnliche, nämlich die einer *Quadrant-Hemianopsie nach unten.* Die 5 in den Text eingedruckten Karten illustriren die Entwickelung und den Zurückgang dieses Defektes. Aus diesen ergiebt sich, dass der Gesichtsfeldsdefekt zuerst (am $^{3}/_{5}$, Karte I, also etwa 7 Tage nach dem Insult) teils fast den ganzen unteren Quadranten, teils einen nicht unbedeutenden Abschnitt, nämlich den peripherischen, auch des oberen Quadranten umfasste, und zwar ziemlich gleich auf beiden Augen. Bei der nächsten Prüfung ($^{8}/_{5}$, Karte II) war der Defekt etwas kleiner, was aber darauf beruhen kann, dass die Karte I bei trübem Wetter aufgenommen wurde, während die Luft bei der Aufnahme von Karte II klar war. Ende Mai 1892 war der Defekt fast unverändert (Karte III). Als Pat. am 17. April 1895 nach dem Krankenhause zurückkam, war der Defekt ($^{24}/_{4}$, Karte IV) wenig verändert auf dem rechten Auge, doch nicht so ausgesprochen, und auf dem linken umfasste er hauptsächlich den unteren Quadranten. Nach der Inunctionskur dehnte sich das Gesichtsfeld so aus, dass es im September ($^{10}/_{9}$, Karte V) fast normal war; nur eine unbedeutende koncentrische Einschränkung bestand noch.

Hauptsächlich bestand also vom Anfang an eine Quadrant-Hemianopsie nach unten. Solche Defekte sind überhaupt recht selten. Solche Fälle sind von *mir* (Teil II und oben), von *Norris, Hun, Marchand* (Teil II, S. 269, 339, 245) u. A. mitgeteilt. Die Analyse im Teil II zeigt, dass sie also an jedem Punkt der Sehbahn entstehen können und überhaupt nicht für einen gewissen Abschnitt pathognomonisch sind. In diesem Falle zeigen die begleitende Ptosis und die Hemiplegie, dass die Läsion in den vorderen oder mittleren Abschnitt der Sehbahn verlegt werden muss. Hier dürfte also irgendwo ein gummöses Exsudat oder eine Geschwulst vorhanden sein. *Schoeler* hat auch einen ähnlichen Fall von Lues mit quadrantischem Defekt mitgeteilt. Wo aber liegt hier die Läsion? Das bilaterale Erscheinen des Defekts und das Fehlen einer bitemporalen Hemianopsie sprechen kräftig für die Lage der Läsion occipital vom Chiasma. *Die genauere Lage kann mit vollständiger Sicherheit nicht bestimmt werden,* aber das Fehlen einer hemianopischen Pupillenreaktion spricht für das Verlegen in einen mehr occipitalen Punkt als den Tractus opticus. Auch das Erscheinen eines nur partiellen Defektes macht es in gewissem Grade wahrscheinlich, dass der schmale Tractus nicht der Sitz der Läsion sei. Hier scheint es nämlich, als ob das Exsudat den schmalen Streifen am liebsten ganz umfassen und ausser Funktion setzen sollte; und wenn eine Geschwulst von dem Basalbeine auf den Tractus übergreift, so werden wahrscheinlich zuerst die ventralen Tractusfasern betroffen und es wird also eine Quadrant-Hemianopsie nach oben eintreten. Es ist mir nun aufgefallen, dass Pat. eine Zeit früher, zu Weihnachten, auf dem linken Ohr taub wurde; zwar sagt Pat., dass dies nach Influenza eintrat, aber es passt so ausserordentlich gut, anzunehmen, dass diese Taubheit in der That das erste Zeichen der wachsenden Gummageschwulst war, dass ich zu einer solchen

Deutung geneigt bin, ohne etwas in dieser Hinsicht für sicher zu halten.

Wenn diese Deutung richtig ist, dann müsste ein Gumma in den Centralganglien angefangen haben, und zwar in der Gehörbahn, also in der Gegend etwas dorsal von dem inneren Kniehöcker und von dort die Sehbahn und auch den Oculomotorius angegriffen haben. Die Ablenkung der Augen und der Strabismus scheint eher die unmittelbare Folge des Insultes als nothwendigerweise ein Zeichen einer Infiltration des Oculomotorius zu sein, denn sie waren vorübergehend. Dagegen muss die länger dauernde Ptosis erst des linken, einige Tage später, $^{8}/_{5}$, des rechten Augenlids wohl von einer Läsion des Oculomotorius (central oder peripherisch?) abhängen.

Es scheint mir also am wahrscheinlichsten, dass der Prozess in den Centralganglien dorsal von den Kniehöckern angefangen, und sich dann nach unten ausgedehnt habe. Dadurch lässt sich die vorhandene Quadrant-Hemianopsie nach unten leicht in vollständigen Einklang mit den übrigen hier von mir mitgeteilten Fällen bringen. Dafür spricht auch, dass bei der Besserung der Pat. nach der ersten Inunctionskur doch noch diese ventrale Hemianopsie ($^{24}/_{4}$ 95, Karte IV) bestand. Dies deutet auf einen Anfangspunkt dorsal von der Sehbahn.

Der *Angriffspunkt auf die Sehbahn dürfte also hauptsächlich der äussere Kniehöcker sein* und zwar dürfte besonders *der dorsale Teil des Ganglion ergriffen sein*, ganz wie in den Fällen Esche und J. E. Anderson. Wenn diese Lokalisation vorhanden war, so spricht der Fall für die im Falle 13 Esche bewiesene Ansicht, dass *der dorsale Abschnitt des Kniehöckers die dorsale Hälfte der Retina innervirt.* Jedenfalls muss diese Analyse nur als hypothetisch berechtigt aufgefasst werden, da die Sektion nicht vorliegt.

Fall 16. Hinrichsen.

57 Jahre. Arbeiterin.

Tafel XVII. Fig. 5—7. Tafel XIX. Fig. 13.

Klinische Diagnose: Hemiplegia, Hemianaesthesia et Hemianopsia dextra. Pneumonia dextra.

Pathol. anatom. Diagnose: Hæmorrhagia thalami sinistri.

Maria Hinrichsen aus Hamburg.

Zusammenfassung. Die 57-jährige Arbeiterin wurde am $^{17}/_{5}$ 1892 von einem Schlaganfalle mit rechtsseitiger Lähmung und Anästhesie betroffen. $^{23}/_{5}$ wurde eine Hemianopsia homonyma dextra bilateralis mit koncentrischer Einschränkung der erhalten gebliebenen Gesichtsfeldhälften bemerkt. $^{28}/_{5}$. Tod.

Die *Sektion* wies im dorsolateralen Abschnitt des Pulvinars und des Thalamus im hinteren Teile der Capsula interna eine Hämorrhagie nach, welche einen Druck auf den äusseren Kniehöcker ausgeübt hatte.

Die Hemiplegie und Hemianästhesie werden durch die Zerstörung der Capsula interna erklärt, die Hemianopsie dagegen durch den Druck auf den äusseren Kniehöcker.

Die Krankengeschichte und das Gehirn sind mir vom Herrn Doktor H. Wilbrand in Hamburg gefälligst überlassen worden.

Anamnese. Will früher stets gesund gewesen sein; vor 4 Tagen ($^{17}/_{5}$ 1892) apoplektischer Insult, angeblich keine Sprachstörungen, Lähmung der rechten Körperhälfte.

Status præsens den 21. Mai 1892.

Robuste, sehr herabgekommen aussehende Person, in mässigem Ernährungs-Zustand; von Ungeziefer herrührendes Eczem auf Brust und Rücken.

Zunge stark belegt; kein Appetit. Abdomen nicht schmerzhaft.

Herz ohne Befund: leise, aber reine Töne.

Lungengrenzen erweitert; keine Dämpfung; diffuse feuchte Rasselgeräusche; kein Husten oder Auswurf. Kein Fieber. Puls leidlich voll, nicht beschleunigt, nicht übermässig rigid. Respiration oberflächlich, beschleunigt. Temporalarterie stark geschängelt. Urin frei von Albumin.

Psyche: Sensorium frei, geringe Kopfschmerzen.

Sprache deutlich.

Kranialnerven. III. Pupillen gleich weit, reagiren. Augenlidränder geröthet, die Conjunctiva stärker injicirt.

VII. Stirnrunzeln möglich, die Augenlider können fest geschlossen werden. Rechte Nasolabialfalte verstrichen.

XII. Zunge weicht beim Herausstrecken nach rechts ab.

Sensibilität. Völlige Anästhesie sämmtl. gelähmter Teile, Beim Durchstechen ganzer Hautfalten zuckt Pat. mit dem Mund, behauptet jedoch nichts zu fühlen.

Motilität. Rechter Arm völlig schlaff, kann durchaus nicht bewegt werden, fällt nach dem Emporheben sofort wieder hin. Keine Kontraktur.

Rechtes Bein ebenso.

Reflexe. Patellarreflexe fehlen beiderseits. Plantarreflex rechts sehr lebhaft. Tricepsreflexe beiderseits schwach.

Keine Blasen- oder Mastdarmstörungen.

$^{22}/_{5}$. Seit gestern Abend lässt Pat. Alles unter sich. Sensorium frei. Sehr geringe Nahrungsaufnahme.

Abends Temp. 38°. Pat. klagt über Schmerzen in der linken Schulter.

Linke Lunge: hinten oben bis zur Spina scapulæ und auch noch unter derselben Schallverkürzung gegen rechts.

Hier, namentlich nach Hustenstössen, dichte feuchte Rasselgeräusche; sehr scharfes (vesikuläres) Atemgeräusch. Klagt über heftige Kopfschmerzen.

$^{23}/_{5}$. I. Geruch: rechts o., links gut.

II. *Hemianopsia dextra homonyma bilateralis* (s. Perimeter-

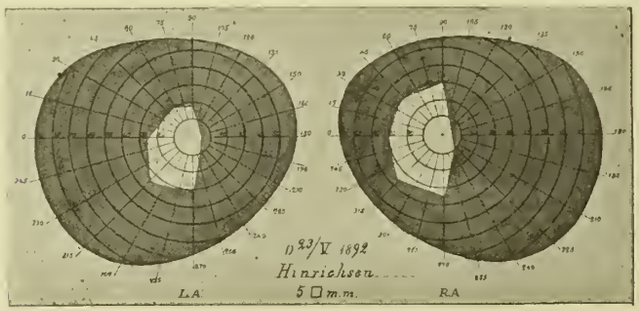

karte. Pat war sehr angegriffen; das rechte Auge wurde zuerst untersucht) rechtsseitig komplete Hemianopsie mit koncentrischer Einschränkung der erhalten gebliebenen Gesichtsfeldhälften; Farben erkannt. Ophthalmoskopischer Befund normal.

III. IV. VI. Linke Pupille etwas weiter als die rechte; Reaktion prompt. *Cornealreflexe rechts sehr herabgesetzt gegen links.*

VII. Facialis rechts schwächer als links.

VIII. Gehör links: Taschenuhr auf 5 Fuss. Rechts wird Taschenuhr nicht gehört. Kopfknochenleitung links (?) desgleichen.

IX. Geschmack auf der rechten Zungenseite herabgesetzt.

Sensibilität: Totale Hemianästhesie, inklusive Schleimhäute. Verlust des Lagegefühls.

Motilität: Schlaffe rechtsseitige Lähmung.

$^{24}/_{5}$. Temp. 39.2°. Keine ausgesprochene Schallverkürzung. Einzelne Rhonchi in diffuser Ausbreitung. Pat. ist völlig bei Bewusstsein; Sprachvermögen wie zu Anfang; Puls beschleunigt, klein.

$^{27}/_{5}$. Leichtes Coma. $^{28}/_{5}$. Exitus letalis.

Sektion.

Schlaffe Infiltration im unteren Teil des linken Lungen-Oberlappens. Allgemeine *Arteriosklerose.*

Das Gehirn.

Die *Pia* lässt sich überall von der Rinde leicht ablösen, und zeigt keine bemerkenswerthen Veränderungen.

Die *Oberfläche* zeigt kurzweg keine Veränderungen. Die Rinde ist überall fest, nicht verfärbt.

Die linke Hemisphäre

wurde in Frontalscheiben geschnitten. Die Schnittflächen zeigten nur in den Centralganglien Veränderungen.

Centralganglien.

Im linken *Thalamus* und *Pulvinar* findet sich ein grosser *hämorrhagischer Herd,* welcher den dorsolateralen Abschnitt des Ganglions einnimmt.

Pulvinar. An den hintersten Schnitten, etwa *8 c.m.* vor der Occipitalspitze (Taf. XVII, Fig. 7) liegt der Herd im dorsolateralen Umfange, dringt nach oben bis zum Ependym, welches etwas abgehoben ist, nach aussen bis zur Kapsel des Pulvinars. Die Grösse, Form und Lage ersieht man an der Abbildung. Der vertikale Durchmesser ist 15—19 m.m., der frontale 12—14. Lateral vom Herd ist das Mark mit zahlreichen kleineren Hämorrhagien durchsprenkelt, nach innen ist die Grenze ziemlich scharf. Der Herd ist etwa 3—4 m.m. von der ventralen Fläche des Pulvinars entfernt.

9 c.m. vor der Occipitalspitze (Taf. XVII, Fig. 6) ist der Herd grösser, etwa 2—2.5 c.m. in vertikaler Richtung und fast 3 c.m. breit; er hat den Thalamus, die Capsula interna und das Putamen vollständig zerstört, so dass man die verschiedenen Teile nicht mehr von einander unterscheiden kann. Die untere Grenze fällt beinahe mit der des Putamens zusammen.

Nucleus ruber nicht direkt berührt.

Auch die Ansa lenticularis ist nicht zerstört, und vom Tractus ist die untere Grenze des Herds 7—8 m.m. entfernt. Der Tractus ist vielleicht etwas abgeplattet.

Die *innere Kapsel* ist durch den Herd zerstört.

Die mediale Wand des Thalamus buchtet kaum in den 3. Ventrikel ein.

10 c.m. vor der Spitze (Taf. XVII, Fig. 5) ist der Herd kleiner 18+18 m.m. — 2 c.m. und nimmt die innere Kapsel und den dorsalsten Abschnitt des Linsenkörpers ein. Die eingestreuten hämorrhagischen Herde erstrecken sich bis in die äussere Kapsel hinein.

11 c.m. Hier beobachtet man nur an der Grenze zwischen Nucleus caudatus und Thalamus einige m.m.-grosse Hämorrhagien, welche 5 m.m. in das Thalamusgewebe eindringen. Sonst ist die Oberfläche der Centralganglien vollständig normal.

Das *hintere Horn* hat sicher etwas, obschon wenig Blut enthalten, man ersieht das aus der losen Beschaffenheit der Wandung.

Das Verhältniss des Blutherdes zum äusseren Kniehöcker wird an den mikroskopischen Schnitten am besten studirt (s. unten).

Der äussere und innere *Kniehöcker* waren an der Oberfläche normal.

Die *Corpora 4-gemina* waren normal.

Die rechte Hemisphäre.

Ist sowohl an der Oberfläche wie im Inneren normal.

Pons und *Medulla* waren, soweit zugänglich, normal.

Das *Kleinhirn* nicht mitgeschickt.

Mikroskopisches.

Um das Verhältniss des hämorrhagischen Herdes in den Centralganglien und seine Lage im Verhältniss zur Sehbahn zu untersuchen, wurde eine zusammenhängende Schnittserie des basalen Gebietes der linksseitigen Centralganglien in einer Anzahl von c:a 550 Schnitten verfertigt und davon etwa 80 Schnitte herausgenommen und gefärbt, und zwar besonders von dem occipitalen Abschnitte, wo der hämorrhagische Herd in nächster Nähe vom Tractus und vom äusseren Kniehöcker lag.

Die nun zu beginnende Beschreibung folgt der Richtung

von hinten nach vorn, zunächst werden die occipitalsten Schnitte beschrieben.

A. *Schnitte occipital vom äusseren Kniehöcker, aber in der Frontalebene des inneren Kniehöckers.* Der Blutherd liegt hier mit seinem ventromedialen Rand 4 m.m. von der ventralen Oberfläche des Pulvinars und 10 m.m. vom inneren Kniehöcker entfernt.

Der *Blutherd* selbst bildet eine kompakte Masse, in welcher die Blutkörperchen dicht an einander liegen, ohne dass Gewebsreste darin eingebettet sind. Der ventrale Rand ist, wie es bei der Fig. 7, Taf. XVII hervortritt, scharf begrenzt und abgerundet.

Dass er auf das ventral von ihm liegende Hirngewebe eingewirkt hat, geht daraus hervor, dass das Gewebe bei der Weigert'schen Färbung sich hier nicht gut gefärbt hat. *Besonders gilt dies für die von der Gegend der Kniehöcker occipitalwärts in die temporale und occipitale (resp. Gehör- und Gesichts-)Strahlung hineinlaufenden Bündel.* Zwar sind hier verschiedene Bündel recht gut gefärbt, aber eine Masse von Bündeln und besonders die dem Blutherd zunächst gelegenen sind sehr bleich, und ihre Fasern, (besonders diejenigen, welche dem Blutherd am nächsten anliegen) sind in beginnender Degeneration begriffen, während die mehr ventralen und von dem Blutherd entfernteren Bündel alle stärker gefärbt und von normaler Textur sind. Bei einer grösseren Reihe von Präp. (135—200) sind selbst die ventralen zwischen dem Blutherd und der Cauda Nuclei caudati liegenden Bündel mehr oder weniger verfärbt; aber sonst erhalten und nicht deutlich degenerirt. Ein solches verfärbtes Band latero-occipital vom Kniehöcker misst in frontaler Richtung 3—4 m.m.

B. *Schnitte entsprechend der Ebene des occipitalen Abschnittes des äusseren und des inneren Kniehöckers.*

Hier bestehen im Ganzen dieselben Verhältnisse (Vgl. Fig. 13, Taf. XIX), aber der Hauptblutherd entfernt sich vom ventralen Rand des Pulvinars etwas (6 m.m.), sendet aber mehr medial einen Ausläufer nach unten gegen den dorsalen Rand des inneren Kniehöckers und den dorso-medialen Rand des äusseren Kniehöckers. *Dieser Herd liegt unmittelbar dem inneren Kniehöcker an und nähert sich dem äusseren auf 1 m.m. Hierdurch wird das mächtige Feld von Fasern, welches dorsal von diesen Ganglien liegt mehr oder weniger vollständig entfärbt oder verfärbt* (Präp. 186).

Das *Pulvinar* ventral vom Blutherd enthält zwar noch eine Anzahl schwach gefärbter Fasern, aber die Zellen sind sehr pigmentreich und abgerundet und ihre pericellulären Räume gross, was auf Atrophie deutet.

Der *innere Kniehöcker an mehr occipitalen Schnitten* (116). Die *ventrale Kapsel* recht mächtig, die *dorsale* dagegen *schwach,* die inneren Bündel kräftig und das Fasernetz deutlich, die Zellen anscheinend normal.

An mehr *frontalen* Schnitten ist das Ganglion sehr bleich und die Zellen sind mehr rundlich. Das Ganglion scheint also hier einer *Nutritionsstörung* unterworfen.

Der *äussere Kniehöcker* (Vgl. Fig. 13, Taf. XIX). Die *Kapsel:* die laterale, ventrale und ventro-mediale Kapsel enthält reichliche gut gefärbte Fasern und sie sind von normaler Stärke; dagegen ist die *dorsale* und *dorso-mediale sehr schwach oder beinahe fehlend* am dorso-medialen Winkel des Ganglions (a), welcher der Spitze des hier auslaufenden Blutherds (hæmor.) entspricht. Die zurückgebliebenen Fasern sind jedoch gut gefärbt und nicht degenerirt, während die Hauptmasse der Bündel sich äusserst schwach oder gar nicht gefärbt hat.

Die *Markleisten* im Inneren des Ganglions sind noch vorhanden und ebenso die Fasernetze, ihre *Fasern* sind überhaupt sehr *blass gefärbt,* aber *nicht in Degeneration begriffen.*

Die *Ganglienzellen* — die grossen wie die kleineren — sind in normaler Anzahl vorhanden, aber anscheinend sehr pigmentreich, und zeichnen sich deshalb mehr als gewöhnlich gegen das blasse Fasernetz ab. Die Zellen zeigen sonst eine recht scharfe Kontur und deutliche Kerne.

Tiefere Veränderungen sind demnach nicht vorhanden, dagegen deutet die vorhandene Verfärbung oder das Nicht-Gefärbtsein der Fasern und die Schwäche der dorsalen Kapsel darauf hin, dass das *Ganglion, besonders im dorsalen Abschnitte, durch den Druck des Blutherdes wesentlich in seiner Funktion gestört ist.*

Das *Wernicke'sche Feld.* Das *dorsal* vom äusseren Kniekörper, zwischen ihm und dem Blutherd, liegende mächtige Faserfeld, ist in grosser Ausdehnung *bleich* und *verfärbt.* Jedoch sind manche recht gut gefärbte Faserbündel noch erhalten, wie man dies mikroskopisch erkennen kann.

Das *laterale Feld* dagegen ist intensiv gefärbt.

C. *Schnitte, entsprechend dem mittleren Abschnitte (in sagittaler Richtung) des äusseren Kniehöckers* (Präp. 230—290).

Es bestehen dieselben Verhältnise wie an der Schnittreihe B. Der äussere Kniehöcker ist, mit Ausnahme der dorsalen Kapsel, wenig verändert; zwischen dem Blutherd und dem Ganglion liegt ein *1—2 m.m. hohes entfärbtes Feld;* und das Bild (Taf. XIX, Fig. 13) kann auch als Typus dieses Abschnittes dienen: nur zieht sich die mediale Spitze des Blutherdes zurück.

D. *Schnitte aus dem frontalsten Abschnitte des äusseren Kniehöckers* (Präp. 290—370).

Der Blutherd entfernt sich etwa 4 m.m. vom oberen Rand des Kniehöckers, aber unmittelbar dorsal vom Kniekörper liegt ein grösseres Gefäss, in dessen Scheide eine wohl begrenzte Blutung liegt. Rings um diese kleine Blutung, welche nur etwa 1—2 m.m. misst, ist das Gewebe in einer Ausdehnung von 1—2 m.m. entfärbt. Sonst ist das dorsale nicht gefärbte Feld, ventral vom Blutherd, nunmehr sehr vermindert. Die dorsale Kapsel des Kniehöckers hat wenig vom Druck gelitten, die laterale Kapsel ist dick und kräftig gefärbt. Das Innere des Ganglions ist anscheinend normal.

Auch die *lateralsten Bündel des Pes cerebri* — also das Türck'sche Bündel — sind fast vollständig *ungefärbt* und stechen durch ihre bleiche Farbe von den übrigen Bündeln ab.

E. *Schnitte mehr frontalwärts, aus dem occipitalsten Abschnitt des Tractus opticus.*

Hier liegt der Blutherd in einer längeren Ausdehnung vom Tractus 4—5 m.m. entfernt. Das zwischenliegende Gewebe ist im Ganzen anscheinend normal und hat gut gefärbte, kräftige Faserbündel, welche kaum etwas durch den Druck gelitten haben. Der *Tractus opticus ist normal.* Der Pes ist nunmehr normal.

F. Die mehr frontalwärts liegenden Abschnitte liegen vom Blutherd bedeutend weiter entfernt, weshalb eine mikroskopische Untersuchung dieser Teile nicht nothwendig erschien.

Als *Resultat* der Untersuchung ergiebt sich also. Der grosse, das Pulvinar und den occipitalen Abschnitt des Thalamus

durchsetzende, Blutherd ist fast in der ganzen Ausdehnung des äusseren Kniehöckers, beinahe bis zu seiner dorsalen Kapsel vorgedrungen und hat hier auf diese sowie auch auf die von (resp. zu) dem Ganglion ausgehenden Sehfasern einen ansehnlichen, durch die Verfärbung der Fasern deutlich erkennbaren Druck ausgeübt. Im Ganglion selbst sind tiefere Nutritionsstörungen nicht nachweisbar, dagegen sind an einer grösseren Reihe von Präparaten aus dem mittleren Abschnitt (s. oben B. und C.) Anzeichen einer leichten Nutritions-Störung der Fasern vorhanden.

Im Tractus selbst sind Nutritionsstörungen nicht nachzuweisen.

Eprikrise.

Kurzer Krankenbericht. In Bezug darauf weise ich auf die Seite 173 hin. Pat. lebte nach dem Schlaganfalle nur 11 Tage.

Art und *Lokalisation der Läsion.* Ob eine Thrombose oder eine Hämorrhagie vorlag, war aus den mitgeteilten Angaben nicht zu entscheiden. Bemerkenswerth ist, dass das Sensorium wenig gestört war. Am vierten Tage war es völlig frei und nur geringe Kopfschmerzen waren vorhanden, und zwar ungeachtet der nicht unbedeutenden Hämorrhagie. In der Hinsicht, dass eine Blutung in den Centralganglien das Sensorium nicht längere Zeit, viele Tage, stört, stimmt der Fall mit anderen von mir oben mitgeteilten überein.

Die vollständige, sowohl motorische wie sensible, rechtsseitige Lähmung, welche mit Gehörsstörung auf dem rechten Ohre und rechtsseitiger homonymer Hemianopsie verbunden war, stimmt wie es mir scheint, sehr gut mit der Lokalisation des Blutherdes im hinteren Abschnitt der inneren Kapsel.

Kaum dürfte eine kleine Hämorrhagie von irgend einem anderen Punkte aus diesen Symptomenkomplex hervorzurufen im Stande sein.

Die Blutung hat nämlich hier die betreffenden Bahnen für die Motilität, die Sensibilität, für das Gehör und Gesicht affizirt.

Analyse der Symptome.

Psychische Symptome oder *Sprachstörungen* werden in diesem Falle vermisst. Das Fehlen psychischer Symptome bedarf keiner weiteren Darlegung; wohl aber hätte man erwarten dürfen, hier Sprachstörungen zu finden, weil die Blutung zwischen der ersten Temporal- und dritten Frontalwindung, also in der Nähe des Fasciculus uncinatus, liegt. Die Erklärung dürfte jedoch durch die verhältnissmässig hohe Lage des Herds begründet sein. Die Kontur der Insula-Rinde deutet auf einen nach aussen oder unten nur wenig gesteigerten Druck (Vgl. Fig. 5—7. Taf. XVII).

Kranialnerven. I. Rechtsseitige *Geruchstörung* bei Läsion dieser Gegend ist, meiner Erfahrung nach, eine grosse Seltenheit und muss vielleicht aus der Anästhesie der Nasenschleimhaut erklärt werden, weil die Blutung nicht die Geruchsbahn oder ihr Centrum berührt hat. Ausserdem müsste die Geruchstörung links und nicht rechts auftreten, wenn sie von einer Läsion der linken Geruchsbahn abhängig wäre. Wäre aber die Anästhesie die Ursache der Geruchstörung, dann müsste sie, wie bemerkt, rechts auftreten.

II. Die vorhandene Hemianopsia dextra bildet die »pièce de résistance» in diesem Falle. Sie war mit koncentrischer Einschränkung des Gesichtsfeldes verbunden. Hinsichtlich dieser bemerken wir hier nur, dass teils eine vollständige Anaesthesia dextra bestand, und besonders dass der Cornealreflex am rechten Auge bedeutend herabgesetzt war, was für die Erklärung dieses viel umgestrittenen Symptomes nicht ausser Acht gelassen werden darf.

Die Hemianopsie ist hier durch eine Blutung in der Capsula interna hervorgerufen. Es scheint der Fall also die von der französichen Schule ausgesprochene Ansicht, dass die Zerstörung der Capsula interna Hemianopsie verursache, zu stützen, und dass folglich die innere Kapsel Schfasern enthalte. Diese Lehre habe ich schon früher bekämpft und die von mir bei verschiedenen Gelegenheiten vorgetragenen Thatsachen, wie z. B. in dem Falle 8, Teil III, sowie jüngst in den Fällen Esche und Heyden, beweisen zur Genüge, dass die ganze Capsula interna zerstört sein kann, ohne dass dadurch eine Hemianopsie bewirkt werde. Nur wenn die vom Tractus opticus, dem äusseren Kniehöcker und der occipitalen Sehstrahlung gebildete Sehbahn affizirt ist, entsteht ein Gesichtsfelds-Defekt. Ist die Läsion dieser Teile dauernd, dann wird auch der Defekt konstant, wenn aber transitorisch, nur vorübergehend.

In diesem Falle wurde die Perimeterkarte am 6. Tage nach dem Insulte aufgenommen; die Pat. starb am 11. Tage nach demselben. Die Sektion wies eine grössere Blutung nach. Die mikroskopische Untersuchung hat bewiesen, dass diese Blutung eine bestimmte Ernährungsstörung in der Sehbahn verursacht hat. Die Fig. 13, Taf. XIX und die Untersuchung zeigen, dass zwischen dem Herd und dem Kniekörper der ganzen Länge des Letzteren entlang ein nicht gefärbtes Feld von 1—2, höchstens 4 m.m. Höhe liegt, wo die meisten Fasern verfärbt sind. Diese Fasern, welche zum Teil der dorsalen Kapsel des Kniekörpers angehören, und ein- oder austretende Fasern darstellen, sind gewiss Sehfasern im strengsten Sinne des Wortes. Obschon also der Blutherd die Sehbahn nicht direkt zerstört hat, ist doch ein grosser Teil derselben einem solchen Drucke ausgesetzt gewesen, dass ungeachtet Pat. schon 11 Tage nach dem Insult starb, schon deutliche Ernährungsstörungen nachgewiesen werden konnten — eine besonders interessante Thatsache, welche auf die Bedeutung der mikroskopischen Untersuchung in jedem solchen Falle hinweist. Die *Hemianopsie wird also* hier in genügender Weise *als eine indirekte durch Druck hervorgerufene Störung aufgefasst werden müssen.* Hiermit ist also eine genügende Erklärung der von anderen Forschern beobachteten Hemianopsie infolge Läsion im hinteren Abschnitte der inneren Kapsel gegeben.

Wäre die Pat. am Leben geblieben, so wäre wahrscheinlich dieser Druck oder diese Einwirkung zum Teil weggefallen, und dann hätten wir aller Wahrscheinlichkeit nach nur einen kleineren Gesichtsfelds-Defekt beobachtet. Da hier ungefähr dieselbe Störung wie im Falle Esche vorhanden zu sein scheint,

nämlich ein Defekt der dorsalen Kapsel, aber keine nachweisliche Störung des ventralen Abschnittes des Kniehöckers, so wäre dann wohl ein quadrantischer Defekt nach unten wie im Falle Esche entstanden.

Dafür dass der Gesichtsfelds-Defekt nicht durch Druck auf den Tractus verursacht wurde, spricht, dass der Tractus kaum abgeplattet, dass keine nachweisbare Atrophie oder Entfärbung seiner Fasern vorhanden war, dass die Blutung mehr entfernt von ihm lag, und dass das zwischenliegende Gewebe starke Bündel mit normalen Fasern enthielt.

Dass nun die Ausdehnung des *linken Gesichtsfeldes*. ganz gegen Erwarten, *kleiner* als die des rechten ausgefallen war, findet eine genügende Erklärung in der vom Herrn Doktor Wilbrand unter der Perimeterkarte angefügten Bemerkung, dass »Pat. sehr angegriffen war» und das rechte Auge zuerst perimetrirt wurde. Wir haben also hier ein *Ermüdungsphänomen* vor uns.

III. Die linksseitige Pupillenvergrösserung ist bemerkenswerth, aber kaum von bestimmter diagnostischer Bedeutung.

VII. Die rechtsseitige Facialisparese findet in der Zerstörung der inneren Kapsel ihre Erklärung.

VIII. Interessanter ist, dass das Gehör links auf 5 Fuss Entfernung gemessen werden konnte, rechts aber verloren schien. Gehörstörungen bei Läsionen in diesem Gebiete sind meiner Erfahrung nach recht allgemein vorhanden, wenn auch nicht so oft beobachtet. Sie sind ebenso leicht zu erklären, da Läsionen im hinteren Abschnitte der inneren Kapsel oft die Gehörbahn berühren. Aber gewöhnlich verschwinden sie völlig oder zum grössten Teil nach einiger Zeit, indem entweder die Bahn funktionsfähig wird, oder die bilaterale Innervation sich geltend macht. Hier zeigte das Mikroskop, dass die Blutung bis zur Oberfläche des inneren Kniehöckers vorgedrungen war, welcher ja ein Gehörganglion ist, und ausserdem schien nachweislich die dorsal vom äusseren Kniehöcker zwischen dem Blutungsherd und diesem Ganglion verlaufende Gehörbahn wesentlich in ihrer Ernährung gestört oder vernichtet. Die hier verlaufenden Fasern und Bündel waren entfärbt oder zerrissen.

Hierin findet die Gehörstörung eine ganz genügende und interessante Erklärung.

IX. Die beobachtete *Geschmackstörung* auf der rechten Zungenhälfte ist eine solche *ausserordentliche Seltenheit*, dass man wohl sich fragen darf, ob wirklich eine Geschmackstörung vorgefunden ist, oder eine Anæsthesia linguæ vorhanden war. Ich enthalte mich deshalb jeder Erklärung, da ich bei Hunderten von Beobachtungen kaum eine Geschmackstörung unter gleichen Bedingungen gefunden habe.

XII. Die Zungenabweichung nach rechts ist leicht erklärlich.

Sensibilität. Die totale Anästhesie mit Verlust des Lagegefühls steht in vollem Einklang mit der Zerstörung des hinteren Abschnittes der Capsula interna. Der Fall kann, da eine indirekte Einwirkung auf entfernte Teile nicht ausgeschlossen werden kann und der Herd gross war, keinen genaueren Nachweis für die Lage der sensiblen Bahn abgeben.

Motilität. Die rechtsseitige schlaffe Lähmung erklärt sich in gewöhnlicher Weise durch das Ergriffensein der motorischen Bahn in der inneren Kapsel.

Anhang.

Fall Jan Andersson (Fall 15 in Pathologie des Gehirns, Teil I, S. 103 u. ff. Taf. XXII. 3. 4. Teil III. Taf. XIX. Fig. 14).

In Anschluss an den vorigen Fall dürfte es angemessen sein, hier eine *mikroskopische Untersuchung über die linken Centralganglien* in diesem Falle mitzuteilen, und zwar um so mehr, als dieser Fall mit dem eben beschriebenen in mancher Hinsicht übereinstimmt und ihn vervollständigt.

Hier braucht nur daran erinnert zu werden, dass Jan Andersson am 16. März 1887 von einem Schlaganfalle, welcher von Hemiplegie und Hemianästhesie der rechten Seite sowie auch rechtsseitiger Hemianopsie im linken Auge (auf dem rechten war Pat. schon früher blind) begleitet war, betroffen wurde, und dass Pat. am 25. März verschied.

Bei der *Sektion* wurde im linken Thalamus und Pulvinar eine grössere frische Hämorrhagie angetroffen, welche nach hinten bis zum occipitalen Rand des Pulvinars und nach unten aussen bis 5 m.m. vom äusseren Kniehöcker vordrang, ohne dieses Ganglion direkt zu berühren.

Wegen der ausführlicheren Beschreibung des klinischen Verlaufes und des Sektionsbefundes weise ich auf den I. Teil dieses Werkes und auf die Tafel XXII, Fig. 3 u. 4 hin.

Mikroskopisches

über die linksseitigen Centralganglien.

Der Zweck der Untersuchung war hauptsächlich, nachzuforschen in wie weit die Hämorrhagie die Sehbahn affizirte, und ob hierdurch eine Erklärung der beobachteten Hemianopsie gegeben werden könnte. Deshalb wurde der ventrale Abschnitt der Centralganglien in eine zusammenhängende Schnittserie zergliedert. Die Beschreibung geht von hinten nach vorn von statten.

a) An den hintersten Schnitten des Pulvinars ist von dem Blutungsherd nichts zu sehen. Dieser ist also nicht bis zum ventro-occipitalen Umfang des Pulvinars hervorgedrungen. Das Stratum zonale pulvinaris sowie die Bündel im Inneren des Pulvinars haben sehr varicöse Fasern. Die Zellen sind pigmentreich, aber sonst erhalten. Die Fasern scheinen also in ihrer Ernährung gestört, wenn auch nicht vollständig degenerirt.

b) An den zunächst nach vorn liegenden Schnitten dringt die Blutung in Form eines unregelmässig rundlichen Herds nach innen unten fast bis zum Stratum zonale der ventralen Fläche des Pulvinars hervor, das Gewebe destruirend. Die *Bündel* in weiterer Ausdehnung in der Umgebung der Blutung enthalten *degenerirte* Fasern; die Zellen sind *rundlich* und pigmentreich, aber scharf konturirt.

c) Noch mehr nach vorn wächst der Blutherd und nimmt an den occipitalsten Schnitten, welche den inneren Kniehöcker durchschneiden, die ganze mediale Hälfte des Pulvinars ein und erstreckt sich zur medialen Kapsel des inneren Kniehöckers und bis auf 2 m.m. von der dorsalen Kapsel dieses Ganglions. Auch ist dieses Ganglion deutlich von dem Blutherd zusammengedrückt.

d) Wo die occipitalste Spitze des äusseren Kniehöckers auftritt, da liegt der Blutherd in einer Entfernung von ihr von 4 m.m. und 1—2 m.m. dorsal vom inneren Kniehöcker.

e) Entsprechend dem mittleren Abschnitt (in sagittaler Richtung) des äusseren Kniehöckers (Vgl. Taf. XIX. Fig. 14), liegt der Blutherd in einem Abstande von etwa 5—7 m.m. vom äusseren und 1—2 m.m. vom inneren Kniehöcker.

f) Weiter nach vorn, entsprechend dem vordersten Abschnitte des äusseren Kniehöckers, rückt der Blutherd weiter von dem Ganglion ab und liegt hier etwa 9 m.m. entfernt.

g) Und entsprechend dem occipitalen Abschnitte des Tractus, liegt der Blutherd 15 m.m. von ihm entfernt, um noch weiter nach vorn noch entfernter zu liegen.

Was nun die Einwirkung des Blutherde auf die Kniehöcker anbelangt, so kann Folgendes mikroskopisch nachgewiesen werden.

Der innere Kniehöcker ist deutlich seiner ganzen Länge nach durch den Druck von oben zusammendrückt und seine rundliche Form ist in eine längliche umgewandelt.

Die *ventrale Kapsel:* die *äussere Schicht* ist erhalten und ihre Fasern sind, wenn auch varicös, doch sonst nicht wesentlich verändert. Die innere Schicht ist dagegen spärlich, anscheinend *atrophisch.*

Die dorsale und laterale Kapsel enthält auch varicöse, aber gut gefärbte Fasern, wie auch die Bündel im Inneren des Ganglions. Die Zellen haben zwar durch den Druck eine längliche Form angenommen; sind aber sonst wenig verändert.

Also: das Ganglion hat durch den Druck gelitten.

Der äusserste Kniehöcker hat nur *in den occipitalen und mittleren Abschnitten durch den Druck vom Blutherd aus gelitten.* Dies zeigt sich dadurch, dass die *dorsal-mediale Kapsel,* also in der Richtung gegen den Blutherd, wie es auch an der Fig. hervortritt, sehr bleich ist, und zwar dadurch, dass die Fasern nach dem Blutherd hin sich *nicht gut gefärbt haben.* Es liegt also nach dieser Seite ein bleiches Feld (a) dorso-medial vom Ganglion, ganz wie im Falle Hinrichsen (Taf. XIX. Fig. 13 a).

Die *laterale Kapsel* ist dagegen reich an gut gefärbten Fasern, und die ventrale Kapsel ist normal.

Die Markleisten sind anscheinend normal, vielleicht etwas schwach, d. h. die Fasern schwach färbbar; die Fasernetze sind deutlich.

Die Zellen sind anscheinend normal.

Im *frontalen Abschnitte* dagegen ist die Kapsel an allen Seiten sehr schön und stark, die Markleisten kräftig wie die Fasernetze und die Zellen anscheinend nicht verändert; alle diese Schnitte färben sich überhaupt viel besser.

Der *Tractus opticus* ist in allen Hinsichten *normal.* Keine Spur von Abplattung oder Atrophie ist nachweisbar, und seine Fasern färben sich in normaler Weise.

Pulvinar. Schon oben ist die Hauptsache bemerkt, dass das Pulvinar zum grössten Teil, ausgenommen seine ventro-occipitalsten und lateralsten Abschnitte, vom Blutherd zerstört ist. Der übrig gebliebene Teil zeigt deutliche *Zeichen einer Kompression,* und die *Fasern* sind hier *zum Teil degenerirt:* in der unmittelbaren Nähe des Blutherdes und sonst sind sie ungewöhnlich varicös.

Der *Thalamus* ist auch vom Blutherd durchsetzt in der Ausdehnung, die Fig. 3 und 4, Taf. XXII, Teil I, und die Beschreibung des Sektionsbefundes näher angeben.

Die *Capsula interna* ist im occipitalsten Abschnitt *nicht vom Blutherd berührt,* wohl aber im Uebrigen wie die Beschreibung näher angiebt. Mikroskopisch kann eine Degeneration der Fasern nicht nachgewiesen werden. Die Fasern färben sich gut und sind kräftig.

Der *Linsenkörper* ist überhaupt nicht vom Blutherd berührt.

Der *Luys'sche Körper* und der *rothe Körper* sind intakt, aber der Blutherd liegt so nahe dorsal von ihnen, dass wahrscheinlich ein Druck auf sie ausgeübt worden ist, und die *Haubenstrahlung* scheint zum Teil vom Blutherd abgeschnitten.

Epikritische Bemerkungen.

Der vorliegende Fall bildet ein Supplement und ein Pendant zum Falle 16. In beiden liegen Blutungen im Pulvinar und Thalamus, beide Patienten starben innerhalb 1—1 1/2 Woche nach dem Insulte, ehe noch eine Resorption des Blutes eingetreten war, und in beiden trat eine Hemianopsie auf, ohne dass die Sehbahn an irgend einem Punkte abgeschnitten oder zerstört worden war. Im Falle Hinrichsen liegt der Herd nur etwa 2 m.m. dorso-medial vom Kniehöcker entfernt, hier etwas mehr, nämlich 4—7 m.m. Bei Hinrichsen machte sich ein Druck auf die dorsale Kapsel des äusseren Kniehöckers dadurch bemerkbar, dass die Fasern dieses Abschnitts der Kapsel keine Farbe (Fig. 14 a) annahmen, während die laterale Kapsel kräftig gefärbt und stark war. Hier liegt dasselbe Verhältnis vor. Unter solchen Umständen wird die Erklärung der Hemianopsie naturgemäss dieselbe, wenn auch die Einwirkung des Blutherds auf den äusseren Kniehöcker bei Hinrichsen deutlich kräftiger war und die Entfärbung der Fasern der dorsalen Kapsel mikroskopisch mehr auffallend war. Auch liegt bei Andersson der Blutherd entfernter. Dass aber ein ansehnlicher, auf die dorsale Gegend des äusseren Kniehöckers ausgeübter Druck stattgefunden hat, das geht auch aus der Anordnung der dorsal von den beiden Kniehöckern im Pulvinar verlaufenden Fasern hervor, welche hier überall mehr an einander gedrückt parallel verlaufen und den gewöhnlichen schönen bogenförmigen Verlauf eingebüsst haben. Ja selbst die hier liegenden Zellen und pericellulären Räume haben vom Druck gelitten und sind von oben nach unten platt gedrückt.

Die Formveränderung giebt sich besonders auch an dem näher am Blutherd liegenden inneren Kniekörper kund (Vergl. Taf. XIX. Fig. 14. C. g. i).

Das Vorhandensein einer Hemianopsie wird deshalb durch den Sektionsbefund genügend erklärt. Doch scheint mir der vorliegende Fall aus dem Grunde nicht so werthvoll und beweiskräftig, wie der Fall Hinrichsen, weil hier in Folge des Zustandes des Patienten eine Perimeterkarte nicht aufgenommen werden konnte und ausserdem Pat. auf dem rechten Auge blind war. Wie die Hemianopsie sich in Hinsicht ihrer Ausdehnung verhielt, ob sie partiell oder total war, liess sich nicht bestimmen. Wäre Pat. am Leben geblieben, hätte sich wahrscheinlich der Gesichtsdefekt ausgeglichen.

In Hinsicht auf die *Gehörstörung*, welche auf dem rechten Ohr hervortrat, ist die *Erklärung die analoge*. Dass die durch den inneren Kniekörper vermittelte Gehörleitung durch den Druck gelitten, ist ganz gewiss. Die mikroskopische Untersuchung zeigte es zur Genüge. Die auf Seite 107, Teil I, schon ohne mikroskopische Untersuchung gegebene Erklärung ist also durch diese Untersuchung völlig bestätigt.

Die Störungen des *Geschmacks* und *Geruchs* sind aber auch nach der mikroskopischen Untersuchung unaufgeklärt (Vgl. T. I, S. 107).

Hinsichtlich der *Sensibilitätsstörung* bemerke ich nur, dass gewiss die Bahn in der Haubenstrahlung einem Druck, vielleicht selbst einer Zerstörung, ausgesetzt worden ist. Der Druck kann vielleicht den beim Insulte hervortretenden *spontanen Schmerz* erklären. Übrigens weise ich auf T. I, S. 107. hin.

Fall 17. Brita Eriksdotter.

83 Jahre. Wittwe.

Taf. XXV. Fig. 7—10.

Klin. Diagnose: Hemiplegia sinistra (Thrombosis), Degeneratio cordis c. dilatatione, Pneumonia acuta + Decubitus.

Anatom. Diagnose: Malacia Thalami dextri + Pulvinaris.

Zusammenfassung. Die 83-jährige Wittwe wurde nach einer Gemütsbewegung von einem Schlaganfalle getroffen, mit Hemiplegie der linken Seite, aber ohne Hemianopsie. Der rechte Thalamus und das rechte Pulvinar war zum grossen Teil destruirt, aber die Sehbahn nicht berührt. Der Fall beweist, dass in dem zerstörten Abschnitte der Centralganglien Sehfasern nicht vorhanden sind. — Die Gehör-, Gefühl- und Motilitäts-Bahnen waren berührt.

Krankengeschichte

(in verkürzter Form). Pat. wurde am $^{25}/_{1}$ 1890 in's Akademische Krankenhaus aufgenommen; starb daselbst $^{21}/_{5}$ dess. J.

Anamnese.

Der *Vater* war Alkoholiker und starb wahrscheinlich an Schlagfluss. Auch die *Mutter* starb im Alter von 40—50 Jahren plötzlich durch einen *Schlaganfall*, wie auch ein *Bruder* und eine *Schwester des Vaters*. Übrigens keine nervöse Belastung. Verheirathet mit 22 Jahren, hat 5 Kinder gehabt, von denen 2 gestorben sind. Hygieinische Verhältnisse recht gut, die Arbeit war im höheren Alter nicht überanstrengend. Ihr Gemüth war stets heftig. Luetische Infektion verneint Pat., hat Alkohol nicht gemissbraucht.

Pat. hatte *immer* eine *gute Gesundheit*, hat als Kind Masern und Wechselfieber durchgemacht. Sie litt oft an Kopfschmerz, dagegen nie an Herzklopfen, Athemnoth, Gleichgewichtsstörungen oder Erbrechen.

In den lezten Jahren hatte sie einige *Schwindelanfälle*, ohne dass je eine Schwäche nachfolgte. In der Zeit vor dem Insulte war Pat. ganz frisch und gesund, ausgenommen dass sie an Obstruktion litt.

Kurz vor dem *Insulte am 2. Januar 1890* hatte sie eine heftige Gemütsbewegung und wurde sehr *entrüstet*. Als sie eine Weile darnach ein Kochgeschirr heben wollte, fiel dies ihr sehr *schwer* und als sie gleich darnach essen wollte, geriethen die Hände in so *starkes Zittern*, dass sie kaum die Speisen zum Mund führen konnte. Wenn sie umherging, fühlte sie sich im Kopf *eingenommen*. Die *Beine* fingen an zu *zittern*, sie empfand Sausen in den Ohren und war nicht weit gegangen, als sie nach der linken Seite hin umfiel. Sonst weder Schwindel, noch Kopfschmerz. Sie lag nun 2 Stunden lang, ehe es ihr gelang, durch Schreien die Aufmerksamkeit der Nachbarn auf sich zu ziehen. Pat. war *nie bewusstlos*.

Übrigens wurde Folgendes festgestellt.

Sprache: Keine Sprachstörung.

Kranialnerven. II. Pat. sah Alles klar auf beiden Seiten. III. IV. VI. Keine linksseitige Störung. V. Schwierigkeit zu kauen links. VII. Linksseitige Parese. VIII. Hörte Alles gut, aber schlechter auf dem linken Ohre. IX. Keine Geschmackstörung. XI. XII. Die Stimme rauh und klanglos. Schwierigkeit zu artikuliren.

Sensibilität. Sie soll im linken Arm bedeutend, im linken Bein weniger *vermindert* gewesen sein. *Schmerzen* im linken Arm und Bein und Empfindlichkeit im ganzen Körper. Keine *Parästhesien*.

Motilität. Der linke *Arm* war vollständig und schlaff *gelähmt*, ebenso das linke Bein, wenn auch in geringerem Grade. Keine Zuckungen.

Vasomotorische Störungen. Die ganze linke Seite bedeutend kälter als die rechte.

Incontinentia urinæ in der nächsten Zeit nach dem Insulte.

Am Tage nach dem Insult war Pat. müde und schlaff, *lag im tiefem Schlummer* und konnte nur mit Schwierigkeit erweckt werden. Litt dann an schwerem *Kopfschmerz*.

In der nächsten Zeit trat Besserung ein: nach Kurzem konnte sie das Bein etwas bewegen, und die *Sensibilität kehrte zurück*. Am 5. oder 6. Tage wurde die Sprache deutlicher und die Stimme gebessert, am 9. konnte sie die *Finger bewegen*, und bald schwand die Anästhesie. Keine trophischen Störungen.

Wurde am 25. Jan. in's Krankenhaus aufgenommen.

Status præsens Ende Januar 1890.

Kräftig gebaut, bettlägrig, kann nicht im Bette ihre Lage ändern. Die Haut runzelig, schlaff, pergamentenartig. *Tremor*

in der rechten Hand. Ödematös an der Brust. Appetit gut. T. afebril. Puls 64. etwas unregelmässig. etwas tardus. Die Radiales gleich gefüllt.

Oft Harndrang mit Schwierigkeit zu uriniren. Harn 1.027 sp. Gew.; eiweissfrei.

Subjektive Symptome.

Pat. fühlt sich müde und kraftlos. Bisweilen *Schmerzen* und Empfindlichkeit *in der linken Seite.* Weder Parästhesien. noch Schwindel oder Hallucinationen.

Objektive Untersuchung.

Psyche. Schlaffes Aussehen. Die Intelligenz frei. die Auffassung und das Urtheil gut; das Gemüth etwas gedrückt. aber jähzornig.

Das Gedächtniss noch recht gut. Geruch-, Geschmack-, Gesicht- und Gehörgedächtniss gut. Keine Seelen-Blindheit oder — Taubheit.

Sprache. Keine Form von Sprachstörung. weder motorischer, noch sensorischer Art. Kann nur wenig schreiben.

Kranialnerven.

I. Geruch etwas herabgesetzt. Kann Kaffee und Tabak unterscheiden, verwechselt bisweilen Kampher, Kreosot u. s. w. Keine Hallucinationen.

II. R. A. seit mehr als 1 Jahre nur quantitative Lichtperception. Die Linse ist grau verfärbt; auch am L. A. Trübungen. S. L. = 1/12. *Keine Hemianopsie* (s. Karte). Keine Ge-

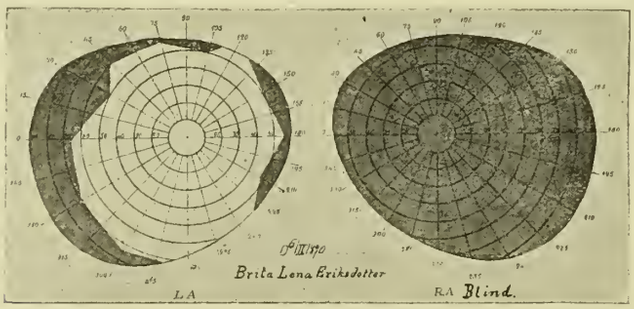

sichtshallucinationen. Farbensinn normal. Ophtalmoskopisch: Gefässe schmal, die Papille scharf begränzt, bleich.

III. IV. VI. Die rechte Pupille etwas kleiner als die linke. Die rechte etwas excentrisch, nicht völlig rund, die linke rund, auch excentrisch nach innen. Beide reagiren auf Licht, die linke weniger. Die Reaktion für Accommodation ist links vermindert.

Augenbewegungen normal. Kein Strabismus.

V. Normal!

VII. *Oberer Facialis* links etwas schwach beim Schliessen und Öffnen.

Unterer Facialis links etwas paretisch.

Der linke Gaumenbogen schwächer.

VIII. Gehör beiderseits vermindert. R. = wird die Uhr auf 1—2 c.m. Entfernung gehört. L. = erst beim Anlegen an das Ohr. Weder Sausen noch Hallucinationen.

IX. Geschmack nicht gestört, beiderseits gleich.

X. Herzschlag unregelmässig, 64.

XI. Stimme schwach, *klanglos.* Hämorrhagien an der Epiglottis. Das *linke Stimmband etwas schwach bei der Ab- und Adduktion.*

Die linke Achsel paretisch.

XII. Zunge weicht nach links ab. Sprache dick.

Spinale Nerven.

Sensibilität.

Die Störungen sind überhaupt unbedeutend.

Tastsinn. Pat. empfindet Berührung *eben so gut links als rechts;* sie kann Knopf und Spitze einer Nadel unterscheiden. An den Dorsalseite der linken Hand und am Unterarm scheint der Tastsinn etwas vermindert zu sein.

Ortsinn: Pat. giebt die Stelle der Berührung genau an. Für den Aesthesiometer sind die Werte links etwas grösser als rechts.

	Rechts.	*Links.*		*Rechts.*	*Links.*
Stirn	21 m.m.	24 m.m.	Hand, dorsale Seite	32 m.m.	50 m.m.
Wangen	30	37	Oberschenkel	75	85
Kinn	28	35	Unterschenkel	79	90
Oberarm	60	80			
Unterarm	69	85			

Schmerzsinn links ein wenig *vermindert.* Keine Hyperästhesie.

Temperatursinn: Pat. unterscheidet Kaltes und Warmes. Ist für Kälte sehr empfindlich, und empfindet Wasser von + 30° C. schon als kalt. Ein kalter Gegenstand wird rechts als kälter empfunden als links. Auch Warmes wird deutlicher rechts aufgefasst.

Bei einer Temp. von 30—35° C. der zur Prüfung angewendeten Gegenstände empfindet Pat. einen Unterschied am

Arm rechts von 2°, links 3°; am
Bein » » 3°, » 4°.

Muskelsinn nicht gestört.

Motilität.

Arm. Der rechte Arm hat normale Motilität; der linke liegt schlaff, etwas kontrahirt an der Seite. Der Oberarm kann etwa bis 30° nach vorn bewegt werden, der Unterarm kann etwas flektirt, aber nicht extendirt werden. Die Pronation geht gut von statten, die Supination ist etwas eingeschränkt. Aktive Bewegungen im Handgelenk sind unbedeutend. Der Daumen kann den anderen Fingern nicht entgegengeführt werden.

Bein. Das rechte Bein zeigt normale Motilität, das linke kann Pat. ruckweise anziehen, aber nicht über das rechte legen. Die Abduktion unbedeutend, die Flexion und Extension im Kniegelenk unbehindert.

Rumpf. Pat. kann nicht ohne Hülfe sich im Bette aufrichten, oder sich im Bette umwenden. Die linke Schulter hängt schlaff. Bauch- und Brust-Muskeln links etwas schwach.

Kontraktur: Eine geringe Kontraktur ist im Biceps brachii vorhanden.

Zuckungen: fibrilläre Zuckungen im linken Schenkel.

Reizbarkeit der Muskeln: Die Muskeln der linken Seite reagiren weniger auf den faradischen und den galvanischen Strom.

Reflexe. *Hautreflexe* an der Planta pedis fehlen.

Sehnenreflexe: die Patellarreflexe fehlen beiderseits.

Vasomotorische Störungen unbedeutend.

Trophische Störungen: die Glieder der linken Seite etwas atrophisch.

Die *Defäkation:* träge. *Harnentleerung:* oft Harndrang; der Harn geht nur schwierig ab.

Innere Organe.

Herz. Unregelmässige Thätigkeit. Bedeutende Dilatation des linken Ventrikels. An der Spitze deutliches Geräusch beim 1. Tone sowie auch an der Aorta. 2. Pulmonalis-Ton nicht accentuirt, wohl aber der 2. Aorta-Ton. Die Radialarterien sklerotisch.

Lungen. Bronchitis diffusa.

Tagesnotizen.

$^{28}/_{1}$. *Zuckungen* im linken Arm und in der Zunge.

$^{3}/_{2}$. *Geruchhallucinationen*, schreit oft nach den Verwandten: glaubt, zu Hause zu sein.

$^{9}/_{2}$. Faeces gehen in's Bett.

$^{19}/_{2}$. Besser.

$^{22}/_{2}$. *Sensibilitätsstörungen sind jetzt nicht mehr nachzuweisen. Die Motilität des linken Arms und Beins gebessert. Die Zunge weicht nicht mehr deutlich ab.*

$^{20}/_{3}$. Zustand unverändert. Die Schmerzen in der linken Seite sind durch Massage und Elektricität gebessert. T. 38.4. Phlegmone der Parotisgegend.

$^{29}/_{3}$—$^{11}/_{4}$ sehr schwach, Fieber, Erysipelas des Gesichts.

$^{21}/_{4}$. Decubitus, Delirien. $^{28}/_{4}$. Gesichtshallucination: Sah einen Greis aus der Thüre reitend.

$^{5}/_{5}$. Gehörhallucinationen: hört Jemanden »ein Haus bauen».

$^{5}/_{5}$—$^{21}/_{5}$. Erhöhtes Fieber, Delirien, Sopor.

$^{21}/_{5}$. Tod. — *Wenige Tage vor dem Tode wurde auf Hemianopsie mit negativem Resultate geprüft.*

Sektion.

Weder an der Oberfläche, noch im Inneren der Hemisphären wurden Veränderungen beobachtet, ausgenommen in den *Centralganglien* der *rechten Hemisphäre.*

Thalamus. Der rechte Thalamus ist mässig geschrumpft, besonders in seinem occipitalen Abschnitt. Wie aus der Fig. 7. Taf. XXV hervorgeht, macht sich diese Schrumpfung sowohl in sagittaler wie in frontaler und vertikaler Richtung geltend. Der vordere Abschnitt ist kaum afficirt.

Der *Nucleus anterior* hat die gewöhnliche Form und Grösse. Er ist von der Cyste nicht berührt.

Die *Oberfläche* des occipitalen Teils ist etwas eingesunken, und zwar sowohl die dorsale wie die mediale Fläche (Fig. 7. Taf. XXV).

Auch das *Pulvinar* ist im Volumen vermindert und etwas eingeschrumpft. Die Oberfläche ist jedoch nicht narbig gefurcht und überhaupt makroskopisch wenig verändert. Diese Schrumpfung ist durch eine im Inneren des Thalamus liegende malacische Cyste verursacht. Die Cyste öffnet sich nach oben aussen (Fig. 7. Cy) durch eine in der Grenzlinie zwischen dem Thalamus und Corpus caudatum liegende schlitzförmige Öffnung, welche etwa 2 m.m. breit und etwa 8 m.m. lang ist. Die Öffnung setzt sich in eine narbenähnliche Schrumpfung (s. Fig. 7. Cy) fort, so dass die ganze Öffnung etwa 2 c.m. zu messen scheint. Die Ausbreitung der Cyste in die Tiefe wird übrigens am besten an Horizontalschnitten studirt. Deshalb wurden die Centralganglien in drei horizontale Schnitte zerteilt. Der obere Schnitt wurde in der Ebene des Ganglion habenulæ gelegt, der untere teilte den Colliculus superior in zwei gleich grosse Teile.

An dem oberen Schnitte (Fig. 10) liegt nun die Cyste 7 m.m. vor dem occipitalen Rande des Thalamus (resp. Pulvinars) 5 m.m. lateral vom medialen Rande des Ganglion habenulæ, hat eine trianguläre Form und misst in frontaler Richtung 9 m.m., in sagittaler 4 m.m. Ein unregelmässiger kleinerer Herd liegt zwischen der Capsula interna und dem vorderen lateralen Rande der Cyste. Der Herd ist gelblichroth. Der grössere Herd berührt die Capsula interna nicht, der kleinere liegt unmittelbar an ihr, ohne auf sie überzugreiffen (s. weiter die mikroskopische Untersuchung).

Am nächsten Schnitt 4 m.m., mehr ventral ist die Schnittfläche völlig normal.

Ganglion habenulæ und Stria terminalis sind intakt.

Nucleus caudatus. Das Ganglion ist in seinem mittleren Abschnitt durch die Cyste quer durchschnitten. Sonst ist es makroskopisch völlig normal. Die Zerstörung misst etwa 6 m.m.

Die *Corpora geniculata* internum und externum sind makroskopisch normal, wie auch der rechte Tractus.

Colliculus anterior und *inferior* ohne Anmerkung.

Mikroskopische Untersuchung.

Taf. XXV. Fig. 8—10.

Für die mikroskopische Untersuchung der Centralganglien der rechten Seite wurden sie in horizontale Schnitte zerlegt, um die Ausdehnung der Läsion in der Capsula klar zu legen. Von den etwa 500 Präp. wurden etwa 80 gefärbt und mikroskopisch untersucht.

An der makroskopischen Figur 7. Tafel XXV., sieht man am lateralen Rande des Thalamus im Sulcus optico-striatus in der Form eines einige m.m. breiten Streifens die dorsale Ausbreitung der Läsion. Wenn man in dieser Ebene einen Horizontalschnitt macht, so bemerkt man, dass die Läsion sich auch nach aussen ausdehnt und hier auf die Capsula interna, resp. Corona radiata, übergreift. Die Läsion misst hier in sagittaler Richtung 25 m.m. und in frontaler etwa 5 m.m., beginnt 5 m.m. occipital von dem Caput nuclei caudati und hat den hier liegenden mittleren Abschnitt der Corona radiata abgeschnitten. Die frontale Strahlung ist unversehrt geblieben. Lateral von der Läsion, in einer Ausdehnung von 5—10 m.m. oder fast bis zur Rinde der Insula, zeigt die Corona radiata eine durchlöcherte Beschaffenheit. Die Fasern sind zwar hier gefärbt, aber zum Teil degenerirt.

Schon etwa 10 Schnitte mehr ventralwärts (Taf. XXV. Fig. 8.) zieht sich die Läsion (Präp. 10—27) in der Länge zusammen, aber dehnt sich in der Quere aus und bildet eine dreieckige Cyste von 1 + 2 c.m. Grösse, welche etwa 5 m.m. occipital vom Nucleus anterior liegt, und hat, ausgenommen die vorderste Spitze des Thalamus (in einer Ausdehnung von 1 c.m.) auch den ganzen mittleren Abschnitt des Thalamus zerstört, und

auf den hintersten (= den dorsalen Teil des Pulvinars) so eingewirkt, dass hier sowohl alle Fasern wie die Zellen völlig degenerirt und körnig zerfallen sind.

Auch im frontalen Abschnitt des Putamens liegt eine kleine Malacie, sowie im medialen Rande des Caput Nuclei caudati.

An den folgenden mehr ventralen Schnitten (Präp. 30—70) liegt die Cyste scheinbar mehr lateral, aber noch im medialen Rande der Capsula interna. Nur der fronto-mediale Abschnitt des Thalamus ist anscheinend erhalten (Fig. 9. Taf. XXV.). Die Cyste misst 8 + 8 m.m., hat aber auf die Umgebung nach allen Richtungen degenerirend eingewirkt, so dass der medial von der Cyste liegende Abschnitt des Thalamus statt Zellen fast nur Pigmenthäufchen enthält, und das Grundgewebe im höchsten Grade in der Ernährung gestört ist. Die Fasern sind zum Teil besser erhalten.

An den folgenden Schnitten (Taf. XXV. Fig. 10.) *zieht sich die Cyste nach und nach mehr zusammen,* und in der Höhe des Ganglion habenulæ misst sie nur etwa 5 m.m. im Durchschnitt. Ein grosser Teil des Thalamus, sowohl nach vorn wie nach innen, bleibt von ihr unberührt, und in den vorderen Abschnitt ziehen zahlreiche Bündel von dem frontalen Abschnitt der inneren Kapsel. Auch im occipitalen Abschnitte finden sich mit der occipitalen Strahlung zusammenhängende Bündel. Die Cyste berührt nunmehr die Kapsel nur in ihrem mittelsten Teil, und bald bildet sie an der Grenze zwischen dem Thalamus und dem Pulvinar nur einen 1—2 m.m. breiten, gleich lateral von dem Ganglion habenulæ in schräg frontaler Richtung gehenden, Schlitz, dessen Umgebung nur in einer Ausdehnung von einigen m.m. verändert ist, und welcher nunmehr die innere Kapsel gar nicht berührt.

Das *Pulvinar* ist nunmehr zwar der Form nach erhalten, aber sein Gewebe ist *doch wesentlich verändert;* das *Grundgewebe* wie fein *porös*, die Zellen in Pigmentumwandelung, die Fasernetze zum Teil verschwunden, aber die grösseren Bündel erhalten, wenn auch entfärbt.

In der *Höhe der Commissura posterior* hat das Pulvinar normale Form, die Bündel von dem occipitalen Abschnitt der inneren Kapsel sind gut gefärbt, aber das Gewebe hat noch äusserst pigmentreiche Zellen, sehr grosse pericelluläre Räume, und *es scheint noch eine Ernährungsstörung vorzuliegen.*

Der *ventrale Abschnitt des Pulvinars* scheint dagegen in der Höhe des inneren Kniehöckers *normale Textur* zu haben.

Aus dieser detaillirten Beschreibung geht also Folgendes hervor:

Thalamus: im dorsalen Teil ist nur der *Nucleus anterior erhalten;* weiter nach unten dehnt sich das unversehrte Gebiet des Ganglions aus, und das vordere Drittel kann als erhalten bezeichnet werden und schliesslich fast der ganze vor dem Ganglion habenulæ liegende Abschnitt.

Pulvinar: der *dorsale Abschnitt ist völlig zerstört, der mittlere* der Form nach erhalten, aber gewiss *nicht funktionsfähig, der ventralste* an der Höhe des inneren Kniehöckers ist *erhalten.*

Capsula interna: im dorsalen Abschnitt ist die Corona radiata, ausgenommen die frontale Strahlung, *in grosser Ausdehnung abgeschnitten,* mehr ventral ist nur der mittlere Abschnitt zerstört; und noch mehr ventral berührt die Cyste gar nicht die Kapsel.

Der *Nucleus lentiformis* ist überhaupt nicht berührt, ausgenommen dass im dorsalsten und frontalsten Abschnitt eine kleine 1 m.m. grosse Malacie liegt.

Der *Nucleus caudatus* ist in der Höhe des Sulcus opticostriatus von der Läsion berührt, und auch das Caput ist im medialen Rand etwas zerstört; sonst ist das Ganglion intakt.

Nucleus ruber, Corpus Luysii sind unversehrt.

Corpus geniculatum internum, Corpus geniculatum externum, Tractus opticus und Colliculus anterior berührt die Malacie gar nicht, und alle diese Teile sind normal.

Epikrise.

Kurzer Krankenbericht. Der Vater war Alkoholiker, starb an Schlagfluss, wie auch ein Bruder und eine Vaterschwester. Pat. hat weder Alkohol gemissbraucht, noch Lues gehabt. Ausgenommen, dass sie oft an Kopfschmerz litt, war sie bis in's hohe Alter gesund und kräftig. Litt in den letzten Jahren an Schwindelanfällen.

Kurz vor dem *Schlaganfalle* am $^{2}/_{1}$ 1890 hatte sie eine heftige Gemütsbewegung; der linke Arm wurde schwach und zitterte, es wurde ihr eigenthümlich im Kopf; die Beine fingen an zu zittern, sie fiel um auf die linke Seite, ohne das Bewusstsein zu verlieren. Sonst scheint keine Hemianopsie vorhanden gewesen; sie war paretisch links im Gesicht und in der Zunge, und das Gehör war links vermindert. Der linke Arm war vollständig gelähmt, das Bein auch gelähmt, wenn auch in gerigerem Grade. Die *Sensibilität* bedeutend vermindert im linken Arm, weniger im linken Bein. Incontinentia urinæ.

Der Zustand verbesserte sich bald; das Bein wurde beweglicher, und die Anästhesie verminderte sich bald.

Status Ende Januar 1890. Bettlägrig, afebril, kraftlos.

Psyche: freies Sensorium und recht gute Intelligenz; keine Aphasie. I. Geruch etwas herabgesetzt. II. *Keine Hemianopsie;* Augenhintergrund normal, rechtes Auge fast blind. III. IV. VI. Pupillen ungleich, excentrisch, sonst normal. V. Normal. VII. Links etwas paretisch sowohl im oberen wie unteren Facialis. VIII. Gehör links etwas herabgesetzt. IX. Normal. XI. Stimme rauh, klanglos. XII. Links paretisch.

Sensibilität: links herabgesetzt; *Muskelsinn* normal.

Motilität; Arm paralytisch, Bein paretisch, wie auch in geringerem Maasse der Rumpf.

Vasomotorisches: linke Hand angeschwollen; links etwas atrophische Glieder.

Herz: dilatirt mit systolischem Geräusch; Arter radiales sklerotisch. $^{3}/_{2}$. Gesichtshallucinationen, wie auch später sowohl Gesichts- wie Gehörhallucinationen. $^{22}/_{2}$. Keine Anästhesie nachweisbar; Motilität gebessert. Vom $^{20}/_{3}$ an Fieber, Verschlechterung, dann Somnolenz und Delirien, diffuse Bronchitis. $^{21}/_{5}$. Tod.

Hemianopsie wurde in der letzten Zeit nie beobachtet.

Diagnose. *Art der Läsion.* Schon im Leben wurde die Diagnose auf *Thrombose* gestellt, und zwar aus folgenden Gründen. Der Insult scheint sich langsam entwickelt zu haben. Nach der Gemütsbewegung wurde der linke Arm leicht paretisch, dann trat Tremor ein, etwas später wurde auch das Bein paretisch, und zuletzt paralytisch. Der Insult

war weiter nicht von Bewusstlosigkeit gefolgt — im Gegentheil schrie die hülflos am Boden liegende Pat. nach Hülfe, bis die Nachbarn kamen. Auch die Dilatation des Herzens und die Sklerose der Gefässe sprach dafür. Die Diagnose bestätigte sich bei der Sektion. Kein Blutpigment deutet darauf, dass die Cyste hämorrhagischen Ursprungs war.

Lokalisation der Läsion. Die Hemiplegie gab im Ganzen wenige Haltpunkte für eine Lokaldiagnose. Die zuerst nur im Arm auftretende Parese, welche nachher auch das Bein traf, konnte für eine Rindenläsion sprechen, andererseits kam die Beinparese unmittelbar nach der des Arms.

Gegen eine vollständige Zerstörung der Capsula interna sprach die bald eintretende Besserung und das vollständige Verschwinden der Anästhesie. Für eine solche Lokalisation aber sprach das ungestörte Allgemeinbefinden, ungeachtet der vollständigen Hemiplegie.

Analyse der Symptome.

Das Unversehrtsein der *Psyche* und der Sprache steht in gutem Einklang mit dem Fehlen jeder Läsion der Rinde.

Kranialnerven. I. Die allgemeine Herabsetzung des Geruches war wohl eine Störung der Nasenschleimhaut.

II. *Am interessantesten in diesem Falle war das Ausbleiben einer Hemianopsie, ungeachtet der recht durchgreifenden Läsion des rechten Thalamus.* Diese Läsion ähnelt im Ganzen der im Falle n:o 8 (Teil III. S. 88.), nur war die Läsion dort noch umfassender und zählte bei der Untersuchung schon viele Jahre. Hier wurden nie Zeichen einer Hemianopsie wahrgenommen. Pat. selbst konnte dies hinsichtlich der Zeit unmittelbar nach dem Insulte selbst angeben, und in demselben Monate wurde im Krankenhaus darauf geprüft und nachher kurz vor dem Tode bestätigt. Bei der Sektion finden wir eine hauptsächlich die mittlere Partie des Thalamus zerstörende Läsion. Im dorsalen Teile ist nur der Nucleus anterior unversehrt, weiter unten wohl $^1/_3$—$^1/_2$ des Thalamus (Vgl. die Fig. 8—10. Taf. XXV). Vom Pulvinar ist nur der ventralste Abschnitt erhalten und funktionsfähig, und zwar in ungefähr demselben Umfange wie im Falle 8, ja ich könnte selbst auf diese Figuren hinweisen. Der klinische Befund ist auch derselbe — keine Hemianopsie. Ein Unterschied bestand jedoch. Im Falle 8 waren die Cyste und die Läsion der Umgebung durch eine Hämorrhagie bedingt, hier durch eine Thrombose, resp. Malacie. In diesem Falle blieb die Gesichtsstörung vom Anfang an aus, in jenem kann sie wohl anfangs vorgefunden worden sein, war aber zur Zeit der klinischen Beobachtung verschwunden. Die beiden Fälle beweisen also Folgendes:

Die ganze mittlere Partie des Thalamus opticus sowie die ganze dorsale und mittlere Partie des Pulvinars enthalten keine solchen optischen Fasern, dass durch ihre Zerstörung ein Gesichtsfeldsdefekt entsteht — das ist der wichtige Schluss, den wir aus diesem Falle ziehen können. Und dieses Resultat steht mit allen übrigen von mir beobachteten Thatsachen in gutem Einklang.

Den später erwähnten *Gesichtshallucinationen* lagen keine makroskopisch merkbaren Veränderungen zu Grunde.

III. IV. VI. Die unbedeutende *Pupillenveränderung* und die excentrische Lage lässt sich wohl nicht aus dem Sektionsbefunde mit Sicherheit *erklären*, wenn auch die optisch-pupillaren Fasern an der rechten Seite etwas in ihrer Funktion eventuell gestört waren.

V. VII. Die anfangs wahrgenommene Schwierigkeit zu kauen auf der linken Seite *kann* möglicherweise eine Folge von Störung des Quintus sein, ist aber wahrscheinlich ein Symptom vom Facialis.

Der Facialis war, wie ich schon in analogen Fällen mehrmals bemerkt habe, sowohl in den oberen wie unteren Ästen gestört.

VIII. Die *Gehörstörung* ist, wie ich auch schon mehrmals bemerkt habe, (Fälle 16 und Jan Anderson) eine recht allgemeine. Hier ist die Störung in Folge der Herabsetzung des Gehörs auch auf dem rechten Ohre wenig ausgeprägt. Die Läsion scheint auch kaum die Gehörleitung direkt abgeschnitten, sondern nur in der Nähe der Bahn gelegen zu haben, und der innere Kniehöcker war intakt.

Die Gehörhallucinationen waren nicht durch makroskopische Veränderungen bedingt.

IX. Der Geschmack war normal; das Schlingen bisweilen gestört, vielleicht durch die Störung des Larynx.

XI. Die Rauheit und Klanglosigkeit der Stimme deutet auf eine Parese der Stimmbänder, und eine solche ist, wie ich nachgewiesen habe, sehr gewöhnlich bei allerlei Hemiplegien. Leider wurde die Laryngoskopie nicht vorgenommen.

XII. Die Zunge wich wie gewöhnlich ab.

Sensibilität.

Die *Anästhesie* findet die gewöhnliche Erklärung; das Verschwinden dieses Symptoms erklärt sich wohl aus der Beschränkung der Zerstörung der inneren Kapsel und besonders des hintersten Abschnittes, welcher überhaupt kaum ergriffen war.

Dass *alle Gefühlsqualitäten* gestört waren, ist, wie schon mehrmals bemerkt, die Regel. Wenn der Muskelsinn verschont war, so steht dies mit der überhaupt nicht tiefen Anästhesie in Übereinstimmung. Fast nur in denjenigen Fällen, wo die Anästhesie sehr intensiv und dauernd ist, ist auch der Muskelsinn gestört.

Motilität.

Die Störung verhält sich ganz regelmässig, ist am ausgesprochensten im Arm, weniger im Bein und nur unbedeutend am Rumpf. Die baldige Besserung steht mit der unvollständigen Zerstörung der inneren Kapsel im Einklang.

Reflexe und vasomotorische Störungen boten nichts Besonderes dar.

Fall 18. Kristina Jönsson.

71 Jahre. Köchin.

Tafel XXII. XXV. 5. 6.

Klin. Diagnose: Hemiplegia sin. c. hemianopsia trans. e thrombbosi (?) cerebri.

Anatom. Diagnose: Hæmorrhagia cerebri.

Zusammenfassung. Das 71-jährige Frauenzimmer wurde $^{10}/_{2}$ 94 von Apoplexie betroffen und wurde an der linken Seite paralytisch. Gleichzeitig Hemianopsie nach links. Nach einem Monate war diese verschwunden. Kurz vor dem Tode ein Anfall mit Einschränkung der rechtseitigen Gesichtsfeldhälften. Litt mehrmals an rechtsseitigen Gesichtshallucinationen, welche durch ältere und jüngere Blutungen im linken Occipitallappen erklärt werden. Die Hemianopsie wird durch den Druck eines hämorrhagischen Herds in der Capsula externa erklärt. Der Fall beweist, dass Zerstörung der inneren Kapsel, des Linsenkörpers, des grössten Teils des Pulvinars und gewisser Teile des Thalamus nicht Hemianopsie hervorruft.

Anamnese. *Heredität.* Hereditäre Belastung für Nervenkrankheiten kann *nicht* nachgewiesen werden. Der Vater war nicht Alkoholiker und starb im Alter von 85 Jahren; die Mutter war bei ihrem Tode 49 Jahre alt. Die Geschwister sind gesund. Die *hygieinischen* Verhältnisse waren immer *gut.*

Lebensverhältnisse. Pat. hat immer ein regelmässiges und ruhiges Leben geführt. Ihr Gemüt war früher immer heiter, ausgenommen in den letzten Jahren, wo sie ohne Ursache sich oft gedrückt fühlte. Ihre Intelligenz war immer auffallend gut. Sie war dem Trunk nie ergeben und trank auch Kaffee nur mässig. *Luetische Infektion* wird geläugnet.

Die Regeln fingen im 19. Jahre an und hörten ohne Störung mit dem 50. auf. Nicht verheiratet.

Frühere Krankheiten. Ausgenommen Masern und kaltes Fieber, welche sie als Kind, und zwar ohne Complikationen, durchmachte, war sie sonst immer gesund und bis in die letzten Jahre kräftig.

Im Alter von 60 Jahren wurde ihr bei einem Falle das rechte Bein im Knie luxirt. Seit dieser Zeit war sie nicht so beweglich wie früher; und von dieser Zeit an begann sie niedergedrückt zu werden.

Im Mai letzten Jahres wurde eine Bauchgeschwulst bei ihr bemerkt. Diese nahm nachher in beunruhigender Weise zu, obschon sie sonst nicht besonders davon litt.

Gegenwärtige Krankheit. Prodrome. Vor einigen Jahren fingen *Hirnsymptome* an, sich zu zeigen; sie waren anfangs nicht beunruhigend, nahmen aber allmählich zu. Sie litt längere Zeit an *Kopfweh,* ab und zu traten *Schwindelanfälle* auf, und zwar gelinde, so dass sie das Bewusstsein nicht verlor; aber sie zwangen sie, das Bett zu hüten. Sie hatte *Ekel,* es wurde ihr dunkel vor den Augen und sie fühlte sich schwindelig im Kopf.

Vor vier Jahren — im Alter von 68 Jahren — fühlte sie sich eines Abends nach stärkerer Anstrengung eingenommen und *schwindelig* im Kopf. Nach einer Weile versank sie in »Betäubung» und *sah eine Reihe von schwarzen Gestalten* mit *deutlichen Gesichtern, welche von der rechten Seite kamen und an der Decke herumgingen.* Sie stand dann auf und legte kalte Tücher auf die Stirn, wonach die Gestalten verschwanden. Die »Betäubung» ging vorüber und es stellte sich Schlaf ein. Nachher hat sie solche Erscheinungen nicht mehr gesehen.

Die *Sehschärfe* hat während der letzten Jahre bedeutend *abgenommen* und wurde durch Gläser nicht genügend verbessert.

Am *10. Februar* 1894 um 6 Uhr, als Pat. im Hofe ging, wurde sie plötzlich von einem *Schwindelanfalle* ergriffen, der schwerer als je war. Sie *fiel* auf die linke Seite *um,* fühlte sich unwohl und schwindelig im Kopf. Sie *verlor nicht das Bewusstsein,* war jedoch ausser Stande sich zu bewegen. Wurde von Anderen in's Bett gebracht. Nach dem Anfalle war ihr Zustand folgendermassen.

Cerebrale Störungen.

1. Das *Kopfweh* wurde nach dem Anfalle vermehrt, aber es war jetzt nur *auf der rechten Seite* vorhanden.

2. *Benommenheit* und *Schwindel* waren nicht vorhanden.

3. *Gleichgewichtsstörungen.* Pat. konnte nicht ohne Stütze im Bette aufrecht sitzen; auch unterstützt hatte sie Neigung, nach links zu fallen.

4. *Erbrechen:* nicht vorhanden.

5. *Psychische Störungen. Kein Stumpfsinn* ist dem Anfalle nachgefolgt. Ihr *Gemüt* wurde auch nicht verändert. Ihr *Gedächtniss* war fortdauernd gut. Keine Seelenblindheit oder Worttaubheit war vorhanden. Ob Wortblindheit oder Agraphie vorhanden waren, ist ungewiss. Weder amnestische Aphasie, noch Paraphasie wurde bemerkt.

6. Kranialnerven. I. Keine Störung bemerkt. Sie nahm den Geruch von Aseptin gleich nach dem Anfalle wahr.

II. Die *Sehschärfe* wurde nach Angabe nicht vermindert. *Hemianopsie* wurde nicht bemerkt. *Hallucinationen:* Am Tage nach dem Anfalle will Pat. an der Decke eine Kindergestalt an einem Sterne gesehen haben. Sie verlegt das Bild bei Anfrage immer *nach rechts.* Die Erscheinung verschwand bald.

Beim Darreichen eines Glases Wasser griff sie oft fehl (Hemianopsie?)

III. IV. VI. Keine Ablenkung der Augen wurde bemerkt.

V. Keine Veränderung der Sensibilität im Gesicht wurde bemerkt. Das Kauen gut.

VII. Der *Mund war verzogen.*

VIII. IX. Nichts Besonderes.

XI. XII. Die *Stimme* der Pat. wurde nach dem Schlaganfalle verändert, und zwar *schwächer* und *rauher*. Die Sprache wurde undeutlich.

7. *Peripherische Nerven.*

Sensibilität. Pat. bekam am folgenden Tage nach dem Anfalle leichte *Schmerzen in der linken Seite*. Sie bemerkte auch, dass die *Empfindung abgestumpft* wurde; fühlte jedoch, dass das wollene Tuch, womit ihr Arm umbunden wurde, warm war (es war vor dem Feuer gewärmt).

Motilität. Unmittelbar nach dem Anfalle konnte Pat. *weder* den *linken Arm, noch* das linke *Bein bewegen*. Sie fühlte sich steif in der ganzen linken Seite und konnte sich nicht im Bette wenden.

Keine Zuckungen oder Kontrakturen wurden bemerkt.

Vasomotorische Störungen. Sie empfand die linke Seite als kälter

Trophische Störungen: nicht vorhanden.

Die *Defäkation*, früher träge, hörte nach dem Anfalle vollständig auf, wenn nicht nachgeholfen wurde.

Die *Harnentleerung* normal.

Pat. wurde am 12. Febr. im Krankenhaus aufgenommen.

Status præsens den 15.—26. Febr. 1894.

Pat. bettlägrig, nimmt gewöhnlich Rückenlage ein, und zwar mit dem Kopfe nach links gewendet. Der Schlaf ist unruhig, der Appetit schlecht, die Temperatur afebril. Sie *erbricht* dann und wann, ohne Zusammenhang mit dem Essen.

Subjektive Symptome.

1. *Kopfschmerz.* Pat. klagt über schweren Kopfschmerz, welcher in der rechten Seite des Kopfes lokalisirt ist. Oft streicht sie unter Wehklagen mit der Hand über diese Hälfte. An den letzten Tagen befand sie sich besser.

2. Benommenheit nicht mehr vorhanden.

Objektive Untersuchung.

Psyche. *Intelligenz:* Pat. ist nicht schlaff oder abgespannt. interessirt sich viel für ihre Umgebung. Sie hat übrigens eine auffallend gute Intelligenz.

Gemüt. Ihr Gemüt ist von Tag zu Tag mehr deprimirt geworden und sie spricht oft von ihrem bald bevorstehenden Tode.

Gedächtniss überhaupt gut, wie auch ihre *Urteilskraft* und ihr *Denkvermögen*.

Aphasie: Wortblindheit. Worttaubheit, motorische oder amnestische Aphasie, Paraphasie sind nicht vorhanden. Zahlen kann sie sowohl lesen wie schreiben, kann auch addiren, subtrahiren, multipliciren und dividiren. Keine Form von Agraphie ist vorhanden.

Seelenblindheit oder Seelentaubheit besteht *nicht*. Ihr *Gedächtniss* für Farben, Geräusche, Geruch und Geschmack-Stoffe ist gut.

Kranialnerven.

I. Der *Geruch* für verschiedene Stoffe wie Terpentin. Pfefferminzöl, Essigsäure, Aether, Eau de Cologne ist wesentlich gut. Vielleicht eine *leichte Verminderung an dem linken Nasenloche.*

II. *Sehschärfe* beiderseits in gleichem Grade vermindert, S = 0.1. Nahpunkt und Fernpunkt resp. 0.75 und 1.25 m.

Gesichtsfeld. Linksseitige *Hemianopsie* mit *beiderseits koncentrischer Gesichtsfeldeinschränkung* (s. Perimeterkarte I).

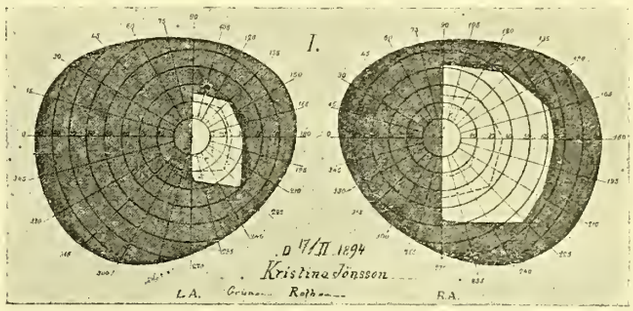

Farbensinn überhaupt gut, für Grün etwas schwach.

Hallucinationen. Einen Tag, als ich mich mit der Pat. unterhielt, stiess sie plötzlich einen Ruf aus und fragte, was das für eine schwarzgekleidete lange Dame sei, die in der Thüre stehe (aber Niemand stand da). Die Augen waren starr und abwesend, *nach rechts abgelenkt* (nach welcher Seite die Thür lag). Nach etwa 2 Minuten war die Erscheinung verschwunden.

Ophthalmoskopisches: Keine Stauungspapille.

III. IV. VI. Die *Pupillen* rund, etwas kontrahirt; die linke grösser, beide reagiren auf Licht und bei Accomodation. *Keine hemiopische Pupillenreaktion.*

Die Augen sind gewöhnlich *nach rechts abgelenkt*, kein Strabismus, Nystagmus, keine Diplopie. Pat. kann nicht lange einen Gegenstand fixiren.

V. Die *Sensibilität* an der linken Gesichtshälfte *vermindert*. Pat. empfindet nicht dem Unterschied zwischen der Spitze und dem Knopf einer Stecknadel. Lokalisirt auch schlecht eine nicht zu leichte Berührung mit der Nadel.

Ameisenkriechen in der linken Gesichtshälfte; Pat. kratzt oft hier, nicht aber rechts.

VII. Der *Augenfacialis* nicht betroffen. Das Schliessen der Augen, das Runzeln der Augenlider und der Stirn ist beiderseits gleich.

Der *untere Facialis*. Die *linke Nasolabialfalte* ist *undeutlicher* als die rechte. Der rechte Mundwinkel nach oben aufgezogen, was am bestem beim Öffnen des Mundes hervortritt. Kann nicht pfeifen. Das rechte Nasenloch erweitert, das linke verengert.

Gaumen: der *linke* Gaumenbogen *steht niedriger* und ist breiter als der rechte. Die Uvula weicht nach rechts ab.

Speichelsekretion: Pat. fühlt sich trocken im Munde, besonders links, und ist immer durstig.

VIII. *Gehör:* nach dem Anfalle nach Angabe nicht verschlechtert. Hört eine Taschenuhr in einer Entfernung von 1 Meter.

$^{28}/_{2}$. Mit dem *rechten* Ohr hört sie eine Taschenuhr in einem Abstand von *4 c.m., mit dem linken* erst von *1.5* c.m.

Keine Hallucinationen; kein Sausen.

V. IX. Den *Geschmack* von Salzigem, Saurem, Süssem und Bitterem giebt sie richtig an, wenn die Stoffe an der Spitze

oder an der Wurzel der Zunge applizirt werden. Der *Geschmack ist rechts deutlich besser als links*, denn sie braucht im letzteren Falle immer längere Zeit, um zu entscheiden.

Die *Sensibilität der Zunge: links herabgesetzt*, sie empfindet hier nicht den Unterschied zwischen Spitze und Kopf der Stecknadel.

Das *Schlucken* ist nicht gestört.

X. Das Herz schlägt etwas unregelmässig, 84; später regelmässig.

XI. Die Stimme ist *schwach* und *grob*, ohne Klang.

XII. Die Zunge *weicht nach links ab* und kann nicht so weit herausgestreckt werden wie gewöhnlich.

Die Sprache dick, keine fibrillären Zuckungen.

Spinale Nerven.

Sensibilität.

Rechts nicht herabgesetzt.

Links ist die *Sensibilität* in allen ihren Qualitäten am Arm und Bein völlig *verschwunden.*

Am Rumpfe ist die *Sensibilität lateralwärts aufgehoben;* je mehr nach der Mittellinie, um so deutlicher empfindet Pat. eine nicht zu leichte Berührung.

Muskelsinn: Man kann ihren linken Arm und ihr linkes Bein legen wie man will, ohne dass sie weiss, wie sie liegen.

Motilität.

Die Motilität ist an der *rechten Seite* nicht eingeschränkt, ausgenommen im Beine in Folge der Luxation im Knie.

Linke Seite: Linker Arm: Pat. kann *nur ausführen minimale Flexionen* in den Interphalangealgelenken, minimale Flexionen und Extensionen im Cubitalgelenke. Passiv kann der Arm in jede Lage gebracht werden.

Linkes Bein: Eine unbedeutende Flexion im Kniegelenke *ist* die *einzige mögliche Bewegung*. Das Oedem verhindert jetzt die Bewegung noch mehr als früher.

Der *Rumpf:* Die *Motilität* ist in der *linken* Seite in hohem Grade *herabgesetzt.* Pat. kann sich nicht aufrichten, nicht ohne Stütze sitzen, sich nicht wenden, wenn man sie aufrichtet. Kann nicht den Kopf aufrecht halten. Er fällt nach vorn oder nach links.

Zuckungen oder *Kontrakturen* waren nicht vorhanden.

Reflexe: Die Patellar- und Kubitalreflexe sind links gesteigert, rechts ziemlich normal. Kein Dorsalklonus.

Die *Defäkation* sehr träge, nur künstlich. Das Harnen etwas schwierig.

Vasomotorische Störungen.

Der *rechte Radialispuls* ist *kleiner* als der linke.

Oedem. Das ganze linke Bein ist kolossal angeschwollen.

Trophische Verhältnisse. Die Muskeln sind schlaff. Die Haut beiderseits gleichartig.

Arteriosklerose: Die *Arteriae radiales*, wie auch die A. temporales, sind *hart* anzufühlen, *perlenschnurförmig* geschwollen, wenn auch nicht stark.

Aorta: Über dem oberen Ende des Brustbeins treten Pulsationen hervor, und am rechten Sternoclavicular-Gelenke findet sich eine kleinere wallnussgrosse pulsirende Geschwulst von der Grösse von 2 c.m.

Innere Organe.

Lungen. Rechts: Bronchitis.

Herz: nach oben verschoben. Seine Grenzen undeutlich. Pulsationen im 2.—3.—4. Zwischenrippenraum. Töne ohne Besonderes.

Bauch: Kolossal aufgetrieben. *Ascites; Grosse Ovarialgeschwulst. Leber:* nach oben verschoben.

Rechtes Bein: deformirt.

Harn: sauer, sp. Gew. 1.030; weder Eiweiss, noch Zucker.

Status in März:

Allgemeinzustand verhältnissmässig gut, wie in Febr.

Subjektive Symptome: wie in Febr.

Objektive Untersuchung: Psyche und Sprachvermögen wie in Febr.

Kranialnerven: I. Kein Unterschied links und rechts; sonst wie in Febr.

II. $^{28}/_{2}$ Keine linksseitige Hemianopsie mehr (s. Perimeter-

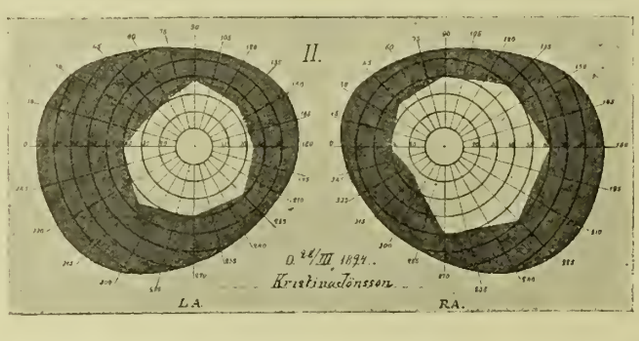

karte II). Farbensinn gut, in Bezug auf Grün wie früher schwach. Keine Hallucinationen in der Zwischenzeit. Die linke Cornea weniger empfindlich als die rechte.

III. IV. VI. Die linke Pupille fortdauernd etwas grösser. Sonst wie früher.

V. Sensibilität links herabgesetzt, Pat. kann jetzt richtig lokalisiren.

VII. Wie früher.

VIII. Rechts hört Pat. die Uhr auf 3 c.m., links auf 0.5 c.m.

IX. Geschmack ungefähr wie in Febr.

X. Puls regelmässig, 72.

XI. XII. Wie früher. Die linke Schulter etwas niedriger.

Sensibilität. Rechts gut; *Links bedeutend herabgesetzt,* fast verschwunden; am Arm und Bein in höherem Grade als am Rumpf, wo sie, je näher nach der Mittellinie um so besser ist.

Motilität. Rechts gut. Links: *Arm.* Pat. kann in den Hand- und Fingergelenken kleine Bewegungen ausführen, und im Ellenbogengelenk eine fast vollständige Flexion und Extension. Keine Kontraktur.

Bein: Pat. kann das linke Bein *recht gut* in allen Gelenken *bewegen.*

Rumpf. Auch hier ist die Motilität gebessert. Pat. kann sich bisweilen im Bette selbst aufrichten. Kann ohne Stütze sitzen.

Vasomotorische Störungen. Der Puls ist jetzt rechts bedeutend grösser als links. Das linke Bein ist kolossal angeschwollen.

Trophische Störungen.

Die Körperfülle und Muskulatur bedeutend reducirt. Die Muskeln schlaff.

Defäkation wie früher: das Harnen etwas erschwert. Der Harn sauer. Spec. Gew. 1.025, eiweiss- und zuckerfrei.

Innere Organe wie in Februar.

Zustand in April und Mai unverändert.

$^{28}/_{5}$. Linkes Auge: M + 4 D; Sehschärfe 0.4.

Rechtes Auge: M + 3 D; Sehschärfe 0.3.

Ophthalmoskopisches: Pigmentansammlungen und Chorioidealatrophie rings um beide Papillen. Beiderseits: beginnende Katarakte. Gesichtsfeld: beiderseits fast normal. S. Perimeterkarte III. $^{2}/_{6}$.

Die Sensibilität: an der rechten *Cornea* mehr ausgeprägt als an der linken.

Juni—September. Der Zustand war im Ganzen derselbe, ausgenommen dass Pat. zweimal »gefärbte Flecke» ungefähr wie am 10. Nov., gesehen haben soll.

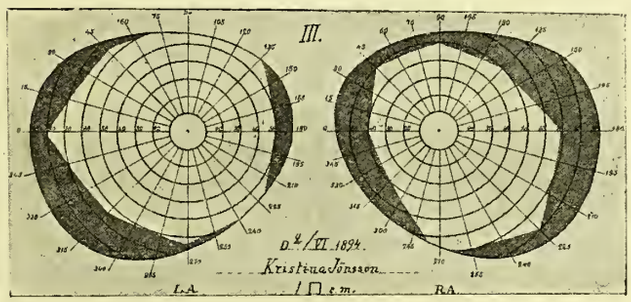

Status *10.—20. September 1894.*

Allgemeinzustand: wie früher. Nur selten leidet sie an Kopfschmerz, aber nun wird er nach dem hinteren Teil des Kopfes und nach rechts verlegt. Pat. klagt immer über *Schmerzen im linken* Fussgelenke, die ohne bekannte Veranlassung auftraten.

Psyche. Intelligenz und Gedächtniss erhalten.

Kranialnerven. I. Geruch normal.

II. Sehschärfe links 0.4, rechts 0.3. Farbensinn normal. Gesichtsfelder s. Perimeterkarte IV vom $^{6}/_{9}$.

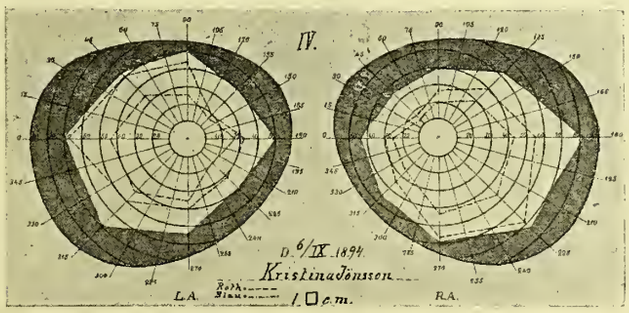

III. IV. VI. Keine hemiopische Reaktion; sonst nichts Abnormes.

V. *Nur geringe Herabsetzung* der Sensibilität *links.* Sie unterscheidet deutlich die Spitze und den Knopf der Nadel. Schmerz-, Ort-, Tast- und Temperatursinn äusserst wenig herabgesetzt links. Das Kauen ohne Störung.

VII. Oberer Facialis normal.

Unterer Facialis: deutliche *Parese links.* Gaumensegel beiderseits gleich.

VIII. Pat. hört das Ticken der Uhr rechts auf 7 c.m., links erst auf 4 c.m.

IX. Normaler Geschmack beiderseits.

XI. Puls: 80, regelmässig.

XII. Die Zunge weicht nicht mehr ab. Die Sprache vollständig deutlich.

Spinalnerven.

Sensibilität: Rechts gut. *Links: Tast-* und *Ortsinn: herabgesetzt.*

Schmerzsinn: Kneifen und Stechen irgendwo an den Gliedern (oder am Bauche) empfindet Pat. als Stechen in dem ganzen entsprechenden Gliede. Kitzeln unter dem linken Fusse empfindet sie auch als Stechen.

Temperatursinn: Links empfindet Pat. weder Kälte, noch Wärme (Proberöhren mit Eiswasser und heissem Wasser).

Muskelsinn: Links bedeutend *vermindert.* Pat. kann nicht angeben. ob die Finger gestreckt oder gebeugt sind.

Patellarreflex: Jetzt links schwächer. Plantarreflex rechts normal. fehlt links.

Vasomotrisches: Der Puls links viel schwächer als rechts. Die Arme gleich warm, aber das linke Bein viel kälter als das rechte.

Trophische Störungen: Wie früher. Harnen und Defäkation wie früher.

Innere Organe: wie früher.

10. November. Der Allgemeinzustand schlechter als früher. Pat. hat oft Kopfschmerz rechts. Kann nicht mehr aufrecht sitzen. Schmerzen in den Schultern und im Hals, aber besonders im linken Fussgelenke; Besserung durch Massage.

Röthe am linken Tuber ischii.

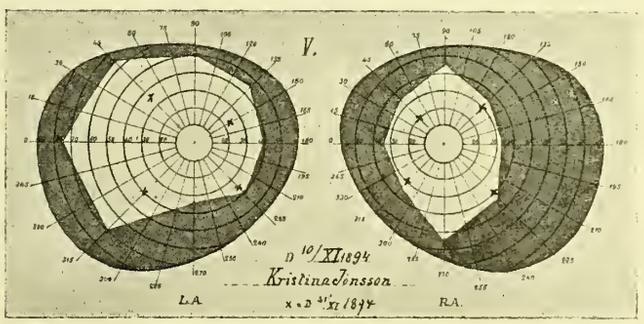

Vorgestern *sah* Pat. während einer kurzen Zeit eine Masse von »*gefärbten, viereckigen Flecken*». Gleichzeitig hatte sie *Kopfschmerzen* in der Stirn. Keine Benommenheit, kein Schwindelgefühl. Bei der heute vorgenommenen Untersuchung mit dem Perimeter (weiss) ist das *Gesichtsfeld* des linken Auges ungefähr wie früher, das *des rechten Auges* in *seiner lateralen Hälfte* dagegen *bedeutend eingeschränkt.* Keine hemiopische Reaktion.

21. Nov. Neues Perimetriren (Karte V. x.) Für »Weiss» sind die Gesichtsfelder links kleiner wie am $^{10}/_{11}$. rechts auch etwas kleiner. Für Roth und Blau sind sie kleiner als am 6. Sept.

29. Nov. Heute Nebel vor den Augen. Fühlt sich unruhig. Puls Abends 120. T. 38.1° C.

30. Nov. Pat. *sah* heute Nachmittag »einige kleine, *weiss gekleidete Kinder*» *an der rechten Seite* des Bettes. Afebril, P. 100.

1. Dec. Heute besser. Mit der Brille liest sie gut. Liebt nicht mehr so viel zu lesen wie früher, weil sie durch Sitzen müde wird.

2. Dec. Die Gesichtsfelder wie am 21. Nov. (für Weiss).

17. Dec. In der letzten Zeit überhaupt besser. Keine Hallucinationen mehr. Afebril, T. normal.

Pat. wurde heute Morgens unruhig; klagte über Schmerzen im Bauche. Morphin. Sie sprach wie gewöhnlich und war ganz klar bis sie um 8 Uhr 15 Min. Vorm. plötzlich verschied.

Behandlung: Symptomatisch.

Sektion am 18. Dec. 1894.

Auszug aus dem Protokolle.

Oedem im linken Beine.

Herz: von gewöhnlicher Grösse und Konsistenz. Die grossen Gefässe ungewöhnlich weit. Klappen normal; die Ventrikel normal.

Lungen: nichts Besonderes.

Leber und Milz normal. Nieren etwas atrophisch.

Bauch: ein grosses Ovarialkystom.

Aorta: stark sklerosirt mit Kalkschollen.

Sonst nichts Besonderes.

Kopf: Das Schädeldach symmetrisch, auch sonst normal.

Die *Dura mater* etwas dünn, wenig mehr gespannt als gewöhnlich. Die Arachnoidealflüssigkeit klar, vermehrt.

Die *Pia* lässt sich überall leicht ablösen; auch sonst normal.

Die *Gefässe* bedeutend *atheromatös* und ausgedehnt, fleckenweise verengert.

Die linke Hemisphäre.

Die *laterale Fläche.* Gyri gut entwickelt, die Sulci tief und von gewöhnlicher Konfiguration. Die Oberfläche ganz normal, ohne Erweichungen.

Die mediale und die untere Fläche auch ganz normal.

Die Hemisphäre wurde in 1 c.m. dicke Scheiben zerschnitten.

Der *Occipitallappen.*

Die *Spitze* völlig normal, ebenso der *Schnitt 1 c.m.* vor der Spitze.

Schnitt 2 c.m. vor der Spitze. Völlig normal, ausgenommen, dass eine unter der Loupe merkbare *Hyperämie* im subkortikalen Marke *unter* dem Boden *der Fissura calcarina* sich vorfindet, ohne die Rinde zu berühren.

Schnitt 2.5 c.m. ganz normal.

Schnitt 3 c.m. (Taf. XXII. Fig. 6). Hier tritt entsprechend dem dorsalen Abschnitt des Bodens der Fissura calcarina im subkortikalen Mark unmittelbar am Hinterhorne eine nach oben breitere (4 m.m. breite) nach unten spitz auslaufende (13 m.m. lange) Verfärbung auf sowie in ihrer Mitte eine kleine frische Blutung (von 3—4 m.m.) Diese Veränderung liegt unmittelbar unter (d. h. lateral) der Rinde des Bodens (Vgl. die Fig.). *Die Rinde völlig normal.*

Die Sehstrahlung ist in ihrer Hauptmasse von der Blutung gar nicht berührt und übrigens makroskopisch normal. Der ventrale Ausläufer der Sehstrahlung zur Rinde der Fissura calcarina ist auch nicht davon berührt; ob dagegen der obere von ihr gestört ist, kann nicht makroskopisch entschieden werden.

Die Rinde der lateralen und ventralen Oberflächen ist völlig normal, sowie auch übrigens das Mark.

Schnitt 4 c.m. vor der Spitze (Taf. XXII. Fig. 7). Der Schnitt ist völlig normal mit der Ausnahme, dass eine ganz frische sichelförmige, nach oben dickere (5 m.m. breite), nach unten spitze *Blutung*, welche 11 m.m. an Höhe misst, sich unmittelbar *unter dem Boden der Fissura calcarina* im subkortikalen Mark befindet. Diese Blutung scheint in einem älteren Erweichungs-, resp. Blutungsherde entstanden zu sein. Die Rinde der Fissura calcarina ist übrigens normal.

Die *Sehstrahlung* ist völlig normal, sowie auch der untere und der obere zur Rinde der F. calcarina gehende Ausläufer. In wie weit der obere von dem Blutungsherde berührt wird, kann nur mikroskopisch entschieden werden.

Schnitt 4.5 c.m. (Taf. XXII. Fig. 8.) Schnitt völlig normal, ausgenommen ein 1—2 m.m. dicker sichelförmiger, missfarbiger, gelber von oben nach unten 6 m.m. messender *Streifen*, welcher *unmittelbar unter der Calcarina-Rinde entsprechend* dem oberen Abschnitt des Bodens der Fissura liegt.

Übrigens ist die Hemisphäre überall normal.

Die rechte Hemisphäre.

Der Occipitallappen ist vielleicht im Ganzen ein *wenig atrophisch* und schärfer als sonst vom übrigen Gehirn abgesetzt.

Sonst finden sich an der Oberfläche oder im Mark keine makroskopischen Veränderungen.

Sie wurde auch in 1-c.m. dicke frontale Scheiben geschnitten.

Schnitte 1—7 c.m. vor der Occipitalspitze sind völlig normal, sowohl an der Oberfläche, wie im Mark.

Die *Sehstrahlung* erscheint ein wenig schmal, ohne dass ein bestimmter Abschnitt derselben vorzugsweise getroffen ist. So z. B. misst sie im unteren Abschnitte, dem Boden der Fissura calcarina gegenüber, kaum 2 m.m. und die mittlere Schicht kaum 1 m.m.

Am *Schnitt 8.5 c.m.* (Taf. XXII. Fig. 5.) in der Frontalebene des Pulvinars tritt erst eine Veränderung in Form einer 1 m.m. breiten und 9 m.m. hohen *gelbrothen Narbe* hervor; diese liegt fast unmittelbar unter dem Ependym des lateralen Ventrikels und mit dem unteren Ende entsprechend der nach hinten verlängerten Fissura Sylvii.

Schnitt 9 c.m. (Taf. XXII. Fig 4.) Die Narbe ist hier in vertikaler Richtung bedeutend verlängert, misst an Breite 1—2 m.m., an Höhe 17 m.m. und bildet einen sichelförmigen Streifen im subkortikalen Marke der Rinde des hintersten Abschnittes der Fissura Sylvii.

Die Rinde ist makroskopisch nicht berührt; das die Narbe umgebende Mark ist kaum verfärbt, ausgenommen in der unmittelbaren Nähe der Narbe.

Die *Sehstrahlung.* Die Narbe liegt am oberen äusseren Umfange der Sehstrahlung und erstreckt sich nicht unter das Pulvinar bis in sie hinein.

Die Narbe tangirt die Aussenseite der Capsula interna.

Schnitt 10 c.m. (Taf XXII. Fig. 3.) durch die Centralganglien.

Die gelbrothe Narbe ist bedeutend höher, liegt im subkortikalen Mark der Insula unmittelbar subkortikal und umfasst bogenförmig die Rinde der Insula, sowohl dorsal wie medial. Breite 1 – 2 m.m., Höhe c:a 30 m.m. Die Narbe liegt etwa 5 m.m. lateral vom Tractus opticus.

In der Gitterschicht des Thalamus liegt auch ein gelblicher *malacischer Herd* und sendet 2 kleine 2—4 m.m. lange Ausläufer in den Thalamus hinein. Grösse und Form s. die Fig.

Sonst sind die Rinde, das Mark und die Centralganglien makroskopisch normal.

Schnitt 11 c.m. (Taf. XXII. Fig. 2.) durch das Corp. mamillare. Die sich nach unten in der Höhe des Tractus opticus ausdehnende Narbe liegt fortwährend im subkortikalen Mark der Insula, der Capsula externa entlang, misst an Höhe etwa 30 m.m., an Breite 1 m.m., dem Tractus gegenüber 3 m.m. Der Abstand vom Tractus 6 m.m.

Schnitt 12 c.m. (Taf. XXII. Fig. 1.) Die Narbe hat sich bedeutend vermindert, liegt im subkortikalen Mark am oberen Winkel zwischen der Insula und dem Operculum superius. Höhe 12—14 m.m.. Breite 1 – 2 m.m.

Die Capsula interna ist nicht berührt.

An mehr frontalen Schnitten findet man keine Veränderung. *Pons* und *Medulla oblongata* ohne Befund.

Mikroskopisches.

Behufs genauerer Erforschung der Einwirkung der Hæmorhagie auf das umgebende Gewebe wurden die *Centralganglien* der rechten Hemisphäre in eine zusammenhängende Reihe mikroskopischer Schnitte zerteilt.

Die hämorrhagische Cyste hatte auch mikroskopisch dieselbe Ausdehnung, wie makroskopisch, und diese erhellt aus den Fig. 1—5. Taf. XXII. Dagegen hatte die Blutung durch den Druck nicht nur auf das zunächst liegende, sondern auch auf entfernteres Gewebe so nachteilig eingewirkt, dass dieses Gewebe seine Textur verloren hatte.

An den occipitalsten Schnitten (a. 1.) trennt nur eine dünne, anscheinend nekrotische Wand die Cyste von dem Unterhorn (Fig. 5. hæm). Das umgebende Gewebe ist in einer Ausdehnung von nur 1—2 m.m. degenerirt. Weiter nach vorn (a. 145—c:a 300), wo das Pulvinar mit dem lateralen Gewebe zusammenfliesst, hatte die Blutung viel weiter auf das Gewebe eingewirkt, nämlich auf die ganze dorsale Hälfte des Pulvinars und die von dem lateralen Umfange einstrahlenden Fasern. Noch weiter vorn (a. 300—c:a 450) war die innere Kapsel entsprechend der Mitte der Blutung zerstört.

An den zunächst folgenden etwa 200 Schnitten war die innere Kapsel erhalten geblieben und bildet nach innen eine Barrière gegen die Zerstörung. An den mehr frontalen Schnitten liegt die Cyste an der Aussenseite des Linsenkörpers und hat das Putamen in weiter Ausdehnung degenerirt. Dagegen war der vorderste Abschnitt des Putamens vor der vorderen Commissur erhalten geblieben. (Fig. 1. Taf. XXII.)

In Folge der Einwirkung der Hämorrhagie verhalten sich die hauptsächlichen Ganglien folgendermaassen.

Nucleus caudatus: Obschon dieses Ganglion von der Hæmorrhagie weder direkt, noch indirekt etwas gelitten hat, so ist es doch im vorderen Abschnitt, etwa dem Nucleus anterior thalami entsprechend, und noch etwas weiter nach vorn durch *mehrere kleine* 1 – 2 m.m. grosse *Malacien* durchsetzt. In mehr occipitalen Abschnitten scheint der Körper des Nucleus caudatus unversehrt zu sein.

Thalamus opticus. Der frontale Abschnitt des Thalamus ist von der Blutung überhaupt unberührt.

a) Der *Nucleus anterior* sowie seine Kapsel und die Columna sind normal.

b) Der *Nucleus internus* ist auch nicht verändert, weder in mehr frontalen, noch occipitalen Abschnitten.

c) Der *Nucleus externus* ist vorn, im Gebiete des Nucleus anterior, normal und zeigt zahlreiche in das Ganglion einstrahlende Bündel und Fasern. Dagegen treten in mittleren Teilen entsprechend den hintersten Abschnitten des Tractus, in einer Ausdehnung von etwa 200 Schnitten. also 5—6 m.m., im ventro-lateralen Umfange Zeichen einer Veränderung auf, welche nach hinten in Folge der Druckwirkung der Hæmorrhagie deutlicher hervortritt. Vorn in dieser Partie ist nur ein *Ausfall* einer grösseren Anzahl von Fasern in einer Zone, entsprechend *der Gitterschicht,* vorhanden, wodurch das Gewebe unter der Loupe etwas porös erscheint. Die Porosität ist am meisten ausgesprochen, wo die Haubenstrahlung die innere Kapsel erreicht. Nach hinten entspricht diese veränderte Stelle dem Punkt an der inneren Kapsel, wo diese zerstört oder durchbrochen ist. Dieser Partie entsprechend treten *im lateralen Umfange des Thalamus,* siehe Fig. 3. Taf. XXII., zwei kleine unregelmässige 2—3 + 1 m.m. grosse *Malacien* auf. Diese hängen weiter occipitalwärts fast mit der erwähnten grossen hämorrhagischen Cyste durch Ausläufer zusammen.

Im ganzen occipitalen Abschnitte des Thalamus ist deshalb die *Gitterschicht* auf einer langen Strecke fast vollständig zerstört, sowie die in den Thalamus vom lateralen Umfange einstrahlenden Bündel. Das Gewebe ist einer durchgreifenden Nutritionsstörung unterworfen und kann nicht als funktionsfähig betrachtet werden.

Die Haubenstrahlung ist in ihrem lateralen Abschnitte medial von der inneren Kapsel auf einer weiten Strecke *durchtrennt* und ihre Verbindung mit den mehr centralen Teilen also aufgehoben.

Der *Nucleus ruber* ist nicht direkt berührt, wohl aber, wie es scheint, eine ventral von der Haubenstrahlung liegende, Partie.

Der *Luys'sche Körper* ist frei, sowie der Meynert'sche Schenkel.

Pulvinar. Schon an den occipitalsten Schnitten ersieht man, dass das Pulvinar, und besonders seine dorsale Hälfte, einer wichtigen Ernährungsstörung unterliegt, indem die Fasern daselbst fast verschwunden und die Zellen meistens in *Pigmentkörner* verwandelt sind. Das *Stratum zonale* ist jedoch übriggeblieben. Weiter nach vorn trifft diese Veränderung hauptsächlich die obere Hälfte bis die obern 2 Drittel, während im unteren lateralen Umfange zahlreiche Bündel einstrahlen. Nur das dem äusseren und inneren Kniehöcker am nächsten liegende Gewebe hat seine Textur bewahrt. (Taf. XXV. Fig. 6.)

Das optische System.

Der *Tractus opticus* ist deutlich *nicht* von der Blutung *berührt*. Der Durchschnitt färbt sich intensiv und zeigt keinen Ausfall, ausgenommen auf einem ganz kleinen Gebiete am untern medialen Umfange und an der medialen Spitze. Das erste Gebiet umfasst 1+1/3 m.m., das Andere c:a 1/3+1/3. Hier scheinen einige Fasern geschwunden zu sein, aber zahlreiche finden sich auch hier erhalten. An andern Durchschnitten kann man von einen solchen Schwund kaum etwas sehen. Dagegen ist der Tractus in einer Strecke in der Weise gedrückt, dass der untere Rand nicht gerade, sondern eingebuchtet ist.

Das Gewebe dorsal vom Tractus zeigt dagegen einen deutlichen Faserschwund.

Der äussere Kniehöcker hat überhaupt seine *Form* vollständig bewahrt. Seine *Kapsel* ist *dick*, die Markleisten deutlich und die *Zellen*, sowohl die grossen wie die kleinen, *zahlreich*. Das Ganglion dürfte desshalb als *ziemlich normal* zu betrachten sein.

Das Wernicke'sche Feld enthält zahlreiche Bündel.

Die Sehstrahlung. Eine auffallende *Atrophie* in der äussersten Schicht – der Fasciculus longitudinalis – besteht hier an den Präparaten, welche den Figuren 5. u. 6. Taf. XXV entsprechen. Zahlreiche Fasern sind jedoch übrig geblieben. Besonders in der mittleren Schicht der Sehstrahlung und in der Höhe des Kniehöckers liegen zahlreiche dicke, gut gefärbte Bündel.

Der innere Kniehöcker scheint im Ganzen *normal* sowohl hinsichtlich der Form wie der Kapsel und tieferer Bündel.

Corpora quadrigemina anteriora. Reichliche Faserbündelnetze in allen verschiedenen Schichten. Die radiären Fasern zahlreich. Das Brachium anterius zeigt einen geringfügigen Faserschwund.

Corpora quadrigemina posteriora ohne Besonderes.

Linsenkörper: Dieses Ganglion ist durch die Hämorrhagie am nächsten betroffen und am meisten zerstört. In Folge dessen ist

das *Putamen* in seiner ganzen Länge von hinten, bis zur frontalen Ebene des Nucleus anterior, zerstört. Dann folgt nach vorn eine Strecke, in der das Ganglion zwar vorhanden ist, aber gewiss in seiner Structur verändert. Weiter nach vorn ist das Putamen anscheinend ziemlich normal und Bündel treten in ihm auf.

Der *Globus pallidus* ist auch *in occipitalen Abschnitten völlig destruirt*. Seine Textur tritt erst an mehr frontalen Schnitten hervor, etwa entsprechend der Ebene des Mamillarkörpers. Hier ist jedoch das äussere Glied wesentlich verändert und nur im inneren Gliede treten die dicken Bündel und die Kapsel deutlich hervor.

Etwas weiter nach vorn hin ist das äussere Glied besser erhalten und ist die *Ansa lenticularis* sehr *deutlich*.

Capsula interna. Der frontale Abschnitt ist normal. Im Ganzen ist dies auch der Fall im mittleren Bereiche, wenn auch hier an der Aussenseite die Hämorrhagie eine Anzahl Fasern zum Schwund gebracht hat. Der *hintere Abschnitt* ist dagegen auf einer Strecke von wenigstens 150 Präparaten, also etwa 5 m.m. *vollständig zerstört*, in einer vertikalen Ausdehnung von etwa 5–8 m.m. entweder mehr nach oben oder in der Höhe der Haubenstrahlung.

Epikrise.

Kurzer Krankenbericht. Keine Heredität. Weder Alkohol-Missbrauch, noch luetische Infektion. Seit etwa zehn Jahren gedrückte Stimmung in Folge von Beinbruch. Seit Mai 1893 hat sich eine grosse Ovarialgeschwulst entwickelt. Seit einigen Jahren Kopfschmerz und Schwindelanfälle, vor vier Jahren Schwindelanfall mit rechtsseitigen Gesichtshallucinationen. Die gegenwärtige Krankheit fing am 10. Februar 1894 an. Pat. hatte einen Schwindelanfall, fiel um, verlor das Bewusstsein nicht, wurde gelähmt in der linken Seite und wahrscheinlich hemianopisch. Der Mund war verzogen, die Stimme geschwächt, die Empfindung abgestumpft, Schmerzen entstanden in der linken Seite; linker Arm und linkes Bein wurden gelähmt. Sie hatte am folgenden Tage eine rechtsseitige Gesichtshallucination. — *Stat. præs.* Mitte Februar. Gute Intelligenz, keine Aphasie, Kopfweh. Geruch links vermindert, linksseitige Hemianopsie mit koncentrischer Gesichtsfeldescinengung. Gesichtshallucination nach rechts. Keine hemianopische Pupillenreaktion. Augenablenkung nach rechts. Sensibilität im Gesichte links vermindert. Unterer Facialis geschwächt. Gehör links vermindert, Geschmack ebenso. Zunge weicht nach links ab. Sensibilität links in allen Qualitäten verschwunden. Linker Arm paretisch wie das linke Bein. Nachher allmählich Besserung. Die Hemianopsie verschwand. Die Sensibilität fortdauernd bedeutend herabgesetzt. Die Motilität etwas gebessert. Im September Status idem. Im November Verschlechterung, Hallucinationen nach rechts und partielle Hemianopsie nach rechts. Im November Gesichtshallucinationen auch nach rechts. 17. December 1894 plötzlicher Tod.

Diagnose. *Art der Läsion*. Die Arteriosklerose, die Schwäche des Herzens in Folge von Kompression, die wiederholten Schwindelanfälle, das Fehlen von Bewusstlosigkeit bei dem Insulte und von Konvulsionen sprachen für Thrombose und gegen Hämorrhagie. Der Umstand, dass die Hemianopsie später verschwand, sprach dagegen mehr für Hämorrhagie. Bei der Sektion wurde eine hämorrhagische Cyste angetroffen, und zwar eine grössere in der Capsula externa der rechten Hemisphäre und eine kleine Blutung im Marke der Fissura calcarina, (Taf. XXII. Fig. 6—8.) aber ausserdem einige kleinere Malacien im rechten Thalamus, (Fig. 3. Taf. XXII).

Die mikroskopische Untersuchung, (Fig.6. Taf. XXV) zeigte, dass durch die Hämorrhagie ein bedeutender Druck ausgeübt worden war, weshalb auch die zunächstliegenden Teile, das Putamen und die innere Kapsel, zum Zerfall gebracht waren. Dessen ungeachtet fehlten bei dem Insulte alle Konvulsionen, wie es nicht selten bei Hämorrhagie in den Centralganglien der Fall ist, und zwar wahrscheinlich deshalb, weil die dünne von der Insularinde gebildete Wand dem Drucke nachgiebt.

Sitz der Läsion. Bei dem Fehlen aller Reizsymptome und in Anbetracht der ausgeprägten Anästhesie wurde eine kleine Blutung in der Nähe der innere Kapsel angenommen, und zwar so gelegen, dass sie die Sehbahn irgendwo interessiren konnte. Diese Lokalisation wurde später bestätigt, da die Hemianopsie verschwand. Die kurz vor dem Tode und auch früher eingetretenen Gesichtshallucinationen wurden in dem linken Occipitallappen lokalisirt.

Die Lokaldiagnose wurde bei der Sektion in befriedigender Weise bestätigt. An beiden Stellen wurden Hämorrhagien nachgewiesen.

Analyse der Symptome.

Psyche. Mit Ausnahme der Gesichtshallucinationen, welche Pat selbst bei voller Intelligenz beobachtete, waren keine psychisehen Störungen vorhanden. Im Gegenteil war die klare Intelligenz und das gute Gedächtniss auffallend.

Aphasie war nicht vorhanden.

Kranialnerven. I. Die leichte Verminderung des Geruches links findet in dem Sektionsbefund keine Erklärung.

II. Besonderes Interesse beansprucht die linksseitige *Hemianopsie*. Die beigefügten fünf Perimeter-Karten zeigen am besten den Wechsel in der Grösse der Gesichtsfelder. Den $^{17}/_{2}$, also eine Woche nach dem Insulte, bestand eine linksseitige Hemianopsie mit ausgedehnter koncentrischer Einschränkung beider Gesichtsfelder, aber besonders des linken (Karte I). Den $^{28}/_{3}$ war die Hemianopsie verschwunden, aber die koncentrische Einengung bestand fort, grösser links als rechts. Im rechten Auge war das Gesichtsfeld nach unten links besonders eingeschränkt ohne dass jedoch der Defekt als quadrantiseher bezeichnet werden kann (Karte II). Den $^{2}/_{6}$ sind beide Gesichtsfelder bedeutend grösser ohne die normale Ausdehnung erreicht zu haben (Karte III). Etwas kleiner erschienen sie den $^{6}/_{9}$ (Karte IV) und endlich nach der erneuerten Gesichtshallucination nach rechts trat eine deutliche Einengung der rechtsseitigen Gesichtsfelder ein und gleichzeitig vermehrte sich die koncentrische Einengung (Karte V).

Dass die bei dem Insulte eingetretene linksseitige Hemianopsie durch den Druck verursacht wurde, ist ja klar. Die Figur 2 u. 3 zeigen wie nahe an dem hintersten Absehnitt des Tractus der Blutherd liegt; und dadureh erklärt sich die Hemianopsie genügend als ein Drucksymptom. An welehen Punkt dieses Drucksymptom sich am meisten geltend machte, ist schwierig zu sagen. Das Fehlen der hemianopischen Pupillenreaktion verlegt diesen Punkt mehr occipital als der Tractus, also etwa in die Gegend des Kniehöckers. Jedenfalls beweist der Fall, dass eine *Zerstörung der inneren Kapsel dorsal vom Kniehöcker*, also entsprechend dem Gebiete, wo die sensible Bahn heraufsteigt, *nicht* an und für sich *Hemianopsie verursacht*. Die Hemianopsie war nämlich vorübergehend, aber die Zerstörung der inneren Kapsel dauernd.

Aus der mikroskopischen Untersuchung geht auch hervor, dass die ganze dorsale Hälfte des Pulvinars der einstrahlenden schönen Bündel entbehrte. Diese waren nämlich an dem Einstrahlungspunkt am lateralen Rande des Ganglions abgeschnitten oder zum Schwund gebracht. Die erwähnte Hälfte des *Pulvinars* war auch in der Textur so *wesentlich verändert*, dass sie gewiss nicht funktionieren konnte. Diese Texturveränderung dehnte sich auch, wie die Fig. 6. Taf. XXV zeigt, nach unten bedeutend aus, so dass nur ein kleines ventrales Gebiet des Pulvinars als normal zu betrachten war.

Der Fall bestätigt also die schon früher von mir ausgesprochene Ansicht, dass die *Hauptmasse des Pulvinars*, wie die innere Kapsel, *keine* solehen *Sehfasern enthält*, durch deren Zerstörung ein Defekt im Gesiehtsfelde entsteht.

Die kurz vor dem Tode entstandene Einsehränkung des Gesiehtsfeldes naeh reehts wurde gewiss durch die Blutung im linken Occipitallappen verursacht. Vielleieht hätte man eine vollständige Hemianopsie erwartet, aber die Blutung scheint eher einen Druek auf die Rinde ausgeübt, als die zur Fissura calcarina verlaufenden Fasern durchtrennt zu haben.

Aus der Perimeter-Karte kann man nieht ersehen, dass die Blutung mehr dorsal als ventral gelegen ist; d. h. keine Quadrant-Hemianopsie naeh unten bestand.

Koncentrische Gesichtsfeldseinschränkung. Diese war besonders kurz nach dem Insulte (Karte I) ausgeprägt, um sich später wesentlich zu vermindern, ja beinahe zu verschwinden. Naeh dem Insulte den $^{10}/_{11}$ nahm sie zu. Vor dem $^{10}/_{11}$ war sie gewöhnlieh grösser im linken Gesiehtsfelde, ausgenommen am $^{2}/_{6}$. Das gewöhnliehe Verhältniss bei einer Amblyopie croissée war also vorhanden; und die Erklärung wird die oben mehrmals erwähnte. Die *linke Cornea* hatte auch eine *herabgesetzte Empfindlichkeit*.

Gesichtshallucinationen. Schon vier Jahre vor dem ersten Insulte hatte Pat. einen von rechtsseitigen Gesichtshallucinationen begleiteten Schwindelanfall. Am Tage nach dem Insulte sah sie von Neuem dergleichen Erseheinungen. Beide traten an der Decke hervor. Einmal in Febr. sah sie eine Dame nach rechts. Endlich am $^{8}/_{11}$ ist eine solche Hallucination auch bemerkt worden und ebenso am $^{30}/_{11}$, als sie kleine Kinder an der rechten Seite des Bettes sah. Es ist dann der Befund im linken Occipitallappen von grossem Interesse. Hier fand sich wie schon erwähnt *unter der Fissura calcarina* ein *kleiner Blutherd* frischen Datums, welcher in einem älteren kleinen Herd eingebettet war. Da keine anderen Veränderungen im linken Occipitallappen angetroffen wurden, so unterliegt es keinen Zweifel, dass die erwähnten Gesichtshallucinationen in Verbindung mit diesen Blutherden zu setzen sind. Dabei ist ein auffallender Untersehied zwisehen der Lage der in diesem Falle vorhandenen Läsion und derjenigen vorhanden, welche in früheren Fällen zum Beispiel Fall Sundelin, S. 127 und Eklund S. 137 erwähnt sind. In diesen Fällen war der Reiz in der lateralen Fläche des Occipitallappens lokalisirt, hier aber in der Gegend der Fissura calcarina. In den vorigen Fällen lag die Läsion ausserhalb des eigentlichen Sinnescentrums, in diesem innerhalb. Ich verweise in Bezug darauf auf Fall Sundelin, S. 127 — Auch hier waren die Augen in Zusammenhange mit der Hallucination nach rechts abgelenkt. (Stat. 15.—26. Februar).

III, IV, VI. Diese Nerven boten sonst nichts Bemerkenswerthes dar.

V. Die Sensibilität des Gesichts zeigte sowohl ein Reizsymptom, Ameisenkriechen, wie Anästhesie, und zwar in Folge von Zerstörung des hinteren Absehnittes der inneren Kapsel.

VII. Die Parese hat nur den unteren Ast und den Gaumen getroffen.

VIII. Die *Gehörstörung* im linken Ohre erklärt sich leieht. Die Figuren 3 u. 4 zeigen, dass die Läsion der Gehörbahn anliegt.

IX. Die *Geschmackstörung* links ist, wie bekannt, bei

Hemiplegien ungewöhnlich und findet auch im Sektionsbefund keine genügende Erklärung. In September war sie nicht mehr nachzuweisen.

XI, XII. Die gewöhnlichen Störungen waren vorhanden.

Sensibilität. Dieser Fall unterschiedet sich von der Mehrzahl darin, dass die *Anästhesie so ausgeprägt* war, obschon die motorische Paralyse selbst im linken Arme nicht absolut war. Diese Anästhesie *dauerte* auch *bis zum Tode* fort. Sie war nach dem Insulte *auch am Rumpfe vollständig* und selbst der *Muskelsinn war erloschen*. Eine geringe Besserung war zwar im März zu beobachten, aber später im September empfand Pat. weder Kälte, noch Wärme und der Muskelsinn war bedeutend herabgesetzt. Tast-, Ort- und Schmerzsinn waren dagegen etwas gebessert.

Alle diese Störungen finden ihre Erklärung in der *vollständigen Durchtrennung der inneren Kapsel*. Die Läsion hatte die Kapsel gegenüber der Haubenstrahlung oder höher hinauf getroffen, und entsprach also der hintern Hälfte der Kapsel, in sagittaler Richtung gerechnet. Pat. litt viel an *Schmerzen* in der linken Seite, in der Schulter, im Hals und im Fussgelenk. Ob diese central oder peripherisch waren, ist ungewiss.

Motilität. Die Paralyse war zwar sehr ausgesprochen, aber nicht so vollständig wie die Anästhesie. Sowohl im Arm wie im Beine konnten einzelne kleine Bewegungen ausgeführt werden. Im März war eine Besserung im Bein und selbst im Arm eingetreten.

Diese Verhältnisse stimmen damit, dass der motorische Abschnitt der inneren Kapsel relativ verschont war.

Die *vasomotorischen* Störungen im linken Bein waren recht ausgesprochen.

In *pathologisch-anatomischer* Hinsicht ist es interessant, dass in der Gratiolet'schen Strahlung fast nur die äusserste Schicht — der Fasciculus longitudinalis — von Atrophie betroffen ist. Die mittlere Schicht ist fast normal. (Taf. XXV. Fig. 5.)

Zusammenfassung der Resultate.

Im zweiten Teil dieses Werkes sind alle diejenigen im Jahre 1892 bekannten Fälle von Hemianopsie zusammengestellt, aus welchen Schlüsse über den Verlauf der Sehfasern zu ziehen waren. Diese positiven Fälle von Hemianopsie waren indessen nicht geeignet, die Bedeutung der sogenannten subkortikalen Ganglien, des äusseren Kniehöckers, des Pulvinars und des Colliculus anterior nachzuweisen; und zwar aus dem Grunde, dass in allen bis dahin mitgeteilten Fällen zwei oder alle drei dieser Ganglien gleichzeitig von den Läsionen entweder direkt betroffen waren, oder, wo eine isolirte Läsion, wie in den Fällen 10 und 11 (S. 271), nur des Pulvinars vorhanden war, lag eine Blutung vor, welche indirekt auch auf den Kniehöcker einwirken konnte, oder die Beschreibung war, wie im Falle 26 (S. 276), so unvollständig, dass eine Läsion des Kniekörpers nicht ausgeschlossen war.

In Folge dessen sprach ich die Ansicht aus: »Die Lösung der bedeutungsvollen Frage wird also nicht durch die positiven Hemianopsiefälle entschieden; sie muss auf anderem Wege gesucht werden; und wenn überhaupt eine Lösuug dieser Frage auf dem klinischen Wege erreicht werden soll, so kann dieses nur durch eine Zusammenstellung der negativen Fälle geschehen.»

In der Zwischenzeit habe ich in dem verhältnissmässig kleinen mir zur Gebote stehenden klinischen Materiale solche Fälle gesucht. Was ich gefunden, ist hier oben mitgeteilt. Ausserdem hat mein verehrter Freund, der bekannte Specialist Dr H. Wilbrand in Hamburg, mir einige überaus werthvolle Fälle zur Bearbeitung gefälligst überlassen, welche diese Frage in interessanter Weise beleuchten und unsere Kentnisse über die Organisation der subkortikalen Ganglien wesentlich erweitern.

Was beweisen nun diese Fälle?

Zuerst ist dann daran zu erinnern, dass durch *Charcot* und seine Schüler (Vgl. Féré, Troubl. funct. de la vision, Paris 1882, u. A.) der Satz aufgestellt wurde, dass eine Läsion des hinteren Drittels der Capsula interna Hemianopsie hervorrufe und dass die Sehfasern folglich die innere Kapsel durchpassiren. Diese Lehre, welche mit der Lehre vom »Carrefour sensitif» in naher Beziehung stand, wurde dann als ein Axiom von der gelehrten Welt acceptirt und spielt noch im Zusammenhang mit der Lehre von dem bilateralen höheren Gesichtsfelde in der Rinde der Angularwindung eine gewisse Rolle. Als Stütze für die Ansicht von dem Durchgang der Sehfasern durch die Capsula interna, wurden einige Fälle von Läsion der Kapsel mit Hemianopsie angeführt. Aber keiner der mitgeteilten Fälle, in denen übrigens jede mikroskopische Untersuchung fehlt, ist beweisend, wie aus der kritischen Prüfung aller diesbezüglichen Fälle (s. Teil II) hervorgeht.

Dagegen liegen mehrere Fälle vor, wo eine Läsion bezw. eine Blutung in der inneren Kapsel indirekt durch Druck eine Hemianopsie hervorgerufen hat. In dieser Beziehung sind mehrere der obigen Fälle lehrreich.

Im Falle 16 Hinrichsen fand sich eine frische Blutung sowie Hemianopsie; die Lage des Blutherds erhellt aus den Figuren 5—7. Tafel XVII. Die mikroskopische Untersuchung zeigte aber, dass der auf die innere Kapsel, auf Thalamus und Pulvinar begrenzte Herd auf den Kniehöcker drückte und selbst eine bei der Weigert'schen Färbung nachweisbare chemische Veränderung der Sehfasern verursacht hatte, welche die Hemianopsie genügend erklärt. (Taf. XIX. Fig. 13.)

In derselben Weise verhält sich die Sache im Falle Jan Andersson (Teil I. Fall 15, und Teil III. S. 177), wo sich die Blutung auf dieselben Teile beschränkte. (Taf. XIX. Fig. 14.)

Beide diese Fälle erklären in ungezwungener Weise, wie eine Läsion der erwähnten Teile Hemianopsie hervorrufen kann, ohne anzunehmen, dass diese Teile Sehfasern enthalten. Dass in der That eine ausgedehnte Läsion in diesen Teilen auch ohne Hemianopsie stattfinden kann, beweisen die Fälle 17 und 18. In jenen war ein nicht unbeträchtlicher Abschnitt des Thalamus und des Pulvinars zerstört, ohne dass je eine hemianopische Gesichtsfeldseinschränkung beobachtet worden war. Hier lag nicht eine Blutung, sondern eine Malacie vor, welche, wie bekannt, nur geringe Fernwirkung ausübt. Dass in der That das Pulvinar, der Thalamus und die innere Kapsel nicht Sehfasern enthalten, das beweist übrigens der Fall 8 (Teil III. S. 88.), wo eine noch grössere ältere Läsion vorhanden

war, und wo fast das ganze Pulvinar und das hintere Drittel der Kapsel zerstört waren (Taf. XIII), und auch die Fälle 12 und 13 sind in dieser Hinsicht belehrend. Im Falle 12 fand sich eine grössere Cyste im rechten Pulvinar, ohne dass hier eine linksseitige Hemianopsie erschien, und im Falle 13 war das ganze Pulvinar geschrumpft, aber nur eine Quadrant-Hemianopsie nach unten vorhanden, welche durch die Läsion des dorsalen Abschnittes des Kniekörpers ohne Zwang erklärt wird.

Noch einen wichtigen Beweis liefert der Fall 18. Hier entstand die Hämorrhagie in dem Putamen und der äusseren Kapsel und übte von hier aus einen ansehnlichen Druck auf die innere Kapsel und auf das Pulvinar aus, welches auch zum grossen Teil degenerirt war. Anfangs trat eine vollständige Hemianopsie auf, gewiss in Folge von dem Druck auf die Sehbahn und besonders auf den naheliegenden äusseren Kniehöcker; bald nachher, als der Druck durch die Resorption des Blutes erleichtert wurde, verschwand die Hemianopsie vollständig ungeachtet der permanenten Veränderung der inneren Kapsel und des Pulvinars. Stellt man alle diese exakten Beobachtungen zusammen, in welchen sowohl im Leben Perimeterkarten aufgenommen wurden, als auch post mortem genaue mikroskopische Untersuchungen vorgenommen sind, so ist der Schluss völlig berechtigt, dass im Pulvinar und in der inneren Kapsel keine solchen Schfasern enthalten sind, durch deren Zerstörung Skotome im Gesichtsfelde entstehen.

Dieser Schluss wird ausserdem durch den von Zacher mitgeteilten Fall (Teil II. S. 278) bestätigt, wo »das ganze Pulvinar mit Ausnahme der peripheren Schicht degenerirt» war. »Es fehlen hier fast alle Nervenfasern, desgleichen findet sich kaum noch eine normal aussehende Ganglienzelle mehr vor; das ganze Gewebe schien in Zerfall begriffen. In den mehr caudalen Partien begegnet man noch normal aussehenden Ganglienzellen». Der äussere Kniehöcker war »vollständig intakt» und das Sehfeld nicht beschränkt.

Was dann die Bedeutung des Colliculus anterior Corp. 4-gemini für der Sehakt betrifft und besonders die Frage, ob er Sehfasern in der oben erwähnten Meinung enthält, so liefern die obigen Fälle zur Lösung dieses Problems nur einen Beitrag. Im Fall 13 war das ganze Pulvinar geschrumpft und gewiss alle Verbindung zwischen dem Tractus und dem Colliculus anterior aufgehoben (S. 163). Dessen ungeachtet war nur eine Quadrant-Hemianopsie vorhanden, welche durch die Destruktion des dorsalen Abschnittes des äusseren Kniekörpers genügend erklärt wird.

Übrigens weise ich betreffs des Colliculus anterior auf den Teil II. S. 278 hin.

Hieraus folgt, dass den vielen in das Pulvinar und gegen den Colliculus anterior verlaufenden Tractusfasern andere Funktionen zuerkannt werden müssen; und es leidet wohl keinen Zweifel, dass diese als reflexvermittelnde Fasern betrachtet werden müssen. Hinsichtlich der Fasern zum Colliculus anterior weise ich auf die S. 109 u. ff. gegebene Darstellung hin.

Das hauptsächliche subkortikale Sehganglion, welches also alle Sehfasern aufnimmt, ist also der äussere Kniehöcker. Dieses Ganglion enthält nicht nur die Makularfasern (Vgl. Flechsig, Gehirn und Seele, S. 71), sondern auch die peripherischen. Auch scheint v. Leonowa nachgewiesen zu haben, dass sowohl grobe wie feine Tractusfasern sich in dem Ganglion verzweigen. Und da dieses zwei Arten von Zellen, grosse und kleine Zellen enthält, so liegt es nahe zur Hand, anzunehmen, dass diese beiden Arten in gewissem Zusammenhang mit dem makularen und peripherischen Sehen stehen, wenn auch zur Zeit kein Beweis für diese Hypothese vorliegt. Ausserdem ist es sehr wahrscheinlich, dass das Ganglion durch zahlreiche in verschiedener Richtung verlaufende Fasern in Verbindung mit nahe- und fernliegenden Teilen steht. In den obigen Fällen und in anderen, wo gewisse mit dem Kniehöcker in Zusammenhang stehende Bündel ausgefallen waren, hatte ich Gelegenheit zu beobachten, dass dicke Bündel den Kniehöcker in Verbindung mit der inneren Kapsel setzen. Diese Bündel verlaufen nach oben aussen. Andere verliefen nach aussen in den Temporallappen (?).

Noch andere Bündel verlaufen anscheinend nach unten und legen sich dem Pes an. Eine Verbindung mit dem Pulvinar scheint auch wahrscheinlich. Der Kniehöcker ist also sicher ein wichtiger Knotenpunkt, welcher Reflexe vermittelt.

Hinsichtlich der *Organisation des Kniehöckers* erlauben die obigen Beobachtungen auch einige wichtige Schlüsse. Schon im Teile II. S. 256, 355 u. ff., habe ich nachgewiesen, dass alle vorhandenen Thatsachen dafür sprechen, dass in der ganzen Sehbahn vom Auge an bis zur Rinde des Occipitallappens die Bündel der Retinahälften so zu einander gelagert sind, dass die Fasern der dorsalen Retinahälften in den Nervi optici, im Chiasma und in den Tractus, wie auch in der occipitalen Sehstrahlung dorsal im Verhältniss zu denen der ventralen Retinahälften liegen. Die Beweise für diesen Satz sind betreffs der Nervi optici und des Chiasma entscheidend, betreffs der Tractus noch nur vereinzelt und sind vielleicht anfechtbar; so ist es auch der Fall hinsichtlich der occipitalen Sehstrahlung; dagegen scheint der Hun'sche Fall (Teil II. S. 339) betreffs der Lage der Quadranten in der Rinde der Fissura calcarina überzeugend zu sein, und ein neuer Fall von *Lavista* (Verhandl. d. Kongress. in Rom 1894) bestätigt diese Ansicht. Aber wenn jede der erwähnten Thatsachen an und für sich auch etwas schwach ist, so liegt doch in der vollkommenen Übereinstimmung aller bekannten Thatsachen, sowie im Fehlen jeder wiedersprechenden Beobachtung ein überzeugender Beweis für die Richtigkeit der eben ausgesprochenen Ansicht. Diese Ansicht wird nun durch die obigen Fälle kräftig bestätigt. Der Fall 12 Heyden zeigt, dass die Fasern der dorsalen Retinahälften im Tractus dorsal liegen, und das System wird durch die Ergebnisse des Falles 13 Esche vervollständigt, indem er beweist, dass der dorsale Abschnitt des äusseren Kniehöckers die dorsale Hälfte der beiden Retinæ innervirt. Die bis dahin im Tractus getrennten Bündel für die beiden Augen mischen hier ihre Fasern mit einander, wie ich schon früher durch anatomische Untersuchung nachzuweisen suchte. Die Fälle 14 und 15 bestätigen diese Auffassung.

Weiterhin zeigt dieser Fall die wichtige Thatsache, dass im Kniehöcker eine konstante Lokalisation stattfindet und dass der dorsale und der ventrale Abschnitt einander nicht vertreten können.

V.

Zur Exstirpation der Hirntumoren.

Übersicht der Fälle:

A) Gelungene Extirpation.

Fall 19. Wef. Taf. XXIII. XXIV. XXV. Piasarkom in den Centralwindungen. Recidiv. Tod nach 3 Jahren.

Fall 20. Gustaf Jansson. Taf. XXVI. XXVII. Cystogliom in den Centralwindungen. Recidiv. Tod nach 8 Monaten.

B) Die Geschwulst nicht gefunden.

Fall 21. Erika Peterson. Gummata in der ersten Frontalwindung und am Chiasma. Tod 2 Tage nach der Operation.

Fall 22. Ullvén. Tumor im Kleinhirn(?) Palliative Operation. Tod 5 Monate nach der Operation.

Fall 19. Christina Wef.

46 Jahre. Dienstmagd.

Tafel XXIII. XXIV. XXV. Fig. 1—4.

Klinische Diagnose: Tumor cerebri, in hemisphær. dextr. (Gyro centr. post.).

Anatom. Diagnose: Dieselbe (Spindelcellsarkom) von der Pia mater aus.

Zusammenfassung. Nach 2 Schwindelanfällen mit Bewusstseinsverlust, im Alter von 13 und 25 Jahren, trat im 38. Jahre ein Schwindelanfall mit Jackson'scher Epilepsie in dem linken Bein auf. Später wiederholte Anfälle, von Parästhesien im linken Bein oder seltener im Arm eingeleitet, zuletzt in der rechten Seite. Rechtseitige Gesichtshallucinationen, sowie Geruch- und Gehörhallucinationen, scharf lokalisirte Schmerzen und andere Formen von Parästhesien waren auch Prodrome der Anfälle. Später Lähmung und Anästhesie der linken Seite. Exstirpation $^{27}/_{3}$ 1893. Nach der Operation Besserung; dann Recidiv. Tod d. $^{18}/_{1}$ 1896 durch Knickung der Medulla oblongata.

Eine grosse feste Geschwulstmasse hat die rechten Centralwindungen an der Mittellinie und den Parietallappen zerstört und das hintere Ende der linken hinteren Centralwindung komprimirt. — Ausserdem eine alte kleine Cyste im linken Occipitallappen und eine Narbe in der Pia. Pat. lebte fast 3 Jahre nach der relativ günstigen Operation.

Krankengeschichte.

Pat. wurde dreimal im Krankenhause gepflegt, nämlich 1891 $^{29}/_{9}$—$^{10}/_{12}$, 1892 $^{25}/_{2}$—$^{26}/_{5}$. 1893 $^{5}/_{2}$—1896 $^{18}/_{1}$. Tod $^{18}/_{1}$ 1896.

Anamnese. Die Eltern sind todt. der Vater starb an Lungenschwindsucht im 6. Jahre der Pat., die Mutter im Wochenbett. Keine nervöse Belastung, so viel bekannt, in der Familie, ausgenommen dass eine Tante nervös und ängstlich war. Nachdem Pat. im Alter von 9 Jahren Masern und Wechselfieber durchgemacht hatte, wurde sie von ihrer Tante aufgenommen, aber von ihr sehr schlecht behandelt. Oft war das Essen unzulänglich und auch die Behandlung sonst eine harte. Entkräftet durch Hunger, hatte sie im *13. Jahre* einen *Schwindelanfall mit Verlust des Bewusstseins*, aber ohne Krampf. Keine Schwäche in den Gliedern folgte darnach. — Sie wurde dann von wohlwollenden Leuten aufgenommen und war gesund und kräftig bis zum 24. Jahre. — Die Regel ware normal.

Schon frühzeitig kam sie in Dienst bei Bauern und wurde durch gröbere Arbeiten überanstrengt. Sie fühlte sich vom 24. Jahre an *müde* und litt oft an Kopfschmerz. Im nächsten Jahre hatte sie einen neuen *Schwindelanfall*, auch *mit Verlust des Bewusstseins*, aber *ohne Krämpfe*. Nach einigen Tagen war sie wieder arbeitsfähig. Von dieser Zeit bis zum 38. Jahre war sie ziemlich kräftig und gesund. Nur litt sie *bisweilen* an *Kopfschmerz* und Obstruktion.

1888. Mit dem Jahre *1888* begann sie sich von Neuem *matt* und schlecht zu befinden. Die Stimmung wurde auch unruhig. Bei einer traurigen Begebenheit — eine Person erkrankte plötzlich und erhob Jammergeschrei — wurde sie plötzlich von *Schwindel* befallen. Sie sank kraftlos auf einen Stuhl nieder, ohne das Bewusstsein zu verlieren, aber *krampfhafte Zuckungen* traten *im*

linken Bein auf, und *das rechte* wurde *schwach*. Sie konnte *nicht gehen*, sondern musste zu dem Bett *kriechen*. Jetzt musste sie 8 Tage das Bett hüten und war nachher immer *schwach*, besonders *im linken Bein*.

Einige Monate später begann sie *doppelt zu sehen* sowohl in kürzerem wie in längerem Abstande. Ihr Allgemeinzustand verschlechterte sich nach dieser Zeit allmählich. Um Johanni 1891 stellte sich *Kopfschmerz* nach und nach öfters ein, war doppelseitig, am stärksten *in der rechten Scheitelgegend* und *im Nacken*, und zwar besonders beim Heben von Lasten fühlte sie Stechen und Reissen in der rechten Kopfhälfte. Sie hörte auch *Sausen* und *Pfeifen* im *linken Ohr*. Auch hatte sie *Schmerzen* im Gesicht, besonders *in der rechten Gesichtshälfte* unter dem Auge, und hier soll auch *Schwellung* bestanden haben. Sie hatte gleichzeitig im linken Bein und auch etwas in dem rechten das Gefühl des Geschwollenseins.

1891. Im Jahre 1891 hat sie folgende Veränderungen bemerkt.

Psyche. Mit zunehmendem Kranksein wurde ihre Stimmung unruhiger, sie hatte *oft Schwindel* und wagte nicht ohne Begleitung ausgehen.

Die *Sprache* war nicht gestört.

Kranialnerven. I. Der Geruch wurde im Sommer schlechter und war zeitweilig verschwunden.

II. Die *Augen* wurden hervorstehend. Sie erinnert sich jedoch, dass es schon vor längerer Zeit bemerkt wurde, dass das eine etwas hervortrat, welches, erinnert sie sich nicht.

Die früher auftretenden Doppelbilder hat sie in den letzten Jahren weniger gesehen.

Lichterscheinungen in Form von Zickzacklinien oder Blitzen und Flammen. Diese *erschienen nach rechts* und zwar sowohl bei offenen, wie geschlossenen Augen.

III. IV. VI. S. oben

V. Keine Anästhesie in dem Gesicht; keine Schwierigkeit beim Kauen.

VIII. Gehör unvermindert.

IX. Der Geschmack war etwas herabgesetzt, aber nie verschwunden.

Spinalnerven.

Sensibilität.

In dem linken Bein hat sie wie zersprengende *Schmerzen* empfunden, und diese waren von *krampfartigen Zuckungen* begleitet. Sie fingen beide *in dem Fuss an* und gingen nach oben. Solche Anfälle sind zeitweise 2- bis 3-mal an einem Tage gekommen, aber in der Zwischenzeit war sie davon frei.

Im linken Arm fühlte sie nur selten Schmerzen.

Motilität.

In den Beinen, besonders *in dem linken*, war sie immer *schwach*. *Auch im linken Arm* war sie schwächer als im rechten.

Im Magen hatte sie oft Übelkeit empfunden, nie aber Erbrechen, und im Epigastrium hatte sie oft nach dem Rücken ausstrahlende Schmerzen.

Lues wird verneint und Alkohol hat sie nicht gebraucht.

Aerzte haben Bromkalium vorgeschrieben.

Wurde am $^{29}/_{9}$ 1891 ins Krankenhaus aufgenommen.

Status præsens vom Anfang Okt. bis 18. desselben Monats 1891.

Der *Allgemeinzustand* ist recht gut. Guter Körperbau, mittelgross. Der Appetit ist ziemlich gut. Temp. afebril. Puls s. unten. Respiration ohne Besonderes. Harn 1.016, sauer, ohne Eiweiss oder Zucker.

Die Arterien sind nicht sklerotisirt.

Subjektive Symptome.

Pat. klagt über oft wiederholtes *Kopfweh*, welches nicht immer den in der Anamnese angegebenen Charakter hat, sondern sich oft in den Schläfen und in der Stirn lokalisirt. Konstant empfindet sie *Sausen* in dem linken Ohr. Die früheren Magenschmerzen sind verschwunden. Über die Schmerzen und Parästhesien im Körper s. unten (Sensibilität).

Objektive Untersuchung.

Kopf. Beim Betrachten des Kopfes von oben, erscheint es, als ob das *linke* Tuber parietale mehr hervorragend wäre, was sich auch bei der Hutprobe bestätigte.

Bei der *Palpation* hat sie gewöhnlich keine Empfindlichkeit gezeigt. Ausnahmsweise hatte sie *grössere Empfindlichkeit* über dem *rechten Tuber parietale*.

Augen. Beide Augen sind hervorstehend, die Augenlider können jedoch geschlossen werden, und die oberen folgen den Bewegungen der Augen.

Die *Glandula thyreoidea* ist etwas vergrössert, ohne zu pulsiren.

Der *Puls* ist beschleunigt und klein, mehr links als rechts. Die Frequenz wechselt von etwa 70—85—90, beim Gehen über 100. Respiration 15.

Psyche. Der Gesichtsausdruck ist leidend, der Blick unruhig. Die Intelligenz gut. Das Gedächtniss ebenso.

Sprache. Keine Form von Aphasie ist vorhanden.

Kranialnerven. I. Kann Kampheröl und Alkohol unterscheiden, und zwar in beiden Nasenlöchern.

II. S. R. = 0.9; S. L. 0.8. Emmetropie auf beiden Augen. *Farbensinn*, geprüft nach der Holmgren'schen Metode, ist beiderseits normal. Die *Gesichtsfelder* für Weiss und für Farben sind beiderseits ziemlich gleichförmig koncentrisch eingeschränkt.

Ophthalmoskopisches: L. A. Die Grenzen der Papille sind diffus, die Papille geschwollen: ausgebildete Stauungspapille. R. A. Die Venen sind gross, etwas angeschwollen, die Grenzen noch nicht verwischt.

III. IV. VI. Pat. sieht oft Doppelbilder. Pupillarreflexe träge; die linke Pupille etwas grösser.

V. Keine Form von Anästhesie (Tast-, Schmerz-, Temperatur-, Ortsinn). Der Quintus ist beim Druck auf die Austrittsstellen, besonders auf die des Infraorbitalis, empfindlich. Der motorische Ast normal.

VII. Geringe Störung. Leichte Parese des linken unteren Facialis. Uvula etwas nach rechts hinüber gezogen.

VIII. Gehör gleich auf beiden Ohren. Das Trommelfell rechts normal, links etwas injicirt.

IX. Gesmack beiderseits gleich, sowohl an der Spitze wie an der Basis der Zunge. Prüfung mit Kochsalz und China.

X. Herzfrequenz und Respiration s. oben.

XI. Larynx normal.

XII. Zunge, weicht nicht ab.

Sensibilität.

Anästhesie: Tastsinn und *Drucksinn:* normal, ausgenommen an *dem linken Beine*, wo Pat., besonders am Unterschenkel, erst grössere Druckdifferenzen (von etwa 200 gr.) als an anderen Stellen unterscheidet.

Schmerzsinn: fehlt nirgends.

Ortsinn: normal, ausgenommen an *den Unterschenkeln*, besonders links.

Dorsum pedis links	4	c.m.	rechts	3	c.m.
Planta » »	3	»	»	3	»
Unterschenkel	7	»	»	6	»
Oberschenkel	5	»	»	4	»
Finger	1	»	»	1	»
Unterarm	3	»	»	3	»
Oberarm	3·5	»	»	3·5	»

Temperatursinn: unterscheidet leicht überall eine Differenz von einigen Graden.

Muskelsinn normal.

Elektrische Reizbarkeit: Keine Entartungsreaktion.

Motilität.

Pat. ist etwas schwächer auf der *linken* Seite als auf der rechten, besonders gilt dies von den *Beinen*, doch nach Angabe der Pat. nicht mehr als früher.

Der *linke Arm* nur wenig *schwächer* als der rechte.

Das *linke Bein* ist *bedeutend schwächer* als das rechte.

Beim *Gehen* will das linke Bein den Körper nicht gut tragen.

Reizsymptome.

Tremor nicht deutlich nachzuweisen.

Pat. ist bald bettlägerig, bald sitzt sie auf. Im Bette liegt sie immer auf der rechten Seite, indem sie bemerkt haben will, dass die Schmerzen und Krampfanfälle im linken Bein dann ausbleiben oder gelinder werden.

Reflexe. *Hautreflexe:* Der linke Plantarreflex schwächer als der rechte. *Patellarreflexe* stark.

Harn und *Faeces* gehen nie unwillkürlich ab.

Vasomotorische Störungen. Das linke Bein wird von der Pat. immer als kälter als das rechte aufgefasst. Kein objektiver Unterschied der Temperatur bei Messung (35.8).

Am linken Bein ein deutliches *Oedem.*

Trophische Störungen nicht vorhanden.

Innere Organe.

Lungen: normal.

Herz: Die Herzspitze liegt etwas tief, an der 6. Rippe, sonst nicht vergrössert. Töne normal.

Magen: Keine Salzsäure.

Leber und *Milz:* nichts Besonderes.

Behandlung: Jodkalium. Arsenik. Elektricität etc.

Tagesnotizen: $^{23}/_{10}$. Pat. hatte einen sogenannten Krampfanfall im linken Beine. Der Arzt konnte inzwischen nichts Abnormes nachweisen, weder Tremor oder Zuckungen, noch Herzklopfen.

$^{25}/_{10}$. 2 Anfälle an derselben Stelle. Der Arzt konnte nichts bemerken. Die Empfindung ging von unten nach oben.

$^{26}/_{10}$. Die Art. radiales beiderseits gleich.

$^{30}/_{10}$. Der linke Puls grösser als der rechte.

$^{1}/_{11}$. Krampfanfall. Dabei war Folgendes zu bemerken. Das linke Bein kann Pat. *nicht bewegen.* Die Sensibilität noch vorhanden. Keine *Krämpfe* oder *Tremor* nachzuweisen. Puls 104.

Pat. selbst giebt Folgendes an: Zuerst wurde sie warm und unruhig, dann fühlte sie Kraftlosigkeit und *Schwirren* im linken Bein *von den Zehen* bis in den Bauch hinauf und wie *Stechen* in der linken Hälfte des Bauches, sowie auch Gefühl von Zuckungen in der Bauchhaut. Nach dem Anfalle fror Pat. eine Weile, so dass sie zitterte, was immer nach den Anfällen eintreten soll.

$^{2}/_{11}$. 2 Anfälle und Kopfschmerz in den Schläfen.

$^{7}/_{11}$. Seit einigen Tagen Gefühl von Schwäche im linken Arm sowie *Schwitzen* in der linken Vola manus.

$^{20}/_{11}$. Anfall im linken Bein mit denselben subjektiven Symptomen wie früher. *Kontraktion der Muskulatur* des linken Beines wurde objektiv *beobachtet.* Diese begann peripherisch und ging nach oben; dann folgte eine tonische Kontraktion, welche sich in derselben Folge, wie sie auftrat, löste. Nach dem Anfall schien die Temperatur auffallend erhöht zu sein. Puls 88. Herzimpuls kräftiger als gewöhnlich. Pat. war darnach müde.

$^{27}/_{11}$. Krampfanfall links. Pat. beobachtete selbst *Kontraktion im Fusse.*

$^{11}/_{12}$. Ausgeschrieben gegen den Rath des Arztes. Allgemeinzustand wie früher.

Während des Aufenthalts im Krankenhause hat sich am *rechten Auge* eine vollständige *Stauungspapille* mit diffusen Grenzen ausgebildet. Am linken Auge: die Stauungspapille wie früher, die Grenzen vielleicht noch etwas diffuser. An beiden Papillen sind die Arterien schmal, die Venen gross und angeschwollen, hie und da wie abgebrochen. S. R. = 0.5. S. L. 0.4. Die Gesichtsfelder eher grösser als früher.

Kopfschmerz in der letzten Zeit täglich, nicht so viel im Scheitel als vielmehr in der Stirn und in den Schläfen. Puls 80—90.

1892. *Zustand vom 11. Dec. 1891 bis 25. Febr. 1892.*

Nachdem Pat. das Krankenhaus verlassen, war ihr Zustand ungefähr derselbe wie im Krankenhause. Die *Anfälle* haben die Kräfte herabgesetzt. Sie sind von Zeit zu Zeit eingetreten, und zwar an folgenden Tagen:

im December am 14., 15., 16., 20., 23. (2 Anfälle), 25., 27.:
im Januar am 1., 4., 11., 16., 22., 27., 28., 29. (2 Anfälle), 30.:
im Februar am 3., 4., 7., 8., 11., 15., 20.

Die *Anfälle* sind gewöhnlich in den Nächten eingetreten, und gewöhnlich ist nur ein Anfall vorgekommen. Diese Anfälle waren zweierlei Art: teils Lähmungen ohne sonstige subjektive Empfindungen, teils Krämpfe, bei denen Pat. neben der Lähmung eine heraufsteigende *kriechende Empfindung* hatte. Sie waren an Intensität wechselnd und in der Nacht gewöhnlich stärker. Vor dem Anfalle kommt ein Gefühl von Unruhe und Niedergeschlagenheit. Dann fängt ein kriechendes und stechendes Ge-

fühl in den Zehen des linken Fusses an, welches allmählich nach oben wie in Wellen durch den Unterschenkel und dann im Oberschenkel an der Innenseite aufsteigt. Dabei ist Pat. *unvermögend das Bein zu bewegen.*

Die *Sensibilität* des Beines ist dabei *herabgesetzt*, aber nicht verschwunden.

Zuckungen fanden sich nur einmal ein, und zwar am 17. Februar in den beiden Oberschenkeln.

Lichtphänomene in Form einer Zickzacklinie nach rechts sah sie am 1. Jan. in der Nacht. Auch in einer anderen Nacht hatte sie eine Lichterscheinung ohne sonstigen Anfall.

Beim Tage sind die Anfälle gewöhnlich auf das Bein beschränkt, in der Nacht steigen das Schwirren und Ameisenkriechen höher, bis in den Bauch und in die Brust hinauf.

Den 27. Januar empfand Pat. dieselben Parästhesien in dem linken Arm, wie sonst im Beine, und diese umfassten den ganzen Arm, die linke Hälfte des Halses und die linke Gesichtshälfte, und waren mit Kältegefühl verbunden. Sonst keine Zuckungen.

Einige Tage später hatte sie einen auf den Arm beschränkten Anfall.

In den Menstruationsperioden sind die Anfälle schwerer, sonst treten sie beim Liegen auf dem Rücken oder bei gestreckten Beinen leichter ein. Sie liegt deshalb am liebsten auf der rechten Seite und mit gebeugten Beinen.

Der *Kopfschmerz* war in der Heimath immer vorhanden, wenn auch nicht so schwer wie im Sommer 1891. Wegen Schwirren im Kopf konnte sie erst um 9—10 Uhr Morgens aufstehen.

Geräusche wie Sausen und Läuten nach rechts hat sie oft des Morgens empfunden. Sie waren oft so deutlich, dass sie sich nach der genannten Richtung hinwendete.

Der *Allgemeinzustand* ist nicht verändert, und Pat. konnte am 24. Februar längere Strecken promeniren und ging selbst nach dem Krankenhause.

Pat. wurde den 25. Febr. 1892 zum zweiten Mal aufgenommen.

$^{2}/_{3}$. Zwei Anfälle; $^{4}/_{3}$. Anfall mit Herzklopfen.

Status præsens den 5. März 1892 (Vergl. S. 195).

Allgemeinzustand. Kann sich unbehindert im Krankensaale bewegen; ist gewöhnlich mit Handarbeit beschäftigt.

Subjektive Symptome.

Der *Kopfschmerz* ist jetzt mehr beständig, aber nicht stark; kann nicht lokalisirt werden. Beim Beugen nach vorn wird er schwerer und wird reissend. Dabei entsteht Schwierigkeit beim Kauen. Bei den Anfällen empfindet Pat. Schwirren im Kopf etwa wie im Beine. Bisweilen hat sie Stechen rings um den Leib vom Rücken nach vorn hin, als ob ein *Gürtel* rings um sie gespannt würde.

Objektive Untersuchung.

Psyche nicht wesentlich verändert. Sie ist geduldig und giebt bei den wiederholten Untersuchungen immer korrekte und präcise Antworten.

Sprache: etwas träge, sonst normal.

Kranialnerven: I. Der Geruch ist beiderseits herabgesetzt. Pat. unterscheidet Kampher und Alkohol, kann aber die Riechstoffe nicht benennen.

II. S. R. = 0.6. S. L. 0.4. Gesichtsfelder wenig eingeschränkt, wie auch die Farbenfelder. — Exophthalmus.

Die Papillen mit diffusen Grenzen und angeschwollenen Venen.

III. IV. VI. Strabismus wie früher. Beide Pupillen reagiren auf Licht und bei Accomodation. Die linke etwas mehr als die rechte.

V. Wie $^{18}/_{10}$ 1891.

VII. Wie $^{18}/_{10}$ 1891.

VIII. Normal.

IX. Normal für Süsses, Saures, Bitteres und Salziges.

X. Das Athmen verlangsamt, 15. Puls 72.

XII. Die Zunge weicht nicht ab.

Sensibilität.

Tastsinn: an beiden Unterschenkeln und Füssen, besonders links, *herabgesetzt.* Empfindet links erst das wiederholte Berühren oder Streichen mit einem Papierstreifen. An der Fusssohle fühlt sie überhaupt nicht. An anderen Stellen normal.

Drucksinn: etwa wie $^{18}/_{10}$ 1891.

Ortsinn: Dorsum pedis rechts 3 c.m., links 7 c.m.
Unterschenkel » 6 » » 12 »

Der *Schmerzsinn* ist am linken Fuss und Bein ein wenig vermindert.

Temperatursinn: am linken Bein und Fuss vermindert. Schnee fühlt sie nur wenig kalt. Erst Differenzen von 6^{0} C. fühlt sie links, rechts schon 2^{0}, an den Armen 1^{0}, im Gesicht 0.5^{0}.

Muskelsinn: gut.

Motilität.

Gang etwas wackelnd. Der linke *Fuss* schleppt etwas. Beim Treppensteigen setzt sie zuerst den rechten Fuss auf die Stufe. Beim Emporstrecken der Arme steht der linke etwas niedriger und fällt zuerst herab.

Hinsichtlich des Rumpfes kein Unterschied.

Tremor. Bei anstrengenden Bewegungen beginnen die Hände zu zittern. Auch fühlt sie bisweilen Zittern in den Brust- und Bauch-Bedeckungen.

Reflexe. Hautreflexe. Der Plantarreflex ist links aufgehoben.

Die Patellarreflexe sind verstärkt. Dorsalklonus fehlt.

Blase und *Rectum* ohne Störung.

Vasomotorische und *trophische Störungen.* Die untersten $^{2}/_{3}$ der Unterschenkel und Füsse sind sehr kalt, besonders links. Kein Oedem.

Innere Organe: wie $^{18}/_{10}$ 1891.

Tagesnotizen.

$^{13}/_{3}$. *Reissende Schmerzen* im Kopfe, *linken Arm* und *Bein.* Das Bein ist ihr schwer.

$^{18}/_{3}$. Die letzten zwei Tage hat Pat. *Schmerzen im linken Arm und Bein* gehabt. Auch ein kriechendes und stechendes Gefühl im *rechten* Fuss und Unterschenkel; der Fuss will einschlafen, weshalb Pat. oft die Stellung wechselt.

$^{25}/_{3}$. Anfall mit Schwirren vom linken Fuss aus.

$^{1}/_{4}$. $^{5}/_{4}$. $^{9}/_{4}$. Anfälle. Linkes Bein schwerer.

$^{11}/_{4}$. Krampf in Verein mit Zuckungen im Nacken und in den Bauchbedeckungen.

$^{15}/_{4}$. $^{26}/_{4}$. Anfälle mit Kopfschmerz.

$^{28}/_{4}$. Anfall im linken Arm, fängt in der Hand an und erstreckt sich bis in die linke Hälfte des Kopfes, welche steif und kalt empfunden wurde.

$^{7}/_{5}$. Anfall im linken Bein und von da aus bis in den Rumpf und längs des linken Armes hinauf. Der linke Arm schüttelte stark. — *Schwierigkeit Harn zu lassen.*

$^{12}/_{5}$. Anfall. $^{14}/_{5}$. Anfall. Bein und Arm schwerer.

$^{26}/_{5}$. Seit Mitte Mai kein Anfall.

Sensibilitäts- und Motilitätsstörungen unverändert.

Papillen nunmehr atrophisch und angeschwollen.

Gesichtsfelder ohne ausgeprägtere Einschränkung.

Sehschärfe R. = 0.6; S. L. = 0.5.

1892. $^{26}/_{5}$. Heute entlassen. Allgemeinbefinden gebessert.

Im Sommer 1892 hatte sie folgende Anfälle, jedesmal, wo nicht Anderes bemerkt ist, nur 1 Anfall.

Im Juni am 10., 11. (2 Anfälle), 17., 27., 29., 30.;
im Juli am 1., 3., 6., 7., 8., 14., 16., 19., 21.;
im August am 2., 10., 11., 16., 18. (3), 19. (8), 20., 22., 25., 27., 31.;
im September am 8., 9., 10., 12., 14., 15., 17.;
im Oktober am 6., 7., 28., 29., 30., 31.;
im November am 4., 11., 16., 20., 24., 27.;
im December am 2., 3., 13., 25., 29., 30.

1893. Im Januar am 3., 5., 7., 8., 9., 17., 21., 25.;
im Februar am 1., 2., 3.

Die Symptome der Krankheit waren in der Zwischenzeit dieselben wie früher. Der *Verlauf* der Anfälle auch wie früher. Sie fangen in den Zehen des linken Fusses an, steigen bisweilen *bis zur Herzgegend* hinauf, und hier bleiben mehrere Tage *Schmerzen* zurück. Während des Anfalles kann Pat. das Bein nicht aufheben, sie hat *Kältegefühl*, welches sich bis in die linke Hälfte des Gesichtes erstreckt.

Zuckungen in der letzten Zeit nur in der Magengegend.

Der Kopfschmerz ist schwerer als früher und von Reissen im Kopf begleitet, wie auch *Geschrei* und Sausen im linken Ohr, sowie beständiges Läuten.

Bei den schwereren Anfällen wird es ihr *dunkel vor den Augen*, und sie wird halb *bewusstlos* und hat Schwierigkeit, Worte zu finden und zu sprechen. Auch *Schwäche* im *rechten Arm*.

Die *Doppelbilder* hat sie fortwährend, und sie sieht bisweilen schwarze und gelbe, bewegliche, funkelnde *Sterne*, und beim Lesen sieht sie rothe Streifen im Buche, immer *nach rechts*.

Übelkeit und selbst Erbrechen treten bisweilen auf.

Pat. wurde d. $^{5}/_{2}$ 1893 zum 3. Mal im Krankenhaus aufgenommen.

Status præsens um den $^{10}/_{2}$ 1893.

Allgemeinzustand: im Ganzen wie früher, nicht abgemagert; die Kräfte herabgesetzt. Sonst nichts verändert.

Subjektive Symptome.

Bei Perkussion grössere *Empfindlichkeit auf dem rechten Tuber parietale*. Sonst wie früher.

Objektive Untersuchung.

Psyche: Aussehen etwas schlaff und gleichgültig; sonst wie früher. Keine Aphasie.

Kranialnerven: I. wie früher.

II. S. R. = 0.7. S. L. = 0.6. Keine Hemianopsie. Gesichtsfelder wie früher. Die Papille bleich. Stauungspapille, wie früher beschrieben.

III. IV. VI. Gekreuzte *Doppelbilder* in einer Entfernung von 0—25 c.m., dann von 25—etwa 85 c.m. einfache Bilder, dann in grösserer Entfernung ungekreuzte Bilder.

Die Pupillen wie früher, die linke grösser.

V. Sensibilität beiderseits gleich, und zwar betreffs *aller Qualitäten*.

VII. Oberer Ast: kein Unterschied. Untere Äste: linksseitige leichte Parese. Gaumen: links Parese.

VIII. Gehör ohne Störung.

IX. Geschmack ohne Störung.

XI. Das linke Stimmband weniger beweglich.

XII. Keine Störung.

Sensibilität.

Tastsinn wie früher.

Schmerzsinn: links ein wenig herabgesetzt.

Temperatursinn überall normal, ausgenommen an der Innenseite des linken Fusses, wo Pat. bisweilen nicht unterscheiden kann, ob das Wasser im Probirrörchen kalt oder warm ist. Dies gilt auch in geringerem Grade von dem Peroneusgebiete. Sonst normal.

Ortsinn am linken Fusse und Bein ein wenig herabgesetzt.

Muskelsinn ohne Störung.

Motilität.

Die Kraft ist bedeutend herabgesetzt im linken Arm und Bein. Das Bein kann sie ohne Hülfe mit den Händen kaum bewegen. Die Bewegungen im Fussgelenk kann sie zwar noch ausführen, aber sowohl Rotation, wie Beugung und Streckung geschehen sehr langsam. Ebenso sind die Beugung im Kniegelenk, wie auch die Bewegungen des linken Armes im Hand- und Ellenbogen-Gelenk sehr schwach.

Rumpf. Die Bewegungen der linken Seite sind auch geschwächt.

Der *Gang* ist langsam und unsicher und hemiplegisch. Weicht gern nach links ab.

Kontraktur: geringe Kontraktur im linken Bein.

Reflexe wie früher.

Vasomotorische Störungen auch wie früher.

Innere Organe wie früher.

$^{11}/_{12}$. Starke Kopfschmerzen, Erbrechen.

$^{12}/_{2}$. 2 Anfälle. T. 38.6° C.

$^{18}/_{2}$. $^{22}/_{2}$. Schwere Schmerzen im Rücken und Kopf. Übelkeit.

$^{28}/_{2}$. Anfall mit Sausen und Reissen; hatte eine Empfindung von Schaukeln.

$^{16}/_{3}$. Anfall. Keine Zuckungen oder Gesichtshallucinationen.

Der *Temperatursinn an den Beinen* wurde geprüft.

Am rechten Fuss unterscheidet Pat. immer $2-3^0$ C. Am linken Fuss fühlt sie keinen Unterschied zwischen Wasser von 37 und 25^0 C., wohl aber zwischen 25 und 13^0. Zwischen den Graden 21 und 26 C. unterscheidet sie eine Differenz von 5^0. Auch am Unterschenkel ist der Temperatursinn herabgesetzt.

Die Temperaturen im Meatus auditorius externus waren:

am 17. März links 37.1^0 C. rechts 37^0 C.
» 18. » » 36.2^0 C. » 36.6^0 C.

18/3. Kopfschmerzen. »Rothe Blumen» vor dem rechten Auge.

Operationsbericht.

27/3 1893 wurde die Trepanation vom Verfasser im Verein mit Prof. Dr. K. G. Lennander ausgeführt. Die Pat. wurde in der nächsten Zeit in der chirurgischen Klinik des Prof. Lennanders gepflegt.

12 U. Morphininjektion; 12 h. 28′ Nachm. Narkose. P. 90. 12 h. 38′ Puls 116. 12 h. 45′ Operation. P. 114—130. 12 h. 55′ P. 116.

Ein mehr als halbzirkelförmiger Lappen wird über der rechten Fissura Rolandi so angelegt, dass er mit dem konvexen Rande etwa 3 c.m. über die Mittellinie hinaus reicht. Der Durchmesser des Lappens misst von der Basis bis zur Spitze c:a 8.5 c.m., an Breite 5 c.m. Starke Blutung aus der Kopfschwarte und aus dem blossgelegten Schädel. Pat. wurde sehr bleich und der Puls schwach und ungleichmässig. Der Kopf wurde niedriger gelegt. Die Narkose abgebrochen.

Die Trepankrone maass 30 m.m. im Durchmesser. Ihr medialer Rand lag 1.5—2 c.m. nach rechts von der Mittellinie. Der *Knochen* war sehr dick. Die *Dura* sehr gespannt und ausgebuchtet. Beim Durchschnitt ragte die Gehirnoberfläche in die Öffnung stark hervor. Das Gehirn hatte normales Aussehen. Aus der Form der Windungen konnten wir nicht sehen, welche Windung, wir vor uns hatten. Mit einem stumpfen Instrumente wurde die Gehirnsubstanz geteilt und 2 m.m. unter der Oberfläche erschien in der medialen Hälfte der Trepanöffnung eine graurothe deutlich krankhafte Masse. Das Mikroskop erwies, dass pathologisches Gewebe vorlag. Die Tumormasse konnte mit dem Skalpellheft von der Gehirnsubstanz getrennt werden. Sie schien von einer dünnen Membran umgeben. Da ihre Masse deutlich sehr ausgedehnt war, wurde 1 Uhr 40 M. eine neue Trepankrone nach hinten und etwas nach innen gesetzt, wonach die dazwischenliegenden Knochenspitzen weggenommen wurden (2 Uhr Nachm.). Puls 96.

Mit einem scharfen Löffel wurden ansehnliche Massen einer grauröthlichen, etwas grobkörnigen Geschwulst ausgeräumt. In der Zwischenzeit ab und zu reichliche Blutung. Tamponiren mit Jodoformgaze. Dabei erwachte Pat. und verlangte Wasser (2 Uhr 8 M. P. 88).

Der Löffel drang etwa 5 c.m. nach vorn und nach hinten. Von der Höhle aus fühlte der Finger die Falx cerebri. Nach aussen fühlte man gesundes Gewebe. Am Boden wurde auch Hirngewebe ausgelöffelt; dagegen konnte man nach hinten und medial die Grenzen der Geschwulst nicht erreichen. Starke Blutung nöthigte, die Operation zu beenden 2 U. 15 M. Die Höhle wurde mit Jodoformgaze gefüllt und Suturen wurden angelegt.

Während der Operation wurden keine Zuckungen beobachtet. Nach der Operation: *vermehrte Schiefheit im Gesicht*, in welchem jedoch die Bewegungen nicht aufgehoben waren. Die Augenbewegungen frei. Die Geschwulst maass deutlich mehr als 6 c.m. in sagittaler Richtung und etwa 5 c.m. in vertikaler, die Breite 3—4 c.m.

27/3. *Abends:* Pat. ist vollständigt klar, interessirt sich für das, was geschehen ist, und stellt wiederholte Fragen. Die Kopfschmerzen sind äussert gering, aber ein *Abortivanfall* ist eingetreten, hat sich jedoch auf *Zittern* in den Zehen *des linken Fusses* beschränkt. Weder Übelkeit, noch Erbrechen. Der linke Arm wurde als auffallend schwer empfunden. Keine Gesichtshallucinationen.

Der Puls war am Ende der Operation 98, schwach und unregelmässig. T. 37.7^0 C.

28/3 Vorm. kräftiger. Sie hat schwarze *Flecke und Saulen im Dache* gesehen. P. 128. T. 37.6^0 C.

7 U. Abends. Um 3 U. eine Kochsalzinfusion von 600 c.c.m. T. afebril. Gelinder Kopfschmerz.

29/3. Wechseln des Verbandes. Geringe Blutung. Schwere Kopfschmerzen den ganzen Tag.

30/3. Oedem um das linke Auge. Sonst Alles gut.

3/4. Verbandwechsel. Geringe Blutung. Pat. befindet sich nach eigner Aussage besser als vor der Operation. Kein Kopfschmerz.

Der *linke Arm* erscheint *schwerer* als vor der Operation. und Pat. kann ihn kaum von der Seite auf die Brust heben.

Das *linke Beim* erscheint *dagegen weniger affizirt* und verhält sich etwa wie vor der Operation. Das Oedem um das linke Auge verschwunden.

10/4. Der Verband ist heute durchgefeuchtet. Durch die Trepanöffnung dringt Hirn- und Geschwulstmasse hervor.

11/4. Exstirpation der herniösen Masse. Alles gut.

Status præsens d. 25. April 1893.

Allgemeinzustand wie vor der Operation.

Subjektive Symptome.

Bisweilen leichter Kopfschmerz in der rechten Seite des Kopfes. Sonst klagt sie nicht.

Objektive Untersuchung.

Psyche: Intelligenz unvermindert. Stimmung und Gedächtniss gut.

Kranialnerven. Keine Veränderung in Vergleich mit dem Status vor der Operation.

Motilität. Pat. kann den *linken Arm* nicht aufheben oder die Hand des Untersuchers drücken. Pronations- und Supinationsbewegungen können nicht ausgeführt werden; auch nicht Beugung im Kubitalgelenk.

Das linke Bein: Die Bewegungen sind beschränkt.

Der Rumpf scheint links schwächer als rechts zu sein. Kann nicht aufrecht stehen.

Reflexe. Plantarreflexe stärker links. Patellarreflexe verstärkt. Kein Dorsalklonus.

Vasomotorische Störungen: Die Hände oft kalt schwitzend, besonders links.

Trophische Störungen nicht vorhanden.

Sonst nichts Bemerkenswerthes in den *inneren Organen.*

$^{28}/_{4}$. Verbandwechsel. Am vorderen Rande des Lappens dringt Geschwulstmasse hervor. Pat., die seit einigen Tagen mit Elektricität behandelt worden ist, kann heute die *Finger der linken Hand recht gut bewegen.*

$^{4}/_{5}$. Verbandwechsel. Verband trocken. Motilität der Finger und des Arms vermehrt.

$^{14}/_{5}$. Motilität vermehrt. Allgemeinzustand gut.

Status præsens d. 28. Mai 1893.

Pat. ist ausser Bett. sitzt oft. Fettpolster etwas reduzirt. Kräfte nicht gross. Sonst ist der *Allgemeinzustand gut.*

Die *Augen* hervorstehend wie früher.

Subjektives Befinden: im Ganzen gut. Nur gelinder Kopfschmerz, die früheren Kopfschmerzen verschwunden.

Objektive Untersuchung.

Psyche: Das Wesen der Pat. fröhlicher und heiterer als vor der Operation. Übrigens Alles gut.

Kranialnerven. I. Geruch rechts fast normal, links bedeutend herabgesetzt (Proben mit Æther, Chloroform, Kreosot).

III. IV. VI. Sieht Doppelbilder wie früher. Die linke Pupille etwas weiter. Die Pupillen reagiren.

V. Tast-, Temperatur- und Schmerzsinn normal. Keine Druckempfindlichkeit oder Schmerzen beim Kauen.

VII. Schwache Parese links im unteren Facialis und im Gaumenaste, nicht im oberen Facialis.

VIII. Normal.

Sensibilität. *Tastsinn:* Herabsetzung im linken Arm und Bein. Berühren mit einem Papiersstreifen wird empfunden bei stärkerem Drücken.

Schmerz-, Ort- und Temperatursinn: herabgesetzt links am Arm und Bein.

Muskelsinn normal.

Motilität. Linker Arm und linkes Bein noch sehr kraftlos, aber die Motilität bedeutend vermehrt und ungefähr wie am 8. Februar. Kann *stehen* und *gehen*, obschon mit einer gewissen Schwierigkeit.

Reflexe und *vasomotorische Störungen* wie $^{25}/_{4}$.

$^{31}/_{5}$. Hernia 2 c.m. hoch. Vorn mit Granulationsgewebe.

$^{1}/_{6}$. 8 Vorm. *Anfall* während des Essens mit *Verlust des Bewusstseins.* Der Anfall begann mit Drehung des ganzen Körpers nach links. Dann Zuckungen sowohl im Rumpf wie in den Gliedmaassen. Der *rechte Arm steif.* Das Gesicht war bleich, die Augen stierend. Keine Schiefheit des Gesichtes. Nach 5 Minuten hörten die Zuckungen auf, nach noch 3—5 Min. kam das Bewusstsein zurück.

4 Uhr Nachm. Eigenthümliche Empfindung *in der linken Hand.* Gleich darauf *fingen Zuckungen in den Fingern an* und dann im *Handgelenk*, weiter im linken Fuss und im Knie, und endlich stieg die *ängstliche Empfindung bis zur Herzgegend* auf, gleich wie vor der Operation.

$^{20}/_{6}$. Ab und zu *Schmerzen im linken Unterarm* und in den Handgelenken, sowie im linken Unterschenkel und im Fussgelenk. In der Nacht auch Schmerzen unter der linken Mamma.

Sensibilität. Herabgesetzt links am Halse, im Arm und Bein. Betasten ruft eine kitzelnde oder reizende Empfindung über ein grösseres Gebiet ausgebreitet hervor. Kann die Berührung nicht genau lokalisiren.

Schmerzsinn: herabgesetzt.

$^{27}/_{6}$. Anfall während $^{1}/_{4}$ St. Begann mit Vertaubung wom linken Fusse bis zum Knie herauf. Keine Zuckungen im Beine, aber klonische Zuckungen der Finger.

Pat. giebt an, dass sie *bei Bewegungen* des linken Arms *Schmerzen im Kopf* auf der rechten Seite bekommen hat. So auch beim Gehen.

$^{28}/_{6}$. Der Prolaps fluktuirend.

$^{3}/_{7}$. Stauungspapille im rechten Auge; die Grenzen diffus am meisten nach oben und innen.

Im Juli und August 1893 hatte Pat. nur einzelne Anfälle; bisweilen nur die prodromalen Parästhesien ohne Zuckungen. 1 mal um 1 Uhr Zuckungen in den Fingern links; um 3 Uhr Zuckungen im linken Fuss und Bein. Sonst allgemeine Besserung.

$^{1}/_{9}$. Pat. kann mit der linken Hand Handarbeit ausführen.

Im Oktober und November: nur 1 leichter Anfall.

$^{2}/_{11}$. Hörte Stimmen *(Gehörshallucinationen). Anfall mit Verlust des Bewusstseins.* Fiel um. *Krampfhafte Zuckungen* in der *rechten Seite* (Gesicht, Arm and Bein), Augenablenkung nach *rechts*, dann Krampf links im Gesicht. Lachte; war steif im Körper. Nach dem Anfalle schwere Kopfschmerzen, Frieren, Erbrechen.

$^{3}/_{11}$. Keine hemiopische Pupillenreaktion.

$^{4}/_{11}$. Schmerzen im Rücken und im rechten Arm.

$^{8}/_{11}$. *Schwere Schmerzen im rechten Arm und unter* den Ohren, wie auch im linken Arm; diese Schmerzen sind nach Angabe anderer Natur als die im rechten Arm.

$^{11}/_{11}$—$^{15}/_{11}$. Schmerzen in dem Rücken, beiden Armen und in den Beinen *besonders rechts*, abwechselnd mit schmerzfreien Intervallen.

$^{19}/_{11}$. Parästhesie im linken Fuss aufwärts mit Zuckung in der linken Hand.

$^{20}/_{11}$. II. Stauungspapille besteht noch. III. Keine Doppelbilder. Kann längere Zeit lesen als früher.

V. Sensibilität. Im Gesicht ein wenig besser rechts als links. Rechte Wange wärmer als die linke.

VIII. Gehör links. Hört die Taschenuhr links auf 1 m., rechts auf 1.20 m.

XII. Leichte Abweichung nach links.

Sensibilität links (Tast- und Temperatursinn) etwas herabgesetzt. Muskelsinn normal.

Motilität. Pat. drückt mit der linken Hand recht kräftig. Gang recht sicher, aber etwas hemiplegisch.

$^{22}/_{11}$. Morgens. Hörte Läuten vor den Ohren: gleichzeitig Anfall von Schweiss.

$^{28}/_{11}$. Beim Erwachen unruhig und übel. Nach 2 Stunden trat ein gelinder Anfall ein: es wurde ihr still vor den Ohren, Neigung, sich nach den Seiten hin zu drehen, die Augen drehten sich; Schwindelgefühl, starkes Schwizten und Hitzegefühl am Kopf; keine Zuckungen.

Eine Stunde später auch unangenehme Empfindungen. Später Stechen im linken Fuss und Bein.

$^{5}/_{12}$. Schmerzen im linken Fuss und Bein sowie Kopfschmerzen.

$^{12}/_{12}$. Morgens. Parästhesien. Später Anfall. Die Beine wollten sie nicht tragen, sie fiel auf ein Bett hinüber. Es wurde ihr dunkel vor den Augen und still vor den Ohren. Dann Schüttelgefühl im Bauche, in der Brust, im Rücken, Hals und Nacken; nicht in den Gliedern.

$^{13}/_{12}$. Im Ganzen fühlte sich Pat. sonst, in der letzten Zeit gut und besser als vor der Operation und ihre Besserung ist seitdem stetig fortgeschritten.

1894. $^{9}/_{1}$. Seit dem $^{13}/_{12}$ ist das Befinden gut.

$^{21}/_{1}$. Kopfschmerz, Anfall von Schwäche im linken Arm. Pat. wollte nach links fallen; dann Anfall von Herzklopfen während einiger Stunden.

$^{23}/_{1}$. Vorboten vom Anfall: Dunkelwerden und Stille, aber der Anfall blieb aus.

$^{25}/_{1}$. Augenhintergrund atrophisch. Die Venen verschmälert.

$^{27}/_{1}$. S. R. = 0.5. S. L. = 0.6. Koncentrische Einschränkung der Gesichtsfelder an beiden Augen.

$^{30}/_{1}$. Der Gang ist besser als vor 1 Jahre. Vertaubung in der linken Hand.

$^{4}/_{2}$. Zuckungen in der linken Seite nach Anstrengung; sie begannen im linken Fuss und schritten bis in die Finger fort, keine Zuckungen im Gesicht. Bei vollem Bewusstsein. Keine Störung der Sensibilität. Pat. konnte nach dem Anfalle das Bein nicht aufheben; es schleppte beim Gehen nach. Den Zuckungen folgte schweres Herzklopfen nach. Kopfschmerz.

Abend um 7 Uhr neuer Anfall gleicher Art.

$^{11}/_{2}$. Linke Pupille reagirt nicht so kräftig wie die rechte.

$^{15}/_{2}$. Kopfschmerzen über den Augen.

$^{20}/_{2}$. I. Geruch links herabgesetzt.

III. Kein Strabismus. Doppelbilder.

V. Sensibilität herabgesetzt links im Gesicht.

Die Sensibilität vermindert im Arm und Bein.

$^{7}/_{3}$. Anfall von Unruhe mit Parästhesien im linken Bein. Kopfschmerzen.

$^{14}/_{3}$.—$^{14}/_{4}$. Bisweilen Kopfschmerzen. Kein Anfall.

$^{15}/_{4}$. Das linke Bein unsicher, schwächer als früher.

$^{9}/_{5}$. Ophthalmoskopisch: beiderseits Atrophie mit Stauung.

$^{17}/_{5}$. Parästhesien in der linken Seite.

$^{28}/_{5}$. Allgemeinzustand im Ganzen gebessert.

Die Sensibilität der linken Cornea herabgesetzt (wie im Gesicht). S. R. 0.6. S. L. 0.4—0.5.

Sommer 1894.

$^{11}/_{6}$. Epileptischer Anfall mit Schrei, Zuckungen und Bewusstseinsverlust.

$^{23}/_{6}$. Abortiv-Anfall. $^{4}/_{8}$. Gelinder Anfall mit linksseitigen Zuckungen, *gelbe Ringe* vor dem linken Auge.

Sonst der Zustand im Sommer gut, Pat. war auf und hielt sich im Freien auf.

$^{13}/_{9}$. Morgens. Anfall mit Schwäche im linken Bein und gefärbten *Ringen* vor den Augen. Nachm. Linksseitige Zuckungen.

$^{24}/_{9}$. $^{8}/_{10}$. $^{25}/_{10}$. $^{22}/_{11}$. Gelinde Anfälle verschiedener Art ohne Verlust des Bewusstseins.

$^{28}/_{11}$. Ausgebildeter epileptischer Anfall mit Zuckungen im ganzen Körper.

Status in der letzten Hälfte des *November 1894.*

Pat. hat viele Träume.

Allgemeinzustand und die subjektiven Symptome wie früher.

Kranialnerven. I. Wie früher.

II. Wie früher. Pat. sieht *oft gefärbte Ringe* gewöhnlich von violetter Farbe; sie erscheinen von der rechten Seite.

III. IV. V. VI. Wie früher.

VII. Augenfacialis links kaum paretisch, wie die übrigen Äste.

VIII. Links etwas vermindertes Gehör.

IX—XI. Ohne Störung.

XII. Zunge weicht nach *rechts* ab.

Sensibilität und Motilität wie früher. Pat. ist auf.

Im November und December nichts Besonderes, ausgenommen einige Anfälle zu Weihnachten.

1895. *Januar.* Liegt oft auf dem Bette. $^{24}/_{1}$. $^{25}/_{1}$. $^{26}/_{1}$. $^{30}/_{1}$. Gelinde Anfälle.

Februar. Oft Kopfschmerzen. Bei einer gründlichen Untersuchung am $^{23}/_{2}$. wurde nichts Neues wahrgenommen, mit Ausnahme davon, dass die *Motilität vermindert* war: Pat. geht nur mit Schwierigkeit.

März. Oft Kopfschmerzen. $^{10}/_{3}$. 3 heftige Anfälle mit Zuckungen in der linken Seite, ohne Verlust des Bewusstseins.

$^{21}/_{3}$. Schwere Kopfschmerzen. $^{23}/_{3}$. 2 Anfälle; auch *Zuckungen* im *rechten* Bein.

April. $^{6}/_{4}$. Anfall. $^{21}/_{4}$. Anfall in der rechten Seite, von Lichterscheinungen begleitet. $^{24}/_{4}$. Schwindelanfall. Sonst oft Kopfschmerzen und selbst Erbrechen.

Mai. $^{4}/_{5}$. Nach Aufenthalt im Bette während 3 Monaten *steht* Pat. heute *auf.*

Status. Anfang Mai 1895.

Pat. ist auf und hält sich meistens im Freien auf.

Intelligenz gut. I. Geruch beiderseits herabgesetzt.

II. Sehschärfe L. = 0.8. R. = 0.7. Koncentrische Einschränkung der Gesichtsfelder.

Augenhintergrund: Papillen atrophisch, nicht geschwollen. Weisse Flecke in der Umgebung der Papillen.

III. IV. VI. Nichts Besonderes.

V. Keine deutliche Anästhesie links.

VII. Keine deutliche Parese.

VIII. Oft Sausen vor dem linken Ohre. Gehör links etwas herabgesetzt.

IX—XII. Nicht Besonderes.

Sensibilität: links verminderte Sensibilität im Arm und Bein.

Muskelsinn normal.

Motilität: ausgeprägte Parese im linken Arm und Bein.

Vasomotorische Veränderungen: starkes Schwitzen an der linken Seite.

Der linke Radialpuls schwächer als der rechte.

$^{25}/_{5}$. $^{27}/_{5}$. Gelinde Anfälle.

Die während des Frühlings eingetretene Besserung hielt bis zur Johanniszeit an. Dann musste Pat. von Neuem das Bett hüten, da sie sich matt fühlte.

Der *Kopfschmerz* fehlte nie ganz, aber gewöhnlich war er

einige Tage gelinde, um dann einige Tage sehr belästigend zu werden. Er fängt gewöhnlich im Nacken an und ist von Uebelkeit und Erbrechen begleitet; hat jedoch den Schlaf nicht gestört.

Anfälle von *Zuckungen* sind mit einer Zwischenzeit von 1–2 Wochen eingetroffen. Sie fangen mit *Parasthesien* im linken Fuss an, wonach kleine Zuckungen beginnen, welche sich nach oben in das Bein, in die linke Rumpfhälfte und bisweilen in den linken Arm ausbreiten. Immer waren diese Zuckungen von *Vertaubung* und Schlaffheit im linken Arm begleitet. Dreimal sind auch *Zuckungen im rechten Bein* vorgekommen. Die hier auftretenden Parästhesien, welche den Zuckungen vorhergegangen sind, waren stärker und dauerten länger als in der linken Seite. Sie fingen immer in den *Zehen* an und Pat. hatte die Empfindung, als ob man sie *gedrückt und gezerrt* hätte. Gleich nachher hatte sie ein Gefühl von Kälte, welches sich nach oben ausbreitete, jedoch wenig in die Arme. Die Zuckungen waren rechts auf Fuss und Unterschenkel begrenzt. Die Anfälle waren von kurzer Dauer, einige Minuten, und hörten in demselben Augenblick auf, in dem sie ihr Maximum von Stärke erreicht hatten. Bisweilen wiederholten sich die Anfälle. Sie traten auch an den Tagen, an denen kein Kopfschmerz vorhanden war, auf, aber Kopfschmerz folgte ihnen nach.

Pat. war bei den Anfällen immer, einmal im August ausgenommen, bei vollem Bewusstsein. Abnorme *Lichterscheinungen* erschienen einige Male in den Anfällen. Diese wurden durch Gemüthsaffekte in Folge von Freude oder Verdruss hervorgerufen.

Ueber die Anfälle ist Folgendes aufgezeichnet.

$^{8}/_{6}$. Abends 2 starke Anfälle. $^{16}/_{6}$. Abends 2 Anfälle.

$^{18}/_{6}$. Vorm. Anfall. Nachts Anfall in der rechten Seite, wie oben beschrieben, *Photosphene*, Pulskurven ähnlich, erst als gelbe gerade, dann gekreuzte Linien; (dauerten eine Weile).

$^{20}/_{6}$. Abortivanfall links. Anfälle $^{26}/_{6}$. $^{1}/_{7}$. $^{4}/_{7}$. (mehrere) $^{21}/_{7}$. rechts mit *rechtsständigen Lichterscheinungen*. Nachher Vertaubung des rechten Beines.

$^{31}/_{7}$. Anfall links; am meisten im Arme, auch im Augenlid während 2 Stunden.

$^{17}/_{8}$. Anfall. $^{25}/_{8}$. Anfall links und rechts. $^{26}/_{8}$. Anfall. $^{28}/_{8}$. Kopfschmerz und Erbrechen. $^{17}/_{9}$. Anfall links. $^{27}/_{9}$. Pat. war auf, Schwindel mit Erbrechen.

Status præsens 20.–25. Sept. 1895.

Die Körperfülle wie im Frühling. Die Kräfte herabgesetzt: wird leicht müde und schwindelig. Sonst Allgemeinzustand recht gut.

Die Geschwulst am Kopfe hat nicht wesentlich zugenommen: misst in ihrer halben Höhe etwa 9 c.m. in der Sagittalrichtung, 6.5 c.m. in der Breite; 1.5—2 c.m. in der Höhe. Die Konsistenz ist weich und fluktuirend, ziemlich gleichförmig, etwas fester nach hinten als vorn.

Psyche wie früher ganz klar; Ausdruck intelligent, aber etwas gedrückt. Keine Form von *Aphasie*.

Kranialnerven. I. Geruch wie früher herabgesetzt. Empfindet nicht Terpentin oder Nelkenöl, dagegen, obschon schwach, Eau de Cologne und Kampherspiritus; kann diese nicht unterscheiden.

II. S. ist vermindert, links 0.6, rechts 0.4 (in Mai 0.8—

0.7). *Gesichtsfeld:* ungefähr wie im Frühling. Die Farbenfelder: vermindert.

Augenhintergrund: Die *Papillen* von blauweisser, glänzender Farbe, nicht angeschwollen; ihre Grenzen, besonders nasalwärts, diffus. Die Arterien schmal, die Venen erweitert, geschlängelt und wie herabgesenkt. In der Nähe der Papillen kleine weisse glänzende Herde.

Gesichtshallucinationen erscheinen bisweilen, und zwar nach rechts. Pat: sieht bisweilen nur »*halbe Menschen*», und, wie sie glaubt, sieht sie die rechten Hälften der Menschen, ist jedoch nicht sicher, da die Erscheinungen etwas dunkel sind.

III. IV. VI. Augen- und Pupillenbewegungen normal. *Keine hemiopische Pupillenreaktion.* Die Pupillen reagiren auf Licht und bei der Accommodation.

V. VII. Normal.

VIII. Vermehrte Gehörschärfe. Hört eine Taschenuhr links auf 140 c.m. und rechts auf 110 c.m. Hört Sausen und Pfeifen.

IX. Geschmack. Empfindet deutlich Süsses, Saures, Salziges und Bitteres. Kein Unterschied an den beiden Hälften, weder an der Basis noch an der Spitze.

IX. X. XI. Das Schlucken, das Athmen und die Stimme normal.

XII. Die Zunge weicht etwas nach *rechts* ab.

Spinalnerven.

Sensibilität.

Rechts normal.

Links bedeutend herabgesetzt.

Drucksinn: empfindet links die Berührung mit einem Papierstreifen, aber die Empfindung ist diffus und unbestimmt. Kann die Gegenstände nicht erkennen.

Ortsinn: kann einen Eindruck weder am Arm, noch am Bein lokalisiren.

Muskelsinn: kann die Lage der Glieder nur unsicher bestimmen.

Motilität.

Rechts normal.

Links bedeutend vermindert. Die Bewegungen des linken Arms und Beins sind sehr unsicher und langsam. Pat. kann den *linken Arm* ausstrecken, aber schwach. Kann nicht einen Gegenstand fassen und greift fehl. Die gröberen Bewegungen finden sich noch vor.

Bein: Die Bewegungen etwa wie die des Armes beschränkt, und zwar besonders die des Fusses. Beim Versuch, die Zehen zu bewegen, entstehen Mitbewegungen in den linken Fingern, ohne dass Pat. es verhindern kann.

Tagesnotizen.

30/9. Nach vorhergegangenen Parästhesien ein Anfall von Zuckungen im rechten Fuss, welche sich bald bis zum Hals verbreiteten. Gefühl von Ersticken und, als ob sie aus dem Bette fallen wollte. Da die Zuckungen an Stärke zunahmen und sehr schmerzhaft waren, wurden Chloroforminhalationen angewendet, doch nicht bis zum Verlust des Bewusstseins, wodurch die Schmerzen vermindert wurden. Die linke Pupille wurde etwas grösser als die rechte. Keine hemiopische Reaktion. Die Gesichtsfelder waren nicht mehr eingeschränkt als sonst. Die *Sensibilität der rechten Seite* äusserst *herabgesetzt,* am meisten am Fuss, wo Pat. nicht empfand, wenn man sie mit der Hand fasste oder Bewegungen ausführte. Das Bewusstsein die ganze Zeit völlig klar. Am Mittag erneuerter Anfall.

1/10 und 2/10. Rechtsseitige Anfälle. *Harninkontinenz* und Decubitus. Aus der Hernie werden 45 c.c.m. klarer seröser Flüssigkeit ausgeleert.

3/10. Pat. hat sich erholt.

Sensibilitätsprüfungen. Gesicht: Pat. empfindet beiderseits die Berührung einer Scheibe Hollundermark von 1 m.g. an der Stirn und am Halse von 6 m.g.

Rechts. Arm: Oberarm 6 m.g., Unterarm und Hand-Dorsalseite 1 m.g., Volarseite 6 m.g.

Rumpf 6—8 m.g.

Bein am Schenkel 6 m.g.; Fuss 10 m.g.

Links: Erst 70—100 m.g. werden empfunden (am besten am Arm, am schlechtesten am Fusse).

Die faradocutane Sensibilität verhält sich ebenfalls: rechts normal, links vermindert.

Prüfung mit Dynamometer: rechte Hand 8.5 k.g., linke 9 k.g. Die rechte war vor dem 30/9 bedeutend stärker.

Die rechtsseitigen Glieder sind 1—3 c.m. dicker als die linksseitigen.

6/10. Allgemeinzustand wesentlich verbessert und wie vor dem 30/9.

17/10. Nach der Punktion der Hernie ist der Kopfschmerz gebessert. An demselben Tage linksseitiger Anfall.

2/11. Anfall von Schwindel. Fühlte sich ganz *taub,* Gefühl von Fallen durch das Bett, und nachher das Gefühl, als ob sie »aufrecht, zwischen Bretter eingeschlossen, stände».

6/11. Kopfschmerz. 9/11. Kopfschmerz mit rechtsseitigem Anfalle vom Fusse aus. 10/11. Rechts Anfall.

17/11. Gewaltsame *Zuckungen im rechten Beine.* Gefühl von Fall, schrie nach Hilfe. Erneuerter Anfall rechts. Chloroforminhalationen. Dann Punktion der Geschwulst. 7 c.c.m. ausgeleert. Besserung und der Kopfschmerz gelinder.

19/11. Fühlte sich schwindelig und plötzlich *taub* mit Kopfschmerz. Der *rechte Arm hat geschmerzt* und *war unruhig.*

23/11. Starker Anfall während 1/2 Stunde mit Verlust des Bewusstseins. Die Zuckungen waren am stärksten rechts, aber auch links vorhanden.

30/11. Kurzer Anfall im rechten Bein; gleich darauf schwerer Kopfschmerz mit dem Gefühl von *Druck unter dem rechten Fusse.*

2/12. Schwerer Kopfschmerz mit Uebelkeit.

4/12. *Schmerzen im rechten Fussgelenk.* Sie erzählt, dass sie beim Erwachen vor einigen Tagen von *Geruchshallucinationen* belästigt war: »gleichzeitig von 2 ekeligen, sehr peinlichen Gerüchen». In Folge dessen wurde der *Geruch* geprüft, und es wurde gefunden, dass Pat. Terpentinöl, Nelkenöl, Kampherspiritus, Eau de Cologne und Ammoniak nicht unterscheiden konnte, dass aber die 2 letzten »ihr in die Nase stachen».

Die *Sensibilität* wurde genau geprüft und, wie früher, bedeutend herabgesetzt gefunden.

Motilität: gelinde Parese der linken Gesichtshälfte.

5/12—6/12. Kann die linksseitigen Finger nicht bewegen. Linke Pupille etwas grösser als die rechte. Abends 6/12 wurde Pat. von intensiven, in der *dorsalen Fläche der rechten grossen Zehe lokalisirten Schmerzen* geplagt.

7/12. Hatte im Bade einen Schwindelanfall und die Empfindung als ob sie »nach unten fallen» und »aus der Wanne kippen» sollte. Der Anfall wurde von gleichen *Geruchshallucinationen,* wie in der vorigen Woche, eingeleitet. Das Bewusstsein war nicht ganz klar. Keine Zuckungen, aber Unruhe im rechten Bein. Kopfschmerz und Uebelkeit. Puls 84. Linke Pupille vergrössert.

8/12. Pat. hatte eine sehr deutliche *Gesichtshallucination im rechten Gesichtsfelde;* Pat. sah einen grossen weissen Hund *nach rechts* vom Bette hervorhüpfen. Einige Stunden später schwache Zuckungen im rechten Beine, welchen Schmerzen im rechten Fusse vorhergingen. Die Pupillen gleich gross, reagiren normal.

9/12. 1 Anfall von Schwindel, 1 von Zuckungen. Bei dem ersten hatte sie eine gleiche *Geruchshallucination* wie früher, Kopfschmerz und Übelkeit, schrie nach Hülfe und verlor das Bewusstsein. Keine Zuckungen. Einige Stunden später: Anfall von Zuckungen. Pat. verlor gleich das Bewusstsein, schrie, hatte Zuckungen im ganzen Körper, am meisten im rechten Arm und rechten Bein. Starke Kaubewegungen, die Augen nach oben gerichtet. Den ganzen Tag war Pat. müde und hatte *Geruchshallucinationen.* Pupillen normal.

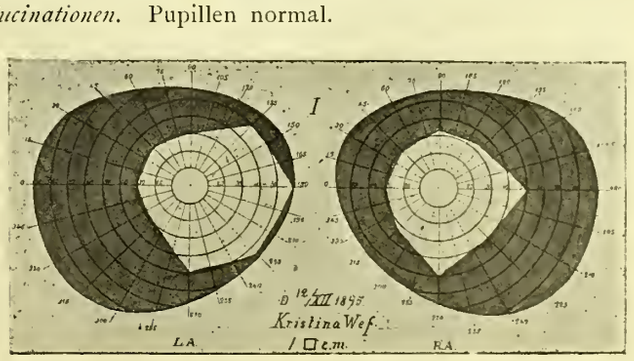

$^{12}/_{12}$. Gesichtsfeld: die linken Hälften eingeengt (s. Karte I) und schwierig zu bestimmen.

$^{14}/_{12}$. Am Morgen leichte Zuckungen im linken Beine, von *Geruchshallucinationen* eingeleitet. Später Schwitzen und Frieren. Ein zweiter Abortivanfall. Den ganzen Tag *Geruchshallucinationen*. Das linke Bein unruhig. Am Nachmittag: ein langwieriger Anfall in der rechten Seite von *Gefühl von Druck unter den Zehen des rechten Fusses*, wonach die Zuckungen sich nach oben bis zu den Halsmuskeln verbreiteten. Gesicht verschont, aber die linke Seite nahm daran auch Teil. Pat. fühlte während des Anfalles schwere *Schmerzen* nach innen *in die Brust* und *den Bauch* einstrahlend, sowie auch Schmerzen im Kopf (rechte Hälfte). Der Anfall dauerte 1 Stunde, aber Pat. blieb bei Bewusstsein.

Der *linke Arm* ist in den letzten Wochen verschlimmert.

Motilität jetzt fast vollständig weg; nur die Beugung ist noch vorhanden, und diese »verursacht Schmerzen in der Geschwulst».

Die *Sensibilität* auch verloren gegangen. Der Muskelsinn auch vollständig verloren. Jedoch ist die Empfindlichkeit für den elektrischen Strom erhöht, und Pat. kann ihn links nicht so gut wie rechts ertragen. Die Muskeln reagiren auch auf den Strom. Der linke Radialispuls schwächer als der rechte.

$^{16}/_{12}$. Unruhe und Schmerzen, besonders in der rechten grossen Zehe (an der Dorsalseite).

$^{17}/_{12}$. Die Sensibilität im rechten Arm und rechten Bein gut, links schwach, im Arm verschwunden.

$^{20}/_{12}$. *Schmerzen im rechten Quintusgebiete*, wie im Auge und in der Augengegend, im Gehörgange.

Linkes Facialisgebiet paretisch.

$^{21}/_{12}$. 2 leichte Anfälle rechts; der erste begann mit *Druckgefühl unter den Zehen*, und ihnen folgten Vertaubung und Kälte im rechten Beine. Das rechte Bein und der rechte Fuss sind auch kalt.

Der 2. Anfall bestand in Augenablenkung, Zuckungen in den Nacken-, Gesichts- und Kaumuskeln.

Am Morgen 2 neue Anfälle mit Kopfschmerz, *Geruchshallucinationen*, Augenablenkung nach oben, Erröthen und Erbleichen des Gesichts. Der *Puls ungleichmässig*. *Schwitzen*.

$^{27}/_{12}$. Besserung.

Sensibilität. Am linken Beine: Tast-, Ort- und Temperatursinn verloren, Schmerzsinn erhalten.

Die *Motilität* auch fast verloren. Beim Versuche, den Fuss zu bewegen, wurde das rechte Fussgelenk bewegt.

Patellarreflex sehr verstärkt, auch Dorsalklonus.

$^{28}/_{12}$. Kurzer, von Druckempfindung unter den Zehen eingeleiteter Anfall.

1896 $^{3}/_{1}$. Schwerer Kopfschmerz und *Geruchshallucinationen* wie früher. Schlaff.

$^{6}/_{1}$. Kurzer, von Druckempfindung unter den Zehen und nach oben zu eingeleiteter Anfall von Zuckungen im rechten Beine; auch das linke Bein an den Anfall mit geteiligt.

$^{7}/_{1}$. Die Parese der linken Gesichtshälfte Ende December verschwunden.

$^{8}/_{1}$. Der Mund heute schief.

Kranialnerven. I. Geruch ist weg.

II. *Linksseitige Hemianopsie* S. l. wie $^{20}/_{9}$ 1895. S. R. 0.2.

III. IV. VI. Normal.

V. Sensibilität (Tast- und Ortsinn) bedeutend *herabgesetzt links*. Temperatur- und Schmerzsinn unversehrt.

VII. Links Parese, auch im Gaumen.

VIII. Gehör gut.

IX. Geschmack vielleicht schlechter als $^{20}/_{9}$. Saures, Salziges werden nicht unterschieden, vielleicht jedoch besser links als rechts.

XII. Deviation nach links. Linke Zungenhälfte schlaffer.

$^{9}/_{1}$. Ortsinn im Gesicht beiderseits normal und gleich.

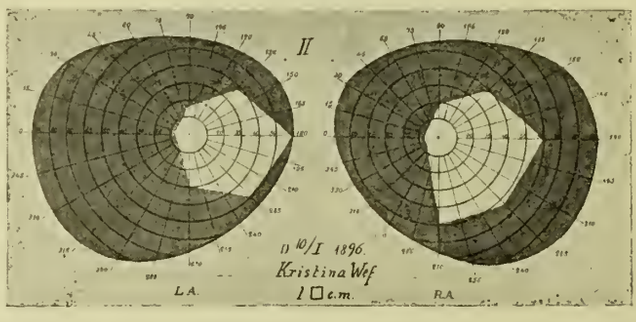

$^{10}/_{1}$. Die Perimeterkarten (II), welche 7 Stunden vor und 7 Stunden nach dem Anfalle aufgenommen wurden, hatten dieselbe Form und Ausdehnung. *Druckempfindungen unter den Zehen des rechten Fusses*, später Zuckungen vom Fusse bis zum Hals ausgebreitet. Auch nach innen *in die Brust einstrahlende Schmerzen*, welche *Athemnoth* hervorriefen. Die Arme zuckten fast nicht. Volles Bewusstsein.

Abends. Kurzer Anfall von Zuckungen im rechten Fuss und Bein nach vorhergegangenem Gefühl von Druck. Die Zuckungen waren Flexions- und Extensionsbewegungen, wobei die Flexionen überwogen; dann erst begannen Flexionsbewegungen.

$^{13}/_{1}$. L. Pupille erweitert. $^{14}/_{1}$. Resp. 16. Puls 120. $^{16}/_{1}$. Müde. Patellarreflexe verschwunden.

$^{18}/_{1}$. Matt, spricht deutlich und klar. Resp. 13. P. 70. Pat. starb diese Nacht so stille, dass Niemand es bemerkte.

Sektion $^{19}/_{1}$ *1896, von Dr. A. Westberg.*

Die Beschreibung des Gehirns vom Verf.

Kopf.

In der rechten Scheitelgegend gleich an der Mittelinie ragt eine Geschwulst, von der Grösse einer halben Orange aus dem Gehirn durch den Schädel hervor. Nach dem Ablösen der die Geschwulst bedeckenden Weichteile vom Rande der Schädelöffnung kann die Tumormasse durch diese passiren. Die Kalotte wird übrigens von der Dura ohne Schwierigkeit gelöst.

Die *Trepanöffnung* liegt im rechten Scheitelbeine, hat ovale Form von vorn nach hinten, misst 6 + 3 c.m. Ihr vorderer Rand liegt 3 c.m. hinter der Sutura coronalis, der hintere 4.5 über und nach vorn von dem Hinterhauptsbein. Die Ränder sind ziemlich glatt und abgerundet. Die Kalotte ist übrigens von normaler Form und an der Innenseite etwas rauh. Medial und etwas (2.5 c.m.) nach hinten von der Trepanöffnung findet sich in der Mittellinie *an der Innenseite des Schädels* eine *Ge-*

schwulstmasse, welche mit breiter Basis an dem Sulcus longitudinalis verwachsen ist und eine Höhe von 2.5 c.m. hat. Die Konsistenz ist ziemlich fest und die Farbe grauweiss; die Oberfläche fetzig, gewölbt, und deutlich durch Bersten von der Hirngeschwulst abgerissen. Die Tabula interna in der Umgebung der Geschwulst ist bis zur Trepanationsöffnung kleinhöckerig.

Die *Dura mater* ist über die Geschwulst ausgespannt und hier narbig; sonst dünner als gewöhnlich. Die Innenseite dünn und trocken. Der Sinus longitudinalis ist in seinem vorderen Abschnitt leer, der hintere mündet in eine von der Geschwulstmasse zum Teil ausgefüllte Kavität.

Die Dura ist an der *Basis* in der Fossa media und am Orbitaldache mit zahlreichen kleinen festen Knötchen (Geschwülsten) besetzt, welche auch auf der ventralen Fläche des Gehirns (Temporallappen und Frontallappen) mehrere Impressionen hervorgerufen haben und die Dura mit dem Gehirn zusammengelöthet haben.

Auch an den Ganglien Gasseri finden sich viele solche Knötchen, welche mit der verdickten Dura die Ganglien umgeben.

In Folge des Drucks des vergrösserten Gehirns finden sich an der Basis des Kraniums folgenden Veränderungen. Die *Sella turcica* ist vergrössert und zur Grösse einer Wallnuss ausgedehnt. Processus clinoidei ant. et. post. verwischt. Die Lamina interna orbitae ist papierdünn und leicht einzudrücken. An den Seiten der Hypophysisgrube liegen die Artt. carotides blossgelegt; 6 m.m. nach hinten von dem Dorsum sellæ turcicæ schiesst eine Knochenkante einige m.m. hoch empor.

In der Fovea media cranii finden sich tiefe Impressiones digitatæ und erbsengrosse oder kleinere Gruben, welche kleinen runden Geschwülsten an der Aussenseite der Dura mater entsprechen und die Keilbeinflügel zum Teil perforiren.

Das *Foramen ovale* ist rechts *trichterförmig* vergrössert, in Folge der Vergrösserung des Ganglion Gasseri. Der Inhalt der Orbita quillt bei der Eröffnung des Orbitaldaches stark hervor.

An der basalen Fläche sind die Bulbi olfactorii etwas abgeplattet und dünn.

Die *Hypophysis* ist schalenförmig, von oben exkavirt und abgeplattet; misst in Durchmesser 2 + 1.5 c.m. (Fig. S. 205.)

Die *Pia* ist bleich und wird im Allgemeinen leicht abgelöst, ausgenommen teils über der Geschwulst, teils an der Aussenseite des linken Occipitallappens etwa 1.5 c.m. vor der Spitze an einer umschriebenen Stelle (s. unten). Sonst ohne Besonderes.

Die Gefässe ohne Veränderungen.

Die *Konvexität* der beiden Hemisphären wird von einer grossen *Geschwulst* eingenommen. Diese misst in sagittaler Richtung 7.5 c.m., in frontaler höchstens 8 c.m., hat eine ovale Form und nimmt hauptsächlich die rechte Hirnhälfte ein (6 c.m. in der Breite) und dehnt sich auf die linke, höchstens 2 c.m. aus (Taf. XXIII. Fig. 1).

Ihre *Oberfläche* ist sehr uneben, grobgelappt und fetzig; sie ist von fester, etwas fribröser Konsistenz, und das Gewebe kann zwischen den Fingern nicht zerdrückt werden. Die Schnittfläche ist faserig, etwas porös.

Die Geschwulst scheint zwar die Hirnsubstanz zu infiltriren, aber eine genauere Untersuchung zeigt, dass sie von der Mittellinie aus zwischen den Gyri in die Sulci eindringt und die Windungen auseinander drängt. Dies tritt besonders deutlich an den occipitalen Schnitten hervor (Taf. XXIII. Fig. 2). Hier wie überhaupt ist die Rinde zusammengedrückt und sehr schmal. An mehr frontalen Schnitten (Taf. XXIV. Fig. 3) ist die Grenze gegen das Hirngewebe undeutlicher. Nur stellenweise ist eine Kapsel vorhanden.

An die Rinde der linken Hemisphäre ist die Masse nur fest angelöthet, ohne das Gehirn zu infiltriren.

Ausdehnung der Geschwulst.

In der *rechten Hemisphäre* hat die Geschwulst folgende Teile teils *zerstört* (vgl. den Operationsbericht), teils verdrängt. 1) das *hintere Ende der vorderen Centralwindung* bis 2—3 c.m. von der Mittellinie ab, und in sagittaler Richtung bis zu ihrer halben Breite;

2) das *ganze hintere (mediale) Ende der hinteren Centralwindung* in einer Ausdehnung nach unten vorn von etwa 6—7 c.m.; also auch den ganzen Paracentrallappen;

3) den *oberen Parietallappen* bis etwa 6 c.m. von der Mittellinie ab; die Rinde und das Mark dieses Lappens liegt unter der Geschwulst teils zusammengedrückt, teils zerstört;

4) den ganzen *Præcuneus* fast bis zur Fissura occipitoparietalis interna;

5) den *dorsalen Rand des Gyrus corporis callosi.*

Dagegen sind *erhalten geblieben:* der *untere Parietallappen* und der *Gyrus angularis.* Der Sulcus intraparietalis bildet ungefähr die laterale Grenz der Geschwulstmasse.

In der *linken Hemisphäre* sind *folgende Windungen* nicht zerstört, aber *zusammengedrückt* und ausser Lage gebracht; 1) die hinterste *Spitze der vorderen Centralwindung* in nur geringer Ausdehnung; überhaupt ist nur die Rinde hier afficirt (s. Taf. XXV. Fig. 1);

2) die mediale *Spitze der hinteren Centralwindung;* der Paracentrallappen ist zur Seite gedrängt und gedrückt und nimmt die Geschwulst wie in einer Schale auf;

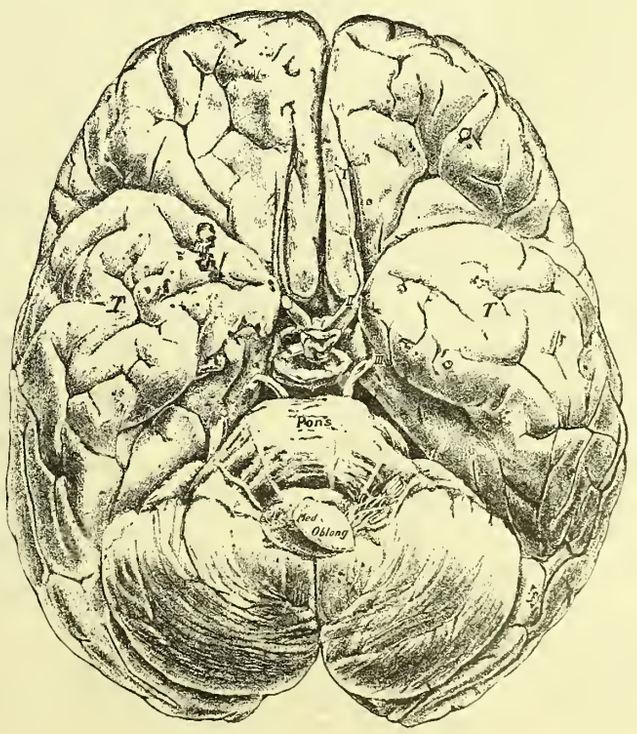

3) die vorderen $^2/_3$ des *Præcuneus*.

Dagegen ist die konvexe Fläche des Parietallappens nur in kleiner Ausdehnung direkt von der Geschwulst bedeckt; ihre Windungen sind zur Seite gedrückt.

Beiderseits sind sowohl die Frontallappen wie die Temporal- und Occipitallappen frei von Geschwulstmasse.

Die basale Fläche.

Hier fällt gleich in die Augen (Die Fig. an der S. 205), dass eine Anzahl von kleineren Grübchen und Zapfen von kaum 1 m.m. Durchmesser vorhanden sind, und zwar besonders an der Unterfläche des rechten *Temporallappens*, aber auch zerstreut an den Orbitalflächen und am linken Temporallappen. An den entsprechenden Stellen der Dura liegen linsengrosse Geschwülste, welche die Unterfläche des Gehirns mit der Dura zusammenlöthen, weshalb das herausgenommene Gehirn an der Oberfläche etwas zerrissen ist. Dies ist besonders an der Spitze des Temporallappens (an T^1, T^2 und T^3) der Fall.

Die *Centralganglien* sind, besonders rechts, etwas plattgedrückt. Die Oberfläche des *Thalamus* ist also nicht konvex (s. Fig. 3. Taf. XXIV.), sondern platt; so auch das *Pulvinar* und besonders der rechte Colliculus anterior sind ganz plattgedrückt, dagegen der Colliculus posterior nur etwas herabgedrückt.

Auch der *Nucleus caudatus* ist plattgedrückt wie der *Balken*.

Übrigens scheinen die centralen Teile wenig vom Druck gelitten zu haben.

Zeichen von leichter Stauung finden sich jedoch hier, obschon nicht sehr starke. Sonst zeigen die Centralganglien an den Schnittflächen nichts Abnormes.

Die *Nervi optici* sind vielleicht etwas schmal, der rechte schmäler als der linke. Die *Tractus optici* beide, besonders der *rechte*, sehr *plattgedrückt*. Dagegen waren die *Kniehöcker* kaum einem stärkeren Druck ausgesetzt.

Das Gehirn wurde in 1 c.m. dicke Scheiben zerteilt.

Linke Hemisphäre.

Occipitallappen.

In den *ersten Occipitalwindung* (Taf. XXV. Fig. 3.), etwa 1 c.m. frontal vor der Spitze und 5 m.m. lateral von der Margo findet sich eine unregelmässige *narbige Schrumpfung* in der Rinde (a); an dieser Partie ist die Pia stärker angelöthet als sonst. Die Schrumpfung setzt sich über der Margo falcata bis auf die mediale Fläche einige m.m. fort. Sonst ist an der Oberfläche nichts Besonderes zu sehen.

Durchschnitte.

Schnitt 1 c.m. vor dem Occipitalpole. Entsprechend der oben erwähnten Narbe erstreckt sich von der medialen Fläche nach aussen in das Mark ein streifenförmiger Schlitz 1 c.m. hinein. Das Gewebe ist hier verändert. Die Sehstrahlung oder die Rinde der Fissura calcarina ist nicht berührt.

Schnitt 1.5 c.m. (Taf. XXV. Fig. 4). Im dorsalen Abschnitte findet sich eine unregelmässige *Cyste*, welche weder die Sehstrahlung (s. s.), noch, die Rinde der Fissura calcarina zerstört hat, aber etwa 1 m.m. lateral von der dorsalen Spitze der Sehstrahlung liegt. Ihre Form und Lage illustrirt die Figur. Die entsprechende Rinde der Gegend der Margo falcata scheint etwas schmal zu sein.

Schnitt 2 c.m. Hier findet sich ein kleiner Defekt von etwa 1 + 2 m.m. Grösse, und die vordere Spitze der Cyste liegt unmittelbar nach aussen von der dorsalen Spitze der Sehstrahlung.

Die Schnitte zeigen sonst kein Anzeichen einer stärkeren Kompression, ausgenommen dass die Gyri abgeplattet sind.

Schnitt 3 c.m. vor der Spitze (Taf. XXIII. Fig. 2). Oben an der Margo falcata im Præcuneus in einer Ausdehnung von 1.5 c.m. liegt Geschwulstmasse an der Rinde locker angelöthet. Die entsprechende Rinde ist etwas schmal, zusammengedrückt. Der Schnitt ist im Ganzen auch von oben nach unten zusammengedrückt.

Schnitt 4 c.m. (Taf. XXIV. Fig. 1). Geschwulstmasse von kaum 2 c.m. liegt an der Margo falcata dicht an, ohne auf das Mark überzugreifen. Die Rinde hier atrophisch. Sonst ist der Schnitt normal.

Schnitt 5 c.m. Wie Schnitt 4 c.m., nur ist die Geschwulstmasse etwas grösser. Die Rinde der Margo falcata nicht verschwunden, aber zusammengedrückt. Zeichen einer Stauung im Mark.

Schnitt 6 c.m. (Taf. XXIV. Fig. 2). Wie Schnitt 5 c.m.

Schnitt 7 und 8 c.m. (Taf. XXIV. Fig. 3). An der Margo falcata findet sich dicht an die Rinde angelöthet eine wallnussgrosse Geschwulstmasse, welche die Rinde zusammengedrückt hat, ohne auf sie überzugreifen.

Schnitt 9 c.m. (Taf. XXV. Fig. 1). Keine Geschwulst. Die Rinde zeigt Grübchen in Folge des Drucks der gegenüberliegenden Geschwulstmasse.

Rechte Hemisphäre.

Schnitt 1—2 c.m. vor dem Occipitalpole zeigen nichts Abnormes, ausgenommen dass sie deutlich eine veränderte Form haben, indem sie von oben nach unten zusammengedrückt sind. Die laterale Fläche ist mehr horizontal und ebenso die untere, wodurch der Schnitt etwas quadratisch ist, wie aus der Figur (Taf. XXIII. Fig. 2.) näher erhellt.

Die Geschwulstmasse dringt bis etwa 4 c.m. vor der Occipitalspitze nach hinten, aber greift nicht auf den Cuneus über, sondern ist nach hinten durch die Fissura occipito-parietalis begrenzt.

Schnitt 3 c.m. (Taf. XXIII. Fig. 2). Hier dringen die occipitalsten Ausläufer der Geschwulstmasse in und zwischen die Windungen des Præcuneus ein. Ihre Form und Lage s. die Abbildungen. Durch die Kompression der Gehirnmasse sind die Konturen wesentlich verändert. Die Rinde ist auch überall im oberen Umfange plattgedrückt. Die Sehstrahlung ist sehr breit, aber in vertikaler Richtung kurz.

Schnitt 4 c.m. (Taf. XXIV. Fig. 1). Hier dringt die Geschwulstmasse zwischen den zusammengedrückten Windungen keilförmig ein und drückt diese so zusammen, dass sie sich anscheinend weit in die Gehirnmasse auszudehnen scheint. Zugleich drückt von oben das Neoplasma, wie die Figur zeigt. Dadurch ist der Schnitt wesentlich deformirt.

Schnitt 5 c.m. Die Geschwulstmasse hat noch grössere Ausdehnung und hat das zunächst liegende Hirngewebe in einer Ausdehnung von etwa 1—3 m.m. degenerirt. Nach oben geht

das Gehirn ohne Grenzen in das Neoplasma über. Das Gehirn ist überall von fester Textur.

Schnitt 6 c.m. (Taf. XXIV. Fig. 2). Wie die Geschwulst auf das Gehirn übergreift, geht am besten aus der Figur hervor. Nach aussen ist die Grenze zwischen Geschwulst und Gehirn makroskopisch nicht zu bestimmen.

Schnitt 7 und 8 c.m. (Taf. XXIV. Fig. 3). Dieser Schnitt entspricht dem Ausgangspunkt der Geschwulst und dem hinteren Ende der C^p. Die Geschwulst hat hier ihre grösste Ausdehnung. Sie erstreckt sich von der Mittellinie nach unten fast bis zum Balken und zum Seitenventrikel, nach aussen 4.5 c.m. und misst von oben nach unten etwa 4 c.m., die über der Fläche des Gehirns liegende Masse nicht gerechnet.

Der Balken ist nach unten verschoben und zusammengedrückt wie der Gyrus corporis callosi.

Schnitt 9 c.m. (Taf. XXV. Fig. 1). Die Geschwulst hat sich hier wesentlich verschmälert und schiebt sich in den Paracentrallappen ein, besonders entsprechend dem oberen Ende der vorderen Centralwindung. Aber auch das Mark hat gelitten und hat eine weissgelbe Farbe (Degeneration).

Schnitt 10 c.m. ist normal.

Kleinhirn und *Medulla oblongata* (Taf. XXV. Fig. 2).

Das *Kleinhirn* zeigt weder an der Oberfläche, noch im Inneren etwas Pathologisches. Seine Form ist normal, aber es ist von oben nach unten bedeutend zusammengedrückt.

Die *Brücke* ist überhaupt normal, ausgenommen dass auf dem Durschschnitte verschiedene blutgefüllte Venen mehr als gewöhnlich hervortreten und eine venöse Stauung andeuten.

Das *verlängerte Mark* ist gegen die Brücke eingeknickt. (s. Fig. 2) und bildet nicht die gerade Fortsetzung der Brücke. In Folge dessen ist der Boden des 4. Ventrikels konvex und das Mark zeigt auf dem Durchschnitte Zeichen einer Stauung in den kleineren Gefässen.

Körper sonst etwas abgemagert mit Atrophie des linken Armes.

Lungen: etwas Schleim in den Bronchien und Oedem in den hinteren Teilen.

Herz: die rechte Hälfte enthält 100 c.c.m. Blut. Die Muskulatur etwas fettig degenerirt. Sonst Alles fast normal.

Milz, Nieren, Leber sind normal. Magen und Darm ebenso.

In der rechten Hälfte des kleinen Beckens ist eine mehr als hühneiergrosse, harte und gelappte *Geschwulst* vorhanden, welche an der Hinterseite des Ligamentum latum, dem Peritoneum und dem Rectum adhærirt und durch einen Stiel mit dem Uterus zusammenhängt. An der Schnittfläche ist sie gestreift und zeigt verkalkte Partien.

In den Ovarien finden sich Cysten.

Übrigens nichts Bemerkenswerthes.

Mikroskopische Untersuchung der Hirn-Geschwulst.

Die Geschwulst besteht aus Häufchen kleiner teils abgerundeter aber meist spindel- oder sternförmiger Zellen, welche dicht an einander liegen oder durch zartes Bindegewebe oder gröbere Bindegewebsbalken von einander getrennt sind. Also liegt ein *Spindelzellen-Sarkom* vor. *Der Ausgangspunkt ist gewiss die Pia.*

Epikrise.

Kurzer Krankenbericht. Die 46-jähr. Pat. hatte im Alter von 13 und 25 Jahren Schwindelanfälle mit Bewusstseinsverlust. Im Jahre 1881 verschlechterte sich ihr Allgemeinzustand und ein von krampfhaften Zuckungen im linken Beine und Schwäche des rechten begleiteter Anfall trat ein. Nachher Schwäche im linken Bein. Später Doppeltsehen, Kopfschmerz, am stärksten in der rechten Scheitelgegend, Sausen im linken Ohr, Schmerzen in der rechten Gesichtshälfte.

St. præs. 1891. Augen hervorstehend. Glandula thyreoidea angeschwollen. Psyche normal. I. Geruch schlecht, II. Lichterscheinungen nach rechts, Doppelbilder. Linke Papille: Stauung. VII. Geringe Parese nach links. V, VIII, IX, X, XI, XII im Ganzen normal. Geringe Anästhesie im linken Bein, Parese des linken Beins und weniger des linken Arms.

Nachher traten Anfälle von Zuckungen im linken Bein ein, welche anfangs nur subjektiv, später auch objektiv bemerkt werden konnten. — Mit der Zeit trat Stauung auch in der rechten Papille ein. Die Anfälle wurden zahlreicher, oft von Lichterscheinungen, Gehörphänomenen begleitet und gewöhnlich von Parästhesien in der linken Seite eingeleitet. Der Kopfschmerz nahm zu und Anfangs 1893 wurde Pat. hemiplegisch. Sie wurde dann $^{27}/_{3}$ 1893 operirt. Die Geschwulst wurde zum grössten Teil ausgelöffelt. Nachher allmählich Besserung des lästigen Kopfschmerzes, die Motilität wurde gebessert. Aber bald stellten sich Anfälle ein, und zwar anfangs links, später auch rechts. Nach und nach nahm die Lähmung links zu, und rechtsseitige Anfälle fanden sich ein, mit rechtsseitigen Gesichtshallucinationen und zuletzt Geruchshallucinationen. Zufällig nach einem Anfalle linksseitige Hemianopsie. Tod $^{18}/_{1}$ 1896 durch Knickung der Medulla oblongata in Folge des von der ansehnlichen Geschwulstmasse ausgeübten Druckes.

Diagnose. *Art der Läsion.* Als Pat. zum ersten Mal ins Krankenhaus aufgenommen wurde, war Anfangs die Art der Krankheit nicht ganz klar. Es war auffallend, dass Pat. schon im Alter von 13 Jahren einen eigenthümlichen Schwindelanfall gehabt hatte und dann in ihrem 24. Jahre einen neuen. Der dritte trat im Alter von 38 Jahren auf; und von dieser Zeit datirt sich eigentlich die Krankheit. Es fragt sich dann, ob diese Schwindelanfälle, welche alle in Zusammenhang mit Gemüthsbewegungen zu stehen schienen, einerlei Art waren oder nicht. Der letzte Anfall war auch nach Angabe von Zuckungen im linken Bein mit nachfolgender Schwäche begleitet. Da Pat. nun Anfangs im Krankenhause über Anfälle von Zuckungen klagte, ohne dass wir uns davon objektiv überzeugen konnten, schien anfangs eine funktionelle Störung vorzuliegen.

Ausserdem fanden sich ein deutlicher Exophthalmus an beiden Augen, Struma und Anfälle von Herzklopfen, weshalb der Verdacht auf einen Morbus Basedowii vorlag.

Inzwischen wurde die Art der Krankheit bald festgestellt. Die *Zuckungen* des linken Beins wurden d. 20. November zum ersten Mal objektiv bestätigt, wenn sie auch An-

fangs nur gelinde waren, und eine *Stauungspapille* wurde gesehen. Wenn auch erst die Frage aufgeworfen wurde, ob diese in Zusammenhang mit dem Morbus Basedowii gestellt werden könne, so wurde doch bald klar, dass eine *Hirngeschwulst* vorlag. Die typischen Symptome — Kopfschmerzen, Jackson'sche Epilepsie mit allen Attributen — traten mit jedem Tage deutlicher hervor und stellten die Diagnose ausser allem Zweifel.

Lokalisation der Geschwulst. Nachdem die Art der Läsion klargelegt worden war, unterlag es keiner Schwierigkeit, die Lokalisation zu bestimmen. Charakteristisch für den Fall waren die auf das linke Bein beschränkten Symptome. Schon beim ersten Anfalle traten *Zuckungen im linken Bein* auf, und später wurde dieses *Bein* vorzugsweise *schwach*. Die später unaufhörlich fast bis zum Tode wiederholten Anfälle waren gewöhnlich von eigenthümlichen Parästhesien eingeleitet. Diese bestanden bald in eigenthümlichen Empfindungen von Wellen, von Ameisenkriechen, von Schütteln oder Reizen, von Zittern u. s. w., welche beständig von dem linken Bein ausgingen. Ja am öftesten gingen sie speciell von den Zehen des linken Fusses aus. Es unterlag also keinem Zweifel, dass der primäre Herd in dem Centrum des linken Fusses lag oder in seiner unmittelbaren Nähe. Die nachfolgende Schwäche fing auch im linken Bein an und war gegen die Gewohnheit bei Hemiplegien in Folge von Geschwülsten im Bein viel ausgeprägter als im Arm. Erst später trat die Schwäche im Arm auf.

Es wurde also die *Lokalisation* in der hintersten obersten Spitze der *rechtsseitigen* Centralwindungen und besonders in der *hinteren Centralwindung in der Nähe der Margo falcata* bestimmt.

Mit einer solchen Lage stimmten auch einige wichtige Symptome, nämlich auf die rechte Hälfte begrenzte Kopfschmerzen, welche oft besonders an den Scheitel verlegt wurden, und eine bisweilen ausgesprochene Empfindlichkeit in dieser Gegend beim Klopfen.

Operation. Praktische Bemerkungen.

Gesichtspunkte. Sobald die Lokalisation festgestellt war, schlug ich der Pat. eine Operation vor. Bestimmend für mich waren dabei folgende Gesichtspunkte.

Art der Geschwulst. Ob die schon in früheren Jahren aufgetretenen Schwindelanfälle in Zusammenhang mit der späteren Krankheit standen, musste ich als unentschieden hinstellen. Jedenfalls war der Anfall im Jahre 1888 als ein Ausdruck der Krankheit anzusehen. Der sich allmählich und sehr langsam unter gelinden Symptomen entwickelnde Verlauf sprach unzweideutig gegen eine maligne Natur der Geschwulst, und also für eine circumscripte, vielleicht eingekapselte Geschwulstmasse.

Die Frage nach dem Ausgangspunkt der Geschwulst wurde in diesem Zusammenhang diskutirt. Die gelinden Anfälle sprachen eher gegen als für eine ursprünglich kortikale Geschwulst. Es war also wahrscheinlich, dass die Geschwulst entweder subkortikal war oder von der Dura, resp. Pia ausging. In jenem Falle sprachen die Jackson'schen Anfälle dafür, dass die Rinde mitbeteiligt war.

Für Duralgeschwulst sprach die Empfindlichkeit beim Klopfen. Diese können oft verlaufen, ohne die Rinde beträchtlich zu reizen. Dafür sprechen sowohl die von Anderen gemachten Beobachtungen, wie eigne Erfahrung.

Es wurde eine Duralgeschwulst als wahrscheinlich angenommen.

In Anbetracht der wahrscheinlich gutartigen Natur der Geschwulst und ihrer für eine Operation günstigen Lage, wurde deshalb schon in November 1891 eine *Operation* der Pat. angerathen und die Gefahr, damit zu zögern, ihr vorgehalten. Da inzwischen zu dieser Zeit die Symptome der Pat. so unbedeutend und wenig lästig erschienen, so zog Pat. vor, das Krankenhaus zu verlassen.

Im Februar 1892, als Pat. zurückkam, war der Fortschritt der Geschwulst auffallend, aber Pat. verweigerte auch jetzt, sich einer Operation zu unterwerfen, um so mehr als sich die Symptome durch den Aufenthalt im Krankenhause besserten.

Als Pat. zum dritten Mal im Februar 1893 in's Krankenhaus aufgenommen wurde, war sie hemiplegisch, und die Kopfschmerzen waren sehr schwer, weshalb sie um eine Operation bat. Zu dieser Zeit war ich für den Eingriff wenig geneigt, und zwar in Anbetracht der vermutheten Grösse der Geschwulst, welche sich durch die schweren Kopfschmerzen, die ausgeprägte Hemiplegie und Schwere der Anfälle kundgab.

Der Operationserfolg. Betreffs der Operation bemerke ich nur, dass sie recht gründlich war. Wie der Operationsbericht näher mitteilt, wurde das Gewebe in einer Ausdehnung von etwa 5 c.m. ausgelöffelt, an einer Seite war nur gesundes Gewebe anzutreffen; aber die Blutung und der drohende Kollaps hinderten die vollständige Ausräumung. Das Recidiv blieb auch nicht aus, aber die Geschwulst nahm nur langsam zu. Die ausserhalb des Schädels befindliche *Hernie enthielt nur Geschwulstmasse,* gleich wie im folgenden Falle, Jansson.

Da Pat. fast 3 Jahre nach der Operation am Leben blieb, so unterliegt es kaum einem Zweifel, dass die *Operation das Leben verlängerte.* Es scheint mir auch wahrscheinlich, dass sie das Leben erträglicher machte. Der Patientin wurde das Schvermögen gerettet. Ohne Operation hätte sie ohne Zweifel eine längere Zeit blind zugebracht. Nun konnte sie sich bis zur letzten Zeit mit Lesen unterhalten, und überhaupt in relativem Wohlbefinden ihre Tage zubringen, wenn auch der allmählich gesteigerte Kopfschmerz sie belästigte.

Der Tod kam plötzlich in der Nacht und war schmerzlos.

Die Operation war also wohltätig.

Analyse der Symptome.

Die Entwickelung der Krankheit. In dieser Hinsicht ist es von besonderem Interesse, dass Pat. schon vor dem manifesten Anfang der Krankheit zwei Schwindelanfälle gehabt hatte, den einen im Alter von 13, den anderen im Alter von 25 Jahren. Wenn auch die Moglichkeit eines Zusammenhangs mit der vielleicht schon zu dieser Zeit vorhandenen Geschwulst nicht ausgeschlossen werden kann, so schien dies doch nicht wahrscheinlich. Ich war deshalb beim Durchschneiden des *linken Occipitallappens* erstaunt, zu finden, dass sich hier im dorsalen Abschnitt eine *sehr alte kleine Cyste*

vorfand. Die ebenen Wände deuten ein grosses Alter der Cyste an. Durch Vorhandensein dieser Cyste wird der eine der früheren Anfälle genügend erklärt. Da man von dem Verlaufe des Anfalles nichts Genaueres weiss, so ist aus der sonst interessanten Lage innerhalb der Sehsphäre nichts Lehrreiches abzuleiten.

Bemerkenswerth ist, dass alle 3 Schwindelanfälle durch Gemüthsaffektionen hervorgerufen wurden — was die Bedeutung von Kongestionen bei organischen Krankheiten klarlegt.

Psyche. Bis zum letzten Abend ihres Lebens behielt Pat. die *volle Intelligenz*, und zwar ungeachtet der wiederholten Anfälle. Da die Geschwulst eine bedeutende Kompression des ganzen Gehirns hervorgerufen hatte und ausserdem noch einen grösseren Teil der rechten Hälfte ausser Funktion gesetzt hatte, so finde ich hierin einen Beweis für die geringe Bedeutung der rechten Hemisphäre für die Intelligenz. Der Fall Malm (S. 14.) spricht auch für diese Auffassung.

Sprache. Die Sprache war nicht gestört, und unmittelbar nach den Anfällen konnte Pat. sowohl Worte auffassen wie spontan sprechen.

Kranialnerven. I. Geruch: Schon im Sommer 1891 wurde der Geruch nach Angabe der Pat. schlechter und war zeitweilig verschwunden. Eine grössere Herabzetzung des Geruches war jedoch im Oktober dess. J. nicht bei der Probe nachzuweisen, wohl aber im März 1892 und im Februar 1893. *Nach der Operation* wurde wahrgenommen, dass der *Geruch rechts fast normal* war, *links* bedeutend *herabgesetzt*. So war es auch später im Febr. und Nov. 1894. Dagegen wurde im Mai und Sept. 1895 eine doppelseitige Herabsetzung nachgewiesen, und d. 8. Januar 1896, 10 Tage vor dem Tode, war der *Geruch verschwunden*.

Ausserdem litt sie während des letzten Jahres wiederholt — $^{4}/_{12}$, $^{7}/_{12}$, $^{9}/_{12}$, $^{14}/_{12}$, $^{20}/_{12}$ 1895, $^{3}/_{1}$ 1896 — an *Geruchshallucinationen*. Den $^{4}/_{12}$ 1895 erzählte Pat., dass sie beim Erwachen vor einigen Tagen »gleichzeitig von zwei ekelhaften sehr peinlichen Gerüchen» befallen wurde, und bei der Probe wurde es nachgewiesen, dass sie mehrere Riechstoffe nicht erkannte, obgleich sie in die Nase stachen.

Bei Zusammenstellung dieser klinischen Thatsachen muss die Geruchstörung als central und von progressiver Art betrachtet werden. Die Sektion wies die Ursache nach. (Fig. S. 205.)

Auf der basalen Fläche der Temporallappen, besonders gleich an der Spitze, sowie an der Orbitalfläche in der Nähe der Bulbi olfactorii, fanden sich kleine feste Knötchen, welche die Dura und die Hirnoberfläche mit einander zusammenlötheten. Beim Trennen des Gehirns von der Dura entstanden kleine Zerreissungen der Hirnrinde (s. Fig.). Es leidet wohl keinen Zweifel, dass diese kleinen Knötchen, welche sarkomatöse Bildungen waren, die Geruchshallucinationen hervorriefen. Und da weder die Bulbi olfactorii, noch die Striæ unmittelbar (?) durch die Sarkome gereizt wurden, und das Geruchscentrum (Uncus und Gyrus Hippocampi) auch keine solchen Neoplasmen enthielt, so ist die Frage berechtigt, ob wir hier in der Nähe des Geruchscentrum auf der ventralen Fläche des Temporallappens oder auf der Orbitalfläche ein besonderes Gebiet für Geruchshallucinationen haben oder ob sich das Geruchscentrum selbst bis auf die erwähnten Flächen ausdehnt. Die Hallucinationen waren unangenehmer Art.

II. *Gesicht.* Die Störungen von Seiten der Augen waren mannigfach und traten frühzeitig auf.

Exophthalmus. Pat. hatte schon 1891 seit einigen Jahren bemerkt, dass das eine Auge hervorragte, und im Sommer 1891 mit der Entwickelung der Geschwulst trat diese Veränderung an beiden Augen ein und bestand seitdem bis zum Tode. Die Operation führte keine deutliche Besserung herbei. Die Ursache dieses Exophthalmus ist nicht klar. Bei der Sektion wurde zwar eine Knickung der Medulla oblongata nachgewiesen; dass aber diese schon bei der Entstehung des Exophthalmus bestand, ist ebenso unwahrscheinlich, als es als unsicher betrachtet werden kann, dass in der That durch dieselbe der Exophthalmus erklärt werden kann. Der gesteigerte intrakraniale Druck dürfte kaum als Ursache genügen, indem Exophthalmus bei Hirngeschwülsten nicht ein gewöhnliches Symptom ist. Dagegen wird der Exophthalmus vielleicht durch den auf die *Hypophysis* ausgeübten Druck erklärt werden. Diese Drüse *war in hohem Grade gedrückt und dadurch exkavirt*. Auch muss nicht ausser Acht gelassen werden, dass die Geschwulst schon frühzeitig auf die Cirkulation im Sinus longitudinalis eingewirkt haben kann, und vielleicht stand damit in Zusammenhang, dass die rechte Gesichtshälfte unter dem Auge mitunter angeschwollen war.

Gesichtsfelder. Während des mehrjährigen Aufenthalts der Kranken im Hospitale wurden von Zeit zu Zeit neue Perimeterkarten, im Ganzen 24 verschiedene Doppelkarten, aufgenommen. Bei der Durchsicht aller dieser fallen zwei Abweichungen in die Augen.

Hemianopsie. Ungeachtet der sehr verschiedenen Umstände, unter welchen jene Karten aufgenommen wurden, konnte eine Andeutung von hemianopischen Defekten nie in den Jahren 1891—December 1895 bemerkt werden, aber den 12. December dess. J. zeigte die nach vorhergehenden epileptischen Anfällen aufgenommene Karte I (S. 203) eine deutliche Einschränkung nach links, welche deutlich als ein hemianopischer Defekt in dem peripherischen Sehen bezeichnet werden muss, während die rechtsseitigen Gesichtsfelder zwar eine nicht unbedeutende Einschränkung zeigten, welche jedoch nicht als hemianopisch aufzufassen sein dürften, sondern als Ausdruck einer konzentrischen Einschränkung. Die später, am 10. Januar 1896, zehn Tage vor dem Tode, gemachten Messungen (Karte II, S. 204) bestätigten die Berechtigung dieser Auffassung. Hier sehen wir eine fast vollständige linksseitige Hemianopsie. Auch diese Karten müssen als Folge eines Kongestionszustandes, welcher von epileptischen Anfällen begleitet war, betrachtet werden; und die 7 Stunden vor und 7 Stunden nach einem Anfalle aufgenommenen Karten zeigten dieselbe Form und Ausdehnung.

Bei Betrachtung der Durchschnitte der Hemisphären finden wir eine bedeutende Kompression der beiden Hemisphären, aber besonders der rechten. Diese macht sich zwar auch an den Tractus geltend, welche deutlich plattgedrückt sind, aber sonst besonders an dem rechten Occipitallappen. Seine quadratische von oben nach unten plattge-

drückte Form deutet auf einen bedeutenden Druck von oben, und wenn man betrachtet, wie die Lippen der Fissura calcarina an einander gedrückt sind, wird man erstaunen, dass nicht eine konstante Hemianopsie durch den Druck auf die occipitale Sehbahn oder das Sehcentrum hervorgerufen war. Dass hier die Hemianopsie durch den Druck auf die occipitale Sehbahn oder das Sehcentrum hervorgerufen war, darauf deutet das *Fehlen der hemiopischen Pupillenreaktion.* Wir können also daraus lernen, dass eine schon grosse Geschwulst in den Centralwindungen kaum Hemianopsie hervorruft, wenn sie nicht auf die Sehstrahlung übergreift oder in Zusammenhang mit Kongestionszuständen steht. Die Fälle 11, Sundelin, und 12, Eklund, stehen damit in Übereinstimmung.

Besondere Beachtung verdient die Thatsache, dass die Geschwulst sich weiter nach hinten in der rechten Hemisphäre als in der linken erstreckte, und zwar in der rechten bis zur Fissura occipito-parietalis interna. Da nun die Geschwulstmasse sehr langsam wuchs, so dürfte danach der *Præcuneus,* welcher hier infiltrirt war, *nicht zur Sehsphäre gehören.* — eine Ansicht, welche ich schon früher ausgesprochen habe (Teil II).

Sonst ist auch für das Studium der Begrenzung der Sehsphäre von Interesse, dass keine Andeutung einer quadrantischen Beschränkung der Gesichtsfelder nach unten rechts vorhanden war. Wie die Sektion zeigt, fand sich bei dem Durchschnitt des linken Occipitallappens eine kleine Cyste an der dorsalen Spitze der Sehstrahlung, welche wohl eine beträchtliche Anzahl der zu den occipitalsten etwa 10 m.m. der Margo falcata verlaufenden Fasern durchtrennte. Die genauere Untersuchung der Beziehung dieser *Cyste* zeigt, dass sie *nicht auf die Schstrahlung* oder auf die zur dorsalen Lippe der Fissura calcarina verlaufenden Fasern *übergriff.* Der Befund bestätigt also den von mir früher ausgesprochenen Satz, dass die Margo falcata nicht zum Sehcentrum oder zur kortikalen Retina gehöre.

Koncentrische Einschränkung. Alle Karten geben eine solche an, aber ihre Ausdehnung war zu verschiedenen Zeitpunkten recht verschieden. 1891 war sie nicht unbedeutend, 1892 recht unanschnlich, nur ein schmaler dunkler Ring umgiebt das schende Feld. Später im Februar 1893, kurz vor der Operation, war die Einschränkung etwas grösser und ungefähr wie Anfang 1894. Im Frühling 1894 vermehrte sich der Kopfschmerz bedeutend, und jetzt wurden die Gesichtsfelder bisweilen bedeutend vermindert, bisweilen wie früher.

Ende 1894 hatten sie dieselbe Grösse wie die grösseren im Frühling dess. J. Noch im September 1895 waren die Gesichtsfelder nicht bedeutend vermindert, und erst am Ende des Jahres traten die erwähnten hemianopischen Einschränkungen ein. Dabei war die Einschränkung des linken Gesichtsfeldes oft grösser als die des rechten. Dies war besonders an den 1891 aufgenommenen Karten auffallend, aber an späteren war oft kein Unterschied bemerkbar, oder bisweilen selbst das rechte Feld grösser. Im Ganzen war jedoch das *linke Feld etwas kleiner.*

Wie in anderen Fällen stimmt damit, dass der Herd in der rechten Hemisphäre sass und die linke Seite gelähmt war. Auch war die *linke Cornea etwas weniger empfindlich als die rechte.* Dass diese Anästhesie wohl in Zusammenhang mit der Einschränkung des linken Gesichtsfeldes stand, habe ich oben mehrmals hervorgehoben. Hier bemerke ich nur, dass hier nicht eine ausgesprochene Hemiplegie vorhanden war.

Auch die *Stauungspapille* muss für die Erklärung der koncentrischen Einschränkung in Rechnung genommen werden.

Gesichtshallucinationen. Lichterscheinungen in Form von Zick-Zack-Linien, Blitzen u. s. w., und zwar nach rechts, traten schon im Sommer 1891 auf. In den Jahren 1892—1893 erschienen sie im Ganzen nicht oft, aber im Jahre 1894 und besonders 1895 traten sie sehr oft auf und gewöhnlich in Zusammenhang mit den Anfällen. Fast immer waren sie *nach rechts* projicirt. Sie hatten auch jetzt die Form von leuchtenden Zick-Zack-Linien, Blitzen, Flammen, und besonders von Ringen. Ausnahmsweise nahmen die Erschcinungen die Form von Menschen u. s. w. an. Diese erschienen (d. $^{25}/_{9}$ 1895) nach rechts, und Pat. erzählte einmal, dass sie *nur halbe Menschen sah,* aber diese waren sehr dunkel. Sie glaubt, dass sie nur die rechten Hälften der Menschen sah. Nur einmal sah sie die Erscheinungen nach links.

Was waren diese Erscheinungen? Retinalphotopsien oder Hallucinationen? Und wo wurden sie gebildet?

Es war nicht leicht zu bestimmen, ob sie nur mit dem rechten Auge oder mit beiden gesehen wurden. Der Umstand, dass am meisten nur formlose Bilder auftraten, sprach für die Annahme von *Photopsien,* welche in der Retina durch die Kongestion gebildet wurden. Vielleicht litt besonders das rechte Auge durch die Kongestion der rechten Hirnhälfte. Dagegen spricht aber der bekannte Umstand, dass das Papillaroedem am meisten in dem, dem Herd gegenüberliegenden Auge auftritt.

Anderseits ist zu beachten, dass bisweilen *sichere Gesichtshallucinationen* in Form von Menschen u. s. w. (St. præs. $^{25}/_{9}$ 1895), Hunden $^{8}/_{12}$ *nach rechts erschienen,* und dass in der letzten Zeit diese in Begleitung mit epileptischen Anfällen in der rechten Seite auftraten. So viel ist also sicher, dass die während der letzteren Zeit auftretenden Lichterscheinungen *wirkliche Hallucinationen* waren. Auffallend ist ihr Erscheinen nach *rechts,* obschon der rechte Occipitallappen bei den Kongestionsanfällen am meisten dem Druck ausgesetzt war. Auch die Geschwulst drang am weitesten nach hinten in der rechten Hemisphäre. Hierin finden wir keine Erklärung der Thatsache, dass die Hallucinationen nach rechts erschienen, und zwar auch bei den früheren Anfällen von Zuckungen, welche immer in der linken Seite auftraten.

Es muss dann nicht ausser Acht gelassen werden, dass wir im linken Occipitallappen teils eine Cyste im Mark, teils in der Rinde eine Narbe fanden, wo die Pia allerdings auf einem beschränkten Gebiete an die Rinde angelöthet ist. Zwar wage ich nicht *bestimmt* zu behaupten, dass durch diese die linke Occipitalrinde gereizt worden ist. Aber ich finde keine andere plausible Erklärung für diese wiederholten Hallucinationen nach rechts. Und der Umstand, dass die Lichterscheinungen schon im Jahre 1891 auftraten, also zu einer Zeit, als die Geschwulst gewiss keine grossen Dimensionen hatte und überhaupt nicht in der nächsten Umgebung

des Occipitallappens vegetirte, spricht für die Richtigkeit dieser Meinung.

Die Erklärung ist also: die kleine Narbe konnte nicht an und für sich Anfälle von Kongestionen hervorrufen, aber als durch die Geschwulst das Gehirn anfallsweise kongestionirt wurde, dann wurden durch die Narbe Hallucinationen ausgelöst.

Die anerkannte Thatsache, dass vollständige epileptische Anfälle, und zwar mit eigenthümlicher Aura durch Pialnarben hervorgerufen werden, steht damit nicht im Wiederspruch, bestätigt vielmehr eine solche Auffassung.

Der Fall bestätigt und kompletirt also die in den Fällen 10 und 11 gemachten interessanten Beobachtungen über einsitige Gesichtshallucinationen ohne gleichzeitige Hemianopsie.

Stauungspapille. Gleich nach der Aufnahme im Oktober 1891 war eine ausgebildete Stauungspapille nur im linken Auge vorhanden. Im rechten Auge dagegen war die Stauung nicht ausgeprägt; die Venen waren gross, etwas angeschwollen, aber die Grenzen der Papille nicht verwischt. Aber bald bildete sich auch im rechten Auge eine ausgeprägte Stauungspapille aus, und im März 1892 war die Papille angeschwollen. Mit der Zeit trat eine sekundäre Atrophie ein, und im Februar 1893 waren die Papillen bleich. Später traten in der Umgebung der Papille kleine weisse Flecke auf. Ungeachtet der grossen Geschwulstmassen wurde diese Atrophie nie so vollständig, dass Blindheit eintrat. Im Gegentheil konnte Pat. bis zur letzten Zeit selbst feineren Druck, wie Zeitungen, etwas lesen, wenn ihr Kopfschmerz sie nicht hinderte.

Die ersten Cirkulationsstörungen traten in dem der Geschwulst entgegensetzten Auge auf. Solche Beobachtungen sind schon früher von mehreren Forschern gemacht, aber die Ursache ist kaum genügend erklärt worden.

Meiner Meinung nach ist dieser Befund einer leichteren Erklärung zugänglich. Es tragen zur Ausbildung verschiedene Momente bei — entweder Stasis in Folge von Druck oder eine Irritation durch phlogogene Stoffe oder beides zusammen. Auf diese Streitfrage will ich hier nicht eingehen. Die Stauung, scheint es, sollte eher auf die Venen des gleichseitigen Auges als auf die des entgegensetzten einwirken, aber doch entsteht die Stauungspapille auf dem der Hirngeschwulst gegenüberliegenden Auge. Es muss also noch ein Faktor im Frage kommen. Dieser ist die *vasomotorische Störung*. Jede Lähmung cerebraler Natur ist mit einer vasomotorischen Störung vergesellschaftet. Dieses ist ein Gesetz in der cerebralen Pathologie. Die oben angeführten Krankengeschichten zeigen es auch. Diese Störung kann auch mit dem Sphygmographen und mit dem Sphygmomanometer nach v. Basch nachgewiesen werden. Der Druck ist erniedrigt, der Ausschlag der Arterie kleiner und der Puls hat veränderte Form, ist mehr abgerundet. In Folge der Verminderung des Blutdrucks entstehen auch, wie bekannt, leichter Oedeme und ebenso Ernährungsstörungen in dem gelähmten Glied. Dies gilt ganz gewiss auch von dem Augengrund, selbst wenn der Trigeminus und die Augenmuskeln bei der Hemiplegie nur wenig afficirt sind. Deshalb entsteht auch im Augengrund der gelähmten Seite eher Stauung und Papillitis als in dem gleichseitigen.

Hierin haben wir auch gewiss die *Erklärung der koncentrischen Einschränkung der Gesichtsfelder*, und davon, dass diese in dem dem Herde gegenüberliegenden Auge am ausgeprägsten ist. In nahem Zusammenhang damit steht die Anästhesie der Cornea, welche auch nach der Regel auf diesem Auge am stärksten vorhanden ist. Wahrscheinlich besteht dabei auch eine Anaesthesia retinæ, wie eine *Anaesthesia corneæ* sicher nachgewiesen ist, wie in diesem Falle.

Ich behalte mir vor, in einem späteren Teil reichlicheres Material hierüber vorzulegen. Die oben gegebene Erklärung ist schon früher von mir gegeben und in der Klinik seit vielen Jahren angewendet worden. Dass auch andere Momente, wie Papillitis, Stauungspapille, Herabsetzung der Sehschärfe, psychische Reizung u. s. w. beitragen können, ist einleuchtend.

Sehschärfe. Diese war im Oktober 1891 rechts = 0.9, links 0.8, im März 1892 R. = 0.6, L. = 0.4, im Februar 1893 R. = 0.7, L. = 0.6 (also etwas gebessert), im Mai 1895 R. = 0.7, L. = 0.8, aber sank dann und war im Sept. dess J. R. = 0.6, L. = 0.4 und im Januar 1896 L. = 0.4, R. = 0.2.

Im Allgemeinen war also die *Sehschärfe rechts besser als links*, und dies steht wohl mit der oben erwähnten vasomotorischen Störung in Zusammenhang. Gegen das Ende veränderte sich das Verhältniss vielleicht in Folge der in der letzten Zeit oft auftretenden epileptischen Anfälle in der rechten Seite, welche wohl von Cirkulationsstörungen rechts begleitet waren.

Herabsetzung der Sehschärfe und die Einschränkung der Gesichtsfelder standen zwar oft in Einklang, aber nicht immer. Im Okt. 1892 waren die Gesichtsfelder recht gross, aber die Sehschärfe grösser als später 1893, als die Gesichtsfelder kleiner waren.

III. IV. VI. *Augenbewegungen.* Schon frühzeitig traten Doppelbilder auf, und wenn diese auch zeitweilig die Pat. nur wenig störten, so bestanden sie doch auch nach der Operation. Eine ausgesprochene Parese eines bestimmten Muskels war nicht vorhanden und die Störung kann als funktionell bezeichnet werden. Für die Lokalisationslehre ist die Störung nicht zu verwerthen.

Pupillen. Die linke Pupille war im Allgemeinen, besonders vor den Anfällen, bis zum Tode ein wenig grösser. Die Ursache ist unbekannt. Die Pupillenreaktion war normal.

Hemiopische Pupillenreaktion war nicht vorhanden, ungeachtet des bedeutenden Druckes, welcher durch die Geschwulstmasse *auf den rechten Colliculus anterior* ausgeübt wurde. Die Figur zeigt, wie sich der Druck rechts bedeutend mehr als links geltend macht, und dieser Colliculus ist besonders in seinem hinteren Teil auffallend abgeplattet, was gewiss gegen die Ansicht spricht, dass im hinteren Abschnitt dieses Ganglions die Vermittelung der Pupillenreflexe vor sich geht. Dagegen sind der vordere Abschnitt des Colliculus und die weiter nach vorn liegenden Teile nicht merkbar gedrückt.

V. Verschiedene Störungen fanden sich von Seiten des Trigeminus.

Schmerzen im Gesicht, besonders in der rechten Hälfte, und Empfindlichkeit des austretenden Nervus infraorbitalis traten schon im Jahre 1891 auf. Auch trat in dieser Hälfte Oedem auf. Diese Symptome waren inzwischen inkonstant,

und Pat. klagte im Verlauf der Krankheit überhaupt wenig darüber. Gegen das Ende klagte Pat. bisweilen über schwere Schmerzen im Gesichte. Bei der Sektion wurde nachgewiesen, dass rings um die Ganglia Gasseri, besonders das rechte, sich zahlreiche kleine Knötchen von Neoplasma fanden. Die Ganglien waren wie eingebettet in die verdickte Dura, auf welcher diese kleinen Geschwülste sassen. Dass indessen ein sehr starker Druck auf die Basis überhaupt ausgeübt wurde, davon trug der in hohem Grade verdünnte und usurirte Knochen zu deutliche Spuren. Die natürlichen Gruben wie Sella turcica u. s. w., aber besonders die Exkavationen für die Ganglia Gasseri, waren bedeutend vergrössert und tiefer als normal.

Dass unter solchen Umständen die Pat. nicht an unerträglichen Gesichtsschmerzen gelitten hat, findet nur darin eine Erklärung, dass die kleinen die Ganglia umgebenden Geschwülste nur wenig reizend, d. h. verhältnissmässig gutartig waren, was in Übereinstimmung mit ihrer histologischen Struktur steht.

Anästhesie war Anfangs (1891) nicht vorhanden und fehlte überhaupt auch später. Erst im December 1895, etwa 1 Monat vor dem Tode, war die Sensibilität deutlich herabgesetzt.

VII. *Facialis.* Geringe Parese war schon anfangs (1891) vorhanden. Eine deutliche Paralyse entwickelte sich nie, und in der letzten Zeit war auch die erwähnte Parese nur zeitweilig bemerkbar. Der Augenfacialis war nur bisweilen auch von Schwäche befallen, der Gaumenfacialis aber nicht selten.

VIII. *Reizsymptome. Sausen* und *Pfeifen* im linken Ohr traten schon frühzeitig (1888) auf, also zu einer Zeit, als der Druck sich auf den linken Acusticus gar nicht geltend machen konnte. Später (1891) wurde das Sausen *links konstant;* dabei ist aber bemerkt worden, dass das linke Trommelfell injicirt war, ob in Zusammenhange mit dem wachsenden intrakranialen Druck oder nicht, ist unsicher.

Aber auch deutliche *Gehörhallucinationen* kamen ausnahmsweise vor.

Die *Gehörschärfe* war überhaupt normal, zeitweilig links herabgesetzt, Febr., Nov. 1894, Mai 1895, vielleicht als Folge der Injektion des Trommelfells; später $^{25}/_{9}$ 1895 ist eine Verschärfung des Gehörs bemerkt worden — vielleicht als Ausdruck einer Reizung des Gehörcentrums.

IX. Von Seiten des Geschmackssinnes wurde ausnahmsweise eine Störung wahrgenommen, was um so mehr auffallend ist, da die untere Fläche des Temporallappens vorn, wie die Fig. an der S. 205 zeigt, von dicht an einander liegenden kleinen Duraltumören durchsetzt ist. Diese sind besonders an der Spitze zahlreich. Bei der Pulsation des Gehirns, scheint es, müssten dadurch eine Reizung der Rinde und folglich Hallucinationen in der Nähe des vermutlichhen Geschmackcentrums entstanden sein.

Diese Veränderungen waren bilateral, aber die Grübchen ausgeprägter rechts als links.

Das Schlucken war normal.

V. Die *Respiration* war schon *frühzeitig gestört.* Schon 1891 war die Respiration bis auf 15 verlangsamt. Gegen das Ende des Lebens sank die Respiration bis auf 13 in der Minute und war ungleichmässig. Das bei Geschwülsten oft beobachtete Cheyne-Stokes'sche Phänomen wurde nie beobachtet. Bei der Sektion wurde eine *Knickung der Medulla oblongata* entdeckt und sowohl dorsal wie ventral von der Knickungsstelle deutliche Stauung in den Gefässen. Die Störung der Respiration und der plötzliche Tod finden in der Knickung ihre natürliche Erklärung.

Puls und *Herzthätigkeit.* Pat. litt bisweilen bei den Krampfanfällen an eigenthümlichen Anfällen von Schmerzen in der Herzgegend. Die Anfälle stiegen bis zum Herz hinauf, und hier empfand Pat. bisweilen mehrere Tage Schmerzen (s. 1893, S. 198). Stellt man diese wiederholten Beobachtungen damit in Zusammenhang, dass krampfhafte Zuckungen in den Brustmuskeln u. s. w. auftraten, so erleidet es kaum einen Zweifel, dass diese *Schmerzen wirklich centraler Natur* waren und dass der Vagus sie vermittelte. Von welchem Centralpunkt sie ausgelöst wurden, ist wohl unsicher, aber der Verdacht auf eine in Zusammenhang mit der Kongestion des Gehirns vermehrte Knickung der Medulla oblongata liegt nahe.

Erbrechen hat seltener als gewöhnlich bei Hirngeschwülsten die Anfälle begleitet, oft dagegen war Uebelkeit vorhanden.

XI. Störung im Larynx wurde bei der laryngoskopischen Untersuchung den $^{10}/_{2}$ 1893 bemerkt: eine *Parese des linken Stimmbands* war vorhanden. Sonst war die Stimme nicht heiser.

XII. Zungenparese wurde von 1891—1894 nicht bemerkt. Erst später, im Sept. 1895, trat eine leichte Abweichung nach rechts ein. Später, im Jan. 1896, wurde Abweichung nach links bemerkt. Sie war also durch Ferndruck verursacht.

Sensibilität.

Reizsymptome. Die Reizsymptome von den sensiblen Nerven waren eben so wechselnd in ihrer Art wie oft wiederholt.

Betreffs der *Zeit* ihres Erscheinens ist zu bemerken, dass sie gewöhnlich die Anfälle einleiteten. Oft unmittelbar nach dem Erscheinen dieser Parästhesien traten die Anfälle ein. Aber bisweilen klagte Pat., dass die Anfälle Schmerzen, welche in den Kopf verlegt wurden, hervorriefen. Wenn dies der Fall war, so dürfte ein intimer Rapport zwischen der Peripherie und dem Centrum bestehen, und zwar nicht nur so, dass centrale Empfindungen nach der Peripherie ausstrahlen können, was schon von früher her bekannt ist, sondern auch in dem Sinne, dass eine peripherische Reizung centrale Schmerzen hervorrufen kann. So wird z. B. berichtet von der Pat. — und sie war eine sehr glaubwürdige Person — dass »Bewegungen des linken Arms Schmerzen im Kopf an der rechten Seite hervorriefen, so auch beim Gehen ($^{27}/_{6}$ 1893, S. 200), und dass Bewegung des linken Arms Schmerzen in der Geschwulst verursacht» ($^{14}/_{12}$ 1895, S. 204). Nach Allem zu urteilen meinte die Pat. nicht Zerrung der Kopfschwarte, sondern centrale Schmerzen. — In der That liegt hierin nichts Befremdendes, denn eine peripherische Reizung wird ja eigentlich central empfunden.

Die erwähnten *Parästhesien* traten schon 1891 ein und wiederholten sich nachher sehr oft bis zum Tode.

Was ihre *Art* betrifft, so wechselten sie in hohem Grade. Oft waren sie von einer ungewissen, schwer zu beschreibenden Art. Pat. empfand etwas, wie Wellen, welche vom Fuss hinauf stiegen, oder *Ameisenkriechen*, oder noch stärker als *Schwirren*. Die beiden letzten Arten waren vielleicht ein Ausdruck für wirkliche Kontraktionen, Zittern u. s. w., welche sich jedoch nicht objektiv bemerkbar machten. Dagegen berichtete Pat. nie von Gefühl von Berühren oder Betasten, wohl aber Vertaubung. Dagegen fühlte sie oft Stechen, und dieses Stechen, steigerte sich oft zu Schmerzen. Es sind diese *Schmerzen unzweifelhaft echt centraler Natur*. Es erleidet also keinen Zweifel, dass es centrale Schmerzen giebt, und ich weise in dieser Hinsicht auf S. 17 hin, wo diese Sachen abgehandelt sind.

Hand in Hand mit diesen Sensationen ging oft ein *Temperaturgefühl* — gewöhnlich Kältegefühl, ausnahmsweise von Wärme. Ob dieses Gefühl, auch central entstanden war, erscheint mir ungewiss. Die Anfälle wurden nämlich in der Regel von *vasomotorischen Störungen* begleitet. In Folge dessen konnte oft beobachtet werden, dass die entsprechenden Teile kalt wurden, nicht selten aber schwitzten oder warm wurden. Es *kann* also dieses Kaltwerden, resp. Schwitzen oder Warmwerden der Peripherie sein, was die Pat. empfunden hat. Also lässt es sich denken — und das ist selbst ganz plausibel — dass eine vasomotorische Störung den Anfall einleitete.

Auch das eben erwähnte Gefühl von Kriechen oder *Vertaubung* kann eine Folge dieser vasomotorischen Störung und also ein peripherisches Gefühl gewesen sein, welches dann im Centrum aufgefasst wurde.

Dagegen ist es schwierig, sich zu denken, dass die vasomotorische Störung heftige peripherische Schmerzen hervorrufen kann. Diese Schmerzen dürften also centraler Natur sein.

Auch die *Lokalisation* dieser Empfindungen ist interessant. Im Anfang der Krankheit fingen sie immer in der linken Seite an, und gleichzeitig traten die motorischen Reizsymptome — die Zuckungen — immer nur in der linken Seite auf. Den 13. März wurde zum ersten Male ein Kriechen im rechten Bein empfunden. Aber erst später, $^{8}/_{11}$ 1893 und im Jahre 1894, wurden von Neuem die Empfindungen in der rechten Seite lokalisirt, aber auch jetzt nur als Ausnahme.

Anästhesien. Wie schon erwähnt, konnte schon bei den Anfällen eine Vertaubung entstehen. Davon ist zu unterscheiden die nach und nach eintretende Anästhesie der angegriffenen Glieder.

Schon Anfangs (1891) war im linken Beine eine Herabsetzung des Drucksinns und Ortsinns vorhanden. Aber hinsichtlich der Temperatur-, Schmerz- und Muskelsinne konnte eine Störung nicht wahrgenommen werden. 1892 ($^{5}/_{3}$ S. 197) wurde auch eine Herabsetzung des Schmerzsinns beobachtet, wie auch des Temperatursinns. Diese Störungen nahmen dann allmählich zu, aber der Muskelsinn war unverändert erhalten. Mit dem Eintritt einer vollständigen Lähmung des linken Beines verschwand auch der Muskelsinn in diesem Gliede ($^{14}/_{12}$ 1895 S. 204.).

Der linke Arm war immer von der Störung weniger ergriffen und kam in zweiter Linie, er war überhaupt *nur wenig* mitbeteiligt.

Im *Gesicht* trat nur ausnahmsweise eine *geringe Anästhesie* auf.

Die *rechte Seite* zeigte nur ausnahmsweise bei einem Anfalle Vertaubung. Von den verschiedenen Sensibilitätsqualitäten war also der Tastsinn am meisten, der Muskelsinn am wenigsten betroffen.

Alle diese jetzt erwähnten Störungen stehen in vollständiger Übereinstimmung mit dem Befund post mortem. Zuerst reizt die Geschwulst die rechte Centralwindung im Beincentrum, und Parästhesien in der rechten Seite entstehen, dann wird dieses zerstört, und Anästhesie entsteht; dann greift die Neubildung auf die linke Hälfte über, und Parästhesien in den rechten Zehen treten ein. Nun muss es befremden, dass die Anästhesie des linken Beins nicht stärker war, und dass die Sensibilität noch vorhanden war, ungeachtet der vollständigen Zerstörung des Beincentrums rechts und der starken Kompression der Rinde im oberen Ende der linken Centralwindung. Dies deutet auf ein grosses Kompensationsvermögen der anderen Teile.

Sobald aber die Zuckungen von der rechten Seite ausgingen, fingen auch die Parästhesien an dieser Seite an. Es waren also *die Parästhesien und die Zuckungen bezüglich der Lokalisation innig mit einander verknüpft.*

Die Lokalisation dieser Parästhesien war im vorliegenden Falle ganz ungewöhnlich *scharf lokalisirt*, wenn auch nicht immer. Ausser den mehr allgemeinen Empfindungen von »*Wellen*« u. s. w. hatte Pat. Schmerzen, zuerst im linken Fuss, welche selbst ganz bestimmt nach Aussage der Pat. in den Zehen anfingen, und später konnte Pat. selbst angeben, dass sie auf der Dorsalseite der grossen Zehe anfingen. Diese Angabe wurde ebenso bestimmt wie wiederholt gemacht und gab die Veranlassung zum Lokalisiren der Geschwulst.

Die Parästhesien stiegen dann hinauf in den Arm, oder ziemlich oft in den Bauch und in die Brust, und man findet, dass besonders die Schmerzen sich in der Mammar- oder Herzgegend lokalisirten und dort selbst Tage zurückblieben. Interessant ist dann, dass unter Umständen Herzklopfen (Herzspitzenstoss kräftiger) oder Angstgefühl entstand.

Man dürfte nicht irren, wenn man annimmt, dass hier der *Vagus* gereizt, resp. gelähmt war. Bisweilen waren *Gürtelschmerzen* vorhanden oder *Magenschmerzen*.

Nur ausnahmsweise stiegen die Parästhesien bis in das Gesicht hinauf.

Motilität.

Hand in Hand mit den Sensibilitätsstörungen gingen die Störungen der Motilität, welche teils als Reizsymptome, teils als Lähmungssymptome sich manifestirten.

Reizsymptome. Die verschiedenen Formen von Schwirren, Zittern oder von Zuckungen waren anfangs mehr subjektiv als objektiv bemerkbar, später traten sie oft in stärkster Form hervor. Im Allgemeinen waren sie nicht von Verlust des Bewusstseins begleitet.

Ihr Auftreten hat so viele Vergleichspunkte mit den

Sensibilitätsstörungen, dass eine ausführlichere Auseinandersetzung unnöthig erscheint. Sie traten zuerst in der linken Seite, erst nach der Operation in der rechten Seite auf, wo sie zuerst $^{1}/_{6}$ 1893, 2 Monate nach der Operation, erschienen. Während der letzten Zeit, als das rechte Beincentrum zerstört war und das linke durch Druck gereizt, traten die Zuckungen fast nur in der rechten Seite auf.

Die Zuckungen gingen gewöhnlich von dem Fuss, resp. den Zehen, aus und stiegen aufwärts; bisweilen war der Arm der Ausgangspunkt.

Lähmung. Die motorischen Lähmungssymptome waren analog mit den sensiblen. Schon 1891 trat Schwäche in den Beinen, besonders im linken, auf. Erst sehr spät, gegen Ende des Lebens, im Jahre 1895, wurde die Lähmung vollständig. Der Arm war immer kräftiger als das Bein, und die linke Gesichtshälfte war nur wenig paretisch (s. oben VII). Beim Versuch das linke Bein zu bewegen entstanden $^{25}/_{9}$ 1895 Mitbewegungen in den Fingern, welche Pat. nicht verhindern konnte.

Die rechte Seite war im Ganzen normal und recht kräftig.

Die Motilitätsstörungen standen im Ganzen in Einklang mit dem anatomischen Befund. Es weckt jedoch Erstaunen, dass zu einer Zeit, zu der das rechte Beincentrum schon gewiss zerstört war, doch die Bewegung recht beträchtlich war. Durch die Operation wurden die medialen Abschnitte der Centralwindungen und ihre Verbindungen mit dem Rückenmark in grosser Ausdehnung »ausgelöffelt», und dennoch konnte Pat. lange Zeit nachher gut umhergehen.

Die Figuren zeigen auch, dass das linke Beincentrum von der Geschwulstmasse bedeutend gedrückt war. Eine Kompensation der rechten Centralwindung durch die komprimirte Rinde lässt sich kaum denken. Es fragt sich deshalb, ob die verhältnissmässig unversehrte linke vordere Centralwindung die zerstörten Abschnitte der rechtseitigen Centralwindungen kompensiren kann.

Die *Reflexe* boten wenig Lehrreiches dar. Dorsalklonus war ausnahmsweise vorhanden.

Vasomotorische Störungen.

Im Jahre 1891 war schon das linke Bein angeschwollen. Die Schwellung ging dann zurück, um später von Neuem aufzutreten. Auch wurden bei den Anfällen die betr. Glieder kalt oder warm, oder Schwitzen trat plötzlich ein. Die linksseitigen Glieder schwitzten oft mehr als die rechten.

Diese Zustände sind Ausdrücke eines vasomotorischen Reizes und einer Lähmung, resp. Kontraktion und Erschlaffung der Gefässe.

Fall 20. Gustaf Jansson.

45 Jahre. Arbeiter.

Tafel XXVI. XXVII.

Klin. Diagnose: Tumor cerebri (Glioma?). Gyri central. sin.

Anatom. Diagnose: Cystoglioma, ibidem.

Zusammenfassung: Der 45-jährige, früher immer gesunde und kräftige Arbeiter bemerkte Anfang August eine Schwäche und Ameisenkriechen im rechten Bein, empfand Schmerzen in der rechten Hüfte, und zwar ohne bekannte Ursache; war nicht Alkoholiker, hatte nicht Syphilis gehabt aber als Kind eine Kopfverletzung erlitten. $^{16}/_{8}$ traten Schwirren und Zuckungen in der rechten Körperhälfte auf in Form von Jackson'scher Epilepsie mit Bewusstseinsverlust. Danach fast täglich wiederholte Anfälle von gleicher Art. Ein Gliom im obersten Drittel der Centralwindungen wurde exstirpirt, aber nur partiell. Vorübergehende Besserung. Bald neue Anfälle, Fortschreiten des Leidens, wiederholte Punktionen der herniösen Geschwulst. Tod acht Monate nach der Operation an Pneumonie.

Gesichtspunkte bei der Operation. — Elektrische Reizversuche der Hirnrinde.

Krankengeschichte.

Pat. wurde den 24. Aug. 1894 in die medicinische Klinik des Krankenhauses aufgenommen und dann in den medicinischen und chirurgischen Kliniken bis zum Tod am $^{19}/_{5}$ 1895 behandelt.

Anamnese: Der Vater hatte Rheumatismus und starb im Alter von 39 Jahren an unbekannter Krankheit; die Mutter erreichte das Alter von 72 Jahren und starb an Gesichtsrose. Keine nervöse Belastung in der Familie. Pat. hat 6 Kinder, alle kräftig und gesund.

Selbst hatte Pat. bis Anfang seiner jetztigen Krankheit immer eine gute Gesundheit genossen. Nur die Masern und Windpocken hat er durchgemacht.

Er hat nie Alkohol gemissbraucht, nie Syphilis gehabt aber hatte als Kind ein Trauma im Gesicht erlitten (S. 216). Er hat sich mit Arbeit als Ackersmann beschäftigt und hatte sich dabei nicht überanstrengt.

In der letzten Zeit vor dem Ausbruch der Krankheit war Pat. ganz gesund; er litt nicht an Kopfschmerz, Schwindel, Ohrensausen oder Erbrechen.

Den Anfang der Krankheit verlegt Pat. in die Zeit um den *9. August 1894.* Er begann damals zu fühlen, dass er das *rechte Bein nicht beherrschen* konnte. Es schmerzte nicht, aber *bei gewissen Bewegungen* bekam er *geringfügige Schmerzen* in der Hüfte. Auch war das *Bein* etwas *taub,* und *Ameisenkriechen* trat im Fuss auf. Zuckungen oder Zittern bei Bewegungen traten nicht auf. Die Motilität der übrigen Gliedmaassen war völlig normal.

Dieses Unvermögen das Bein zu beherrschen nahm allmählich zu, aber keine anderen krankhaften Symptome belästigten den Pat. und er hatte weder Kopfschmerz, noch Schwindel.

Am *16. August,* ohne dass er sich angestrengt hatte, oder sonst etwas Ungewöhnliches eingetreten war, trat plötzlich im *rechten Knie* eine *schwirrende,* klopfende *Empfindung* auf, welche dann durch die rechte Seite *bis in den Kopf* hinaufstieg. *Zuckungen* entstanden in der ganzen rechten Körperhälfte, und Pat. *verlor* das *Bewusstsein.*

Ein beim Beginnen des Anfalls erhobenes *Geschrei* rief die Umgebung hinzu und diese hinderte ihn zu fallen. Nach ihrer Angabe traten die Zuckungen nur in der rechten Körperhälfte auf, aber sowohl im Gesicht wie in den übrigen Teilen. Pat. weiss ganz bestimmt, dass ein Stadium von Kontraktion die Zuckungen nicht einleitete, deren Beginnen er beobachten konnte, ehe das Bewusstsein verschwand. Die Daumen wurden nicht in die Hand eingezogen; auch biss er sich nicht in die Zunge. — Die Zuckungen und die Bewusstlosigkeit dauerten nur einige Minuten, aber nach dem Anfalle blieb eine bedeutende Mattigkeit zurück. Schon an demselben Tage hatte er 2 neue Anfälle und in der Nacht noch 2. Bei diesen 4 Anfällen war sowohl der rechte Arm wie die rechte Kopfhälfte mitbeteiligt, aber Pat. verlor nicht das Bewusstsein.

Schon an demselben Tage wurde er zu einem Arzt geschickt, welcher eine Salbe auf das Bein ordinirte.

In der nächstfolgenden Zeit lag Pat. bisweilen zu Bett, bisweilen war er auf; wurde durch die *täglich mehrmals wiederholten Anfälle* beunruhigt; er war aber dabei *nicht bewusstlos.*

Im Allgemeinen waren die Anfälle in der ersten Woche schwerer als später; aber nur, wenn die schwirrende Empfindung und die Zuckungen sich bis zum Kopf ausdehnten, entstand Schwindelgefühl, und dies war ziemlich oft der Fall in der Woche vom $^{17-23}/_{8}$; aber nach der Aufnahme in das Krankenhaus, den $^{23}/_{8}$, ist dies nur einmal, den $^{30}/_{8}$, eingetreten; Pat. wäre dann vom Stuhle gefallen, wenn man ihn nicht gehalten hätte.

In der letzten Woche des *August* und den ersten Tagen des *September* waren die *Anfälle recht zahlreich,* bis 4—5 jeden Tag, aber sie wurden allmählich gelinder, verliefen oft ohne Benommenheit und zogen oft weder Arm noch Kopf in Mitleidenschaft.

Den $^{3}/_{9}$ hatte Pat. im Bade einen Anfall folgender Art. Die Baderin sah »*Das Fleisch an der rechten Hüfte*» (aber sonst an keinem Punkte des Körpers) »deutlich zucken». Bewegungen des Beines wurden nicht beobachtet. Pat. hatte diesmal *Empfindungen von Zuckungen* sowohl in der Hüfte, wie auch *in der rechten Seite des Rumpfes,* aber nicht im rechten Beine, im Arm oder Gesicht.

Von dem 2.—5. Sept. hatte Pat. sonst keinen Anfall, aber den $^{6}/_{9}$ des Morgens hatte er einen sehr gelinden.

Betreffs der Anfälle ist weiter zu bemerken, dass Pat. bisweilen die Entwickelung der Anfälle hindern kann, wenn er gleich beim Beginnen des Schwirrens im Knie den Oberschenkel kräftig umgreift. Andere Vorboten als die schwirrende Empfindung empfindet Pat. nicht, weder von Seiten des Gesichts, Gehörs, Geruchs, noch des Geschmacks. Nur bei dem ersten Anfalle hatte er ein Geschrei erhoben. Die Anfälle kommen gewöhnlich am Tage, nur selten in der Nacht. Nach dem Anfalle ist Pat. müde, und das *Bein ist tauber* und *schwächer* als sonst.

Die Unfähigkeit die Bewegungen des Beines zu beherrschen hat allmählich zugenommen, aber *Zittern* bei der Bewegung ist *nicht* beobachtet worden. Auch hat Pat. keine Schmerzen in dem Beine, aber es ist immer taub, und unter dem Fusse hat Pat. ein »*stechendes Gefühl*», und das Bein ist etwas *kälter* als das linke. An den übrigen Gliedmaassen ist nichts Krankhaftes wahrgenommen worden, weder hinsichtlich der Bewegungen, noch des Gefühls. Aber bisweilen, wenn Pat. in der Nacht erwacht, *wird der ganze Körper krampfhaft gestreckt,* und die Streckung wird besonders im rechten Beine bemerkt, welches alsdann als »bretthart gespannt» anzufühlen ist. Bisweilen ist Pat. von *gelindem Kopfschmerz* belästigt, besonders im Hinterkopf. Sonst ist sein Zustand normal.

Weder Schwindel, noch Erbrechen oder Störungen von Seiten der Sinnesorgane beschweren den Pat. Sein Kräftezustand ist nicht verschlechtert, und sein Interesse für die Umgebung nicht vermindert.

Die Temperatur war im Krankenhause normal. Frost- oder Hitzegefühl hat Pat. nicht gehabt. — Er wurde in der Heimath nur mit einer Salbe an den Beinen behandelt und im Krankenhause mit Elektricität, Massage und Jodkalium.

Tagesaufzeichnungen.

$^{7}/_{9}$ Vorm. ein gelinder Anfall, wobei die Zuckungen im rechten Bein und in der rechten Seite des Rumpfes erschienen.

$^{8}/_{9}$. In der Nacht hatte Pat. einen Anfall. Das schwirrende Gefühl begann in der rechten Hüfte; Zuckungen, welche selbst das Athmen hinderten, traten in der rechten Seite des Rumpfes auf, aber sonst nicht. Am Morgen Gefühl von Schwirren, aber keine Zuckungen.

$^{9}/_{9}$. 2 gelinde Anfälle des Vormittags; Pat. ist niedergedrückt und fühlt »Unruhe» im Beine.

$^{10}/_{9}$. Schwirren und »Unruhe» im Beine, besonders wenn er nicht gerade sitzt und dann aufsteht.

$^{11}/_{9}$. Ein schwirrendes Gefühl beginnt in der rechten Hüfte mit *Zuckungen in der rechten Hälfte* des Rumpfes, des Halses und im rechten Arme. Gefühl von Schwindel, aber das Bewusstsein verlor er nicht.

$^{12}/_{9}$. Anfall um 6.30 Vorm. Die Parästhesien fangen im rechten Knie an; die ganze rechte Körperhälfte, den Arm ausgenommen, schwirrte. Bei dem Umgange wurde ein Anfall beobachtet. Die Parästhesien fingen in der rechten Hüfte an und verbreiteten sich sowohl nach oben, wie nach unten. Obwohl keine Zuckungen gesehen wurden, konnte man sich mit der aufgelegten Hand vom ihrem Vorhandensein überzeugen. Die rechtsseitigen Bauchmuskeln, besonders die breiten, waren dabei gespannt, und bald traten Zuckungen in ihnen auf. Das rechte Bein war anfangs gespannt und still; nur einige fibrilläre Zuckungen traten auf; die Zehen waren dorsal flektirt. Alsdann begannen Zuckungen im ganzen rechten Beine. Die Pupillen waren während des Anfalles erweitert, aber zogen sich gleich nachher zusammen. Kopf und Augen wurden etwas nach rechts gedreht. Die linke Seite var nicht betroffen. Pat. konnte während des Anfalles sprechen, wenn auch nur mit Schwierigkeit. Keine Aphasie.

Die Untersuchung unmittelbar nach dem Anfalle zeigte, dass die rechte Hand zwar etwas taub war, aber dass die Sensibilität, Motilität und die Reflexe sonst normal waren.

$^{14}/_{9}$. Kein Anfall. Pat. giebt an, dass auch der rechte

Arm beginnt, etwas schwächer und ungeschickt zu werden. Schon vor einer Woche bemerkte er einige Schwierigkeit zu schreiben, und präcisere Bewegungen, wie die Nase zu berühren u. s. w., geschehen mit der rechten Hand unsicher und wackelnd, gut dagegen mit der linken Hand.

Er kann nicht mehr das rechte Bein im Bett bewegen.

15/9. Kopfschmerz. T. abends 38.1. P. 84, gleichmässig.

Status præsens den 13.—19. Sept. 1894.

Pat. ist bettlägrig, ohne Zwangslage. Er ist in der letzten Zeit nicht auffallend *abgemagert*. Die Gesichtsfarbe gesund. Die Haut auch sonst normal. An der linken Wange eine Narbe nach einem Trauma; ein Schlag von einem Pferde hatte im Alter von 4 Jahren den Pat. getroffen; er fiel um und war eine Weile bewusstlos. Die genaueren Einzelheiten sind nicht bekannt. Appetit gut, Stuhlgang etwas träge. Der Schlaf war in der letzten Zeit nicht völlig befriedigend, indem Pat. jede Nacht mehrmals erwacht. Er ist nicht nervös.

Am 15. und 18. Sept. war die Temp. resp. 38.5 u. 38.2 sonst war die T. normal; Puls c:a 72.

Subjektive Symptome.

Pat. empfindet überhaupt keine *Schmerzen*, ausgenommen *in der rechten Achsel*, welche bisweilen ohne Zusammenhang mit den Anfällen schmerzt. Die *Parästhesien* vor den Anfällen s. oben unter den Tagesaufzeichnungen. Zwischen den Anfällen empfindet Pat. auch weniger Schwirren im rechten Bein als früher, und »es ist, als ob das Bein nicht mehr da wäre». Kein Stechen mehr unter dem Fusse. Die rechte Hälfte des *Kopfes* ist nunmehr stets wie *taub*, aber ohne Schmerzen. Auch der *linke Arm* und das *linke Bein* werden taub, wenn Pat. auf ihnen liegt.

Kein Erbrechen, keine Hallucinationen, kein Schwindel. Kopfschmerz tritt sehr selten auf, und dann im unteren Teil des Hinterkopfes, und zwar nicht auf einer bestimmten Seite, oder tief im Inneren; überhaupt ist er nicht bedeutend.

Keine Empfindlichkeit bei Perkussion am Kopfe.

Objektive Untersuchung.

Psyche. Das Aussehen ist intelligent, lebhaft. Auffassung, Urteilsvermögen und Gedächtniss sind sehr gut. Wille und Stimmung verhältnissmässig auch gut.

Aphasie. Motorische Aphasie ist *nicht* vorhanden. Er spricht geläufig Alles und kann selbst die schwierigsten Worte nachsprechen. Er erinnert sich aller Namen der vorgezeigten Gegenstände. Nur von *Personen* hat er Schwierigkeit sich der Namen zu erinnern, er hat die Namen mehrerer von seinen Bekannten vergessen und giebt nur träge und nach einer Weile die Namen seiner 6 Kinder an. Also besteht eine Form von *amnestischer Aphasie*.

Keine Agraphie, insofern die Parese ihm nicht hinderlich ist.

Kranialnerven.

I. *Geruch.* Sowohl auf dem rechten wie dem linken Nasenloch erkennt er den Geruch verschiedener Stoffe, wie Eau de Cologne, Essigsäure, Kampher. Keine Hallucinationen.

II. Beide Augen emmetropisch. S. R. = 7/5, S. L. = 5/5.

Die Gesichtsfelder sind normal, das rechte ein wenig eingeschränkt. Keine Scotome. Keine Hallucinationen.

Ophthalmoskopische Untersuchung. Rechtes Auge: Der obere Papillarrand ist nicht scharf und die Retina in einer Ausdehnung von 1/2 Papillardiameter nach oben von grauweisser, trüber Farbe. Die Papillargrenzen sind sonst scharf. Die Arterien und Venen sind stark gefüllt, aber die Venen nicht grösser als normal.

Linkes Auge: Nach oben innen, wie nach unten innen finden sich grössere Flecke von weisser Farbe, welche die Gefässe decken = doppeltkonturirte Nervenfasern. Die Papillargrenzen sonst scharf. Die Gefässe auch hier stark gefüllt. Ein Pigmentfleck gleich innerhalb der temporalen Papillargrenze.

III. IV. VI. Die Stellung der Augen und ihre Bewegungen nach allen Seiten hin und bei Konvergenz ohne Störung. Kein Nystagmus. Die Pupillen gleich gross, von normaler Grösse reagiren auf Licht (auch konsensuell), die linke vielleicht etwas träger als die rechte, wie auch bei Accomodation.

V. Sensibitität im Gesicht. Der *Tastsinn* ist beiderseits normal und gleich.

	Minim. perceptibile.	Minim. distingibile.
Stirn, rechts	2 mg.	2 < 40 mg.
links	2 »	2 < 40 »
Wange, rechts	1 »	1 < 20 »
links	1 »	2 < 20 »
Augenlid, rechts	5 »	5 < 30 »
links	5 »	5 < 40 »

Es bestand also *kein* deutlicher *Unterschied* zwischen den beiden Seiten.

Der *Schmerzsinn* scheint rechts ein wenig herabgesetzt zu sein, links normal.

Ortsinn. Stirn, rechts 3, links 2.
Wange, » 8, » 3.

Also eine geringe *Verminderung rechts.*

Kälte- und *Wärme-Sinn:* rechts nicht deutlich herabgesetzt.

Das Kauen geht beiderseits gleich gut vor sich.

VII. Der *obere Facialis-Ast* ist beiderseits gleich kräftig, sowohl, was die Stirn, als die Augenlider betrifft.

Der *untere Facialis* funktionirt auch beiderseits mit gleicher Kraft, und zwar in allen Zweigen.

Gaumen. Bei Bewegungen keine Differenz.

VIII. Das *Gehör* ist normal und beiderseits gleich scharf. Pat. hört die Taschenuhr links auf 90, rechts auf 82 c.m. Keine Hallucinationen.

IX. *Geschmack.* Er erkennt auf den beiden Seiten der Zunge sowohl an der Spitze Süsses, Salziges, Saures, wie an der Wurzel Bitteres. Keine Schwierigkeit beim Schlucken.

X. Athmen normal, 20. Puls 72, gleichmässig.

XI. Die Stimme ohne Störung. M. sternocleido-mastoideus bei Kontraktion etwas *schwächer rechts* als links. Die rechte Achsel steht etwas niedriger als die linke.

XII. Zunge: schwache Abweichung nach links; die Motilität gut; keine trophischen Veränderungen.

Spinalnerven.

Sensibilität.

Tastsinn. Pat. *empfindet* überall auch objektiv auf den beiden Seiten *gleich stark* selbst die leichteste Berührung und kann überall die Spitze von dem Kopf einer Stecknadel unterscheiden.

Am *rechten Beine* ist die Empfindung subjektiv *weniger scharf* als am linken. Gelinde Nadelstiche werden hier empfunden, als ob es an vielen Stellen steche. Ein Betasten der Haut des *rechten Beines* wird bisweilen als Stechen empfunden, was an den übrigen Körperteilen nicht der Fall ist.

Bei direkter Messung zeigte sich das rechte Bein, wie auch die *rechte Bauchhälfte weniger empfindlich* als die linksseitigen Teile.

Der *Schmerzsinn* scheint *beiderseits gleich* zu sein.

Kälte- und Wärmesinn: rechts etwas herabgesetzt.

Ortsinn: sowohl an dem rechten Beine, wie an dem rechten Arm und an der rechten Bauchhälfte weniger empfindlich als an den entsprechenden Teilen links, und zwar *besonders* ist der *Ortsinn* an dem rechten Beine herabgesetzt. Pat. kann jedoch einen Tasteindruck gut lokalisiren.

Der *Muskelsinn* ist normal.

Motilität.

Aktive Motilität. Hals: S. oben unter N. accessorius. Beugung *nach rechts schwächer* als nach links.

Rumpf: Pat. ist *in der rechten Seite etwas schwächer* als in der linken. Er sitzt auch etwas nach rechts übergebeugt. Die breiten Bauchmuskeln rechts etwas schwächer. Die Musculi recti abdominis und Extensores dorsi sind beiderseits gleich kräftig.

Arme: der *linke Arm* hat normale Beweglichkeit, aber die Kraft ist *deutlich herabgesetzt.*

Der *rechte Arm. Schultergelenk.* Der Arm kann nach oben nur etwa 45^0 von der Horizontalebene erhoben werden. Die Rotation im Schultergelenk geschieht nicht so vollständig wie links. Ellenbogengelenk: die Flexion und Extension geben normalen Ausschlag; die Pronation und Supination einen kleineren als links.

Alle *Bewegungen der rechten Arms sind schwächer* als die des linken, so verhalten sich auch die Hände. Der Hand-druck ist rechts bedeutend schwächer als links. Der rechte Arm liegt schlaff an der Seite.

Bein. Das *linke Bein* hat normale Beweglichkeit, aber seine *Kraft ist deutlich vermindert;* so z. B. kann Pat. auf diesem Beine gar nicht hüpfen; und Pat. fühlt selbst, dass es schwächer als früher ist.

Das *rechte Bein: aktive Motilität fehlt* vollständig in allen Gelenken (inklusive denen der Zehen). Nur den Oberschenkel kann Pat. etwas beugen, jedoch nicht bis zu 45^0. Diese vollständige Lähmung besteht erst seit der letzten Woche. Früher konnte Pat. das Bein in allen Gelenken bewegen.

Gang. Pat. kann *nicht ohne Stütze gehen*, kann jedoch das rechte Bein dabei brauchen und sich darauf stützen. Dabei ist der M. gastrocnemius etwas gespannt, aber der M. quadriceps cruris nicht. Vor 14 Tagen fanden sich im rechten Bein spastische Phänomene vor.

Keine Ataxie beim Schliessen der Augen.

Die *elektrische Reizbarkeit* der Muskeln ist beiderseits gleich. (Prüfung der Mm. deltoidei, Supinator longus, extensor. quadric. cruris und peronei.)

Zuckungen und *Kontraktur.* Ausgenommen bei den Anfällen finden sich keine Zuckungen oder Krämpfe; kein Tremor. Dagegen beim Versuch das rechte Bein zu bewegen, treten im rechten Arm *Mitbewegungen* auf.

Reflexe. *Hautreflexe.* Bauch- und Cremasterreflexe deutlich lebhafter auf der linken Seite. Plantarreflexe stärker rechts, lebhaft.

Sehnenreflexe. Kieferreflexe beiderseits undeutlich. Die Tricepsreflexe beiderseits verstärkt.

Patellarreflexe beiderseits verstärkt, etwas lebhafter links, früher lebhafter rechts. Dorsalklonus fehlt.

Blase und *Rectum* fungiren normal.

Vasomotorische und *trophische Störungen* fehlen, nur das rechte Bein ist etwas kälter als das linke. Kein Oedem.

Umfang der Extremitäten.

Oberarm,	rechts	27	c.m.,	links	27.5	c.m.
Unterarm,	»	25	»	»	25	»
Oberschenkel,	»	46.3	»	»	47.7	»
Unterschenkel,	»	30	»	»	30.5	»

Der *Umfang* ist also *links* etwas *grösser,* was vielleicht durch die Schlaffheit der rechtsseitigen Glieder erklärt werden kann. Auch soll das rechte Bein schon früher etwas dünner gewesen sein.

Innere Organe. *Herz* und *Lungen* ohne Befund.

Harn klar, sauer, sp. Gew. 1.026, frei von Albumin und Zucker.

Tagesaufzeichnungen.

$^{19}/_{9}$. 10.30 Vorm. Anfall. Aus der starken Vertaubung im rechten Bein und in den Weichen, welche sich nachher in der rechten Seite nach oben verbreitete, konnte Pat. ersehen, dass der Anfall sehr stark werden würde. Zuckungen fingen in der rechten Hälfte des Bauches und im rechten Bein ungefähr gleichzeitig an. Die klonischen Zuckungen traten sowohl im rechten Bein und Arm, wie in der rechten Hälfte des Bauchs und des Gesichts auf und waren am stärksten in den Bauchmuskeln. Kopf und Augen waren nach rechts gedreht, die Pupillen etwas dilatirt. Während des Anfalles nahmen die Zuckungen im Arm und in den Halsmuskeln zu. Am Schlusse des Anfalles traten klonische *Zuckungen in* der Aussenseite des *linken Oberschenkels* auf. Der Anfall dauerte einige Minuten und das Bewusstsein war erhalten, so dass man mit dem Pat. sprechen konnte.

Er gab an, dass er eine Berührung am linken Arm deutlich fühlte, war dagegen ungewiss, ob er am rechten etwas fühlte. Pat. hatte geringen Schmerz während des Anfalles in Folge der Zuckungen. — Eine halbe Stunde nachher klagte Pat., dass der Anfall die Kraft des rechten Arms mitgenommen habe. Objektiv konnte er jedoch den Arm gut bewegen und hatte ungefähr dieselbe Kraft wie früher.

$^{21}/_{9}$. Der Pat. wurde klinisch untersucht, und die *Diagnose* auf *Sarkom oder Gliom gestellt, welches in der linken vorderen Centralwindung lokalisirt* wurde, und zwar etwa dem Pes der ersten Frontalwindung entsprechend.

$^{24}/_{9}$. Die **Operation** wurde von Verf. und Prof. K. G. Lennander ausgeführt.

Die Operation begann 9 U. Vorm. Chloroform-Æther-Nar-

kose. Vor dem Anlegen des Hautschnittes wurde ein Gummischlauch um das Kopf angelegt. Der über den Centralwindungen angelegte Lappen überschritt die Mittellinie. Das Trepan wurde nach Berechnung über dem Pes der ersten Frontalwindung und über dem obersten Drittel der vorderen Centralwindung aufgesetzt, wobei der hintere Rand des Sulcus Rolandi überschritten wurde. Die Trepanation nahm 1/4 Stunde in Anspruch. Die Trepanscheibe wurde ohne Verletzung der Dura herausgenommen.

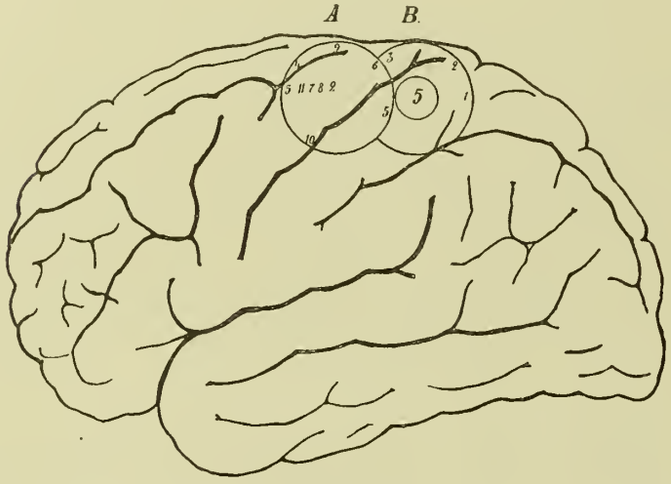

Vor dem Eröffnen der Dura wurden zur Orientirung einige *elektrische Reizversuche* auf der Aussenseite der Dura gemacht, und zwar mit folgenden Resultaten.

Loch A. An 1 Zuckungen in der Achsel (und Fuss?).
» 2 » » M. quadriceps cruris.
» 3 » » der Achsel (M. cucullaris).
» 4 » » M. rectus abdominis.
» 5 Keine Zuckungen.
» 6 Plantarflexion der Zehen.
» 7 M. rectus abdominis und M. cucullaris zuckten.
» 8 Respirationsbewegung und Beugung des Kopfes nach hinten (wiederholte Versuche).
» 9 3 c.m. vor der Fissura Rolandi und 1—2 c.m. lateral von der Margo falcata. Respirationsbewegung.

Die Dura buchtete sich nicht bedeutend hervor.

Darnach wurde die Dura durchgeschnitten, und die blossgelegte Hirnoberfläche von Neuem durch den faradischen Strom gereizt. Die Resultate waren:

Loch A. 10. Zuckungen im M. cucullaris.
11. » im M. rectus abdominis und M. pectoralis.
5. Keine Zuckungen, selbst bei starkem Strom.

Der Dura-Spatel wurde eingeführt, ohne in irgend einer Richtung Widerstand zu begegnen, ausgenommen gegen den Sinus longitudinalis, welcher 1 c.m entfernt war. Ein neues Trepanloch (B) wurde nach hinten medial angelegt, um den hintersten Abschnitt der hinteren Centralwindung blosszulegen. Die Trepanation nahm etwa 20 Min. in Anspruch. Anfangs konnte an der Oberfläche des Gehirns nichts Pathologisches wahrgenommen werden, weshalb Versuche mit dem faradischen Strom ausgeführt wurden, um das vermuthete Centrum für Knie und Hüfte zu finden. Das Resultat war:

Loch B. 1. Zuckungen in M. rectus et obliquus abdominis und M. cremaster.
2. » im M. cremaster.
3. Keine Zuckungen.
5. Keine Zuckungen, trotz des starken Stroms.

Ungeachtet der anscheinend unveränderten Textur der Hirnrinde, wurde infolge des negativen Resultats der elektrischen Reizung das Vorhandensein einer Geschwulst in 5 vermuthet, da von allen rings um diese Stelle gelegenen Punkten Bewegungen ausgelöst werden konnten, während von dem Punkt 5 keine Zuckungen auszulösen waren.

Nach einigen Minuten nahm diese Stelle in der Ausdehnung von etwa 1 c.m. einen violetten Farbenton an, wurde etwas injicirt und erhob sich ein wenig über die Ebene der umgebenden Rinde. Diese Stelle liegt im Gyrus centralis posterior 1.5 c.m. lateral vom Sinus longitudinalis. Ein Stück wurde ausgeschnitten und gleich mikroskopisch untersucht, und zeigte eine Sammlung von kleinen abgerundeten Zellen; also lag ein kleinzelliges Sarkom oder *Gliom* vor.

Die Geschwulstmasse wurde umschnitten und weggenommen in einer Ausdehnung von etwa 3 c.m.; dabei drang das Messer in eine *subkortikale Cyste* ein, und eine ansehnliche Menge Flüssigkeit wurde entleert.

Die ausgeschnittene Geschwulstmasse hatte die Grösse einer Wallnuss. — Da es bei der Operation unsicher war, ob die Flüssigkeit von einer Cyste herkam oder Ventrikelflüssigkeit war, so wurde die Operation abgeschlossen. Die Dura wurde zugenäht und Hautsuturen wurden angelegt. Die Trepanöffnung wurde nicht geschlossen.

Die Operation war um 12 Uhr 15 Min. abgeschlossen. An dems. T. 2 Uhr 15 Min. Nachm. Vollständige Parese im rechten Arm und Bein. Pat. kann kaum eine Berührung des rechten Arms und Beins angeben, wohl aber die an den rechtsseitigen Gliedmaassen. 7 U. 15 Min. Abends Sensorium klar, Pat. ist schwach, befindet sich schlecht. Puls schnell. 3 Weinlavements (Wassereinlauf mit 50 c.c.m. Cognac). Subkutane Infusion von 700 c.c.m. Kochsalzlösung.

25/9. In der Nacht 4 Weinlavements.

Status: Sensorium klar, keine Aphasie. Gelinder Kopfschmerz im Hinterkopf. Puls 100, schwach, aber gleichmässig. II. Keine Hemianopsie. III. IV. VI. Augenstellung und Bewegungen normal. Die Pupillen gleich, reagiren auf Licht.

V.o. VII.o. VIII.o. X.o. XII. Zunge weicht vielleicht nach rechts ab.

Sensibilität: auf der Brust beiderseits gleich.

Am rechten Arm und Bein fühlt Pat. nur stärkeres Kneifen und stärkeren Druck.

Pat. empfindet einen Tropfen kaltes Wasser als kalt.

Motilität. Mit der rechten Hand kann Pat. einen schwächeren Druck ausüben.

Das rechte Bein kann gegen den Bauch aufgezogen werden.

26/9. In den Ellenbogen und Kniegelenken wollen Kontrakturen auftreten.

27/9. Das Einschlafen wird dadurch verhindert, dass es Pat.

scheint, als ob das Athmen aufhörte. Das Uriniren ist normal. — Pat bewegt Zehen und Finger rechts. Kein Kopfschmerz.

$^{28}/_{9}$. Pat. kann heute nicht die Zehen bewegen. Schwerer Kopfschmerz im Scheitel.

$^{1}/_{10}$. Ein sehr *gelinder Anfall* ohne schwirrende Empfindung, nur gelinde Vertaubung und einige schwache Zuckungen in den rechtsseitigen Bauchmuskeln.

$^{3}/_{10}$. Die *Empfindung* für Berührung ist nunmehr gut an Arm und Bein rechts. Mit der Hand kann Pat. einen nicht unbedeutenden Druck ausüben. Das Bein wird im Hüftgelenk ziemlich gut gebeugt. Bisweilen Kopfschmerz im Hinterkopf.

$^{4}/_{10}$. Beginnende Hernie im Trepanationsloch. Die Suturen wurden weggenommen. Die Wunde ohne jede Reaktion.

$^{5}/_{10}$. *Motilität. Rechter Arm:* rechte Schulter steht etwas niedriger als die linke und kann nicht gehoben werden, der Unterarm dagegen völlig; Pronation und Supination genügend, wie auch Bewegungen der Handgelenke und Finger.

Rumpf. Pat. kann sich im Bette nicht ohne Hülfe aufrichten und ist deutlich *in der rechten Seite schwach.* Die rechtsseitigen Bauchmuskeln sind weniger gespannt als die linkssseitigen.

R. Bein. Im Hüftgelenk gehen die Flexion, Adduktion und Abduktion bis 45^{0}. Im Kniegelenk unbedeutende Beweglichkeit. Fussgelenk kaum spontan beweglich. Die *Zehen* können *nur unbedeutend bewegt werden.* Der Gang ist ganz wie im Status d. ^{14}—$^{19}/_{9}$ beschrieben ist.

$^{10}/_{10}$. Um 9 Uhr Nachm. wurde das rechte Bein kalt empfunden; fast gleichzeitig entstand in der rechten Hüfte eine *schwirrende Empfindung,* fast gleich stark wie vor der Operation. Von der Hüfte aus verbreitete sie sich nach unten im Beine und Fuss, und Pat. glaubte, im Beine Zuckungen zu empfinden. Nachdem das Bein still geworden, traten schwirrende Gefühle im rechten Arm auf und verbreiteten sich nach oben in die rechte Hälfte des Halses und des Gesichts. Die *Zuckungen* zeigten sich *nur im Arm* und *besonders in der Hand.* Der Anfall endete nach 15 Min. mit gelinden Zuckungen in dem Arm.

Nach dem Anfall gelinde Benommenheit. Die Nacht war gut.

$^{11}/_{10}$. Heute stärkeres Klopfen in der Wunde.

3 Uhr Nachm. Gelindes Schwirren in der rechten Hüfte und nach unten im Oberschenkel.

7 Uhr 30 Abends. Gelinde Zuckungen *im rechten M. cremaster* und M. sartorius. Keine Parästhesien.

$^{12}/_{10}$. Kein Anfall, nur einmal eine kurze, gelinde Vertaubung in der rechten Hüfte und in den Weichen rechts.

In der rechten Achsel lebhafte *Schmerzen* beim Versuch der Bewegung, wie auch dazwischen bisweilen Schmerzen. Empfindlichkeit über dem Ursprung des M. deltoideus.

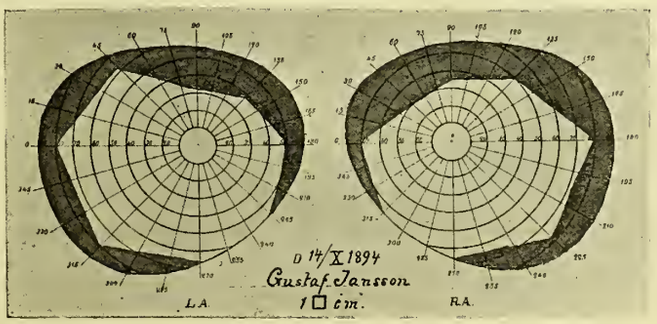

S. E. Henschen. Pathologie des Gehirns.

Status: *Psyche* gut, kein Kopfschmerz, keine Hallucinationen oder andere Parästhesien, wie oben bemerkt worden ist. Keine *Aphasie* mehr (vgl. die Anamnese), die Gesichtsfelder ein wenig eingeschränkt.

III. IV. VI. Sowohl die Bewegungen der Augen wie die der Pupillen sind völlig normal.

V. Das Kauen normal.

VII. Oberer Facialis beiderseits normal. Unterer Facialis an der rechten Seite etwas schwächer. Bewegungen der Gaumenbogen gleich.

IX. Das Schlucken normal.

XI. M. cucullaris rechts etwas schwächer.

XII. Zunge weicht etwas nach links ab.

Sensibilität.

Tastsinn. Die leichteste Berührung wird beiderseits sowohl objektiv wie subjektiv empfunden, selbst an den Beinen. *Streichen* mit einem weichen Gegenstand an dem rechten Beine *fasst Pat.* bisweilen *als Stechen auf.*

Beim Versuch mit Hollundermarkscheiben fühlt Pat. folgende Gewichte:

Wange,	rechts	1	m.g.,	links	1	m.g.
Augenlid,	»	5	»	»	10	»
Hand,	»	10	»	»	10	»
Vola antibrachii	»	4	»	»	6	»
Brust,	» nicht	50	»	» nicht	50	»
Bauch,	»	30	»	»	20	»
Fuss,	» »	50	»	» kaum	50	»
Oberschenkel,	» »	50	»	»	50	»

Die *rechte Hälfte* des Bauches und das rechte Bein sind also etwas *weniger empfindlich* als die linken.

Ortsinn. Pat. kann genauer einen Tasteindruck lokalisiren, ausgenommen auf der rechten Hälfte der Brust und auf dem rechten Oberschenkel. Sonst giebt das *Ästhesiometer* folgende Werthe (in der Quere);

Wange,	rechts	3	c.m.,	links	1.5 c.m.
Stirn,	»	3	»	»	1.5 »
Vola antibrachii,	»	○○		»	4 »
Brust,	»	13.5	»	»	5.5 »
Bauch,	»	7	»	»	5 »
Fussrücken,	»	○○		»	4 »
Oberschenkel	»	12	»	»	4 »

Also: deutliche *Verminderung rechts* überall.

Der *Schmerzsinn* ist in der *rechten* Hälfte des Körpers *weniger lebhaft* als in der linken. Der Unterschied ist betreffs der Arme gering.

Kälte- und *Wärmesinn* beiderseits ziemlich gleich.

Muskelsinn normal.

Motilität. *Aktive.*

Arm: links normal; rechts: Schultergelenk: Bewegungen bis 45^{0}. Rotation: fast keine. Ellenbogengelenk: Beugung kaum bis zum rechten Winkel. Extension fast vollständig. Pronation und Supination: nur zur Hälfte des sonst Normalen. Die Finger beweglich wie normal.

Stärke für Dynamometer: *links 32, rechts 22.*

Rumpf: Pat. kann sich nicht selbst aufrichten.

Bein: Rechts Hüftgelenk: Flexion bis 90° gegen den Körper. Kniegelenk: Extension vollständig; Flexion kaum 90°.

Fussgelenk: wenig beweglich mit kleinen Excursionen.

Zehen: *beweglich,* aber bedeutend *weniger als links.*

Gehen: Pat. geht besser als vor der Operation, aber nur mit Hülfe von Gegenständen. Sonst *keine Ataxie.*

Reflexe: Tricepsreflexe verstärkt. Patellarreflexe verstärkt, besonders rechts.

Bauch- und Cremasterreflexe: links stärker als rechts.

Blase und Rectum normal.

Kein Decubitus.

17/10. Schmerzen in der rechten Achsel. Dynamometer: rechts 28, links 38.

24/10. Alle Tage *Anfälle* von Vertaubung in *der rechten Hüfte.*

26/10. Kurze Vertaubung in der rechten Hüfte und kurzdauernde Zuckungen in den rechtsseitigen Bauchmuskeln. Erwachen in den Nächten infolge von Streckungen im Körper, besonders im rechten Bein.

28/10. Ausser Bett. Vertaubung stark in der rechten Hüfte. Kopfschmerz.

29/10. Beim Versuch aufzustehen ein kurzer Anfall. Zuckungen rechts im Hals, im Arm, in der Hüfte und im Oberschenkel. Oft Kopfschmerz.

31/10. Anfall von Vertaubung wie den 29/10, mit Schwindel.

1/11. Ist oft auf. 2/11. Schwere in der rechten Seite.

3/11. Gelinder Anfall in der rechten Hälfte des Bauchs und des Halses.

6/11. Dynamometer, rechts 30, links 48.

7/11. Vertaubung rechts und schwache Zuckungen. 11/11. Ebenso.

12/11. Anfall mit Vertaubung vom Kopf nach unten und 13/11, mit Zuckungen im Hals. Empfindlichkeit über den rechtsseitigen Mm. rhomboidei.

18/11. Der *Kopfschmerz nimmt mit jedem Tage zu,* am meisten am Scheitel und von da nach unten in der rechten Hälfte des Halses. Gang schwieriger; der Fuss haftet mehr an dem Boden.

20/11. In der letzten Zeit hat Pat. *Vertaubungen weniger empfunden, keine Zuckungen mehr.* Dagegen oft augenblickliche, starke, reissende Schmerzen in der linken Gesichtshälfte vom Trepanloch aus.

22/11. Gelinder *Anfall* rechts mit nachfolgender Müdigkeit.

25/11. Ohne Vorboten begann in der letzten Nacht eine starke Vertaubung in der rechten Seite des Rumpfes und im rechten Arme. Fast gleichzeitig traten Zuckungen im rechten Arm auf, welche so stark waren, dass Pat. wegen der Schmerzen mit dem linken sie zu verhindern suchte. Nach dem Anfall bestand noch Vertaubung.

Heute Vorm. Anfall rechts. Nach dem Anfalle bestanden *athetotische Bewegungen in den Fingern* der rechten Hand. Kopfschmerz schwer. Der rechte Arm ist heute sehr schwach. Übelkeit. P. 76. — Eis auf den Kopf.

25/11. Rechter Arm stärker. Die Ausbuchtung am Kopfe grösser als früher. Schwerer Kopfschmerz. Beim Aufsitzen im Bette Vertaubung in der rechten Kopfhälfte und auch in der linken Gesichtshälfte. Bei tiefem Athmen empfindet Pat. Schmerzen in der rechten Seite, und die rechten Interkostalnerven sind empfindlich.

1/12. *Ophthalmoskopische Untersuchung.* Linkes Auge: die Papille bleicher als gewöhnlich, ihr Rand scharf. Venen dicker als normal. Arterien normal. Rechtes Auge: ebenso.

4/12. Pat. klagt, dass die *Parese schnell zunimmt,* besonders *in der rechten Hand;* ihre Finger befinden sich nunmehr in fast beständigem, tonischem Adduktionskrampf und sind unter einander in Extensionsstellung eingebeugt. Dynamometer rechts 7, links 32.

13/12. **Status præsens.**

Allgemeinzustand: Nicht abgemagert. Schlaf ziemlich gut.

Subjektives Befinden.

Kopfschmerz geht von der Trepanationsöffnung aus. Hier nimmt die Geschwulst jede Woche zu. Eine recht bedeutende Empfindlichkeit der Finger der rechten Hand, aber nichts Besonderes in Bezug auf ihre Nerven. Keine Hallucinationen.

Objektive Untersuchung.

Psyche: nicht so frei wie früher. Bei den Anfällen von Kopfschmerz werden die Gedanken umnebelt, und Pat. kann nicht klar denken.

Aphasie. Pat. kann gut lesen, und Aphasie ist gar nicht vorhanden; doch besteht jetzt wie vor der Operation eine gewisse Schwierigkeit sich der Namen seiner Bekannten zu erinnern.

Kranialnerven. II. Keine Hemianopsie.

III. IV. VI. Ohne Störung.

VII. Rechts Parese. XII. O.

Sensibilität, Tast-, Schmerz-, Ort- und *Temperatursinn: rechts geringe Verminderung. Muskelsinn: rechts etwas herabgesetzt.*

Motilität.

Passive. R. Arm: gut. *R. Bein:* beim Erheben des Beins folgt der Unterschenkel extendirt mit. Geringe Beweglichkeit im Fussgelenk.

Aktive. R. Arm: Pat. kann nur mit Schwierigkeit geringe und schwache Bewegungen ausführen, kann das Handgelenk nicht bewegen. Kann auch nicht mit Hülfe gehen.

R. Bein: Kann in den Knie-, Fuss- und Zehgelenken keine Bewegungen ausführen.

Also: *Paralyse vollständig rechts im Bein, fast vollständig im Arm.*

Dorsalklonus: rechts vorhanden.

20/12. *Sekundär-Operation.*

Der Lappen wurde 1 c.m. nach unten und vorn von der

vorigen Wunde gelegt. Eine pflaumengrosse Geschwulstmasse wurde angetroffen. Daneben drang der Finger in eine Cyste nach unten und vorn ein, welche etwa 7 c.m. gross war. C:a 25 gm. Geschwulstmasse wurden ausgelöffelt. Tamponirung mit Jodoformgaze. T. Abends 38°. P. 124, später afebril.

$^{23}/_{12}$. Suturen wurden angelegt.

1895 $^{4}/_{1}$. Wunde z. T. geheilt.

$^{7}/_{1}$. Pat. konnte nach der Operation *den rechten Arm* und das *rechte Bein etwas bewegen,* aber dies ging bald wieder zurück.

Status: Psyche lebhafter als $^{13}/_{12}$ 1894. Sausen und Läuten vor beiden Ohren. Ein grauer Schleier vor den Augen erschwert das Lesen. Kann jedoch gut lesen. Rechter Arm völlig gelähmt; nur eine geringe Beweglichkeit besteht im Daumen und Zeigefinger.

Rechtes Bein ist spastisch gelähmt; nur im Knie- und Hüftgelenke eine geringe spontane Beweglichkeit. Fussgelenk völlig gelähmt.

$^{15}/_{1}$. *Augenuntersuchung. Rechtes Auge:* Papille grau, strahlig mit diffuser Grenze. *Linkes Auge:* ebenso, aber in geringerem Grade.

$^{21}/_{1}$. Die aktive *Motilität* hat durch Massage und Elektricität bedeutend *zugenommen:*

Rechter Arm, Schultergelenk: Motilität bis 45°.

Ellenbogengelenk: Flexion und Extension fast vollständig.

Handgelenk: ebenso.

Finger: Pat. kann alle Bewegungen, wenn auch schwach und unsicher, ausführen.

Rechtes Bein: Hüftgelenk: Pat. kann das Bein bis 45° erheben.

Kniegelenk: wird bis zum rechten Winkel gebeugt.

Fussgelenk: geringe Flexion und Extension. Die Zehen können etwas bewegt werden.

Das rechte Bein ist spastisch wie früher. Dorsalklonus.

$^{24}/_{1}$. Pat. schrieb mit der linken Hand einen Brief; mit der rechten kann er nur sehr mangelhafte Buchstaben schreiben.

$^{28}/_{1}$. Kann mit kräftiger Hülfe umhergehen, aber sich nicht auf das rechte Bein stützen.

$^{10}/_{2}$. *Augenuntersuchung:* die linke *Papille* scheint etwas *angeschwollen,* aber nicht ausgeprägt roth. Die Venen vergrössert, die Arterien schmäler als normal. Rechtes Auge: Papille ebenso.

$^{1}/_{2}$. Die Motilität verschlechtert.

$^{9}/_{2}$. Die Motilität ist jetzt zurückgegangen und ungefähr wie $^{7}/_{1}$ 1895. Die *Geschwulst* am Kopfe misst 7—8 c.m. in der Länge, 5—6 in der Breite und 2—3 in der Höhe; giebt *Fluktuationsgefühl.* Oft in den Nächten empfindet Pat. im rechten Kniegelenk eine krampfhafte gewaltsame Flexion, welche dann plötzlich in Extension übergeht. Beide sind schmerzhaft. Gleichartige, wenn auch nicht gewaltsame, Bewegungen treten im Arm auf, besonders als Mitbewegung beim Gähnen. Kleine Zuckungen treten dann im Cubitalgelenk auf, beim Aufhören des Gähnens wie fällt der Arm gelähmt herab. Der Arm wie das Bein sind spastisch.

$^{13}/_{3}$. Die erwähnten Bewegungen haben zugenommen.

$^{14}/_{3}$. *Incision* von 2 m.m. in die Geschwulstmasse. Ungefähr 100 c.c.m. einer zähen, rothgelben Flüssigkeit mit etwa 6 % Albumin ausgeleert. Keine Zellelemente. Dabei Schwindelgefühl.

Abends. *Pat. befindet sich besser,* ist aber schwindelig. Die Motilität im Arm und Bein unverändert.

$^{15}/_{2}$. Die Motilität *gebessert.* Der Arm ist zwar noch steif, kann aber im Cubitalgelenk gebeugt und gestreckt werden, und die Finger können sich beugen.

Das Bein weniger steif als vor der Abzapfung, kann auch flektirt und extendirt werden.

$^{19}/_{2}$. Die *Besserung* der Motilität war *kurzdauernd;* heute sehr schlecht. Pat. hat Kopfschmerz, fühlt sich verworren; spricht jedoch korrekt. Übelkeit. Rechter Arm und rechtes Bein ohne jede spontane Motilität.

$^{20}/_{2}$. 100 c.c.m. wurden aus der Geschwulst entleert. Subjektive Erleichterung.

$^{25}/_{2}$. Verschlechterung. Gewaltsamer Kopfschmerz, Verworrenheit, Puls nicht verlangsamt; Übelkeit. In der Nacht gewaltsame Spasmen im rechten Arm und Bein. 50 c.c.m. Flüssigkeit entleert. Schwindel, subjektive Besserung, aber die Motilität wie vor der Entleerung.

$^{3}/_{3}$. Puls 104. Intensiver Kopfschmerz, Sausen vor den Ohren, Dunkelwerden vor den Augen, Erbrechen. Abzapfung der Geschwulst. Nachher Besserung. Die Motilität nicht gebessert. Nach einigen Tagen schlechter.

Eine Nacht *Gesichtshallucinationen* bis zum Morgen. Pat. sah Leute hin und her im Zimmer gehen, wie rings um das Bett herum. Alle trugen angezündete Lampen. Gleichzeitig schwerer Kopfschmerz.

$^{8}/_{3}$. Es ist ihm dunkel vor den Augen. Er liest eine Weile gut, dann fliessen die Buchstaben zusammen. Es »funkelt» vor den Augen. Krampf im rechten Arm und Bein. Abzapfung von 100 c.c.m. Schwindel, Sausen, Kopfschmerz verschwanden danach. Sehen klarer, Motilität unverändert.

$^{13}/_{3}$. Abzapfung 100 c.c.m. Vorübergehende Besserung.

$^{15}/_{3}$. Die linke Gesichtshälfte etwas starr; hat geringe Motilität.

$^{16}/_{3}$. Abzapfung.

$^{18}/_{3}$. Parese der linken Gesichtshälfte deutlicher.

$^{20}/_{3}$. Pat. bemerkt, dass auch die rechte Gesichtshälfte weniger beweglich ist. Kann das rechte Auge nicht schliessen. Die Lippen werden nicht von einander getrennt; deswegen Schwierigkeit beim Sprechen. Dabei Ausfluss von Flüssigkeit aus dem Munde.

Abends: Die Parese des Gesichts rechts nur gering. Augenbewegungen normal. Kauen leicht. Zunge normal. *Sensibilität:* rechts im Gesicht, wie am Thorax *vermindert.*

$^{23}/_{3}$. Etwas unklar; konnte nur wenige Worte hervorbringen. Verstand eine Frage. Übelkeit. Das linke Auge offen, das rechte geschlossen.

Parese rechts im Gesicht. Die Zähne an einander gedrückt.

2 Uhr Nachm. Heftiges Erbrechen. *Abzapfung* von 120 c.c.m. Augenblicklich *besser* und klar. P. 96 (vor und nach der Abzapfung). Pupillen gleich gross. Keine Hemianopsie. Sensibilität: rechts im Gesicht etwas vermindert. Parese daselbst. Zunge weicht vielleicht etwas nach rechts ab. Bauch: rechts etwas paretisch und anästhetisch; jedoch empfindet Pat. leichtes Berühren mit einem Papierstreifen.

Arm: Sensibilität vermindert, bemerkt am Unterarm und an der Hand Berühren mit Papier; am Oberarm nicht.

Bein. Oberschenkel: bemerkt nicht leichtes Berühren mit Papier.

$^{26}/_{3}$. Abzapfung.

$^{27}/_{3}$. Koncentrische Einschränkung der Gesichtsfelder. $^{28}/_{3}$. Abzapfung.

$^{29}/_{3}$. Schwierigkeit zu sprechen, kann sich auf Worte nicht gleich besinnen. Liest unbehindert. Abzapfung wiederholt. Keine aphatischen Symptome.

$^{2}/_{4}$. $^{4}/_{4}$. $^{8}/_{4}$. $^{10}/_{4}$. $^{13}/_{4}$. $^{16}/_{4}$. $^{19}/_{4}$. $^{21}/_{4}$. $^{23}/_{4}$. Abzapfung, gewöhnlich von etwa 100 c.c.m.

$^{24}/_{4}$—$^{2}/_{5}$ wurde 2 mal abgezapft. Allgemeinzustand ziemlich gut. Geringer Kopfschmerz, kein Erbrechen. Klares Bewusstsein.

$^{2}/_{5}$. Schlecht. Kann nur mit Schwierigkeit einige Worte sprechen. Abzapfung von 75 c.c.m. Besserung.

$^{5}/_{5}$. *Lumbalpunktion:* keine Flüssigkeit wurde angetroffen. Abzapfung von der Geschwulst. Besserung.

$^{6}/_{5}$. $^{7}/_{5}$. $^{9}/_{5}$. Abzapfung.

Status præsens $^{9}/_{5}$ 1895.

Abgemagert, bettlägerig, Kräfte herabgesetzt. Harn: spec. gew. 1.011, ohne Eiweiss oder Zucker.

Subjektive Symptome. Hat stetig Kopfschmerz, bisweilen Übelkeit und Erbrechen. Keine Parästhesien.

Psyche. Gesichtsausdruck leidend, nicht schlaff. Gedächtniss gut, wie Urteilsvermögen und Auffassung.

Aphasie. Keine Wortblindheit, kann lesen und schreiben, insoweit die Lähmung nicht hindert. Spontanes Sprechen korrekt. Bisweilen ist *amnestische Aphasie* vorhanden, und Pat. besinnt sich nicht auf Namen der Gegenstände, besonders wenn der intrakraniale Druck vor dem Abzapfen gesteigert ist.

Kranialnerven. I. Beiderseits normal.

II. Sehschärfe normal. Gesichtsfelder beiderseits etwas koncentrisch verengt. Keine Hemianopsie.

Ophthalmoskopische Untersuchung $^{28}/_{4}$ von Prof. Gullstrand. Rechtes Auge: die Papille bedeutend angeschwollen; die Venen dilatirt, geschlängelt; die Grenzen undeutlich mit radiärer Zeichnung; Farbe grauroth. Keine Hæmorrhagien.

Linkes Auge: ebenso. Also auf beiden Augen *ausgeprägte Stauungspapille.*

III. IV. VI. Kein Strabismus. Pupillen gleich, reagiren normal.

V. *Rechts: verminderte Sensibilität.*. Pat. empfindet hier nicht starkes Berühren. Ortsinn hier auch herabgesetzt.

VII. Oberer Ast: geringe Parese. Unterer Ast: in höherem Grade.

VIII. IX. X. Normal.

XII. Ohne Störung.

Sensibilität. Tastsinn: rechts nur wenig herabgesetzt, und Pat. empfindet eine leichte Berührung.

Schmerzsinn: ziemlich normal.

Ortsinn: rechts etwas herabgesetzt.

Motilität. Rechts: Arm vollständig gelähmt. *Bein:* kann das Bein ein wenig beugen. Kann nicht gehen.

Rumpf: keine Paralyse.

Reizungssymptome. Hat oft in den Nächten krampfhafte Zusammenziehungen im Arm und Bein.

Kontraktur: gelinde im rechten Ellenbogengelenk.

Reflexe: Patellarreflex rechts verstärkt.

Innere Organe: Normal.

$^{12}/_{5}$. Abzapfung einer geringen Menge Flüssigkeit.

$^{15}/_{5}$. Punktion.

$^{16}/_{5}$. Schlecht. Kopfdruck. Parese des rechten Facialis mehr ausgeprägt. Punktion. Besserung.

$^{17}/_{5}$. Erbrechen. Punktion.

$^{18}/_{6}$. Bewusstlos. T. 38.1—38.2.

$^{19}/_{5}$. T. 40.2 — Bewusstlos. Verschied 4 Uhr 15 Min. Nachm.

Sektion.

Schädel.

Dura mater. Sie zeigt überhaupt keine anderen Veränderungen als diejenigen, welche in der Umgebung der Geschwulstmasse vorkommen. Sonst ist die Dura von gewöhnlicher Dicke, glatt und ohne Auflagerungen.

Pia mater. Sie ist von gewöhnlicher Dicke und lässt sich überall leicht ablösen; die Oberfläche ist glatt ohne Auflagerungen oder Zeichen einer Entzündung.

Die *Gefässe* zeigen nichts Besonderes. Die Oberfläche ist überhaupt blass.

Hemisphären. Beide Hemisphären zeigen eine mehr als gewöhnlich ebene Oberfläche, indem die Windungen abgeplattet und die Sulci mehr verwischt sind als normal.

Die rechte Hemisphäre

zeigt überhaupt nichts Besonderes, ausgenommen die in Zusammenhang mit der Kompression stehenden Veränderungen, welche jedoch an dieser Hälfte nicht sehr ausgesprochen sind.

Bei dem Durchschneiden der Hemisphäre in 1 c.m. grosse Scheiben wurde überhaupt nichts Pathologisches nachgewiesen.

Die linke Hemisphäre (Taf. XXVI. XXVII).

Die Windungen sind mehr als normal zusammengedrängt und abgeplattet und sind gegen die Sulci scharf abgesetzt. Im Ganzen schwillt die Hemisphäre nach dem Herausnehmen aus dem Schädel an und misst dann 19 c.m. von vorn nach hinten. Aus den Centralwindungen und der dem oberen Parietallappen entsprechender Partie erhebt sich eine ansehnliche von der Dura überzogene rundliche Geschwulstmasse, welche im Ganzen eine Halbkugel bildet und an der Basis 7 c.m. misst, in der Höhe 5.5 c.m. Die Dura ist über der Geschwulst mit der Kopfschwarte dicht zusammengewachsen (s. Fig. 1). Auch ist die Dura mit der Geschwulstmasse innig verlöthet, so dass diese sich nicht ohne Zerreissen von der Geschwulst trennen lässt. Wie aus den Durchschnitten auch erhellt, ist die Geschwulstmasse entsprechend dem Trepanloch im Schädel rings herum zusammengepresst und schwillt an der Aussenseite des Schädels einige Centimeter an.

Die Geschwulstmasse ist von ziemlich fester Konsistenz und hat auf dem Durchschnitt eine grauröthliche, blutig-gesprenkelte Farbe, ist aber im Inneren weicher. Sie ist überhaupt sehr gefässreich. Ihre mikroskopische Textur wird unten besprochen.

Die entsprechende Gehirnoberfläche ist nicht herabgedrückt und zeigt in der Umgebung der Geschwulst keine reaktive Ver-

änderung; sondern bis zur Basis der Geschwulst lässt sich die unveränderte Pia leicht ablösen (vgl. Fig. 1).

Durchschnitte. Die linke Hemisphäre wurde auch in 1-c.m. dicke frontale Scheiben zerlegt.

Schnitte 1—3 c.m. vor dem Occipitalpole zeigen auf der Schnittfläche nichts Pathologisches, ausgenommen dass die Form in Folge der Kompression etwas verändert ist, und zwar mehr quadrangulär als normal. Die Rinde überall normal. Die Sehstrahlung ist breiter als gewöhnlich in Folge der Kompression von oben.

Schnitt 4 c.m. auch normal, ausgenommen dass an der Rinde des oberen Parietallappens die oben erwähnte von der Dura eingekapselte Geschwulstmasse locker angelöthet ist. Diese ist hier kugelförmig und hat einen Diameter von 5.5 c.m. Weiter ist das Mark des Parietallappens hier von der Geschwulstmasse diffus in einer Ausdehnung von 1.5—2 c.m. infiltrirt; diese Masse berührt und infiltrirt auch die dorsale Rinde, aber nicht die mediale Rinde des Præcuneus. Sie dringt auch in die nächste nach hinten liegende Scheibe (Schnitt 3 c.m.) etwas ein, aber berührt nicht die Sehstrahlung.

Schnitt 5 c.m. (Taf. XXVII. Fig. 4). Der ventrale Abschnitt zeigt nur eine veränderte Form in Folge der Kompression. — Im dorsalen Abschnitt ist das Mark des oberen Parietallappens in grosser Ausdehnung von der Geschwulstmasse infiltrirt, und zwar bis zu einer Tiefe von 4—5 c.m. Die untere Grenze ist makroskopisch nicht scharf zu bestimmen. Mark und Geschwulstmasse fliessen in einander unmerklich über. Auch die Rinde des oberen Parietallappens ist in grosser Ausdehnung zerstört, die des Præcuneus nur an der Margo falcata.

Die dorsale Spitze der Sehstrahlung bis zur Höhe der Fissura occipito-parietalis ist von der Geschwulst infiltrirt oder erweicht. Dagegen ist der ventrale der Fissura calcarina entsprechende Abschnitt nicht verändert. — Dadurch wird auch das der Angularwindung angehörige Mark zum Teil geschädigt (s. Fig. 4).

Schnitt 6 c.m. (Taf. XXVII. Fig. 3). Die Geschwulstmasse infiltrirt:

a) das *Mark* des hintersten Abschnittes der hinteren Centralwindung, des Parietallappens, und zum Teil des unteren Parietallappens;

b) die Rinde der hintersten Spitze der hinteren Centralwindung und zum Teil des Paracentrallappens (s. Fig. 3).

Die oberste Spitze der Sehstrahlung ist infiltrirt. Der Abschnitt ventral vom Balken ist nicht verändert.

Schnitt 7 c.m. (Taf. XXVII. Fig. 2). Hier sind infiltrirt:

a) das *Mark* der hinteren und vorderen Centralwindung, sowie auch der ersten Frontalwindung; dagegen ist das Mark der unteren Parietalwindung überhaupt verschont;

b) die *Rinde* derselben Windungen und des Gyrus fornicatus; dagegen ist die Rinde der unteren Parietalwindung vollständig unversehrt. Die Geschwulst dringt bis zur Höhe des Balkens und zum Dach des Unterhorns hervor.

Schnitt 8 c.m. (Taf. XXVII. Fig. 1). Die Geschwulst ragt nur wenig über die Oberfläche des Gehirns hervor und infiltrirt:

a) das *Mark* der vorderen Centralwindung, der ersten Frontalwindung und der Balkenwindung, lässt aber das Mark der hinteren Centralwindung zum grossen Teil frei, sie infiltrirt auch zum Teil den lateralen Teil der Balkenstrahlung;

b) die *Rinde* der vorderen Centralwindung und der ersten Frontalwindung, lässt aber die der hinteren Centralwindung und der Balkenwindung unversehrt.

Nucleus caudatus bleibt frei.

Der Thalamus hat in Folge vom Druck veränderte Form (s. Fig. 1.), ist sonst normal.

Schnitt 9 c.m. (Taf. XXVI. Fig. 3). Die Geschwulstmasse ist bedeutend weniger ausgedehnt und nimmt ein:

a) das Mark der vorderen Centralwindung, welche bedeutend vergrössert ist, der ersten Frontalwindung und der Balkenwindung und erstreckt sich bis zur Balkenstrahlung. Die hintere Centralwindung ist nicht berührt;

b) die Rinde der C^a, ohne jedoch die äusseren Konturen zu zerstören.

Die dorsale Fläche des Thalamus ist abgeplattet, der Nucleus caudatus zusammengedrückt.

Schnitt 10 c.m. (Taf. XXVI. Fig. 2). Die Geschwulstmasse misst nur 4 + 2 c.m., infiltrirt das Mark der C^a, F^1 und der Balkenwindung sowie die Balkenstrahlung.

Die Centralganglien (Thalamus, Lens, Nucleus caudatus) sind von oben zusammengedrückt.

Schnitt 11 c.m. ist normal.

Die *Centralganglien* der beiden Hemisphären zeigen sonst keine pathologischen Veränderungen, ausgenommen was oben beschrieben worden ist, nämlich dass sie links etwas von oben gedrückt sind.

Medulla oblongata, Pons und Kleinhirn.

Weder an der Oberfläche, noch im Inneren kann etwas Pathologisches wahrgenommen werden, ausgenommen dass eine deutliche *venöse Hyperämie* sowohl im Nucleus dentatus wie in dem Haubenabschnitt der Medulla vorhanden ist.

Lungen: doppelseitige Pneumonie.

Epikrise.

Kurzer Krankenbericht. Der 45-jährige Arbeiter genoss bis zum Ausbruch seiner Krankheit immer einer sehr guten Gesundheit. Er hatte nie Alkohol gemissbraucht und nie Syphilis gehabt; im Alter von 4 Jahren wurde er von einem Trauma betroffen. Ohne bekannte Ursache brach Anfang August die Krankheit aus. Um den 9. August 1894 bemerkte er, dass er das rechte Bein nicht beherrschen konnte und dass Bewegungen geringe Schmerzen in der Hüfte verursachten. Auch wurde das Bein taub und Ameisenkriechen trat im Fuss ein. Den 16. August trat im rechten Knie ein schwirrendes Gefühl auf, welches von da aus in der rechten Seite bis in den Kopf hinaufstieg. Zuckungen in der ganzen rechten Seite stellten sich ein und er verlor das Bewusstsein. Schon an demselben Tag hatte er 4 solche Anfälle, von dieser Zeit an wiederholte derartige Anfalle, in der nächsten Zeit mehrmals täglich, aber ohne Verlust des Bewusstseins. Später wurden sie gelinder und traten oft nur im rechten Bein auf. $^3/_9$ entstanden Zuckungen in der rechten Hüfte und das Bein blieb frei, dagegen war die rechte Seite des

Rumpfes ergriffen. Nach den Anfällen war Pat. müde und das rechte Bein schwach und taub. Bisweilen hatte er daselbst ein stechendes Gefühl. Das rechte Bein war kälter als das linke. Mitunter beschränkte sich der Anfall auf eine tonische Kontraction des ganzen Körpers, wobei besonders das rechte Bein steif und gespannt wurde, oder Pat. hatte ein Gefühl wie Schwirren oder Unruhe im Beine.

Sonst befand sich Pat. überhaupt gut und war nicht von Schwindel oder Erbrechen belästigt. Nur hatte er gelinden Kopfschmerz. — Mitte September entwickelte sich Schwäche der rechten Hand und die des Beines nahm zu.

Status præs. $^{13}/_{9}$ 1894. Etwas abgemagert, vielfache subjektive Empfindungen, wie Schmerzen, Stechen, Ameisenkriechen u. s. w., leiteten die Anfälle ein. Psyche klar. Spur von amnestischer Aphasie. Geruch, Gesicht, Gehör, Geschmack normal. Keine Stauungspapille, Augenbewegungen und Pupillen normal. Geringe Herabsetzung der Sensibilität im rechten Quintusgebiete. Facialis nicht paretisch, Zunge weicht nach links ab. Geringe Herabsetzung des Tastsinns und des Ortsinns, rechts im Beine und am Bauche. Gelinde Parese in der ganzen rechten Seite, besonders im Beine, auch im Arme. Aber selbst das linke Bein und der linke Arm sind geschwächt. Patellarreflexe verstärkt. Das rechte Bein etwas magerer als das linke.

$^{24}/_{9}$. Die Trepanation wurde ausgeführt (Seite 217) und ein kleines *Gliom* im obersten Drittel der linken hintern Centralwindung angetroffen, sowie eine subkortikale Cyste unter den Centralwindungen.

Die Exstirpation war leider nur partiell, indem die Wand der subkortikalen Cyste nur partiell exstirpirt werden konnte. Der Verlauf nach der Operation war im Ganzen günstig und die Motilität wurde gebessert wie auch die Sensibilität. $^{4}/_{10}$. Hernie im Trepanationsloch. Schon $^{1}/_{10}$ ein Abortivanfall, d. $^{10}/_{10}$ mit Zuckungen im rechten Arm. In der folgenden Zeit wiederholte Anfälle von Jackson'scher Epilepsie. Paralyse bildete sich vollständig im rechten Beine aus und war fast vollständig im rechten Arm. $^{20}/_{12}$. Sekundäre Operation auch mit relativ günstigem Erfolg. Die Paralyse bestand fort. Nach vorübergehender Besserung trat im Februar Verschlechterung ein mit gewaltsamem Kopfschmerz, weshalb wiederholte Punktionen vorgenommen wurden; auch Lumbalpunktion wurde im Mai versucht, ohne Erfolg. $^{19}/_{5}$. Pat. erlag einer doppelseitigen akuten Pneumonie.

Diagnose. *Art der Läsion.* Pat. wurde in's Krankenhaus unter der Diagnose Ischias gebracht, wozu die Anfang August 1894 im rechten Bein auftretenden Schmerzen mit nachfolgender Schwäche ohne Zweifel Veranlassung gegeben hatten. Sobald aber die genaue Anamnese aufgenommen war und der erste epileptische Anfall mit auf die rechte Seite beschränkten Zuckungen auftrat, wurde eine Jackson'sche Epilepsie diagnosticirt und der Gedanke auf Hirngeschwulst gelenkt. Zwar konnte dagegen angeführt werden, dass keine Stauungspapille vorhanden war, aber die Erfahrung, dass selbst grössere Geschwülste in den Centralganglien ohne Stauungspapille verlaufen können, wurde als genügender Erklärungsgrund angenommen.

Was die *Art der Geschwulst* betrifft, lag kein Verdacht auf Syphilis vor, auch kein Grund eine Pachymeningitis hæmorrhagica anzunehmen. Die Anamnese gab auch keinen Anhaltspunkt für die Annahme von Tuberkulose. Die schnelle Entwickelung der Krankheitsymptome, sowie die schnell auf einander folgenden Anfälle sprachen ohne Zweifel für eine schnell sich entwickelnde Geschwulst und also für Sarkom oder *Gliom*.

Lokalisation der Läsion. Für die Lokaldiagnose haben, wie bekannt, die *Protospasmen* und die *Protoparästhesien* die allergrösste Bedeutung und besonders ist es wichtig, die Form des ersten Anfalles zu erforschen, welche gewöhnlich den Ausgangspunkt der zu dieser Zeit noch kleinen Geschwulst angiebt. In diesem Falle konnte Pat. schon über den ersten Anfall einen zuverlässigen Bericht abgeben und im Krankenhaus war noch bei der Aufnahme keine vollständige Hemiplegie vorhanden; die Zuckungen traten gewöhnlich nur in umschriebenen Gebieten auf. Beim Beginne der Krankheit um den 9. August 1894 hatte Pat. nur geringfügige Schmerzen in der rechten Hüfte bei gewissen Bewegungen. Er konnte das rechte Bein nicht beherrschen und das Bein war taub. Bei dem ersten vollständigen Anfall den 16. August trat plötzlich im rechten Knie eine schwirrende Empfindung auf, welche dann durch die rechte Seite bis in den Kopf hinaufstieg. Bei den folgenden Anfällen waren die Protospasmen und Protoparästhesien bald im rechten Knie, bald in der rechten Hüfte oder in ihrer Nähe lokalisirt. Nur ausnahmsweise und besonders später fingen die Zuckungen im rechten Arm an. Es war also klar, dass der Ausgangspunkt dem Oberschenkel oder dem untern Gebiete des Rumpfes entsprach. Zwar kennt man das Centrum für den Rumpf beim Menschen nicht so genau, dagegen ist es ja festgestellt, dass das Centrum des Oberschenkels im obern Drittel der Centralwindungen gelegen ist. Und da nun das Centrum des Rumpfes wahrscheinlich ein wenig mehr nach unten und vorn liegt, so wurde hauptsächlich die vordere Centralwindung, etwa entsprechend dem Fuss der ersten Stirnwindung, als Ausgangspunkt der Geschwulst angenommen und daselbst wurde auch trepanirt.

Einige Gesichtspunkte in Bezug auf die Operation.

Eine Operation schien aus dem Gesichtspunkte günstige Aussichten zu bieten, da die Krankheitssymptome bei der Aufnahme in das Krankenhaus kaum drei Wochen alt waren. Auch der Umstand, dass die Zuckungen so begrentzt waren, dass eine genaue Lokalisation als wahrscheinlich erschien, sprach in hohem Grade dafür, dass die Geschwulst noch keine grösseren Dimensionen angenommen hatte.

Was die Frage betrifft, ob die Geschwulst von den Meningen, von der Rinde oder vom Mark ausging, so machte das schnelle Wachsen es überhaupt unwahrschcinlich, dass die Dura der Ausgangspunkt wäre. Die ersten Symptome waren Symptome von Paralyse in Verein mit Schmerzen. Später traten die Reizsymptome in den Vordergrund. Eine Lokalisation in der obersten Schicht des Markes oder *in der Rinde* war also die annehmbarste, wenn auch der Schädel beim Beklopfen nicht empfindlich war. Die Reizsymptome schlossen eine tiefere Lage der Geschwulst aus. Alle diese vor der

Operation ausgesprochenen Vermutungen wurden durch die Operation in befriedigender Weise bestätigt.

Einige *praktische Bemerkungen* über die Operation und ihren Erfolg.

Zuerst will ich in dieser Hinsicht hervorheben, welche grosse Bedeutung die *elektrische Reizung* für die Orientirung und die Feststellung der getroffenen Stelle hat. Manchmal ist es sehr schwierig, zu sagen, welche Partie der Rinde im Trepanloch erscheint. Wenn diese eine motorische ist, so lokalisirt man leicht mit Hülfe der elektrischen Reizung, und wenn man im motorischen Gebiete den gewünschten Punkt nicht angetroffen hat, so kann man durch Einführen einer dem Horsley'schen Duraspatel entsprechend konstruirten Elektrode den gewünschten Punkt ausfindig machen.

Eine noch grössere Bedeutung für die Physiologie erreichen diese Reizversuche, wenn man systematisch dabei vorgeht. Die Lage der motorischen Centren ist ja von der grössten Bedeutung für die Hirnchirurgie, aber sie ist leider bis jetzt beim Menschen nur wenig erforscht. Nur bei den Gehirnoperationen lässt sich ihre genauere Lage eruiren und es sollte desshalb allen Chirurgen angelegen sein, darauf bezügliche Beobachtungen zu machen und mitzuteilen.

Wenn die Narkose nicht zu tief ist, so löst schon ein minimaler elektrischer Reiz der Hirnrinde eine für die Beobachtung genügende Zuckung aus. Im vorliegenden Falle wie auch in einigen nachfolgenden wurden solche elektrische Versuche angestellt. Das Resultat erhellt aus der S. 218 beigefügten Figur. Respirationsbewegungen, Zuckungen in den Musc. quadriceps cruris, cucullaris, rectus abdominis und pectoralis sowie im M. cremaster und in den Muskeln der Zehen wurden von den an der Figur mit Ziffern angegebenen Punkten ausgelöst. Dabei war es auffallend, dass in gewissen Muskeln wie M. rectus abdominis und cucullaris Zuckungen von etwas verschiedenen Punkten aus ausgelöst wurden. Besonders beim Vergleichen mit anderen Versuchen bei Operationen wegen Epilepsie war ich erstaunt, dass die Gebiete für diejenigen Muskeln, in welchen die Protospasmen erschienen waren, mehr ausgedehnt erschienen als man erwartet hätte. Wenn diese Beobachtung auch in anderen Fällen sich bestätigen lässt, so dürfte daraus der Schluss berechtigt sein, dass die ausserhalb des eigentlichen Centrums jener Muskeln befindlichen gewiss sehr spärlich zerstreuten Elemente in einem Zustande erhöhter Reizbarkeit bei der Operation sich befanden und dass in Folge dessen auch eine elektrische Reizung ausserhalb des eigentlichen Centrums dergleichen Zuckungen hervorrufen zu können scheint.

Der vorliegende Fall hat, wie es scheint zum ersten Male, zur Lokalisation einiger Centren geführt, welche früher beim Menschen nicht bekannt waren. Diese sind die Centren für die Bauch-Muskeln, M. rectus et obliquus, so wie für den M. cremaster und für die Respirationsbewegungen. Diese Centren dürften nur durch solche elektrische Untersuchungen erforscht werden können, da bei einer unilateralen Destruktion kompensirende Centren teils an entsprechenden Stellen der andern Hirnhälfte, teils in derselben Hemisphäre eintreten dürften.

Besondere praktische Bedeutung hat die auch in diesem Falle bestätigte Erfahrung, dass Zuckungen auch von der Oberfläche der Dura aus mit genügender Sicherheit ausgelöst werden, wie das Protokoll über die elektrischen Reizversuche in diesem Falle zeigt. Noch sicherer dürfte sich das Resultat herausstellen, wenn man mit spitzen Elektroden die Dura durchsticht.

In diesem Falle war es weiter von Interesse dass von Punkt 5 im Loch A aus keine Zuckung ausgelöst wurde, obschon von den zunächst liegenden Punkten dies der Fall war. Dies erweckte den Verdacht, dass, obschon die Rinde hier unversehrt war, pathologisches Gewebe in der Nähe läge, und diese Vermuthung veranlasste die Anlage des zweiten Trepanlochs B. In seinem Centrum 5 war auch eine nicht reizbare Rinde vorhanden. Einige Minuten nach dem Durchschneiden der Dura erröthete hier eine ein c.m. grosse Fläche, welche eine violette Farbe annahm. Ein Stück wurde hier herausgeschnitten und sofort unter das Mikroskop gelegt, wodurch sich das Vorhandensein eines Neoplasmas herausstellte.

Verschiedene Trepanationen haben mich von der ausserordentlichen Schwierigkeit überzeugt, selbst bei blossgelegter Hirnoberfläche zu diagnosticiren, ob die Rinde von einer fremdartigen Geschwulstmasse infiltrirt sei oder nicht. Dies ist besonders der Fall bei grossen Geschwülsten, indem dabei die ganze Hirnmasse durch die chronische Injektion und manchmal vorhandenes Oedem in Bezug auf Farbe und Konsistenz so wesentlich verändert ist, dass erst die *mikroskopische Untersuchung* entscheiden kann, ob pathologisches Gewebe vorliegt oder nicht. Ich möchte deshalb dazu rathen, dass in allen Fällen von Hirnoperation geübte pathologische Assistenten zur Hand seien. Die mikroskopische Untersuchung bietet selbst dem geübten Pathologen nicht unbedeutende Schwierigkeiten dar. Aber sowohl in diesem Falle, wie im vorigen Falle (Wef) wurde die Bestimmung mit dem Mikroskope als richtig bestätigt.

Erfolg der Operation. Leider wurde die Exstirpation nur partiell gemacht, und zwar aus dem Grunde, weil die Wand der subkortikalen Cyste nur partiell excidirt wurde. Überhaupt hatte man auf das Vorhandensein einer Cyste keinen Verdacht. Erst bei einem tieferen Einstich in die Hirnmasse, in der Absicht die Geschwulst zu exstirpiren, wurde die Cyste durch das Herausfliessen einer grösseren Menge klarer Flüssigkeit entdeckt. Aber da ich fürchtete, dass die eventuell erweiterten Hirnventrikel angestochen wären, ausserdem der pathologische Process eine nicht vermuthete Ausdehnung hatte und endlich die Geschwulst als eine maligne betrachtet werden musste, so zog ich es vor, die Operation lieber abzuschliessen als etwas zu riskiren.

Diese Schwierigkeit, gleich zu beurteilen, wie tief man in der Gehirnmasse arbeitet und ob man dadurch in der Tiefe gefährliche Läsionen hervorruft, veranlasste mich, besondere Messer zu konstruiren, an denen die Klinge einen Halbcirkel bildet.* Man kann also unmittelbar berechnen, wie tief man arbeitet. Diese Messer haben übrigens vor dem gewöhnlichen Löffel den Vorzug, dass die Schneide sehr scharf ist,

* S. Dahlgrens Chirurg.-techn. Beitrag z. Behandl. d. Erkrank. d. Gehirns von S. E. Henschen (in Penzoldt-Stintzings Handb. d. Therapie Bd. VI).

wodurch die Schnittfläche in der Tiefe so glatt wird, dass man leichter entscheiden kann, ob hier im Boden der Wunde noch Neoplasma vorliegt oder nur normales Hirngewebe. Die Gefahr, dabei grössere Blutungen zu verursachen als beim Arbeiten mit stumpfen Löffeln scheint nur von untergeordneter Bedeutung zu sein. Beim vorsichtigen Vorgehen dürften die Hämorrhagien bei überhaupt exstirpabeln Tumoren eine nicht zu grosse Rolle spielen, indem sie durch Tamponirung mit Jodoformgaze meistens verhütet werden können.

Endlich möchte ich hervorheben, dass die von von Bergmann geäusserte und nach ihn in der Literatur als allgemeingültig angenommene Gefahr des Oedems durch Exstirpation grösserer Tumoren überhaupt sehr übertrieben ist. Eine genaue Durchsicht der Literatur hat mich überzeugt, dass die Gefahr, ein Oedem zu verursachen, fast gleich Null ist, wenn man nicht wie von Bergmann den Sinus unterbindet, oder Infection entsteht.

Der günstige *Erfolg der Operation dauerte nicht lange.* Der Patient fühlte sich nach der Operation allerdings bedeutend besser und seine Stimmung wurde heiterer; sowohl Motilität wie Sensibilität besserten sich. Den 3. October, also neun Tage nach der Operation, war die Empfindung für Berührung an dem rechten Arm und Bein gut. Mit der Hand konnte er einen nicht unbedeutenden Druck ausüben, das Bein wurde im Hüftgelenk ziemlich gut gebeugt, aber schon den 10. October trat ein neuer Anfall auf von Zuckungen im rechten Arm und besonders in der Hand. Schon früher, am 1. October, war indessen ein gelinder Anfall eingetreten mit Zuckungen in den Bauchmuskeln. Später erschienen Anfälle am $^{11}/_{10}$. im rechten Cremaster und noch später wiederholte Anfälle, welche bald von der rechten Hüfte, bald vom Bein, bald vom Arm ausgingen. Dies ist nun so auffallender, da ich mich besonders darum bemüht hatte, nicht nur die Geschwulstmasse selbst auszuschneiden, sondern auch ein gewisses Gebiet der anscheinend gesunden Rinde. Nachher schritt die Krankheit schnell fort. Eine sekundäre Operation konnte nur eine vorübergehende Besserung hervorrufen. Die Paralyse der rechten Seite wurde vollständig, Symptome von gesteigertem intrakranialen Druck wurden dem Patienten sehr lästig und konnten nur durch fast täglich wiederholte Punktionen gelindert werden. Bei diesen Punktionen, welche alle reizlos verliefen, wurden gewöhnlich 75 bis 100 c.c.m., gewöhnlich klarer oder blutiger Flüssigkeit entleert und endlich machte eine doppelseitige acute Pneumonie dem Elend ein Ende.

Alle solche eingreifenden Hirnoperationen dürften dazu auffordern, zu erwägen, ob in ihnen wirklich die Operation das Leben verlängert und den Zustand erleichtert hat. Die Antwort auf diese beiden Fragen zu geben, scheint mir im vorliegenden Fall schwierig zu sein.

Der Patient überlebte die Operation etwa acht Monate und die Operation wurde etwa sechs Wochen nach dem Hervortreten manifester Hirnsymptome vorgenommen. Da indessen bei der Operation eine recht grosse Cyste im subkortikalen Mark angetroffen wurde, so hatte ohne Zweifel die Neubildung eine unbestimmte Zeit existirt, ehe die Symptome manifest wurden. Dies erklärt sich wohl durch die subkortikale Lage der Cyste und den geringen Hirndruck, der selbst bei der Operation die Windungen nicht zur Abplattung gebracht hatte. Wie lange nun eine solche Geschwulst bestehen kann, bis sie den Tod verursacht, ist wohl zur Zeit nicht festgestellt. Jedenfalls dürfte wohl die Operation das Leben nicht verkürzt haben. Eher bin ich geneigt, beim Vergleich mit andern Fällen, wie zum Beispiel die Fälle Sundelin S. 120 und Eklund S. 130, anzunehmen, dass das Leben dem Patienten verlängert wurde.

Die Frage ob diese Lebensfrist durch die Operation erleichtert wurde, ist ebenso schwer richtig zu beantworten. Überhaupt war der Zustand des Patienten in den letzten Monaten, als er wiederholten, fast täglichen Punktionen unterworfen wurde, elend und unerträglich.

Bei der Analyse der in der Literatur zugänglichen Fälle finde ich die Bezeichnung: günstiger Erfolg oder Gelingen der Operation viel zu euphämistisch. Es ist wahr, dass die Operationen dem Artzte gelangen; aber manchmal nützten sie dem Patienten nicht. Wenn überhaupt eine Statistik der Operationen der Hirngeschwülste sich als richtig herausstellen soll, so müssen die obigen beiden Fragen, ob das Leben durch die Operation verlängert und ob das Leiden dadurch erleichtert wurde, gewissenhaft von jedem Artzte beantwortet werden. Eine solche Antwort fehlt überhaupt in den meisten Operationsberichten.

In einer Hinsicht verlief der vorliegende Fall wie der vorhergehende ausserordentlich günstig. Trotz der eingreifenden Operation und den zahlreichen Punktionen in beiden Fällen war die *Heilung* des operativen Eingriffs fast vollständig *reizlos*. Bei den Operationen wurde zwar die Kopfschwarte gründlich desinficirt nach den besten Methoden (: Seifewaschung, Sublimat, Alkohol, Carbol und zuletzt mit physiologischer steriler Kochsalzlösung), aber nach dem Beginnen der Operation wurden alle Antiseptica weggelassen und nur physiologische Kochsalzlösung in reichlicher Menge angewendet. Damit wurde auch die Hirnoberfläche abgespült. Die Wunde wurde mit Jodoformgaze tamponirt und nachher eine reichliche Menge von aseptischer Baumwolle und Gazebinden gebraucht. Beide Patienten wurden in den kritischen Zeiten nach den Operationen in der chirurgischen Abteilung des Professors Lennander gepflegt und legen ein unwiderlegliches Zeugniss für die in dieser Abteilung von Prof. Lennander geübten vorzüglichen antiseptischen Anordnungen ab. Und ich statte ihm für jene Pflege meinen besten Dank ab.

Der Fall bietet weiter, wie der Fall Wef, ein Zeugniss für die kräftige *Wirkung der Massage* selbst bei centralem Ursprung einer Krankheit.

Analyse der Symptome.

Der Fall Jansson ähnelt in so vielen Hinsichten dem vorigen Fall, Wef, dass die Analyse der Symptome kürzer gefasst wird. Beide sind Fälle von Geschwülsten, welche von dem obersten Abschnitt der Centralwindungen ausgingen. In beiden Fällen waren Reizsymptome mit paralytischen gemischt, und, wenn auch diese Symptome in Folge der verschiedenen Ausdehnung der Neoplasmen etwas verschieden

waren, so war doch im Ganzen der Verlauf der beiden Fälle derselbe. Um so mehr verdient der Umstand, dass die Symptome einander ähnelten, ein gewisses Interesse, da deshalb die den beiden Fällen gemeinsamen Symptome als gesetzmässig mit der Lage der Geschwülste verbunden betrachtet werden müssen. Aber im Fall Wef drang die Geschwulst auch in die gegenüberliegende Hirnhälfte ein und dehnte sich ausserdem nach hinten weit aus, nämlich bis zu dem Occipitallappen, während die Geschwulst im Falle Jansson auf die ursprüngliche Hälfte beschränkt blieb.

Psyche. Wie die Pat. Wef war auch Jansson überhaupt während seiner Krankheit bei voller Intelligenz. Aber bei der Zunahme des intrakranialen Drucks wurde er bisweilen etwas unklar und benommen, was jedoch gewöhnlich nach den Punktionen verschwand oder wenigstens gebessert wurde. Dieses Verhältniss stimmt auch damit, dass die Krankheit eine sehr lokale war und dass die Pia überhaupt keine Spur von Entzündung zeigte.

Aphasie war überhaupt nicht vorhanden, ausgenommen, dass Pat. schon frühzeitig eine gewisse Schwierigkeit hatte, sich auf die Namen seiner Bekannten zu besinnen. Es trat also mit der Krankheit eine leichte Form von amnestischer Aphasie ein. Nach der Operation verschwand auch die erwähnte geringfügige Amnesie für Personennamen (siehe d. $^{12}/_{10}$), um jedoch später, $^{13}/_{12}$, zurückzukehren. Bei den Anfällen von gesteigertem Kopfdruck wie z. B. d. $^{23}/_{3}$ war es ihm schwierig, selbst zu sprechen oder der Namen von Gegenständen sich zu erinnern.

Ein Blick auf die Figuren kann davon überzeugen, dass die Geschwulst das motorische oder sensorische Sprachgebiet unversehrt lässt. Die amnestische Aphasie war also ein Fernsymptom in Folge von Druck.

Besonders zu beachten ist, dass Pat. nie eine Schwierigkeit beim *Lesen* hatte. Die Fig. 4. Taf. XXVIII zeigt, dass die Geschwulstmasse bis in das tiefere Mark des oberen Parietallappens und bis zur Grenze der Angularwindung eindrang. Der Fall begrenzt also das Lesecentrum nach oben.

Agraphie war nicht vorhanden, obschon die rechte Hand paretisch war.

I. *Geruch.* Der Geruchsinn war bis zum Ende des Lebens vollständig normal und das Geruchgebiet ist auch von der Krankheit nicht berührt.

II. *Sehschärfe.* Die Sehschärfe war bis zum Ende des Lebens auch sehr gut. Und die Störungen von Seiten des Gesichtssinnes waren überhaupt geringfügig.

Die *Gesichtsfelder* waren überhaupt normal und keine Hemianopsie wurde jemals nachgewiesen; dagegen war eine koncentrische Verengung der Gesichtsfelder vorhanden. Im Status Mitte September 1894 betraf diese Beschränkung fast nur das rechte Gesichtsfeld. Später d. $^{12}/_{10}$ waren beide ein wenig eingeengt und die Perimeterkarten geben die Ausdehnung der Gesichtsfelder den $^{9}/_{5}$ 1895, also kurz vor seinem Tode an.

Hier liegt also ein Fall von koncentrischer Verengung der beiden Gesichtsfelder vor. Die Verengung ist ausgesprochener in dem dem Herd gegenüberliegenden Auge. Dieser Herd berührt überhaupt gar nicht diejenige Rinde, welche zur Sehsphäre gerechnet werden kann, und der Fall spricht deswegen, wie so viele andere, gegen die Theorie, dass die koncentrische Einengung der Gesichtsfelder durch die Läsion eines bilateralen oder psychischen Sehcentrums hervorgerufen werde.

Stauungspapille. Bei der Mitte September vorgenommenen ophthalmoskopischen Untersuchung waren keine ausgesprochenen Zeichen einer intrakranialen Stauung vorhanden. Zwar war der obere Papillarrand etwas undeutlich und die Arterien wie die Venen stark gefüllt, aber die Papillen waren nicht angeschwollen und bei der Trepanation buchtete sich die Dura im Trepanloch nicht bedeutend hervor. Der intrakraniale Druck war also nur unbedeutend gesteigert. Den $^{1}/_{12}$ waren die Venen dicker als normal und die Papillen bleicher. Erst den $^{15}/_{1}$ 1895 hatten die Papillen eine graue strahliche Farbe und diffuse Grenzen angenommen, und zwar mehr im rechten Auge als im linken. Den $^{10}/_{2}$ war die Stauungspapille ausgesprochen, wenn auch nicht hochgradig.

Das Fehlen einer Stauungspapille ist oben unter »Diagnose» genügend erklärt.

Gesichtshallucinationen waren nur einmal und vorübergchend vorhanden. Den $^{3}/_{3}$ ist bemerkt dass Pat. in einer Nacht Leute, welche Lampen trugen, hin und her im Zimmer gehen sah. Er hatte gleichzeitig schweren Kopfschmerz. Bisweilen funkelte es ihm auch vor den Augen. Bemerkenswerth ist, dass diese Hallucinationen nicht nach einer gewissen Richtung hin projicirt waren. Der vorhandene Kopfdruck erklärt die Hallucinationen.

III. IV. VI. Weder von den Pupillen, noch von den Augenbewegungen traten bemerkenswerthe Störungen auf.

V. Bei der ersten Prüfung der Sensibilität des Gesichtes Mitte September 1894 war nur eine kaum merkbare Herabsetzung der Sensibilität vorhanden und diese betraf nur den Schmerzinn und Ortsinn.

Diese geringfügige Störung wurde auch den $^{12}/_{10}$ bei der genaueren Untersuchung nachgewiesen. Später vermehrte sie sich und im Mai 1895 kurz vor dem Tode empfand Pat. an der rechten Gesichtshälfte starke Berührung nicht. Auch der Ortsinn war herabgesetzt. Die Anästhesie steht mit dem Sektionsbefund in gutem Einklang, indem die Geschwulst wie die Figuren 2 u. 3 Taf. XXVII zeigen, zuletzt bis zur Nähe der Leitung zum Gesichtscentrum sich ausdehnte.

VII. Anfangs (Mitte September 1894) war im oberen und unteren Facialis-Gebiete rechts keine Störung nachzuweisen. Nach der Operation den $^{12}/_{10}$ war dagegen der untere Facialis etwas paretisch und später bildete sich eine Parese auch im obern Ast aus und die im untern Facialis-Gebiete wurde ausgesprochener. Ein Blick auf die Figuren 2. 3. Taf. XXVII giebt eine genügende Erklärung dieser Störung.

VIII. IX. Vom Gehör und Geschmack wurden keine Störungen nachgewiesen, ausgenommen Sausen und Läuten vor den Ohren.

X. Normal.

XI. Die Stimme ohne Störung. Dagegen war eine deutliche Parese in den rechten Mm. sterno-cleidomastoïdeus und cucullaris vorhanden.

XII. Ohne konstante Störung. Die Zunge wich bis-

weilen nach rechts, bisweilen nach links, aber gewöhnlich gar nicht von der Mittellinie ab.

Sensibilitätsstörungen. Diese traten bald in Form von *Reizsymptomen*, bald als *Anästhesie* auf. Und zwar waren dabei sowohl Tast- als Temperatursinn betroffen. Als Parästhesien vom Tastsinn also empfand Pat. Ameisenkriechen. Vielleicht sind auch hierher die Empfindungen von Zuckungen und das stechende Gefühl zu rechnen. Daneben empfand Pat. oft Schmerzen in denjenigen Teilen, von welchen die Anfälle ausgingen. Diese waren ausserdem oft der Sitz einer schwirrenden Empfindung, von Taubsein und Kältegefühl. Wie schon im Fall Wef auseinandergesetzt ist, werden wohl alle diese Empfindungen als central entstanden aufgefasst. Aus den daselbst erwähnten Gründen scheint mir eine solche Ansicht betreffs des Kältegefühls und des Taubseins noch nicht genügend festgestellt. Es lässt sich nämlich denken, dass die schon beim Beginne eines Anfalls in dem peripherischen Gliede entstandene vasomotorische Störung, welche die unmittelbare Folge der Reizung der centralen Rindenelemente ist, sowohl die Vertaubung und das Ameisenkriechen, wie das Kältegefühl hervorrufen könne. Dagegen ist es schwierig zu fassen, wie ein intensiver *Schmerz* nur durch vasomotorische Störung entstehen soll, da, wie bekannt, solche vasomotorische Störungen in den peripherischen Teilen sehr gewöhnlich ohne Schmerzen verlaufen. Die die Anfälle einleitenden Schmerzen dürften deshalb *centrale Rindenschmerzen* sein.

Was die *Lokalisation dieser Parästhesien* betrifft, so gingen sie gewöhnlich *vom rechten Oberschenkel, Knie* oder von der rechten *Hüfte* aus. Und schon bei den ersten Anfällen anfangs August waren sie in derselben Weise lokalisirt. In den letzten Monaten, als grössere Gebiete der Rinde und des subkortikalen Marks zerstört waren, nahmen diese Parästhesien ab und schwanden endlich anscheinend vollständig.

Nach der Operation begannen sie öfters im Arm, resp. in der Hand.

Die Lokalisation zuerst im Schenkel und in der Hüfte und erst später im Arm steht in vollem Einklang mit der Lokalisation der Geschwulst; nachdem das Beincentrum zerstört war und die Geschwulst sich ausgedehnt hatte wurde das Armcentrum, ja selbst das Gesichtscentrum gereizt.

Die *Anästhesie* war viel weniger ausgeprägt. Mitte September, bei der ersten Untersuchung war der Tastsinn nur wenig am rechten Beine herabgesetzt. Daselbst war auch betreffs des Ortsinns und Temperatursinns nur eine geringfügige Störung nachzuweisen.

Nach der Operation, durch die gewiss das linke Sensibilitätscentrum zerstört war, war die Anästhesie *ausgeprägter*, die Sensibilität jedoch nicht ganz verschwunden. Pat. empfand den $^{25}/_{9}$ stärkeres Kneifen und stärkeren Druck und einen Tropfen kalten Wassers als kalt, aber später bei der Prüfung den $^{12}/_{10}$ war die Sensibilitätsstörung des Tastsinns kaum mehr nachweisbar und der Unterschied zwischen rechts und links betreffs des Ortsinns und des Schmerzsinns nur ein geringer. So verhielt es sich auch bei der Prüfung den $^{13}/_{12}$. Und kurz vor seinem Tode, den $^{9}/_{5}$, empfand Pat. rechts schon eine leichte Berührung. Der Schmerzsinn war ziemlich normal. Nur hinsichtlich des Ortsinns wurde eine geringe Herabsetzung festgestellt. Da nun, wie die Figuren gleich zur Hand geben, die obere Hälfte der Centralwindungen entweder an der Oberfläche oder im Mark zerstört war und doch nur eine geringfügige Herabsetzung der Sensibilität selbst kurz vor dem Tode vorhanden war, so müssen *andere Teile kompensirend eingetreten* sein, und zwar aller Wahrscheinlichkeit nach die homologen Teile der rechten Hemisphäre. Andererseits beweisen die beim Beginnen der Anfälle die Zuckungen einleitenden Parästhesien, dass die Sensibilitäts- und Motilitätselemente zu einander in innigster Beziehung stehen. Da eine kleine, nur einige Millimeter oder Centimeter messende Geschwulst in der Rinde in demselben Punkt lokalisirte Parästhesien und Zuckungen hervorruft, so *müssen* die *Sensibilitäts- und Motilitätscentren einander* mehr oder weniger vollständig *decken*.

Perverse Sensibilität wurde wiederholt beobachtet, indem eine Berührung mitunter, wie am $^{12}/_{10}$ die Empfindung von Stechen hervorrief.

Der *Muskelsinn* blieb lange normal und wurde erst spät betroffen, ungeachtet des frühzeitigen Ergriffenseins des Parietallappens.

Motilitätsstörungen. Die vorhandenen Motilitätsstörungen sind denen der Sensibilität überhaupt sehr analog. Die *Reiz-* und *Lähmungs-Symptome mischten sich* unter einander. Sie waren fast immer auf die rechte Seite beschränkt. Nur einmal ist es bemerkt, dass es an der Aussenseite des linken Schenkels zuckte.

Reizsymptome. Die Reizsymptome begannen gewöhnlich, wie die Parästhesien, in der rechten Hüfte oder im rechten Oberschenkel oder Knie, erstreckten sich dann durch die rechte Seite nach oben hin, um im Arm oder im Gesicht aufzuhören. Bisweilen entstanden keine ausgeprägten Zuckungen, sondern nur eine tonische Kontraktion; gewöhnlich aber äusserte sich der Reizzustand durch starke Zuckungen. In der späteren Zeit gingen die Zuckungen oft vom Arm aus, aber noch in der letzten Zeit, den $^{9}/_{5}$, also zehn Tage vor dem Tode, traten noch kramphafte Zusammenziehungen im rechten Bein auf. Ein Blick auf die Figuren genügt, um zu überzeugen, dass diese Zusammenziehungen nicht von dem zerstörten linken Rindencentrum ausgehen konnten, sondern wahrscheinlich von dem centralen Ende der noch erhalten gebliebenen motorischen Fasern.

Die *paretischen Symptome* waren schon anfang August 1894 bei den ersten Anfällen ausgesprochen. Mitte September war die Paralyse des rechten Beins vollständig. Im rechten Arm bestand nur eine Parese. Nach der Operation, bei der das Beincentrum wahrscheinlich weggeschnitten wurde, konnte Pat. jedoch die verschiedenen Gelenke des rechten Beines bewegen und später trat selbst den $^{12}/_{10}$ eine Besserung ein, aber zulezt war besonders der rechte Arm vollständig gelähmt, während Pat. das Bein ein wenig beugen konnte. Im Rumpf bestand dann keine deutliche Paralyse. In Anbetracht der Zerstörung der Centren für Bein und Arm, sowie auch anscheinend des Rumpfes, können diese Phänomene nur durch die bilaterale Innervation erklärt werden. Damit steht in

vollem Einklang, dass Pat. schon frühzeitig bemerkt hatte dass *auch* die *linkseitigen Gliedmaassen auffallend geschwächt* waren. In Anbetracht der unbedeutenden Kompression der rechten Hemisphäre muss diese Schwäche von dem Ausfall der tonischen Innervation der linkseitigen Glieder von den Rindenelementen der linken Hirnhemisphäre aus erklärt werden.

Von gewissem Interesse war, dass bisweilen beim Versuche, das paretische rechte Bein zu bewegen, *Mitbewegungen* im rechten Arm entstanden wie im Status Mitte September bemerkt ist.

Die *vasomotorischen* und *trophischen Störungen* sowie *das Verhalten der Reflexe* bieten wenig Lehrreiches oder Neues dar.

Fall 21. Erika Peterson.

61 Jahre. Wittwe.

Klinische Diagnose: Tumor cerebri lueticus cum epilepsia.

Anatom. Diagnose: Gumma in der ersten Frontalwindung und an dem Chiasma.

Zusammenfassung: Die 61-jährige Wittwe zeigte vor mehr als vier Jahren syphilitische Geschwüre an der Zunge und hatte ein syphilitisches Halsleiden. Sie litt dann viel an Kopfschmerz und Schlaflosigkeit. Wurde von einem Trauma an dem Kopf betroffen. Seit etwa drei Wochen verminderte sich das Sehvermögen, besonders auf dem linken Auge, und das Gehör wurde links schlechter. Den $^{22}/_{11}$ 1893 brachen während des Schlafes epileptiforme Konvulsionen aus. Die Trepanation wurde in extremis ausgeführt, als der Tod schon drohte. Die in den Centralwindungen gesuchte Geschwulst wurde nicht getroffen, die Konvulsionen wurden zwar milder, aber die Pat. starb am folgenden Tage an Erschöpfung unter hoher Temperatursteigerung.

Der Fall zeigt, dass begrenzte Zuckungen bei Zusammenlöthung der Pia und Dura durch eine Geschwulst nicht nothwendig eine Lokalisation in den Centralwindungen beweisen.

Anamnese. Pat. wurde in bewusstlosem Zustand unter wiederholten epileptiformen Konvulsionen ins Krankenhaus gebracht, weshalb eine genaue Untersuchung, besonders hinsichtlich aller subjektiven Symptome nicht vorgenommen werden konnte. Die anamnestischen Daten wurden zum Teil erst später nachgeholt. In Folge dessen und, da der Fall ein hauptsächlich negatives Interesse darbietet, wird die Krankengeschichte nur in verkürtzer Form hier angeführt.

Der Vater war Alkoholiker und unordentlich in der Lebensweise. Eine neuropathische Belastung in der Familie kann sonst nicht nachgewiesen werden. Sowohl in der Jugend, wie nach ihrer Verheiratung führte Pat. ein nicht immer untadelhaftes Leben und war auch etwas dem *Trunke ergeben*. Wann sie *Lues* erworben hatte, ist nicht bekannt. Vor zwanzig Jahren machte sie ein schweres rheumatisches Fieber durch und von dieser Zeit datirt sich eine allmählich sich entwickelnde Atrophie des linken Armes und der linken Hand. Sonst war sie immer gesund und kräftig.

Vor etwas mehr als 4 Jahren hatte sie grosse *Geschwüre* an der *Zunge* und später ein *Halsleiden* mit starken Schluckbeschwerden. Unter geeigneter Behandlung wurde sie allmählich gesund. In den letzten Jahren hat Pat. oft an *Kopfschmerz* und *Schlaflosigkeit* gelitten. Vor etwa drei Jahren zog Pat. sich ein *Trauma am Scheitel* durch ein fallendes Büchergestell zu. Das Trauma war sehr heftig und rief eine nicht unbedeutende Blutung hervor. Nach diesem Trauma nahm der Kopfschmerz bedeutend zu und Pat. war oft gezwungen, deswegen das Bett zu hüten, selbst längere Zeit. Der *Kopfschmerz* war *in der Stirn* oder *im Scheitel* lokalisirt und war immer stärker *links*. Besonders hat Pat. das letzte Jahr an Kopfschmerz gelitten und glaubte oft, dass sie in Folge dessen des Verstandes beraubt werden würde.

Vor *drei Wochen* bekam sie nach einer anstrengenden Arbeit und durch Erkältung einen solchen Anfall vom *schwerem Kopfschmerz*. Sie musste sich zu Bett legen, ihre Kräfte nahmen sehr ab, und sie litt viel an Schlaflosigkeit. Der Schmerz hatte seinen Sitz auf der linken Seite. Sie hatte keine Hallucinationen oder Parästhesien, aber sie war für Geräusche sehr empfindlich. Das *Sehvermögen verminderte sich* in hohem Grade, *besonders auf dem linken Auge*, so dass Pat. in der letzten Zeit mit diesem Auge selbst eine Lampe nicht mehr sehen konnte. Ob Hemianopsie vorhanden gewesen, ist ungewiss.

Gleichzeitig wurde das *Gehör auf dem linken Ohr schlechter* und Pat. wurde schliesslich auf dieser Seite ganz taub. Sie litt auch oft an Sausen in den Ohren. Übrigens sollen weder Sensibilitäts-, noch Motilitätsstörungen vorhanden gewesen sein. Keine merkbare Schwäche oder Kontraktur war im linken Arm oder Bein wahrgenommen worden und keine Zuckungen waren je vorhanden.

Nach post mortem und auf Veranlassung des Sektionbefundes gemachten Nachforschungen ergab sich Folgendes:

I. Der *Geruch* war während der letzten 1—2 Jahre sehr *vermindert*. Pat. war auch von einem hartnäckigen Schnupfen belästigt und die Nase war immer verstopft.

II. Das *Gesichtsvermögen* wurde auch in dem letzten Jahre bedeutend verschlechtert. In dem letzten halben Jahre konnte Pat. nur mit Schwierigkeit schreiben und zuletzt war sie *auf dem linken Auge völlig blind* und die *Sehschärfe auf dem rechten sehr herabgesetzt*. Nur nach wiederholten Versuchen konnte sie ein Licht anzünden und sie erkannte ihre Umgebung nur durch die Stimmen.

Nach dem Tode des Mannes, vor 4 Jahren, sah sie oft ihren Mann am Bette sitzen. Diese *Hallucinationen* verschwanden später. In der letzten Zeit sah sie oft, bei den Anfällen von Kopfschmerz Sterne und Flammen vor den Augen. Ob sie lokalisirt waren, weiss man nicht. Im Schlaf sprach sie oft mit sich selbst.

Am 22. November 1893 war sie auf und beschäftigte sich

mit allerlei im Zimmer. Am *23. November* Morgens bemerkte die Tochter. dass die *Mutter im bewusstlosen Zustande mit gewaltsamen Zuckungen* im ganzen Körper im Bette lag. Der Kopf war nach hinten gebeugt. Die Augenlider offen. die Augen nach vorn gerichtet mit deutlicher Divergenz. Der Mund war nach links hinüber gezogen und sie führte Kaubewegungen aus. Nach einer halben Stunde hörte der Anfall auf. Der rechte Mundwinkel erschlaffte und Pat. *war im linken Arm und Bein gelähmt* und bewusstlos. Um 6 Uhr 45 Min. Vorm. bekam sie einen neuen epileptischen Anfall. der Kopf und die Augen wurden nach links gezogen. die Zuckungen fingen im Gesicht an und verbreiteten sich auf den linken Arm und das linke Bein.

Am Vormittag kehrte das Bewusstsein zum Teil zurück. Auf Anreden antwortete sie immer nur: ja. später am Tage erkannte Pat. die Umgebung und antwortete richtig. aber nur mit einem Ja oder Nein.

Am Abend um 9 Uhr trat ein neuer Anfall ein. Um 12 Uhr 30 Min. in der Nacht hatte sie Anfälle alle 3 bis 5 Minuten bis um 3 Uhr. Jeder Anfall dauerte 3 Minuten. Zuckungen in den Beinen waren nicht vorhanden.

Am 24. November fingen die Anfälle um 11 Uhr 30 Min. Vorm. an und wiederholten sich jede Viertelstunde. Vor jener Zeit war sie klar im Kopf und klagte nur über Stechen in der linken Ferse. In der Mittagszeit wurde sie in's Krankenhaus gebracht.

Status præsens den $^{24}/_{11}$.

Kräftiger Körper.

Subjektive Symptome.

Pat. leidet an schwerem *Kopfschmerz*. welchen sie in die *linke* Seite und *in die Stirn* verlegt. Sonst hat sie keine Schmerzen. kein Erbrechen.

Objektive Untersuchung.

Psyche: Pat. ist abwesend. liegt meist in *umnebeltem Zustande*. mitunter kehrt das Bewusstsein zwischen den Anfällen einigermaassen zurück. Sie erkennt dann die Umgebung und spricht mit Bekannten. Ihr Gedächtniss scheint dann nicht sehr schlecht zu sein.

Aphasie scheint *nicht* vorhanden zu sein. obschon sie nur ja und nein sagt.

Kranialnerven. I. Geruch nicht zu untersuchen.

II. Nach Angabe *blind auf dem linken Auge* und die Sehschärfe scheint *auf dem rechten bedeutend herabgesetzt* zu sein. *Hemianopsie nach rechts* dürfte auf dem rechten Auge bestehen. Die ophtalmoskopische Untersuchung ergab kein Resultat, weil die Cornea in Folge von Epithelablösung bedeutend trübe war.

III. IV. VI. Iris stark getrübt. Die Augen sind zwischen den Anfällen *nach rechts abgelenkt* mit gelinder Konvergenz. *Bei den Anfällen weichen* sie *nach links ab*. Pat. fixirt ein Licht nicht.

Die *Pupillen* sind sehr *klein*, gleich gross. reagiren unbedeutend auf Licht. Keine deutliche hemiopische Reaction.

V. Die *Empfindlichkeit* scheint *links etwas herabgesetzt* zu sein. denn Pat. reagirt nicht so leicht links bei Berührung oder Nadelstichen wie rechts.

VII. Zwischen den Anfällen besteht eine *linkseitige Facialisparese*. Die Augenlider werden beiderseits vollständig geschlossen.

VIII. *Gehör fehlt vollstandig auf dem linken Ohre.*

IX. Geschmack nicht zu untersuchen.

X. Das Athmen ist zwischen den Anfällen normal. während der Anfälle sehr unregelmässig in Folge von Krampf in den Rumpfmuskeln.

Der Puls ist regelmässig und sehr voll. 120.

XI. Die Stimme nicht verändert.

XII. Ob die Zunge abweicht. ist ungewiss. Die herausgezogene Zunge zeigt *am linken Rande ein 1 c.m. grosses Geschwür* mit grauweissem Belag.

Sensibilität.

Wegen der Bewusstlosigkeit der Pat. kann eine Untersuchung nicht vorgenommen werden.

Motilität.

Pat ist *am linken Arm und Bein vollstandig gelähmt:* die rechte Seite ist normal.

Reflexe: Die Kubitalreflexe sind links vermehrt. Beim Schlagen auf den linken Unterarm entstehen idiomuskuläre Kontracktionen. aber nicht rechts.

Patellarreflexe an keiner Seite nachzuweisen.

Blase: Der Harn geht in's Bett.

Vasomotorische Störung. Die linke Körperhälfte ist etwa $^1/_2$ Grad wärmer als die rechte.

Innere Organe: Herz ohne Befund.

Lungen ohne Besonderes.

Der *Harn* enthält weder Eiweis. noch Zucker. spec. Gew. 1.020.

Die *Gefässe* sind nicht sklerotisch.

Tagesaufzeichnungen.

Den $^{24}/_{11}$. Pat. hat. epileptische Anfälle ungefähr jede Viertelstunde. die Anfälle dauern eine bis zwei Minuten. Pat. reagirt nicht auf Anreden. Der *Anfall* fängt damit an. dass die Augen nach links. zuerst nach oben und dann nach unten rotirt werden. Der Kopf ist nach links abgelenkt. Der linke Musc. sternomastoidens wird stark gespannt. das linke Auge schliesst sich und der linke Mundwinkel wird nach oben und links gezogen. Dann treten heftige Zuckungen im ganzen Gesicht ein. bedeutend stärker in der linken Gesichtshälfte. Kaubewegungen. Die Zuckungen verbreiten sich in der linken Seite über Hals, Nacken. Rumpf. linken Arm und linkes Bein. Bei gewaltsameren Anfällen werden auch der rechte Arm und das rechte Bein ergriffen. Zwischen den Anfällen sind die Augen nach rechts abgelenkt. mitunter ein deutlicher Nystagmus.

Zu Mittag wurden vier Schröpfköpfe in den Nacken gesetzt. Reichliche Blutung.

Den $^{25}/_{11}$. In der Nacht *Anfälle alle 20 Minuten*. Die Anfälle wie oben beschrieben. Am Tage dauerten die Anfälle fort und nach acht Uhr Vormittags gingen die Anfälle in einander über. 9 Uhr Vorm. Gesicht und Lippen sind stark cyanotisch. die Augen injicirt. das Athmen unregelmässig. Der Puls ist klein. unregelmässig. 140 bis 150. Temperatur im Rectum 39.4. in der linken Axilla 38.9 und in der rechten Axilla 38.5.

10 Schröpfgläser dunkelrothen Blutes wurden entleert. 12 Uhr Mittags. Der Status epilepticus dauert fort und der Zustand

ist sehr schlimm. Man entschloss sich zur Trepanation, um wo möglich Pat. zu retten. Die *Diagnose* wurde auf einen luetischen Tumor in oder in der Nähe der Mitte der Centralw ndungen gestellt.

1893 $^{25}/_{11}$. Operationsbericht.

Narkose wurde nicht angewendet.

12 Uhr 45 Min. Nachm. Die Incision wurde nach Desinfection gemacht. Die Galea löste sich gleich.

12 Uhr 52 Min. Die erste Trepanscheibe herausgenommen. Geringe Blutung. Schädel ziemlich dick, aber von loser Konsistenz. Die blossgelegte Dura war mässig gespannt, selbst während der Anfälle. Bei Reizung mit einem sehr starken Faradischen Strom im linken Teile der Trepanationsöffnung entstand tonischer Krampf und starke Beugung mit Pronation des linken Unterarmes. Im vorderen Teile entstanden Zuckungen des Musculus sternocleidomastoideus.

1 Uhr 5 Min. Die Dura wurde durchgeschnitten. Die Hirnoberfläche buchtet sich stark hervor, ist bedeutend injicirt, zeigt ein geringes Oedem zwischen den Gyri. Die Fläche pulsirt stark. Elektrische Reizung mit demselben Resultate. Das Trepanloch liegt entsprechend der Mitte der hinteren Centralwindung.

1 Uhr 8 Min. Eine neue Trepanation, gerade nach oben gegen die Mittellinie hin.

Die Zwischenzeiten zwischen den Anfällen sind jetzt bedeutend länger als vor der Operation. Die Zuckungen sind jetzt stärker im linken Bein als im linken Arm.

1 Uhr 14 Min. Ein Anfall fing im linken Daumen an und verbreitete sich auf Arm und Bein.

1 Uhr 15 Min. Reizung in dem neuen Trepanloch mit Dorsalflexion der Hand.

1 Uhr 16 Min. Puls 140 (160 vor der Operation). Das Gehirn ist eingesunken.

1 Uhr 17 Min. Ein Anfall, auf das Gesicht beschränkt. Die Pupillen etwas grösser als früher.

1 Uhr 19 Min. Anfall mehr im linken Beine.

1 Uhr 20 Min. Anfall im Gesicht, beginnend mit Rotation der Augen nach rechts und Kontraktion der Pupillen. Reizung im untern Teil des oberen Trepanlochs: isolirte Dorsalflexion des Daumens. Im oberen Teil ebenso nebst Kontraktion des Biceps. Etwas weiter nach vorn zwischen den beiden Trepanlöchern: Dorsalflexion der radialen Handseite.

1 Uhr 22 Min. Anfall im linken Augenlid. Die Respiration bedeutend gebessert. Der Puls sehr schwach, 130 bis 140.

1 Uhr 26 Min. Anfall nur im Gesicht.

1 Uhr 27 Min. Reizung am unteren Rande der Öffnung. Kontraktion des Musc. flexor pollicis.

1 Uhr 29 Min. Ein 4 c.m. langer Duraspatel konnte ohne Hinderniss unter der Dura nach allen Richtungen herumgeführt werden.

1 Uhr 35 Min. Anfall nur im Beine, Puls 120.

1 Uhr 40 Min. Eine neue Trepanscheibe wurde nach hinten und unten von der ersten herausgenommen.

1 Uhr 46 Min. Anfall mit Augenablenkung nach rechts und dann gerade nach vorn. Zwischen den Anfällen sind die Augen nach links gerichtet, also ganz im Gegensatz mit früher.

1 Uhr 47 Min. Anfall mehr im Beine. Bei Reizung in dem unteren Trepanloche keine Zuckungen, auch nicht an der Grenze zwischen den beiden untern.

1 Uhr 52 Min. Die Dura wurde zusammengenäht.

2 Uhr. Die Trepanscheiben, in Kochsalzlösung aufbewahrt, wurden eingelegt und die Haut zugenäht.

Pat. verrieth während der ganzen Operation kein Zeichen von Bewusstsein, weshalb keine Narkose angewendet wurde. Sie wurde durch Kampher und Kochsalzlavement von 40^0 Cels. stimulirt.

Schon während der Operation wurden die *Anfälle geringer an Frequenz und Intensität, besonders im linken Arm und Bein.* Die Cyanose verschwand, die *Respiration* wurde in hohem Grade *gebessert* und der *Puls langsamer.*

5 Uhr Nachm. Allmählich hörten die Anfälle im linken Arm und Bein auf und sie beschränkten sich auf dass Gesicht. Die Anfälle wurden spärlicher, die Halsmuskeln nahmen nicht mehr daran Teil. Die Augen sind nach vorn gerichtet und nur die Zuckungen im linken Mundwinkel und die Kaubewegungen dauern fort. Der Puls klein, unregelmässig, 140. Ordin. Kampher und Aether.

5 Uhr 45 Min. Temperatur in Rectum 40.4; in der linken Achselhöhle 39.9, in der rechten Achselhöhle 39.5. Die Respiration regelmässig, 42.

7 Uhr. Die Augen deviiren nach rechts. Kochsalzlavement.

9 Uhr. Nur schwache Zuckungen in den Masseteren. Sonst keine Zuckungen. Linke Gesichtshälfte wenig paretisch. Bei wiederholten Kampher-Injectionen wie bei Einträufeln von Borsäurelösung in die Augen reagirt Pat.

Den $^{26}/_{11}$. Stimulation. Zustand unverändert.

7 Uhr 30 Min. Vorm. Keine Zuckungen.

10 Uhr. Vollständig bewusstlos. Reagirt beim Einträufeln von Tropfen. Respiration ruhig und regelmässig. Der Puls 150, kaum zu fühlen, unregelmässig.

8 Uhr Nachm. Zustand unverändert. Keine Zuckungen, Puls 160.

1893 $^{26}/_{11}$. 12 Uhr Mitternacht verschied Pat. ruhig, ohne dass das Bewusstsein zurückgekehrt war.

Temperatur-Tabelle.

Nov.	Uhr	Rect.	L. axilla	R. Axilla	Unterschied
25.	9.30 Vm.	39.4^0	38.9^0	38.5^0	$+ 0.4^0$
—	11.45 »	—	38.6^0	38.1^0	$+ 0.5^0$
Operation.					
—	5.45 Nm.	40.4^0	39.9^0	39.5^0	$+ 0.4^0$
—	8 »	40.3^0	39.7^0	39.3^0	$+ 0.4^0$
26.	7.30 Vm.	40.5^0	40.1^0	40^0	$+ 0.1^0$
—	12 Mitt.	40^0	39.7^0	39.6^0	$+ 0.1^0$
—	7 Nm.	40.2^0	39.9^0	39.5^0	$- 0.4^0$.

Sektion den 28. November 1893.

Von Herrn Prof. Dr. Hedenius.

Der Schädel ist symmetrisch und hat im rechten Parietalbein drei dicht an einander liegende *Trepanlöcher,* welche fast *das ganze Parietalbein einnehmen.*

Die Trepanscheiben fallen von selbst aus.

Die *Dura* ist über der Trepanationsstelle mit einer dun-

kelbraunen blutigen halbkoagulirten Masse und Suturen durchzogen. Das ist auch der Fall an der Innenseite. Vorn ist die *Dura mit der Rinde der Gehirns zusammengewachsen* und kann nicht von ihr gelöst werden, ohne dass die Rinde der ersten rechten Frontalwindung mitfolgt. Die Rinde ist hier *aufgelockert.*

Die *Pia* sonst ohne Veränderung. Ihre Gefässe blutgefüllt. Die Pia an der Basis des Gehirns ohne Veränderungen.

Die rechte Hemisphäre.

In der ersten Frontalwindung am Übergange zwischen der lateralen und orbitalen Fläche liegt in der Margo falcata eine *gelbliche* lose, im Centrum zerfliessende, aber in der Peripherie feste *Geschwulst* von rundlicher Form und scharf begrenzt. Sie misst von oben nach unten $2^1/_2$ c.m., von vorn nach hinten 1 c.m. und löthet die Rinde und die Pia mit der Dura zusammen. (S. Figur.)

Entsprechend dieser Geschwulst ist das Orbitaldach in seinem vorderen mittleren Teil ulcerirt und von einer graurothen Farbe in einer Ausdehnung von 2 c.m. + 1 c.m. Medial vor dieser Partie hat der Knochen bis zur Lamina cribrosa und nach oben bis einige c.m. nach hinten vom Sinus frontalis eine unebene eingesunkene Fläche und eine stark blaurothe Farbe. Der Sinus frontalis enthält eine dünne eiterähnliche Flüssigkeit.

Unten und *nach vorn vom Chiasma* nervorum opticorum findet sich *zwischen den beiden Sehnerven* und ein wenig mehr nach der linken Seite hin eine *Geschwulst* von etwa 1 c.m. Durchmesser, die von einer festen Kapsel umgeben ist und einen gelbgrünen, eiterähnlichen Inhalt hat. Ausserdem waren die *Striæ olfactoriæ mit der Basis cranii zusammengelöthet.* Das Chiasma selbst blieb frei, wie auch die Sehnerven.

Die Gehirnsubstanz und die Rinde zeigten übrigens keine Veränderungen. Die Windungen waren nicht abgeplattet und die Furchen deutlich.

Kleinhirn und *Medulla oblongata* ohne Veränderungen.

Übrige Organe.

Herz: Beide Ventrikel sind an der Innenseite gelblich und das Myokardium schlaff, missfarbig. Alle Klappen sind normal. Das Herz misst an der Basis 12 c.m. und in der Länge 11 c.m.

Aorta: An der inneren Fläche finden sich einige kleine *Kalkschollen* und Fettusuren.

Lungen: Beide Lungen stehen in Inspirationsstellung. In den Bronchien vermehrte Flüssigkeit. Die rechte Lunge im untern Teil stark ödematös.

Milz: Atrophisch.

Nieren: Die Nieren im Ganzen recht schlaff, sonst ohne Veränderung.

Magen und Darmkanal ohne bemerkenswerthe Veränderungen. Leber von gewöhnlicher Grösse.

Rachen. Die hintere Wand des Rachens ist mit einer gelben, eiterähnlichen Flüssigkeit belegt.

Zunge. Am linken Rande der Zunge finden sich einige c.m. nach hinten von der Spitze in der Schleimhaut *platte Knötchen* und zwischen ihnen ein *Geschwür* mit rothem sinuösen Rande.

Sonst nichts Bemerkenswerthes.

Epikrise.

Diagnose: Da Pat. bei der Aufnahme in das Krankenhaus keine Auskunft über ihren Zustand geben konnte und ihre Familie aus leicht zu erklärenden Ursachen ihre *luetische Infektion* nicht zugestehen wollte, so lag nur ein Verdacht darauf vor, bis die herausgezogene Zunge das auch bei der Sektion angetroffene luetische Geschwür zeigte. Die später aufgenommene Anamnese stand mit dieser Annahme in vollem Einklang. Schon vor mehr als vier Jahren hatte Pat. an der Zunge grosse Geschwüre und später ein Halsleiden derselben Art. Der in der letzten Zeit vorhandene schwere Kopfschmerz, der Ausbruch der vorhandenen epileptischen Konvulsionen, die angegebene Blindheit auf dem linken Auge, Alles stimmte mit der Annahme, dass eine *Hirngeschwulst* vorlag. Und für die Annahme, dass diese *luetischer Natur* war, sprachen auch die erwähnten Symptome ganz besonders.

Sitz der Läsion. Schwieriger war es, die Lokalisation zu bestimmen, besonders da die oben mitgeteilte Anamnese zum Teil erst später bekannt wurde. Bei der Aufnahme litt Pat. an linkseitiger Paresc. Nach Angabe hatte sie früher bisweilen an *Parästhesien* oder *Schmerzen* in *der linken Hand* und *im linken Unterschenkel,* sowie an *Stechen in der linken Ferse* gelitten. Die Angaben hierüber waren jedoch unzuverlässig. Bei einem Versuch, die *Protospasmen* für die Diagnose der Lokalisation zu verwerthen, wurde es nachgewiesen, dass diese bisweilen im Gesicht, bisweilen im Arm oder Bein angefangen hatten. Im Ganzen hatten die Konvulsionen dieselbe Form wie bei der genuinen Epilepsie, Am gewöhnlichsten fingen sie doch im Gesicht an und manchmal waren sie auf diesen Teil beschränkt. Unter solchen Umständen wurde die Diagnose auf eine luetische Geschwulst in oder in der Nähe der Mitte der Centralwindungen gestellt. In Anbetracht der mangelhaften Anamnese und der Unmöglichkeit, von der Pat. selbst etwas zu erfahren, wurde zwar die *Lokaldiagnose* als *unsicher* betrachtet und eine Operation wurde nur als ultimum refugium vorgenommen, da weder Blutentziehungen, noch andere Mittel im Stande waren, den Status epilepticus abzubrechen.

Operations-Erfolg. Trotzdem, dass drei Trepankronen angebracht wurden, wurde die Geschwulst nicht getroffen, und die Operation desshalb abgeschlossen. Während der Operation schien es, als ob die Zuckungen an Intensität und Ausbreitung abnähmen. Die Respiration und der Puls besserten sich, die Temperatursteigerung aber dauerte fort und erreichte selbst 40.5. Der Puls wurde allmählich schwächer und Pat. starb deutlich an Erschöpfung der Kräfte und Lähmung des Gehirns.

Obschon die Operation also von therapentischem Gesichtspunkte aus als misslungen betrachtet werden muss, so ergab sich daraus doch die lehrreiche Thatsache, dass *selbst*

bei begrentzten Konvulsionen der Krankheitsherd nicht immer in den Centralwindungen lokalisirt ist. Keine Reizung der übrigen Sinnesflächen ging in diesem Fall den Konvulsionen vorher. Die Ursache der fehlerhaften Diagnose liegt ohne Zweifel darin, dass in diesem Falle die *Geschwulst die Rindenfläche mit der Dura zusammenlöthete.* Ohne Zweifel hatte diese Zusammenlöthung längere Zeit fortbestanden, ehe der Status epilepticus zum Ausbruch kam. Die in dieser Zeit vorhandenen schweren Kopfschmerzen waren gewiss ein Ausdruck nicht nur einer Periosteitis sondern müssen auch als die direkte Folge der durch die pulsatorischen Hirnbewegungen stattfindenden Zerrung der Pia betrachtet werden. Diese Reizung rief ohne Zweifel eine Hyperästhesie der Hirnrinde hervor und pflanzte sich zu den Centralwindungen fort. Und dadurch entstanden die epileptischen Konvulsionen. In einem ähnlichen Falle habe ich gesehen, wie eine kleine tuberkulöse Geschwulst, welche die zweite temporale Windung mit der Dura zusammenlöthete, einen Status epilepticus hervorrief und den Tod verursachte, ohne dass die Ursache der Konvulsionen ante mortem erkannt wurde.

Elektrische Versuche. Die Versuche in der ersten Trepanöffnung von der Aussenfläche der Dura und von der blossgelegten Rinde aus ergaben dieselben Resultate. Im zweiten Loch, welches gerade nach oben gegen die Mittellinie hin geöffnet wurde, gab die Reizung eine Dorsalflexion der Hand, während die Reizung im untern Loche Krampf und Beugung des linken Unterarms gegeben hatte. Im oberen Teil des zweiten Trepanloches entstanden Kontraktionen des Biceps. Bei der Zusammenstellung aller Reizversuche von der blossgelegten Oberfläche aus findet man, dass die Bewegungen auf die Hand oder den Unterarm beschränkt waren, obschon die blossgelegte Fläche fast 6 c.m. in der Ausdehnung mass. Von der letzten Öffnung, welche nach unten und hinten gelegen war und also ohne Zweifel den untern Parietallappen blosslegte, waren keine Bewegungen auszulösen. Diese Erfahrung spricht dagegen, dass von diesem Lappen Augenbewegungen innervirt werden, und besonders die conjugirte Augenablenkung.

Fall 22. Jenny Ullvén.

30 Jahre alt.

Klinische Diagnose: Tumor cerebelli (?)

Zusammenfassung: Die 30-jährige Pat. erkrankte Aug. 1893, ohne bekannte Veranlassung, an Erbrechen, und dann wurde das Gehör links herabgesetzt. Jan. 1894 Influenza, in Febr. Kopfschmerz, Schwindel und Ataxie immer nach links, sowie Ameisenkriechen im linken Oberschenkel. Die Sehschärfe nahm ab, Stauungspapille und Blindheit entwickelte sich. Keine Sensibilitätsstörung. Parese der Augenmuskeln. Gehör, Geruch und Geschmack wurden herabgesetzt.

Nach der Palliativtrepanation und Abrasion der Rinde des oberen rechten Parietallappens trat subjektive Besserung ein. Nach 3 Monaten Verschlechterung. Kurz vor dem Tode kam das Sehvermögen zurück. Tod etwa 5 Monate nach der Trepanation. Die Operation verlängerte wahrscheinlich das Leben und ermässigte wenigstens zeitweise die belästigenden Symptome.

Anamnese: Keine hereditäre Belastung. Der Vater lebt, 70 Jahre alt. Eine Schwester starb an Lungenschwindsucht. Pat. lebte stets unter guten hygieinischen Verhältnissen. Ausgenommen, dass sie die Masern durchgemacht hatte, und im Alter von 16 Jahren an Bleichsucht litt, war sie bis zum Ausbruche der gegenwärtigen Krankheit immer kräftig und gesund.

Sie kann eine Ursache der Krankheit nicht angeben. Sie wurde nie von Trauma am Kopf betroffen, litt nie an heftigen Gemüthsbewegungen; Lues und Alkoholmissbrauch werden verneint.

In *August 1893* fing die Pat. an, an wiederholtem *Erbrechen* zu leiden. Es trat besonders des Morgens, gleich nach dem Erwachen, ein, aber Pat. fühlte sich sonst gut. Zu dieser Zeit soll sie *nicht Kopfschmerzen* gehabt haben, fühlte sich aber bisweilen kalt und unwohl.

In September 1893 bemerkte sie, dass das *Gehör auf dem linken Ohr herabgesetzt* war und Sausen und Klingeln traten im Ohre auf. Seit dieser Zeit wurde das Gehör allmählich geschwächt. Kein Ausfluss oder andere Krankheit in diesem Ohr.

Im Januar 1894 hatte sie die Influenza. Sie wurde schwach und müde. Litt mitunter an Kopfschmerzen, welche sie in Stirn und Schläfe verlegte. Nach einer Woche genas sie. Aber im *Februar* kamen *Kopfschmerz* sowie *Übelkeit, Erbrechen, Schwindel, Beklommenheit* zurück. Ihr *Gang* begann *schwankend* zu werden, und zwar immer *nach links.* Das *linke Bein* wurde *schwächer* als früher, und Pat. fühlte oft *Ameisenkriechen im linken Oberschenkel.*

Anfang *März nahm die Sehschärfe ab*, und zwar *erst auf dem linken Auge* und bald nachher auch auf dem rechten. Alles, was Pat. sah, schien ihr undeutlich und trübe zu sein. Symptome von Hemianopsie traten jedoch nicht ein. In Folge dessen wurde sie Ende März in das Seraphimer-Lazaret in Stockholm aufgenommen und daselbst vom 21. März bis zum 13. Mai behandelt.

Status præsens d. 5/4 1894. (Auszug.)

Pat. ist auf, Schlaf gut. Puls 80, regelmässig.

Subjektiv leidet Pat. an *Kopfschmerz,* welcher bisweilen gelinde ist, oft aber bedeutend zunimmt und überhaupt immer vorhanden ist. Er ist von dumpfer Art, tiefsitzend und *nicht* bestimmt *lokalisirt.* Sie klagt auch über Herabsetzung des Sehvermögens, über Schwierigkeit zu gehen, und besonders, dass das linke Bein sie nicht tragen will. Sie hat kein Schwindelgefühl, noch Erbrechen oder Übelkeit mehr. Parästhesien oder Hallucinationen sind nicht vorhanden.

Objektive Untersuchung.

Sie hat keine Empfindlichkeit bei Druck auf dem Kopf.

Psyche. Ihr Gesichtsausdruck ist eigenthümlich fragend und *abwesend.* Ihre Auffassung und ihre Urteilskraft sind gut, wie auch das Gedächtniss, aber ihre Stimmung ist gedrückt.

Aphasie ist nicht vorhanden.

Kranialnerven. I. Geruch, völlig normal.

II. S. R = 0.5. S. L. = 0.1. Die Gesichtsfelder sind unregelmässig beschränkt (Karte). Die ophthalmoskopische Unter-

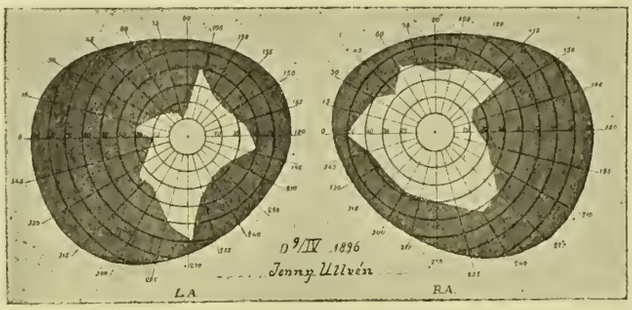

suchung ergab, dass beiderseits eine ausgeprägte *Stauungspapille* vorhanden war. Die Papille ist angeschwollen, grauroth, undurchsichtig, streifig mit diffusen Grenzen. Die Arterien schmal, die Venen dunkelgefärbt, geschlängelt und erweitert. Die Schwellung der Papillen misst 6 Dioptrien.

III. IV. VI. Die Bewegungen der Augen sind normal; Pat. hatte nie Doppelbilder. Die *Pupillen* sind stark *erweitert* und reagiren unbedeutend auf Licht, etwas mehr bei der Accomodation.

Keine Störung wurde bemerkt.

VII. Normal. VIII. *Gehör* rechts normal, *links hört sie nicht* eine unmittelbar auf das Ohr oder auf den Schädel gelegte Taschenuhr. Sie leidet nicht mehr an Sausen. Untersuchung des Trommelfells ohne Befund.

IX. Geschmack ist normal. XI. Die Stimme ohne Störung.

XII. Die Zunge weicht nicht ab.

Sensibilität. Keine Störung war nachzuweisen.

Motilität. Der *Gang* ist *unsicher* und *schwankend.* Sie geht mit gespreizten Beinen wie ein Betrunkener. Sie steht ohne Schwierigkeit mit geschlossenen Augen und hat dabei kein Gefühl verlorenen Gleichgewichts.

Der *Muskelsinn* ist *normal,* selbst in den Beinen und bei Bettlage kann Ataxie nicht nachgewiesen werden.

Konvulsionen, Zuckungen oder Zittern sind nicht vorhanden.

Reflexe. Die Patellarreflexe sind beiderseits gesteigert. Dorsalclonus fehlt.

Von Seiten der Blase und des Mastdarms ist nichts zu bemerken.

Trophische und *vasomotorische Störungen* sind nicht vorhanden.

Innere Organe ohne Störung. Der Harn ist normal.

$^{12}/_{4}$ wurde *Parese* des *rechten Musculus externus oculi* beobachtet. Gestern hatte sie Schwindel ohne Verlust des Bewusstseins.

$^{30}/_{4}$. Auch *Parese* des *M. rectus externus des linken Auges.*

$^{13}/_{5}$. Kopfschmerz belästigt sie nicht sehr. Die erwähnten Paresen der Augen sind nicht ausgeprägt. Sonst Alles unverändert.

Übrigens wurde beobachtet, dass der Mund im April nach links verzogen war und dass im Frühling das *Gehör auch auf dem rechten Ohre schlechter* wurde. Der *Geruch* war *herabgesetzt wie* auch der *Geschmack.*

Juni. Ende Juni soll an einem Tage nach schwerem Kopfschmerz und wiederholtem Erbrechen das *Schvermögen bedeutend abgenommen* haben; und in der zweiten Woche des Juli soll das noch zurückgebliebene Sehvermögen vollständig verschwunden sein.

Status $^{5}/_{7}$. Patientin besuchte die Brunnenanstalt Sätra, wo sie mich zum ersten Male konsultirte. Ihr Zustand war damals folgender:

Subjektiv. Keine Parästhesien. Nicht sehr schwerer Kopfschmerz, welchen sie in der linken Seite der Stirn lokalisirte.

Psyche. Gute Intelligenz, keine Aphasie.

Kranialnerven. I. Normal. II. L. A. nur quantitative Lichtperception; etwas besser auf dem R. A. Farbenperception fehlt. Ein grosses rothes Papier schien ihr blau zu sein. Die *Stauungspapille* war ausgeprägt.

III. IV. VI. Die rechte *Pupille grösser* als die linke. Jene reagirt auf Licht, diese nicht. Keine hemianopische Reaktion. Nystagmus, besonders auf dem L. A. *Parese* des linken N. abducens.

V. Normal. VII. Geringe *Parese* im Facialis.

VIII. Gehör. Hört rechts die Taschenuhr auf 25 c.m., links erst beim Andrücken an das Ohr. Sausen im linken Ohr.

IX. Ohne Befund. XI. Normal. Der Kopf neigt nach rechts. XII. Normal.

Sensibilität. Schmerz-, Temperatur- und Ortsinn sind *beiderseits* in den Armen und Beinen *ein wenig herabgesetzt,* aber an beiden Seiten gleich.

Motilität. Der linke Arm etwas schwächer als der rechte. Der *Gang ataktisch,* aber der *Muskelsinn normal.*

Reflexe. Verstärkt, mehr links als rechts. Sonst nichts zu bemerken, ausgenommen *Empfindlichkeit* für Percussion *an der rechten Parietalgegend.*

Später *nahm* die *Schwäche in den Armen* allmählich zu. Bald konnte die Patientin wegen Schwäche auch nicht ohne Stütze gehen. Schwierigkeit beim Schlucken entstand und das Erbrechen dauerte fort. Die Intelligenz nahm ab.

Den 11. August wurde Pat. in's akademische Krankenhaus in Upsala aufgenommen, wobei Folgendes beobachtet wurde.

Status præsens 12.—25. September 1894.

Wiederholte Schwindelanfälle in Verbindung mit schwerem Kopfschmerz. Bei den Anfällen hat sie *tonischen Krampf* sowohl in den Kaumuskeln, wie in den Armen und in den Beinen, aber keine Zuckungen.

Subjektive Symptome.

Der *Kopfschmerz* stärker rechts als links und in Stirn und Schläfe lokalisirt, aber *nie im Hinterkopf.*

Keine Parästhesien oder Hallucinationen. Pat. sitzt Stunden lang still, starr geradeaus blickend. Spricht wenig, aber richtig. Gedächtniss gut, keine Aphasie.

Kranialnerven. I. *Geruch* beiderseits bedeutend *herabgesetzt.*

II. Blind. Starke Stauungspapille, besonders links.

III. IV. VI. Pupillen und Augenbewegungen etwa wie früher.

V. Sensibilität (Tast- und Ortsinn) links etwas herabgesetzt. Der rechte Masseter kräftiger als der linke.

Das Kauen geht langsam von statten.

VII. Geringe Parese links; die Uvula weicht nach rechts ab.

VIII. Gehör wie $^{5}/_{7}$.

Geschmack vielleicht links etwas geschwächt.

Das Schlucken geschieht langsam.

XII. Weicht etwas nach links ab.

Sensibilität. *Drucksinn* vielleicht rechts ein wenig *herabgesetzt.*

Ortsinn und *Temperatursinn beiderseits gleich.*

Muskelsinn des linken Armes herabgesetzt, der Beine normal.

Motilität. Der *linke Arm* bedeutend *geschwächt.* Auch die *Kraft der Beine, besonders links, vermindert.* Ausgeprägte *Ataxie* beim Gehen. *Fällt* leicht *nach vorn und links.* Der Muskelsinn ist nicht verändert.

Reflexe und innere Organe wie früher.

Im Verlaufe des Septembers hatte Pat. wiederholte Anfälle von starkem Kopfschmerz und einen Schwindelanfall am $^{19}/_{9}$ mit Starre im oberen Teil des Körpers während einiger Minuten.

Operation d. 1. Okt. 1894 von Prof. Dr. K. Lennander.

Nach der Desinfektion der Kopfhaut wurde ein Hautlappen angelegt mit der etwa 7 c.m. breiten Basis ungefähr in der Mittillinie und nach unten offen. In der rechten Parietalgegend wurden dann nach einander 3 Trepanlöcher, jedes von einem Durchmesser von 3 c.m., gemacht, um den linken oberen Parietallappen in grosser Ausdehnung blosszulegen. Nach dem Durchschneiden der Dura trat das Hirngewebe in die Trepanöffnungen stark hervor. Das Gehirn stand deutlich unter einem grossen intrakranialen Druck, das Gewebe war dunkelroth gefärbt und im höchsten Grade injicirt und ödematös; die Sulci waren verwischt und es war unmöglich, zu entscheiden, ob eine gefässreiche Geschwulst oder nur Hirngewebe vorlag. Beim Einschneiden blutete das Gewebe stark. In Folge dessen wurde ein Stück ausgeschnitten und der mikroskopischen Untersuchung unterworfen. Darin konnte ich indessen nur normales Gewebe entdecken.

Die drei *Trepanlöcher* erstreckten sich fast von der Mittellinie nach links unten und entsprachen hauptsächlich dem oberen Parietallappen, aber griffen auch auf den hinteren Rand der hinteren Centralwindung über. Mehrere Versuche, sich durch die *elektrische Reizung* zu orientiren, hatten keinen Effekt, obschon recht starke Ströme angewendet wurden. Nur vom unteren vorderen Rande der unteren Trepanöffnung aus wurden *Bewegungen in dem linken Arm* ausgelöst. Dieser Punkt lag etwa in der mittleren Höhe des C^{p}. Überhaupt war es sehr schwierig in Folge des Oedems und der Verfärbung der Gehirnrinde sich zu orientiren. Da nun keine Geschwulst angetroffen wurde, so wurde ein grosses Stück — etwa 3+3 c.m. — der Hirnrinde aus dem vermuthlichen oberen Parietallappen bis zu einer Tiefe von etwa 5—10 m.m. excidirt. Dabei entstand eine nicht unbedeutende Blutung wie auch ein Ausfluss von cerebrospinaler Flüssigkeit.

Dann wurde die Wunde zugenäht und ein grosser Watteverband angelegt.

Die Pat. war *nach der Operation* bedeutend heruntergekommen und hatte einige Tage gelindes Fieber. Während einiger Tage war ein bedeutendes *Oedem in den Augenlidern* sowie eine Protrusion der Augäpfel vorhanden. Auch eine leichte *Parese der linken Seite* entstand nach der Operation.

Die Sekretion von Flüssigkeit aus dem Gehirne war im Anfang sehr reichlich. Die dicken Watteverbände wurden selbst in den Nächten mehrmals durchtränkt und 4—5 mal gewechselt; der Abfluss von Flüssigkeit hielt während 6 Wochen an.

Nach einigen Tagen besserte sich schon der Allgemeinzustand. Der vorher äusserst heftige *Kopfschmerz verschwand,* das früher häufige Erbrechen und die Schwindelanfälle hörten auf und das Gehör wurde besser. Die Parese der linken Seite ging gleich zurück, wenn auch Schwäche in den Beinen wie vor der Operation bestand.

Die *Stauungspapille verminderte sich* auch und Pat. gab nach einigen Tagen an, dass sie eine Empfindung von Licht bekommen habe, welche aber bald wieder verschwand.

Kurze Zeit nach der Operation wurde eine genauere Untersuchung der *Sensibilität* ausgeführt. Das Resultat war, dass diese *bezüglich aller Qualitäten kaum verändert war,* und besonders wurde dabei der *Muskelsinn* geprüft, ohne dass eine deutliche Störung nachgewiesen wurde. Die *Ataxie* beim Gehen *bestand fort.*

$^{26}/_{11}$ 1894 wurde Pat. gebessert entlassen. Die Wunde war damals geheilt, Pat. konnte ausser Bett sein und keine Anfälle von Kongestion oder Schwindel erschienen.

Nach späteren Nachrichten von dem Vater war Pat. in der Heimat noch schwach und müde, war aber auf und gekleidet jeden Tag bis Ende December als der Kopfschmerz von Neuem anfing. Erbrechen trat bisweilen ein.

1895. Im Januar befand sich die Pat. manchmal schlecht, manchmal besser.

Den 2. Februar hatte sie einige Tage lang schweren Kopfschmerz.

Den 5. Februar »bekam sie merkwürdiger Weise ihr *Sehvermögen zum Teil wieder, so dass sie ihre Umgebung sehen konnte,* aber nach 10 Tagen wurde der Zustand schlechter und Kopfschmerz und Erbrechen fanden sich ein. Ihr Sehvermögen verschwand wieder und nach acht Tagen endete ihr Leiden in einem stillen Tod.» So lautet der Bericht des Vaters. Sie starb also etwa den 23. Februar 1895.

Sektion wurde nicht gemacht.

Epikritische Bemerkungen.

Kurzer Krankenbericht s. S. 233.

Diagnose. *Art der Läsion.* Eine ausführlichere Auseinandersetzung der Anhaltspunkte für die Diagnose auf Hirngeschwulst dürfte nicht von Nöthen sein. Die Entwickelung der Krankheit, der intensive stets progressive Kopfschmerz, das Erbrechen, die progressive Stauungspapille mit nachfolgender Blindheit und die Schwindelanfälle, Alles — sowie der Ausgang — sprach für eine Geschwulst.

Lokalisation der Geschwulst. Schon Anfangs wurde das Kleinhirn als der Ausgangspunkt betrachtet. Für eine solche Lokalisation sprach ohne Zweifel die ausgesprochene Ataxie, der Schwindel, die ausgeprägte von Blindheit begleitete Stauungspapille, sowie das Fehlen einer ausgesprochenen Paralyse.

Wenn diese Symptome einerseits für eine Lokalisation im Kleinhirn kräftig sprachen, so konnten andererseits viele dieser Symptome, wie der Kopfschmerz, das Erbrechen, die Schwindelanfälle, die Stauungspapille und selbst die Ataxie, als Ausdruck eines gesteigerten intrakranialen Drucks betrachtet werden.

Es fehlten auch einige für Kleinhirngeschwülste charakteristische Symptome. So z. B. wurde nach Angabe der Kranken der Kopfschmerz nie in den Nacken verlegt, und andere Symptome wurden leichter durch eine Lokalisation im Grosshirn erklärt. Unter diesen wurden besonders die in den linken Oberschenkel verlegten Parästhesien mit nachfolgender Schwäche desselben Gliedes bemerkt.

Dass die Geschwulst nicht in den Centralwindungen sass, dafür sprach die nur leichte Parese, dagegen war es nicht unwahrscheinlich, dass sie von einem Punkte in ihrer Nähe aus diese Windungen reizte. Für eine Lokalisation im oberen Parietallappen sprach besonders die oft ausgesprochene Empfindlichkeit beim Beklopfen über dem Tuber parietale. Vom Parietallappen konnte die Geschwulst einerseits durch Reizung der Centralwindungen die linksseitige Parese und die im Febr. eintretenden Parästhesien hervorgerufen und andererseits auch durch Reizung des Temporallappens die Gehörstörungen und das in dem linken Ohr schon in März hervortretende Läuten verursacht haben.

Auch der Umstand, dass das Sehvermögen zuerst auf dem linken Auge verändert wurde und später verschwand, sprach mehr für eine Lokalisasion in der rechten Grosshirnhemisphäre als im Kleinhirn.

Würde aber eine Geschwulst im Kleinhirn angenommen, dann müsste sie in die linke Hemisphäre verlegt werden. Die Störungen vom linken Ohr wären dann peripherischer Natur und man hätte eher eine Sehstörung auf dem rechten Auge und eine Parese der rechten Seite oder eine Hemiplegia cruciata erwarten sollen. Die schon frühzeitig erschienenen Parästhesien fänden aber durch diese Annahme keine genügende Erklärung.

Unter solchen Umständen wurde die *Lokaldiagnose* als *dubia* dahingestellt.

Da bei der Operation eine Geschwulst im Parietallappen nicht gefunden wurde, so lag sie wahrscheinlich in der linken Hemisphäre des Kleinhirns.

Operation.

Da der Kopfschmerz die Pat. sehr belästigte und der Vater der Pat. sowie sie selbst auf Operation drang, so musste natürlich die Frage entstehen, wo man operiren sollte. Dabei wurde in Betracht genommen, 1) dass die Lage der Geschwulst in diesem Falle nicht mit absoluter Gewissheit bestimmt werden konnte, 2) dass die Operationen der Kleinhirnsgeschwülste oft misslangen, (vgl. Henschen, Behandl. der Erkrankungen des Gehirns und seiner Häute in Penzoldt und Stintzing, Handbuch der speciellen Therapie Bd VI. S. 957); 3) dass eine solche Operation innerhalb des Kleinhirns in Anbetracht der vermutheten bedeutenden Grösse der Geschwulst als sehr gefährlich betrachtet werden musste und 4) dass also nur eine palliative Operation vorgenommen werden konnte, um das Leiden der Pat. zu erleichtern.

In Anbetracht dieser Verhältnisse wurde die Trepanation über dem oberen Parietallappen ausgeführt. Dieser Punkt war am leichtesten zugänglich; hier konnte die Operation ohne zu grosse Belästigung der Pat. ausgeführt werden, das Durchschneiden der Nackenmuskulatur vermieden werden und es wurden nur für das Leben weniger wichtige Teile berührt.

Der *Erfolg der Operation* war der beabsichtigte. Eine grosse Menge von cerebrospinaler Flüssigkeit wurde entleert, die Symptome von gesteigertem intrakranialen Druck wurden in hohem Grade ermässigt und das Leben wahrscheinlich verlängert. Der Tod trat etwa 5 Monate nach der Trepanation ein.

Besonders auffallend war der partielle *Rückgang der Stauungspapille* und die partielle *Rückkehr des Sehvermögens* kurz vor dem Tode. Alle übrigen Symptome wie Schwindel, Erbrechen, Kopfschmerz verschwanden etwa 2 Monate, um dann mitunter zurückzukehren. Die *Ataxie verschwand nicht* und war also nicht ein Drucksymptom, sondern ein Lokalsymptom vom Kleinhirn aus.

Auch das *Gehör* wurde gebessert.

Durch die Operation wurde auch das *Leben* sicher *verlängert.*

In physiologischer Hinsicht war bemerkenswerth, dass nur eine bald vorübergehende *Parese der linken Seite* nach der Operation *entstand*, obschon sicher der hintere Rand der Rinde der hinteren Centralwindung excidirt wurde.

Noch interessanter war, dass die *Empfindung* und besonders der *Muskelsinn nicht* durch die Excision des grössten Teiles der Rinde des oberen Parietallappens *gestört wurden.* Die darauf besonders gerichtete Untersuchung war *nicht* geeignet die nach Nothnagel als allgemeingültig betrachtete Ansicht, dass der *Muskelsinin im oberen Parietallappen lokalisirt sei*, zu stützen.

Dass der Parietallappen nicht motorisch ist, das zeigten die elektrischen Reizversuche.

VI.

Über die Veränderungen der Sehbahn bei kongenitaler Augen-Atrophie.

Fall 23. Hilda Karolina.

6 Tage alt.

Taf. XI. Fig. 1—5. Taf. XIX. Fig. 16. 18.

Klinische und anatomische Diagnose: Atrophia bulborum oculorum amborum, Microcephalus, Monstrum, Bronchitis acuta diffusa.

Krankengeschichte

Das Gehirn ist mir vom Herrn Docent Dr. U. Quensel in Stockholm gefälligst überliefert worden. Die Notizen über das Kind sind mit gefälliger Genehmigung des Herrn Prof. Dr. O. Medin aus dem Krankenjournal des allgem. Waisenhauses in Stockholm ausgezogen worden.

Das Kind war am 1. September 1892 geboren, es wurde den 6. dess. M. in das Krankenhaus aufgenommen und starb daselbst den 12. dess. M.

Den 8. Sept. 1892 wurde Folgendes bemerkt.

Das Kind ist atrophisch, missgebildet, Länge 42 c.m. Brustumfang 26 c.m.

Der *Schädel* ist bedeutend verkleinert und misst in dem grössten Umfange 25.5 c.m.

Die *Augäpfel* sind atrophisch; links ist der Augapfel noch von aussen wahrzunehmen rechts kann das obere Augenlid nicht so weit gehoben werden, dass der Augapfel zum Vorschein kommt.

Die *Ohren* sind missgebildet, dünn und runzelig.

Der *Gaumen* fehlt vollständig, doppelseitige Hasenscharte ist vorhanden; das Os intermaxillare fehlt. Das Septum narium ist im oberen Teile der Mund-Rachen-Höhle nach links zu sehen, ist aber atrophisch.

An jeder *Hand* finden sich 6 Finger, der 6. hängt als ein Anhang an der Aussenseite des kleinen Fingers.

An jedem *Fuss* 6 Zehen; an dem linken Fuss ist die 6. Zehe auch als ein Anhang an der Aussenseite der kleinen Zehe. Am rechten Fuss hängt die Nebenzehe an der Wurzel der Innenseite der 5. Zehe. Der rechte Fuss ist ein Klumpfuss, der linke ein Pes calcaneus.

Innere Organe ohne Störung. Die Darmentleerung recht gut. Das Kind schreit heiser.

Den 10. September 11 Uhr 30 Min. Vorm. Pat. wurde cyanotisch über den ganzen Körper mit sehr unregelmässiger Respiration und krampfartigen Bewegungen der Kiefermuskulatur und der Respirationsmuskeln beim Athmen. Nach 5 Minuten wurde die Hautfarbe röther, die Athmungsfrequenz 40 in der Min., und Pat. begann schwach zu schreien. — Zu Mittag ein ähnlicher Anfall während einer halben Minute.

Den $^{11}/_{9}$. Anfall wie gestern von schwerer Dyspnöe (5 Min). Resp.-Freq. 70.

Den $^{12}/_{9}$ 1892. Diffuse Bronchitis, besonders an der Rückenseite der linken Lunge. Die Darmentleerung dunkel, schleimig, schlecht riechend. Pat. hat mehrere kurze Anfälle von schwerer Dyspnöe. Starb 5 Uhr 30 Min. Nachmittags.

Sonst wurden keine Beobachtungen gemacht. Pat. konnte Arme und Beine bewegen.

Sektion den 13. Sept. 1892.

Pathol.-anatom. Diagnose: Bronchopneumonia acuta bilateralis, Bronchitis acuta, Pleuritis fibrinosa.

Der Körper verhältnissmässig klein. Körperfülle gut. Hautfarbe bleich. Am Rücken Leichenflecke.

Lungen. Linke *Lunge:* im Unterlappen Bronchopneumonie. Rechte *Lunge:* die oberen Lappen luftführend, im Unterlappen *Pneumonie.* In den Bronchien beider Lungen reichliche Mengen grauen Schleims.

In den *Brusthöhlen* unten eine dünne fibrinöse Membran

Ausgedehnter Catarrhus coli. Leber, Milz und Nieren ohne Befund.

Herz: ein erbsengrosser Defekt im oberen Teile des Septums; das Foramen ovale steht zum grössten Teil offen und ist nur in der Mitte durch eine dünne, schmale Membran geschlossen. Das Myocardium und die Klappen gesund.

Uterus bipartitus und Vagina duplex.

Gehirn (vom Verf. beschrieben). Tafel XI. Fig. 1—5.

Das Gehirn ist im Ganzen auffallend klein. Die Grösse und Form geht aus den Abbildungen hervor, jedoch ist dabei

zu bemerken. dass für die Abbildung die verschiedenen Windungen etwas aus einander getrennt wurden, wodurch die Figuren 1 und 2 etwas zu gross erscheinen.

Gewicht des in Spiritus gehärteten Präparats	95	Gramm
» » grossen Gehirns	79·5	»
» » Kleinhirns und der Medulla oblongata	15.5	»

Die Fig. 2 zeigt, dass das Kleinhirn vom Grosshirn nur zum kleinen Teil bedeckt wird. Die beiden Occipitallappen liegen in der Mittellinie einander nicht an, sondern bilden zwischen sich einen triangelförmigen Zwischenraum. Dagegen sind die Grosshirnhemisphären vorn, sowohl *oben* wie *unten,* mit einander zusammengewachsen, und zwar in der auf der Figur angegebenen Ausdehnung. Die Fig. 5 zeigt, wie hier das Mark des Frontallappens unmittelbar in die Centralganglien und den Balken übergeht.

Aber auch die Centralganglien trennen sich nicht in der Mittellinie, und einen Ventriculus tertius giebt es nicht, wohl dagegen einen Aquæductus Sylvii. Vom vorderen Ende der Wasserleitung geht nach unten ein schmaler Blindsack (s. Fig. 5), das Rudiment des 3. Ventrikels. Die Wasserleitung mündet nach oben in die zusammengeschmolzenen Seitenventrikel ein.

Grosshirnoberfläche.

Die richtige Deutung der Windungen ist schwierig und unsicher.

Linke Hemisphäre. Taf. XI. Fig. 1. 2. 4. 5.

Von der Konfiguration der Windungen gewinnt man am besten einen Begriff durch Betrachtung der Figuren.

Die laterale Fläche. Fig. 4.

Hier markiren sich drei mit einander parallele, von hinten oben nach vorn unten verlaufende Windungen, welche durch tiefe Furchen von einander getrennt sind. Es ist schwierig die verschiedenen Windungen mit den normalen zu identificiren. Die wahrscheinliche Deutung der Windungen geht aus den Figuren hervor.

Der *Frontallappen* wird durch einige (3) unregelmässige kleine Windungen repräsentirt; F^1 in der Mittellinie ist sehr kurz, 2.5 c.m. lang, F^2 ist sehr zusammengeballt, rundlich, und F^3 bildet eine kleine, etwa 1 c.m. lange, krumme Windung.

Dagegen ist der Gyrus centralis anterior, C^a, verhältnissmässig sehr entwickelt und erstreckt sich vorn unten bis zur Mittellinie, wo er mit dem rechten zusammengeschmolzen ist. Von hier erstreckt er sich, reichlich mit Windungen versehen, bis zur Margo falcata.

Die vermuthete hintere Centralwindung (C^p) ist unten sehr deutlich, aber verliert sich nach oben in die obere *Parietal*windung, wo man kaum den Typus mehr erkennen kann (s. Fig. 2. 3.). P^2 scheint gross zu sein.

Der Temporallappen ist durch zwei laterale Windungen, eine kräftige T^1 und eine kleine T^2, vertreten. Diese geht nach hinten in den Cuneus über.

Eine getrennte *ventrale Fläche* giebt es nicht, da die lateralen Windungen ohne Grenze in die Unterfläche übergehen.

Die *mediale Fläche.* Die Hemisphären sind vorn zusammengewachsen (Frontallappen). Der Paracentrallappen und der Lobus quadratus sind nicht markirt. Dagegen zeichnen sich die Fissura occipito-parietalis interna und Fissura calcarina sehr scharf ab und dadurch wird also ein deutlicher Cuneus und ein Lobulus lingualis gebildet.

Der Gyrus Hippocampi ist undeutlich.

Die rechte Hemisphäre. Taf. XI. Fig. 1. 2. 3.

Die Konfiguration ist hier noch unregelmässiger und schwerer zu deuten.

Die laterale Fläche.

Der *Frontallappen* scheint durch einen einzigen kurzen und dicken Wulst vertreten zu sein. Er ist von einer grossen, von der Mittellinie vorn unten bis zur Margo falcata verlaufenden, dicken Windung (C^a) umgeben, welche sich an der medialen Fläche zu einem grossen Wulst (der Paracentrallappen?) ausbildet.

C^p ist auch ausserordentlich lang, erstreckt sich von der Mittellinie unten bis zur Margo falcata und ist wohl begrenzt. Er spaltet sich an der lateralen Fläche und sendet einen grossen Ast nach hinten-oben (Lobus parietalis), welcher nach hinten in die mediale Fläche des Occipitallappens übergeht.

Mehr ventro-occipital verlaufen drei Temporalwindungen die obere, T^1, ist sehr deutlich, auch die T^2 ist deutlich, T^3 undeutlich.

Die mediale Fläche.

Von der vorderen Spitze des Temporallappens verläuft eine dicke Windung, Gyrus Hippocampi, nach hinten oben und schmilzt hier mit der hinteren Centralwindung zusammen.

Der *Occipitallappen* ist hier sehr undeutlich und die Lage der Fissura calcarina nicht sicher. Eine vertikale Fissura trennt den vollständig atrophischen Occipitallappen von den lateralen Windungen.

Sonst tritt der Vertreter des Paracentrallappens wulstig hervor.

Der *Balken* (Fig. 5) hängt vorn mit dem Frontallappen zusammen und ist vorn wulstig, ohne ein Genu zu bilden, er bildet übrigens eine vorn 3 m.m., hinten 1 m.m. dicke Platte, welche hinten frei endet, ohne ein Splenium zu bilden.

Die Centralganglien.

Die *Thalami* sind recht kräftig ausgebildet, etwas platt (Fig. 5). Ein *Pulvinar* existirt nicht; die beiden Thalami sind in der Mittellinie nicht getrennt.

Die *Corpora geniculata externa* und *Corpora geniculata interna* sind wenig hervorragend.

Die *Corpora 4-gemina* (Fig. 2) sind dagegen *auffallend gut ausgebildet* und *gross.*

Der Colliculus anterior misst in frontaler Richtung etwa 9 m.m., in querer Richtung 10 m.m.

Der Colliculus posterior zeichnet sich auch deutlich ab und misst etwa 5 m.m.

Tractus optici. Eine Anlage der Tractus existirt zwar, aber kein deutlicher Sehstreifen.

Linkes Auge.

Der *Nervus opticus* existirt als fadendünner bindegewebiger Strang von etwa 0.5—1 m.m. Durchmesser. Eine bindegewebige Scheide zeichnet sich von dem centralen Strang ab.

Die Insertionen der Muskeln finden sich noch. Besonders die Sehne des Musculus rectus externus ist rechterseits dick und breit (5 m.m.)

Der linke Bulbus ist atrophisch, rund und misst 8 m.m. im Durchmesser. Cornea weiss, undurchsichtig. Die Augenlider gut ausgebildet.

Rechtes Auge.

Dieses Auge ist völlig geschrumpft und misst nur etwa 4 m.m. im Durchmesser; jedoch findet man auch die Insertionen des Opticus und der Muskeln. Die Cornealseite des Auges ist in dickes Bindegewebe umgewandelt.

Kleinhirn.

Seine Form ist nicht sehr abnorm. Man unterscheidet ohne Schwierigkeit die Vermis, und die Hemisphären haben im Ganzen normale Furchung. (Fig. 1. 2).

Der *Pons* ist auffallend schwach ausgebildet, und an dem caudalen Rande zeichnen sich zwei warzenähnliche Vorsprünge an den Austrittspunkten der N. abducentes ab.

Medulla oblongata. Die Oliven springen als zwei bohnenähnliche Bildungen an der Unterseite der Medulla kräftig hervor (Fig. 1). Sie messen jede in der Breite 5 m.m., in der Länge 9 m.m.

Die Nervi trigemini und acustici-faciales sind als dicke Bündel vorhanden.

Mikroskopisches.

Zum Vergleichungsobjekt wurde das Gehirn eines 3-tägigen Kindes benutzt. Der Altersunterschied betrug also nur 9 Tage. Das Vergleichungsgehirn war dagegen besser in Alkohol gehärtet. Die Präparate wurden nach *Nissl* gefärbt.

A. *Das normale Gehirn.*	B. *Die Blinde.*
Pulvinar.	
Zellen schön ausgebildet mit scharfen Konturen und schönen Kernen mit Kernkörperchen. Die Fortsätze sehr deutlich und kräftig. Grundsubstanz zart, porös.	Zellen: die meisten schön ausgebildet wie in A. mit deutlichen Fortsätzen. Daneben *kleinere rundliche,* anscheinend unausgebildete. Grundsubstanz geschrumpft.
Also besteht der Unterschied darin, dass bei der Blinden auch unausgebildete Zellen vorkamen.	
Corpus geniculatum externum.	
5 schön angeordnete Reihen mit 4 breiten, hellen Streifen dazwischen. Zellen sehr zahlreich und schön ausgebildet.	Undeutliche Reihen oder unregelmässige Häufchen von Zellen ohne deutliche helle Markleisten dazwischen. Zellen recht zahlreich, besonders die grösseren.
Die *grösseren* rundlich, flaschenähnlich mit 2 dichotomisch verästelten Fortsätzen und oft deutlichem Axencylinder. (Taf. XIX. Fig. 17 a).	Die *grösseren* ohne die sonst karakteristische Form, etwas kleiner, in mehreren Spitzen oder stumpfen Ecken hervorragend; andere Zellen sind birnenförmig. Fortsätze sehr kurz und nicht verästelt. (Taf. XIX. Fig. 18 a).
Das Chromatin gleichmässig verteilt.	Das Chromatin in grobe Körner oder Plättchen verteilt.
Die *kleineren* oblong-polygon mit einem kurzen Fortsatz, zahlreich und scharf konturirt. (Taf. XIX. Fig. 17 b).	Die *kleineren* oblong mit kurzen Fortsätzen, sonst den in A ähnlich. (Fig. 18 b).
	Daneben wenig ausgebildete kleine Zellen mit undeutlichem Protoplasma rings um den gut entwickelten Kern.
Corpus geniculatum internum.	
Zellen recht zahlreich, rundlich-eckig mit kurzen Fortsätzen oder ohne Fortsätze.	Zellen zahlreich, mehr unregelmässig, in grösseren Häufchen. Sonst sind die Zellen wie in A, vielleicht sind in B die kleineren zahlreicher als in A.
Corpora 4-gemina.	
I. *Stratum zonale:* zahlreiche Zellen vorhanden. a) zahlreiche sternförmige mit kurzen Ausläufern; b) polymorphe (Randzellen); c) Kerne.	I. *Str. z.:* Zellen recht zahlreich vorhanden, alle kleiner als in A, denn das Protoplasma ist nicht so ausgebildet. a) zahlreiche sternförmige mit weniger ausgebildeten Körpern und sehr undeutlichen Ausläufern; b) polymorphe Zellen; c) Kerne.
II. *Cappa cinerea:* mässige Menge Zellen. Kaum 0.5 m.m. breit. a) grosse horizontale mit horizontalen Ausläufern;	II. *C. c.:* die Schicht weniger distinkt. Zellen weniger als in A, und kleiner, mit unausgebildeten Körpern. a) fehlen fast! b) horizontale, einzelne, abortive

A. *Das normale Gehirn.*

b) kleine derselben Form; c) grosse Kerne; d) kleine polymorphe Zellen.

III. *Stratum opticum:* c:a 1.25 m.m. dick; zahlreiche Zellen, a) vertikale, spindelförmige; b) trianguläre; c) horizontale, spindelförmige; d) polygone, mit vielen Ausläufern.

IV. *Stratum circulare:* zahlreiche Zellen, aber nicht so dicht wie in III, c:a 1.30 m.m.
a) grosse, polygone, mit langen Ausläufern; b) horizontale; c) kleine, rundliche, mit geringem Protolasma; d) Kerne; e) trianguläre, grosse; f) birnenförmige.

B. *Die Blinde.*

ohne deutliche Fortsätze; c) fehlen fast; d) zahlreiche, kleine, polymorphe, mit undeutlichem Zellenprotoplasma.

III. *Str. opt.:* Zellen spärlich.
a) vertikale finden sich spärlicher; b) trianguläre; c) nur einzelne; d) u. e) zahlreiche kleine Kerne mit unausgebildetem polygonen Protoplasma.

IV. *Str. circ.:* zahlreiche Zellen, aber nicht so ausgebildet wie in A.
a) grosse, nicht so polygone, nicht (?) so lange Ausläufer; andere *abortive;* b) horizontale; c) u. d) zahlreiche Kerne mit keinem oder geringem Protoplasma; e) einzelne trianguläre, grosse; f) birnenförmige.

Die Rinde der Fissura calcarina.

(Taf. XIX. Fig. 15).

Bei stärkerer Vergrösserung unterscheidet man folgende Schichten (Vergl. die Beschreibung v. Leonowa's* und ihre Tafeln):

I. Die *Ependymschicht* bildet an Methylenpräparaten eine breite helle Schicht, in welcher nur einzelne Zellenelemente mit grossen, abgerundeten Kernen und wenig Protaplasma eingebettet sind. Einige der Zellen zeigen einen spärlichen Ring von Protoplasma rings um den Kern, welches an einigen in eine nach der Oberfläche gerichtete Spitze ausläuft. Die Kerne sind fein gekörnt. Ausserdem runde und oblonge Kerne ohne Protoplasmakörper.

An einigen Zellen erscheint ein kurzer Ausläufer nach unten.

II. *Schicht der oberflächlichen kleinen Pyramidenzellen.* Eine schmale Schicht, welche ohne scharfe Grenze in die folgende übergeht. Zellen: dichtliegende, *kleine Pramiden,* meist mit *abgerundeter vom Kern ausgefüllter Basis* und deutlichem Pyramidenfortsatz.

III. *Schicht der grösseren Pyramidenzellen.* Eine breite Schicht, nach unten von Zellen anderer Form umsäumt, welche nicht so deutliche Pyramidenzellen sind. *Zellen grösser*, deutlicher mit 3-eckiger Basis, reichlicherem Protoplasma, nicht so dicht an einander liegend.

Einzelne grössere Pyramidenzellen sind eingemischt.

IV. *Helle Schicht* mit zerstreuten polygonen und polymorphen mittelgrossen oder grossen Zellen ohne Pyramidenfort satz.

* Archiv f. Anatomie und Phsysiologie. Anatomische Abth. Heft. 5 u. 6. S. 309 u. ff. 1893.

(Taf. XIX. Fig. 16).

I. Diese Schicht ist nicht so scharf von der nächsten abgesetzt und ist etwa 4 Mal breiter als am Vergl.-Präp., ist auch nicht so arm an Zellen wie normal.

Die anscheinend bedeutende Vergrösserung der Breite dürfte wohl davon abhängen, dass der untere Abschnitt wohl eigentlich der nächsten Schicht angehört, obwohl die Pyramidenzellen da fehlen.

II. Die *Schicht der kleinen Pyramiden* bildet nicht mit der folgenden eine zusammenhängende regelmässige Schicht; an Stelle beider Schichten treten unregelmässig säulenförmig angeordnete Zellenhäufchen auf, welche teils grösser, teils kleiner sind und mitunter in einer Schicht zusammenhängen. Diese Häufchen gehören hauptsächlich der Schicht III an. Über den oberflächlichen Abschnitt s. I. In dem unteren Abschnitt sind die Zellen oblong, flaschenförmig, die Kerne oblong und von spärlichem Protoplasma bekleidet; die Basis *spitz* oder abgerundet, *Pyramidenfortsatz fehlt* vollständig; nur einzelne ausgebildete Pyramidenzellen sind noch vorhanden; basale laterale Fortsätze fehlen völlig.

III. Diese Schicht fliesst mit der vorigen zusammen und vielleicht entsprechen die unter II beschriebenen Zellhäufchen eher dieser Schicht III, als der Schicht II. Bisweilen hängt diese Schicht mit Schicht IV zusammen; übrigens ist die Begrenzung nach unten unregelmässiger als normal.

IV. Die *helle Schicht* ist sehr unregelmässig, bisweilen breit, bisweilen schmal oder fehlt. Eine bestimmte Zellenform ist nicht ausgebildet. Ein undeutlicher Protoplasmamantel umgiebt den runden oder oblongen Kern. Es existirt kein Pyramidenfortsatz.

A. *Die Blinde.*

V. *Molekuläre Schicht:* dichtliegende runde Kerne ohne deutliches Protoplasma.

V. *a.* In ihrer ventralen Schicht sind die Zellen und einzelne *grosse solitäre Pyramidenzellen* eingebettet.

VI. *Heller Streifen* mit polymorphen Zellen, nämlich:
a) einzelnen Solitärzellen;
b) mittelgrossen Pyramidenzellen;
c) kleineren rundlichen Zellen.

VII. Dichtliegende grosse Pyramidenzellen mit eingestreuten noch grösseren, von welchen viele spindelförmig sind.

VIII. *Zerstreute*, polymorphe, Pyramiden-, kleine rundliche, flaschenförmige etc. Zellen.

A. *Das normale Gehirn.*

V. *Molekuläre Schicht* fehlt als besondere Schicht; ob einzelne Zellen bestehen, ist ungewiss, da ähnliche runde Kerne ohne oder mit undeutlichem Protoplasmamantel überall in der Rinde anzutreffen sind.

V. *a.* Solitäre Pyramidenzellen fehlen.

VI. Der *helle Streifen* fehlt, aber stellenweise ist eine Andeutung davon vorhanden, indem Lücken mit spärlichen Zellen in der folgenden Schicht auftreten.

VII. Eine *breitere Schicht* als normal folgt, wahrscheinlich eigentlich aus mehreren gebildet. Die Zellen gross, plump, mit grossen oblongen Kernen und *grossem* oblongen Körper. Ihre *Form nicht ausgebildet;* viele mit Pyramidenfortsatz; keine basalen lateralen Fortsätze. Viele nach beiden Enden zugespitzt. Einzelne *sehr grosse.*

VIII. Undeutlich begrenzte, recht breite Schicht. Zellen weiter aus einander stehend. Zellen recht gross, polygonal mit grossem, rundlichem Kern und deutlichem, rundlich-eckigem Mantel.

Anatomische Bemerkungen.

Da das mir zu Gebote stehende Material schon in Spiritus eingelegt war, so konnte es nicht zur Färbung nach der Weigert'schen Methode angewendet werden. Untersuchungen auf Nervenfasern mussten deshalb unterbleiben; zum Ersatz eignete sich das Gehirn gut für Zellenfärbung nach der vorzüglichen Nissl'schen Methode mit Methylenblau. Und eine solche Untersuchung hatte um so mehr Interesse, da das dem Fräulein O. von Leonowa [1] zur Verfügung stehende reichliche Material von 7 Fällen von Anophthalmia oder Bulbusatrophie nur nach Weigert gefärbt war. Wie bekannt, ist die genauere Untersuchung der Zellen an dergleichen gefärbten Präparaten sehr schwierig und die der feineren Struktur des Protoplasmas und der Fortsätze manchmal selbst unmöglich. Mein Material, wenngleich verhältnissmässig klein, kann also hinsichtlich der Zellen die Untersuchungen v. Leonowa's in gewissen Hinsichten kontrolliren und vervollständigen.

Anderseits wäre es verfrüht, aus dem Befunde nur eines Gehirns zu weit gehende Schlüsse zu machen. Und das Resultat muss mit einer gewissen Reserve aufgenommen werden, da das Untersuchungsobjekt in der That in einigen Hinsichten ein Monstrum war. Inzwischen hat die Übereinstimmung mit den v. Leonowa'schen Befunden mich überzeugt, dass dieses Verhältniss kaum in die Wagschale fällt, wenn auch das Gehirn sonst, wie aus dem Sektionsbericht hervorgeht, in mancher Hinsicht deform und defekt war.

Ich möchte nun erst einen Vergleich mit dem Befunde bei einem normalen Gehirn von einem 3-tägigen, anscheinend normalen Kind anstellen. Der Unterschied im Alter zwischen den beiden Specimina war nur 9 Tage; dann will ich meinen Befund mit dem v. Leonowa's vergleichen — und endlich die Veränderungen verwerthen.

[1] a. a. O. und Archiv f. Psychiatrie Bd XXVIII. Heft. 1.

Der äussere Kniehöcker.

Allgemeine Anordnung. Die vergleichende Untersuchung zwischen den Gehirnen des 3-tägigen Kindes und des Blinden hat eine in die Augen fallende Verschiedenheit nachgewiesen. Diese betrifft nicht nur die allgemeine Anordnung des Kniehöckers, sondern auch speziell die Zellen. Das ganze Ganglion ist auffallend atrophisch, zeichnet sich nicht von dem umgebenden Gewebe so distinkt ab, wie beim Normalen, ihre Grenzen sind diffus und die Form weniger charakteristisch. Wenn diese Verschiedenheiten schon eine mangelhafte Entwickelung ankündigen, so tritt diese noch mehr bei der genaueren Untersuchung hervor Beim Normalen tritt die schöne Faltung der Zellenreihen so klar hervor; diese Reihen sind zusammenhängend und durch helle Streifen, die Markleisten, von gleichmässiger Breite von einander getrennt. Dagegen beim Blinden sind diese Laminæ medullares sehr undeutlich. Die grossen Zellen bilden keine zusammenhängenden Reihen, sondern sind in Häufchen gesammelt, deren Form jedoch etwas an die normale Anordnung erinnert; die kleineren Zellen liegen auch zerstreut, nur mit Andeutung einer Reihenbildung.

Diese Anordnung findet in der mangelhaften Ausbildung des Ganglions ihre Erklärung. Da, wie bekannt ist, die Markleisten zum Teil aus Tractusfasern gebildet werden, welche bei Atrophie der Tractus ausfallen, so müssen sie auch wenigstens zum Teil bei der kongenitalen Opticusatrophie fehlen oder in ihrer Entwickelung gehemmt werden. Dadurch geht das charakteristische Aussehen des Ganglions verloren. Da inzwischen auch die von den Zellen occipitalwärts verlaufenden Nervenfasern in diesen Markleisten zu verlaufen scheinen, so versteht sich, dass noch eine Spur der Laminæ medullares besteht.

In allen diesen eben erwähnten Hinsichten stimmt der

Befund mit dem von v. Leonowa beschriebenen überein. Sie fand den äusseren Kniehöcker atrophisch, undeutlich begrenzt, die Zellen lagen in Gruppen oder bildeten Haufen, selten waren sie regelmässig verteilt (Fall VI); die Laminæ medullares fehlten entweder gänzlich oder waren undeutlich in allen 7 Fällen.

Zellen. Betreffs der Zellen war auch ein deutlicher Unterschied von dem normalen Gehirn nachzuweisen. Die *Zahl* der *grossen Zellen* war entschieden *vermindert:* einige Häufchen oder kurze Reihen sollten der langen schönen normalen Reihe entsprechen. Aber in diesen kleinen Haufen liegen die Zellen anscheinend eben so dicht wie im normalen Präparate, wenn nicht sogar dichter.

In dieser Hinsicht findet sich auch Übereinstimmung mit dem Befund von v. Leonowa. Sie fand die Ganglienzellen in den Fällen 2. 3. 4. 7 »nahe an einander», »zusammengepresst» u. s. w.

Betreffs der *kleinen Zellen*, schien auch eine *Verminderung* der ausgebildeten Zellen stattzufinden, aber ausserdem fanden sich unentwickelte Zellen, welche fast nur aus Kernen bestanden, ohne oder mit undeutlichem Protoplasma rings um den Kern. Wenn es auch schwierig ist, die Zahl auf die Kubikeinheit abzuschätzen, da hierbei die Dicke des Präparates eine Rolle spielt, so scheint es mir doch, dass auch die Zahl der kleinen Zellen vermindert war.

Die *Form* der Zellen war entschieden beim Blinden verändert. Beim Normalen hatten die *grösseren* dieselbe Grundform wie beim erwachsenen Menschen, wie diese Zellen beim Färben mit Methylenblau erscheinen (Taf. XIX. Fig. 17. a). Diese weicht von derjenigen, welche man bei der Golgi'schen Färbung sieht, in der Hinsicht ab, dass die Protoplasmafortsätze nicht so schön sind. Auch waren beim Normalen diese nicht so lang und verästelt wie beim Erwachsenen, aber der Grundtypus war nachzuweisen — die dichotomische Verästelung der hirschhornähnlichen Fortsätze.

Dagegen war beim Blinden die Zellform eine veränderte (Fig. 18. a). Die von v. Leonowa in Fig. 10. Taf. II. abgebildete konnte ich nicht sehen. Die Zellen waren nicht rund, sondern teils mit vielen vorspringenden Ecken mit kurzen, einfachen Fortsätzen, teils mit abgerundeter Basis, und einige ähnelten nach unten abgerundeten Flaschen; alle hatten grosse Kerne und einen starken kurzen Fortsatz. Fast in allen Zellen war das Chromatin in groben Körnern oder Plättchen gesammelt, beim Normalen dagegen war das Protoplasma gleichförmig verteilt und gefärbt. (Vgl. die Fig.)

Die *kleineren* Zellen waren zum Theil recht gut entwickelt, wenn auch kleiner als normal; aber daneben fanden sich kleine unausgebildete mit geringem Protoplasma.

Das Gemeinsame für beide Zellenarten war also *mangelhafte Entwickelung* aller Zellen, und *verminderte Anzahl* der verhältnissmässig entwickelten Zellen. v. Leonowa bezeichnet die Ganglienzellen im Falle I. als »etwas kleiner» (ungewiss), im II. sind sie nicht näher beschrieben, im IV. »nicht kleiner als normal», aber Protoplasma »sehr geschwunden und atrophisch», ja »nicht selten schwer zu verfolgen», im V. »Protoplasmamantel nähert sich mehr dem Vergleichungsobjekt», im VI. »kleiner» als normal und »Protoplasmamantel schwer zu verfolgen»; nur in 2 Fällen, III. und VII., sind sie »gross und schön», aber im III. sind sie rund oder verlängert und im VII. ist die vorherrschende Form rund, aber man begegnet auch »ovalen und dreieckigen».

Zieht man nun in Betracht, dass wenigstens die normalen grossen Ganglienzellen des äusseren Kniehöckers nicht als rund, selbst nicht als oval bezeichnet werden können, und dass von v. Leonowa die Zellen selbst in den Fällen III. und VII. und ausserdem in den Fällen I. IV. VI. solche runde Formen als vorkommend oder zahlreich bezeichnet werden, und dass fast in allen Fällen sonst das Protoplasma reducirt war, so besteht also eine auffallende Übereinstimmung zwischen den Befunden v. Leonowa's und dem meinigen. Die grossen Zellen hatten ihre charakteristische Form nicht erreicht, die Fortsätze waren noch sehr einfach und kurz, und neben kleineren verhältnissmässig gut entwickelten Zellen fanden sich zahlreiche runde oder ovale, welche gewiss volle Entwickelung nicht erreicht hatten.

Es bestand also *in allen Fällen* eine deutliche, bisweilen mehr, bisweilen weniger starke *Atrophie oder mangelhafte Entwickelung der Zellen.*

Wenn dessen ungeachtet v. Leonowa in der Zusammenfassung S. 20 die Zellen als »im Allgemeinen recht schön entwickelt und scheinbar nicht reducirt an Zahl» bezeichnet so kann ich dem nicht beistimmen. Die beigefügten Abbildungen (v. Leonowa's Taf. II. Fig. 10. u. 11.), der Zellen beim normalen Vergleichungsobjekt und im Falle IV. geben auch keinen richtigen Begriff von der Form der Zellen des äusseren Kniehöckers. Die feinere Struktur sowohl, als die vorspringenden Ecken und die verästelten Fortsätze, wie sie sich beim Färben mit Methylen herausstellen, fehlen in den Abbildungen (vgl. Taf. XIX. Fig. 17. 18.).

Dies dürfte von der Härtungsmetode und der Färbung abhängen. Auch ich habe wohl hundertmal die Schwierigkeit geprüft, die Form und Struktur der Ganglienzellen bei den in der Müller'schen Flüssigkeit gehärteten und nach Weigert gefärbten Präparaten richtig zu beurteilen, indem nur die gröberen Konturen dann hervortreten. Feinere Veränderungen werden leicht unterschätzt oder übersehen, und die Fortsätze treten kaum hervor.

Ich wiederhole deshalb: es besteht in den Zellen des äusseren Kniehöckers eine ausgesprochene Atrophie oder mangelhafte Entwickelung. Und dies ist von wesentlicher Bedeutung. Auch findet sich eine, wenn auch nicht grosse, Verminderung der Anzahl.

Was die *Grundsubstanz* betrifft, so konnte auch ich einen Unterschied zwischen dem normalen und dem pathologischen Falle sehen. Bei beiden kann sie als feinkörnig bezeichnet werden, war aber bei diesem etwas dichter, während beim Normalen dieses Gewebe zarter und poröser war.

v. Leonowa bezeichnet die Grundsubstanz im Falle I. als »geschrumpft», aber ihre Structur als normal, im II. als »etwas atrophisch», im III. »stark reducirt», im IV. »stark geschwunden und zerfallen» im ventralen, aber nicht im dorsalen Teile, im V. »atrophisch, zerfallen» (die venstralsten Teile intakt), im VI. »zerfallen» und im VII. »etwas geschrumpft, Struktur nicht verändert».

Schon seit Jahren legt v. Monakow und jetzt v. Leonowa diesen Veränderungen der Grundsubstanz wesentliche Bedeutung bei, und betrachtet sie als eine *wesentliche Krankheit der Substantia gelatinosa* in Zusammenhang mit dem Schwund der Endigungen oder Endbäumchen der Nervenfasern. Und v. Leonowa will den ursprünglich von Monakow ausgesprochenen Satz, dass »da wo nur die Substantia gelatinosa erkrankt», es sich nur um »Endigungsstätten» der Nervenfasern handelt, als »ein allgemein gültiges Gesetz für die Hirnanatomie aufstellen».

Was nun die Thatsache betrifft, so gestehe ich gern zu, dass beim Schwund reichlicher Menge von Nervendigungen eine Verdichtung der Neuroglia stattfindet. Die Maschen des sonst porösen Gewebes nähern sich einander, und dieses scheint auch etwas körniger, aber dies will ich nicht als eine wesentliche Krankheit bezeichnen. Es ist die unmittelbare Folge des Schwundes der Nervenfasern; die Maschen fallen zusammen, und ich finde es kaum berechtigt, dies als eine Atrophie zu bezeichnen.

Der Ausdruck, dass nach Bulbusenukleation zuerst die Substantia gelatinosa *erkrankt*, scheint mir auch irreleitend, denn überall, wo Nervenelemente ausfallen, treten gewisse als Sklerose zu bezeichnende Veränderungen ein, sowohl an der Endigung der Endbäumchen, wie überall anderswo im Verlaufe der Nerven. Jedenfalls ist die Veränderung der Neuroglia nicht das Wesentliche, sondern der Ausfall der Nervenfasern. Ob ein Schwund der Neuroglia besteht, scheint mir zweifelhaft, wohl aber ist eine Schrumpfung oder Verdichtung vorhanden.

Hier bei der kongenitalen Atrophie des Augapfels geht *damit Hand in Hand die Atrophie der Ganglienzellen des Kniehöckers, welche keineswegs als unwesentlich oder bedeutungslos bezeichnet werden darf.*

Dieselben Veränderungen wie hier habe ich auch früher wiederholt bei Tractusatrophien gefunden, auch bei Erwachsenen. Im Falle I, Teil I, wo mehrjährige Blindheit bestand, konnte dasselbe nachgewiesen werden. Neben einer allgemeinen Atrophie des Kniehöckers bestand eine Zusammendrängung der Zellen, und diese zeigten einen gewissen Grad von Atrophie, aber bestanden noch. Die Laminae medullares waren als »trockne Strombetten» oder leere Scheiden, helle Streifen zu sehen.

Was bedeutet aber die vorhandene Atrophie der vielen Zellen im Kniehöcker? und der Ausfall von Zellen? Ohne Zweifel sind diese Veränderungen auch secundär in Folge der fehlenden Entwickelung der Augäpfel und der Tractusfasern.

Pulvinar. Auch hier fand ich eine, wenn auch geringfügige Veränderung der Zellen, indem beim Blinden neben gut entwickelten Zellen andere mangelhaft entwickelte vorkamen. v. Leonowa fand dagegen nur schöne normale Zellen, und die Grundsubstanz war in allen Fällen normal. Aber wenn Tractusfasern auch hier endigen, warum findet sich keine Atrophie der Grundsubstanz? Es muss dann auch die Grundsubstanz verändert sein, was aber v. Leonowa nicht mikroskopisch gefunden hat. In meinen Präparaten dagegen war eine solche deutlich. Die Neuroglia war kondensirt, geschrumpft. Dagegen fand v. Leonowa, dass das Pulvinar im Fall 1 eine doppelseitige makroskopische Atrophie zeigte; Atrophie fand sich auch in den Fällen 2 und 3 und vielleicht im 7., aber nicht in dem 4. und 5. (im 6. nichts besonders erwähnt). Es besteht also zwischen dem makro- und mikroskopischen Befunde v. Leonowa's ein auffallender Widerspruch.

Der innere Kniehöcker. Im Ganzen war das Ganglion normal und die Zellen waren denen des normalen Präparats sehr ähnlich, nur dass die Zellen beim Blinden nicht regelmässig verteilt waren und vielleicht die kleinen Zellen zahlreicher waren.

Corpora 4-gemina anteriora.

Allgemeine Anordnung. Es fällt gleich in die Augen, dass im normalen Gehirn die verschiedenen Schichten gut von einander differenzirt waren, obschon nur die Zellen gefärbt waren. Die Anzahl der Zellen charakterisirt die verschiedenen Schichten, sowie auch die Zellenformen. Beim Blinden dagegen war es schwierig zu sagen, wo eine Schicht anfing oder aufhörte, denn das Stratum opticum hatte nicht viel zahlreichere Zellen als die Cappa cinerea. Auch fanden sich Gruppen von Zellen unregelmässig eingestreut, im Gegensatz zum Normalen.

Die oben mitgeteilte mikroskopische Untersuchung zeigte übrigens, dass beim Blinden im *Stratum zonale* die Zellen kleiner als beim Normalen waren, in der *Cappa cinerea* die Zellen spärlicher waren, und dass besonders die sonst schönen horizontalen grossen Zellen unausgebildet waren oder fast fehlten. Im *Stratum opticum* fanden sich beiderseits alle Arten von Zellen, aber die Zellen waren beim Blinden spärlicher und weniger entwickelt; im *Stratum circulare* waren die Zellen auch nicht so gut entwickelt wie beim Normalen.

Fasst man dieses zusammen, so findet man also, dass die *Zellen* in *allen Schichten spärlicher oder nicht so entwickelt* waren wie beim Normalen.

v. Leonowa bemerkt über ihre Präparate: im Stratum zonale keine Veränderungen; in der *Cappa cinerea* in den Fällen 1—5 sind die Zellen weniger zahlreich oder kleiner, und daneben finden sich Neuroblasten, also eine *mangelhafte Entwickelung*. In dem Falle 6 keine Angabe, und im 7. waren die Zellen normal; im *Stratum opticum* war die mittlere Schicht überhaupt normal (Fälle 1. 2. 4. 5), das oberflächliche Mark fehlte (Fälle 1. 2. 4. 5. 7), und das mittlere Mark fehlte in drei Fällen, war gut entwickelt im Fall 5. Im Falle 6 fehlen überhaupt Angaben. *Stratum circulare* war normal (Fälle 1—5. 7) (6 nicht untersucht).

Die *Grundsubstanz* war normal in den Fällen 1—3. 7; im 4. und 5. verändert (im 6. fehlt eine Angabe).

In meinem Falle war die *Grundsubstanz* in der Cappa cinerea kaum verändert, wahrscheinlich dagegen im Stratum opticum.

Zieht man alle diese Befunde in Betracht, so ist die Übereinstimmung betreffs der Zellen in der *Cappa cinerea* gut; beide haben wir eine mangelhafte Entwickelung oder Atrophie und jedenfalls einen Ausfall von Zellen gefunden. Dessen ungeachtet fand Leonowa in 4 Fällen keine Verän-

derung, und nur in 2 eine deutliche Abweichung betreffs der Grundsubstanz. Wenn man hier, wie Leonowa sonst hinsichtlich des Kniekörpers will, aus dem Ausfall der Zellen einen Schluss macht, so sollen also aus den Zellen der Cappa cinerea Tractusfasern entspringen, und damit sollte die normale Beschaffenheit der Grundsubstanz übereinstimmen (in 4 Fallen normal, in 2 aber nicht).

Was das *Stratum opticum* betrifft, so war die *mittlere Schicht* nach v. Leonowa normal, nach meiner Untersuchung verändert. Nach v. Leonowa sollten also hier keine Opticusfasern enden. Hier liegen also strittige Thatsachen vor, und erneuerte Untersuchung ist nöthig.

Was die Schichten I und III, das heisst das oberflächliche und mittlere Mark, betrifft, so sollen sie nach v. Leonowa *fehlen,* nach meiner Untersuchung bestehen sie, aber ein Zellenausfall ist vorhanden und die übriggebliebenen Zellen sind weniger als normal entwickelt.

Die *Grundsubstanz* ist nach v. Leonowa meistens normal (Fälle 1 und 2 etwas reducirt, aber die Structur nicht verändert, 3. 7 normal, 4. 5 verändert — 6 nicht beschrieben).

Es ist schwierig, aus diesen Befunden einen sicheren Schluss zu ziehen. Da die Schichten I und III fehlen, so sollten sie beide in direktem Zusammenhang mit dem Tractus stehen, und Tractusfasern daselbst sowohl beginnen wie enden; die normale mittlere Schicht sollte dagegen mit dem Tractus nichts zu thun haben.

Nach meiner Untersuchung dagegen bestehen alle Arten von Zellen, aber sie sind spärlich und unentwickelt. Also sollten auch aus diesen Schichten Tractusfasern entspringen; eine Differenz zwischen den verschiedenen drei Schichten konnte ich nicht mit Sicherheit nachweisen.

Unter solchen Umständen dürfte es unmöglich sein, weiter gehende Schlüsse über den Zusammenhang der optischen Fasern mit den verschiedenen Schichten aus dem vorliegenden Materiale zu ziehen. Nur betreffs der Cappa cinerea scheint Einigkeit vorhanden zu sein, und die Befunde stützen die Ansicht, dass ein Zusammenhang zwischen ihr und dem Tractus stattfindet.

Auch für einen Zusammenhang mit dem Stratum opticum scheint meine Untersuchung zu sprechen.

Was die übrigen pathologischen Beweise für und gegen die eben ausgesprochenen Ansichten betrifft, hoffe ich sie einmal später darlegen zu können.

Hinterhauptslappen.

Noch verwickelter sind die Verhältnisse in der Rinde des Occipitallappens, bezw. der Fissura calcarina.

In meinem Falle war das rechte Auge äusserst geschrumpft und maass in Durchschnitt nur 4.5 m.m., das linke war aber etwas grösser, 10 m.m.; dagegen war der rechte Occipitallappen so geschrumpft, dass die Windungen kaum mehr erkennbar waren und die Lage der Fissura calcarina nicht mit Sicherheit nachzuweisen war, während der linke Occipitallappen wenigstens erkennbar und die Fissura calcarina deutlich genug war (s. Taf. XI. Fig. 5).

Die mikroskopische Untersuchung des linken Occipitallappens ergab Folgendes (vgl. oben), und auf der Taf. XIX ist ein Versuch gemacht, die Anordnung und Form der Zellen zu geben. Die Bilder sind jedoch etwas schematisch, da nur eine Minderzahl der Zellen abgebildet ist (Fig. 15 vom Normalen, Fig. 16 vom Blinden).

Die Rinde der Fissura calcarina des blinden Idioten zeichnet sich beim Vergleich mit der eines normalen 3-tägigen Kindes durch folgende Merkmale aus.

Allgemeine Anordnung.

Zuerst fällt die grosse Unregelmässigkeit der Schichten beim Blinden auf. Die schöne Regelmässigkeit des Normalen mit den scharfen Grenzen der Schichten, welche parallel verlaufen, fehlt. Besonders ist dies der Fall hinsichtlich der beim Normalen breiten scharfen Schicht der kleinen und grossen Pyramiden. Diese schöne Schicht ist durch unregelmässig gestellte, kürzere und längere Säulen von Zellen mit dazwischen liegenden Lücken ersetzt.

Zellenformen. Ein allgemeiner Unterschied ist, dass die Zellen in *allen* Schichten bei dem Blinden *nicht zur Form ausgebildet sind.* In *den Pyramiden-Schichten* fehlen überhaupt die Pyramidenfortsätze, und die 3-eckige Basis mit ihren lateralen Ausläufern ist nicht ausgeprägt. Die Basis ist abgerundet oder spitz. Überhaupt ist das Protoplasma sehr spärlich oder ganz undeutlich und nimmt kaum Farbe an.

In der Schicht VII sind dagegen Zellen zwar gross, jedoch ist die *Form unentwickelt* und plump; die Base rund oder spitz, nicht dreieckig. Der Protoplasmamantel ist relativ gross.

Vergleicht man den Befund mit dem von v. Leonowa beschriebenen, so finde ich eine befriedigende Übereinstimmung hinsichtlich der normalen Rinde. Ich konnte ohne Schwierigkeit die von ihr beschriebenen 8 Schichten erkennen. Was aber den Blinden betrifft, so bestehen folgende Differenzen.

I. Die Zellen in meinem Falle waren kleiner und spärlicher.

II. Die Zellen fehlen fast in dem oberflächlichen Abschnitte beim Blinden. v. L. rechnet diese Partie der Ependymschicht zu.

III. Alle Zellen waren weniger ausgebildet in meinem Falle.

IV. Nach v. L. fehlt diese Schicht, aber dem kann ich nicht beistimmen. Unter der III. Schicht kommt nämlich eine helle Schicht mit spärlichen Zellen.

V. VI. Dagegen *fehlt die molekuläre Schicht,* wie auch die folgende VI. Schicht. Der breite helle Streifen, welcher nach der Schicht III folgt, ist vielleicht durch Verschmelzung der Schichten IV. V und VI oder IV und VI gebildet, und nur die Schicht V ausgefallen. Jedenfalls fehlen die charakteristischen »molekulären» Zellen.

VII. Diese Schicht ist auffallend breit, hat aber nur ovale, unentwickelte Zellen.

Die Befunde stimmen also nur in gewissen Hinsichten mit denen v. Leonowa's überin, und die von ihr gezogenen Schlüsse scheinen mir deshalb auch weniger sicher. Die Hauptdifferenz zwischen uns ist jedenfalls, dass die Schicht IV, wohin v. Leonowa den Sehakt verlegt, in meinem Falle nicht fehlte, und dass die Körnerschicht bei v. L. vorhanden war; bei mir nicht.

Der Schluss und die ganze Frage, in welche Schicht der Rinde der Sehakt zu verlegen sei, scheint mir noch verfrüht zu sein. Wir brauchen dazu noch viele neue Daten, und gewiss ist der Sehakt ein so komplicirter, dass man sich nicht denken kann, dass er in nur einer Schicht vollgezogen wird. Dagegen kann die Frage aufgestellt werden: wo enden die von den Zellen des Kniekörpers ausgehenden Fasern?

Selbst für die Lösung dieser einfachen Frage liegen zur Zeit noch nicht sichere Daten vor.

Die obige Untersuchung bestätigt also zwar in gewissen Hinsichten die Befunde v. Leonowa's, hat aber auch nachgewiesen

1. dass im *äusseren Kniekörper* eine wesentliche Atrophie oder mangelhafte Entwickelung sowie ein Schwund, besonders der grossen Zellen, besteht;

2. dass auch im *Colliculus anterior* eine mangelhafte Entwickelung aller Arten von Zellen vorhanden ist;

3. dass im *Pulvinar* die Zellen ihrer normalen Entwickelung entbehren;

4. dass in der *Rinde der Fissura calcarina* ausgesprochene Veränderungen in *allen* Schichten bestehen, indem die Zellen in allen Schichten atrophisch oder auf einer unentwickelten Stufe verblieben sind und dass besonders die charakteristischen Zellen der molekulären Schicht fehlen und die Schicht VI als besondere Schicht fehlt, wenn sie nicht mit der IV. zusammengeflossen ist.

In Anbetracht der diffusen Atrophie, welche also überall in den subkortikalen Ganglien und in der Rinde der Fissura calcarina besteht, scheint es mir nicht berechtigt, alle diese Befunde ausschliesslich im Sinne der v. Monakow'schen Theorie zu deuten.

TAFEL XV.

TAFEL XV.

Fall II. Eklund. Gliosarcoma lobi parietalis inferioris dextri. Seite 130.

Fig. 1. Die rechte Hemisphäre, laterale Fläche.
tum. — Tumor.

Fig. 2—4. Frontale Durchschnitte resp. 4. 5. 6 c.m. vor der Occipitalspitze.
A. — Gyrus angularis.
C^a — » centralis anterior.
C. c. — Corpus callosum.
C^p — Gyrus centralis posterior.
H. — » Hippocampi.
O^1, O^2, O^3 — Gyrus occipitalis primus, secundus, tertius.
P^1, P^2 — Lobus parietalis superior, inferior.
S. S. — Sehstrahlung.
T^1, T^2, T^3 — Gyrus temporalis primus, secundus, tertius.
T^4 — Gyrus occipito-temporalis.

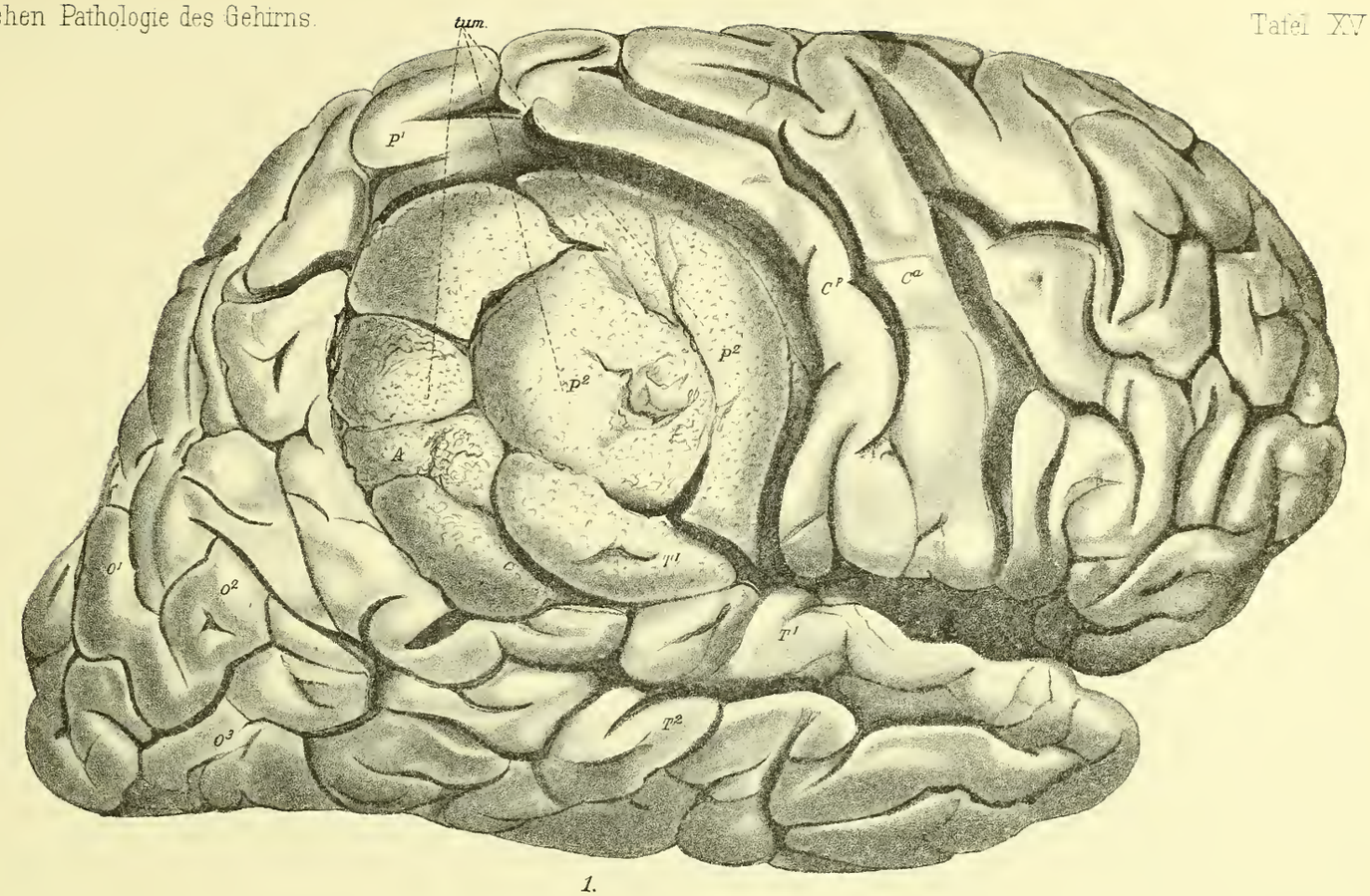

1.

2.

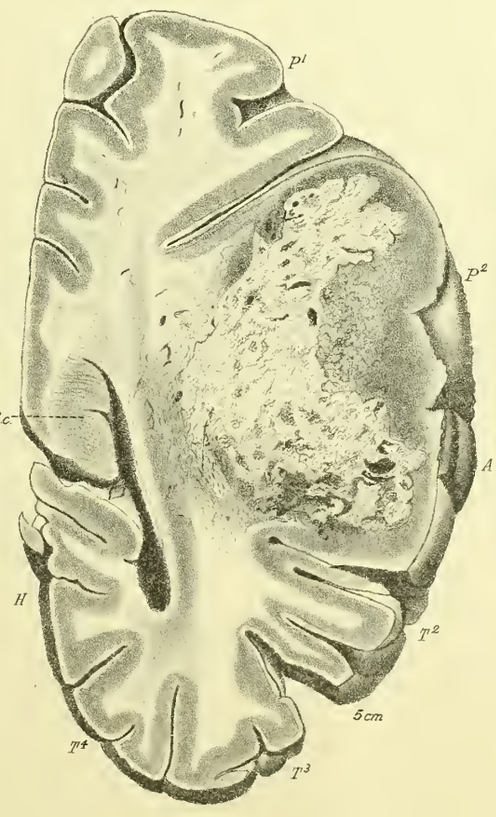

3.

4.

L.L.Ljunggren & J. Fredlund. delin.

Lith. W. Schlachter, Stockholm

TAFEL XVI.

TAFEL XVI.

Fall 10. Sundelin. Glioma lobi parietalis dextri et adjacent. region. Seite 120.

Fig. 1. Frontalschnitt 9 c.m. vor dem Occipitalpole.

Fig. 2—6. Frontalschnitte resp. 8. 7. 6. 5. 4 c.m. vor dem Occipitalpole.

A. — Gyrus angularis.
C^a C^p — Gyrus centralis anterior, posterior.
C. c. — Corpus callosum.
C. g. e. — Corpus geniculatum externum.
C. i. — Capsula interna.
H. — Gyrus Hippocampi.
hip. — Fissura » .
I. — Insula Reilii.
ip. — Fissura intraparietalis.
L^1, L^2, L^3 — Nucleus lentiformis.
N. caud. — » caudatus.
oc. — Fissura calcarina.
op. — » occipito-parietalis.
PC. — Lobus paracentralis.
Præc. — Præcuneus.
Pulv. — Pulvinar.
R. — Fissura Rolandi.
S. S. — Sehstrahlung.
Th. — Thalamus.
tum. — Tumor.
II. — Tractus opticus.

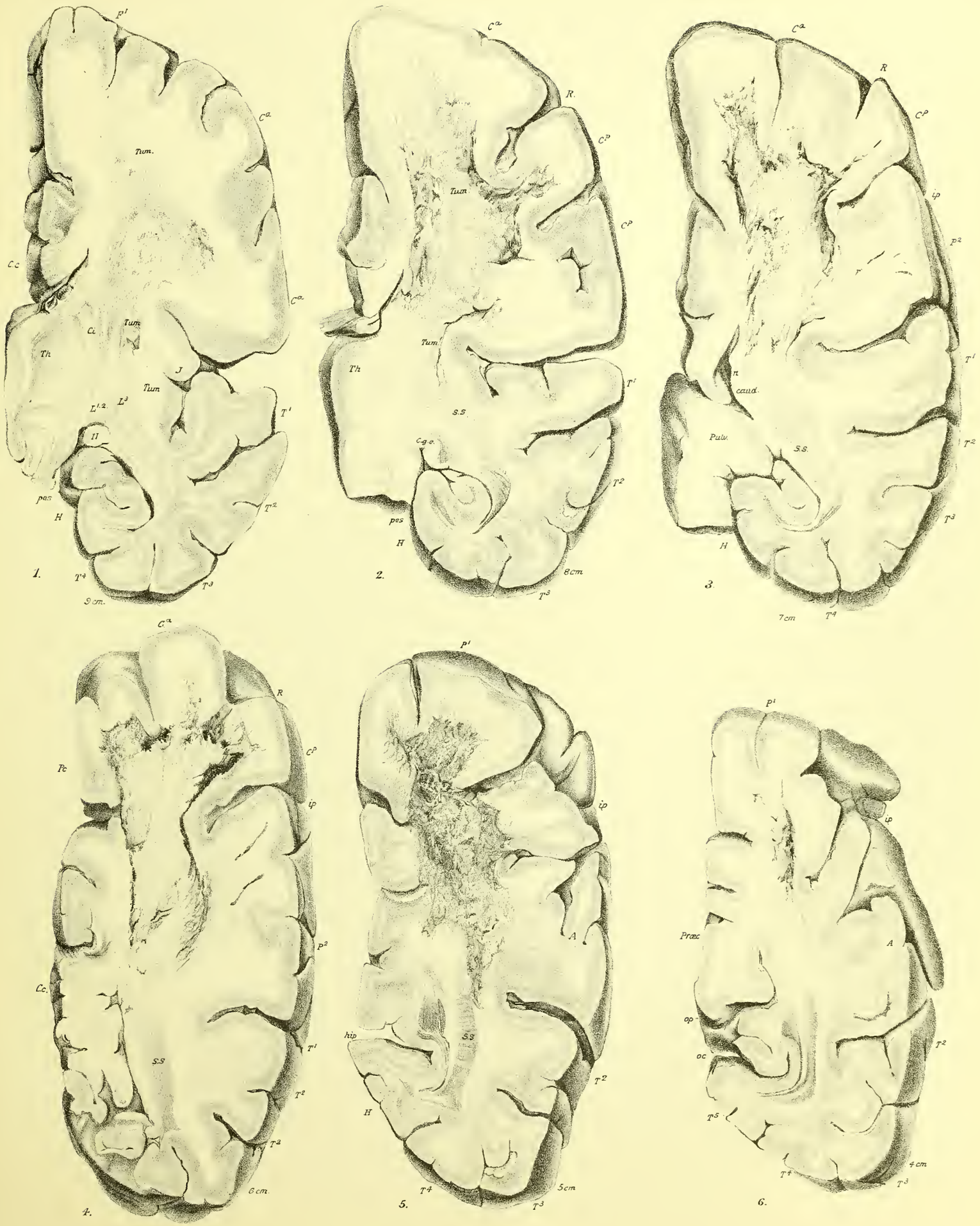
1.
2.
3.
4.
5.
6.
Tum.
Th
pes
H
S.S.
caud.
Pulv.
Præc
op
oc
A
hip
9 cm.
8 cm
7 cm
6 cm.
5 cm
4 cm

TAFEL XVII.

TAFEL XVII.

Fig. 1. 2. Fall 15. Eklund. Gliosarcoma lobi parietalis inferioris dextri. Seite 130.

Fig. 1. Frontalschnitt 8 c.m. vor dem Occipitalpole.

Fig. 2. Frontalschnitt 9 c.m. vor dem Occipitalpole. Bezeichnungen s. Taf. XV.
C. a. — Colliculus anterior.
C. g. e. — Corpus geniculatum externum.
C. p. — Colliculus posterior.
C. 4-gem. — Corpus 4-geminum.
Pulv. — Pulvinar.
Th. — Thalamus.
tum. — Tumor.

Fig. 3. 4. Fall 12. Heyden. Hæmorrhagia cerebri bilateralis. Seite 139.

Fig. 3. Frontalschnitt durch den rechten Stirnlappen.
C. c. — Corpus callosum.
Cy. — Cyste.
F^1, F^2, F^3 — Gyrus frontalis primus, secundus, tertius.
V. H. — Vorderhorn.

Fig. 4. Die mediale Fläche des linken Occipitallappens.
Cun. — Cuneus.
oc. — Fissura calcarina.
op. — Fissura occipito-parietalis interna.
Præc. — Præcuneus.
Spe. — Splenium.
T^5 — Lobulus lingualis.

Fig. 5. 6. 7. Fall 16. Hinrichsen. Hæmorrhagia cerebri, hemisphær. sinistr. Seite 173.

Fig. 5. 6. 7. Frontalschnitte durch die Centralganglien resp. 10. 9. 8 c.m. vor dem Occipitalpole.
br. p. — Brachium posterius.
C. a. — Colliculus anterior.
C. c. — Corpus callosum.
C. g. e. — Corpus geniculatum externum.
C. g. i. — » » internum.
C. Luys. — Corpus Luysii.
C. p. — Colliculus posterior.
Forn. — Fornix.
hæm. — Hæmorrhagien.
N. caud. — Nucleus caudatus.
N. i. — Nucleus internus thalami.
N. r. — Nucleus ruber.
oc. — Fissura calcarina.
op. — Fissura occipito-parietalis.
Pulv. — Pulvinar.
præc. — Præcuneus.
S. S. — Sehstrahlung.
Th. — Thalamus opticus.
Tr. opt — Tractus opticus.

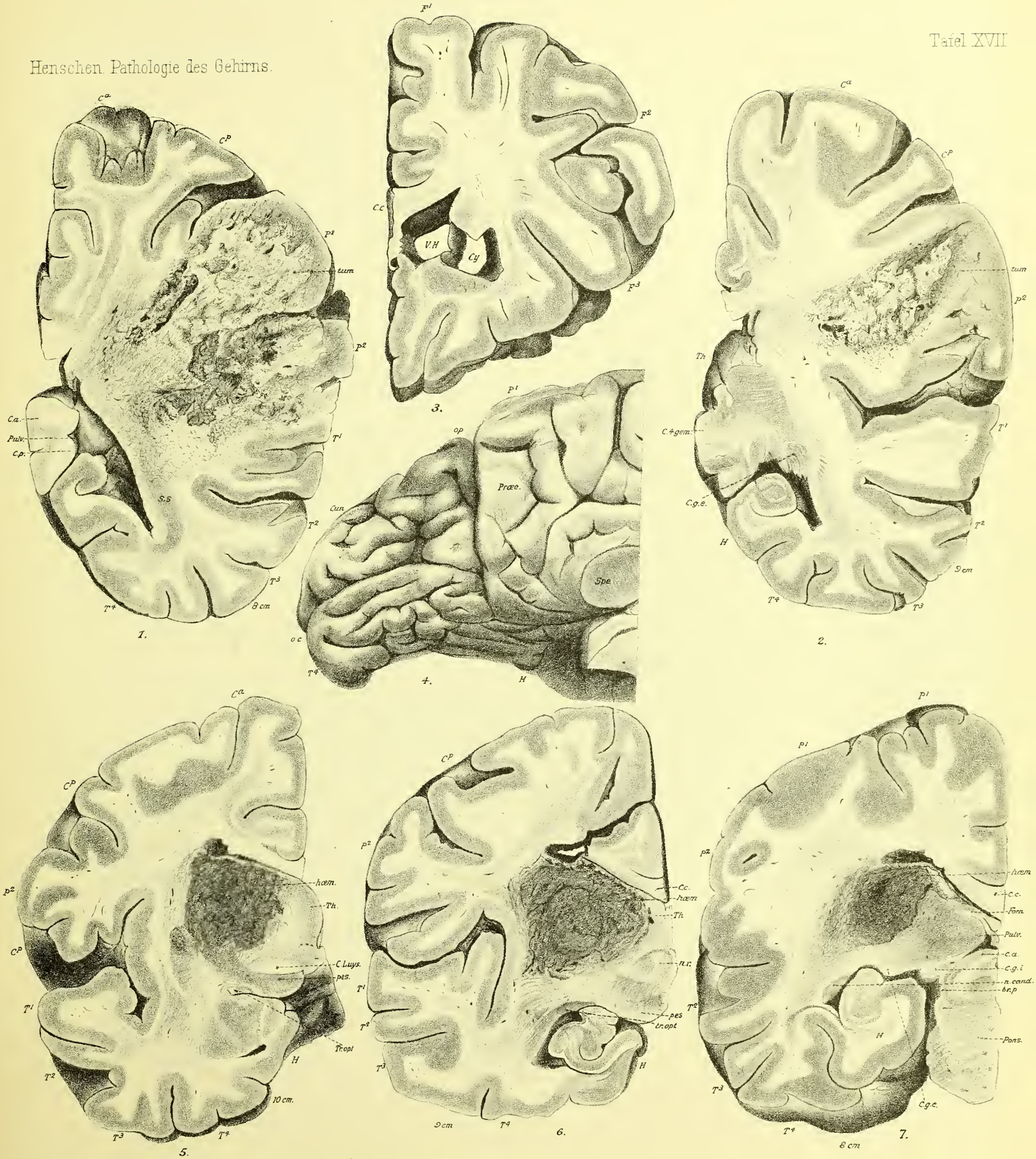
Ca
Cp
P2
tum
P2
Ca.
Pulv.
Cp.
T1
S.S
T2
T3
T4
8 cm
1.
F1
F2
C.c
V.H
Cy
F3
3.
Ca
Cp
tum
P2
Th
C.4gem.
T1
C.g.e.
T2
H
9 cm
T4
T3
2.
P1
op
Præc.
Cun
Spe
oc
T4
H
4.
Ca
Cp
P2
hæm.
Th.
Cp
C.Luys.
pes.
T1
Tr.opt
H
T2
10 cm.
T3
T4
5.
Cp
P2
Cc.
hæm
Th
n.r.
T1
pes
T2
tr.opt
T3
H
9 cm
T4
6.
P1
P1
P2
hæm
C.c.
Forn
Pulv.
C.a.
C.g.i
n.cand.
br.p
T2
H
Pons.
T3
C.g.e.
T4
8 cm
7.

TAFEL XVIII.

TAFEL XVIII.

Fall 12. Heyden. Hæmorrhagia cerebri etc. Seite 139.

Frontalschnitte durch die linkseitigen Centralganglien. 2 mal vergrössert.

Fig. 1. Durchschnitt durch die Commissura anterior und den Nucleus anterior.

Fig. 2—5. Durchschnitte durch den Thalamus.

Fig. 6. Durchsnitt durch das Pulvinar.

Fig. 7. Durchschnitt etwa 7 c.m. vor der Occipitalspitze und den vorderen Vierhügel.

Atr. — Atrophie.
C. a. — Commissura anterior.
C. c. — Corpus callosum.
C. f. — Columna fornicis.
C. g. e. — Corpus geniculatum externum.
C. g. i. — » » internum.
Coll. ant. — Colliculus anterior.
C. p. — Commissura posterior.
Cy. — Cyste.
D. — Degenerirtes Feld.
Forn. — Fornix.
F. S. — Fossa Sylvii.
H. — Gyrus Hippocampi.
I. — Insula.
L^1, L^2 — Corpus lentiforme (Globus pallidus).
Mal. — Malacie.
N. a. — Nucleus anterior.
N. c. — Nucleus caudatus.
N. r. — Nucleus ruber.
Pulv. — Pulvinar.
S. S. — Sehstrahlung.
T^1 — Gyrus temporalis primus.
Tap. — Tapetum.
Th. — Thalamus opticus.
Tr. opt. — Tractus opticus.
U. — Uncus.
V^{II} — Seitenventrikel.
V^{III} — Dritter Ventrikel.
W — Wernicke's Feld.

n.c.
C.c.
n.a.
Cy
L²
L¹
C.f.
C.a

1.

C.c.
n.c.
n.a.
Th.
Cy
J
D
Pes
D
tr. opt.

2.

C.c.
Th.
mal.
F.S.
J
Cy
tr. opt.
Pes.
U

3.

mal.
C.c.
J
Th.
Cy₃
T¹
VIII.
Cy₄
n.r.
W.
C.g.e.
H
Pes

4.

mal.
C.c.
T¹
Th.
C.p.
W.
C.g.e.
H
atr.
S.S.
Pes.

5.

V''
C.c.
Forn.
Putv.
C.p.
D
C.g.e.
H
C.g.i.
a'
S.S.
Pes.

6.

V''
D
Coll. ant.
H
S.S.
Tap.

7.

TAFEL XIX.

TAFEL XIX.

Fig. 1—12. Fall 12. Heyden. Hæmorrhagia cerebri etc. Seite 139.

Fig. 1—10. — Hemisphæra sinistra.
Fig. 11—12. — Hemisphæra dextra.
Fig. 1. 2. — Nervus opticus.
Fig. 3. 4. — Chiasma.
Fig. 5. 6. — Tractus optici.
l. — links.
r. — rechts.
kr. — gekreuztes Bündel.
unkr. — ungekreuztes Bündel.
atr. — Atrophie.

Fig. 7—10. Frontalschnitte durch die linke Hemisphäre resp. 6. 5. 3 und 1,5 c.m. vor der Occipitalspitze.

Fig. 11. 12. Frontalschnitte durch die rechtsseitigen Centralganglien.

C. c. — Corpus callosum.
Col. f. — Columna fornicis.
Cun. — Cuneus.
H. H. — Hinterhorn.
L^{III} — Putamen.
N. r. — Nucleus ruber.
Pulv. — Pulvinar.
T. — Lobulus lingualis.
Th. — Thalamus.
C. g. e. — Corpus geniculatum externum.
C. p. — Commissura posterior.
Cy. — Cyste.
I. R. — Insula-Rinde
mal — Malacie.
oc. — Fissura calcarina.
S. S. — Sehstrahlung.
Tap. — Tapetum.

Fig. 13. Fall. 16. Hinrichsen. Hæmorrhagia in Thalamo sinistro. Seite 173.

Durchschnitt durch den äusseren Kniehöcker.

a. — entfärbtes Feld.
C. g. e. — Corpus geniculatum externum.
hæmor. — Hæmorrhagia.
Putam. — Putamen + 1.
W. — Wernicke's Feld.

Fig. 14. Fall Jan Andersson. Hæmorrhagia in Thalamo sinistro. Seite 177.

Durchschnitt durch die äusseren und inneren Kniehöcker.

C. g. i. — Corpus geniculatum internum.
Übrige Bezeichnungen wie in Fig. 13.

Fig. 15. 17. 3-tägiges normales Kind. Seite 239.

Fig. 15. Durchschnitt durch die Rinde der Fissura calcarina. 100 mal vergrössert. I—VIII. Die Schichten der Rinde.
Fig. 17. Zellen des Kniehöckers. a. die grossen; b. die kleinen. Hartn. Obj. 7.

Fig. 16. 18. Fall 23. Hilda Carolina. 9-tägiges, blindgeborenes Kind. Seite 238.

Fig. 16. Vertikalschnitt der Rinde der Fissura calcarina. 100-mal vergrössert. I—VIII. Die Schichten der Rinde.
Fig. 18. Die Zellen des äusseren Kniehöckers. a. die grossen; b. die kleinen. Hartnack. Obj. 7.

Obs. Die Figuren 16 und 17 sind zum Teil schematisch, da nicht alle Zellen der Schnitte abgezeichnet wurden.

1.

2.

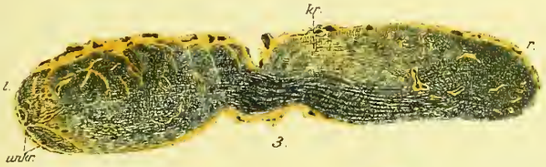

3.

4.

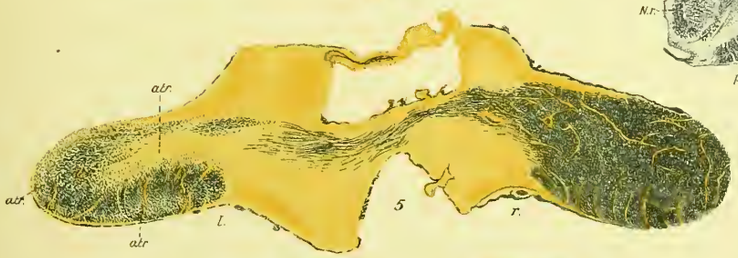

5.

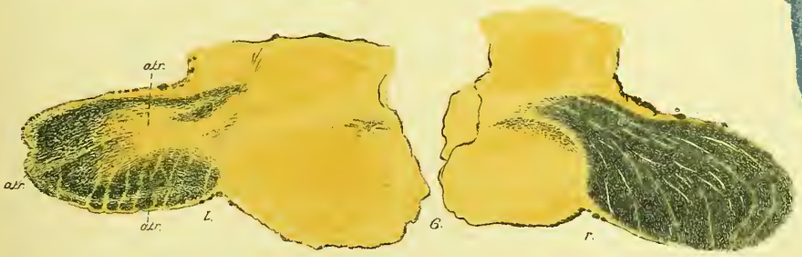

6.

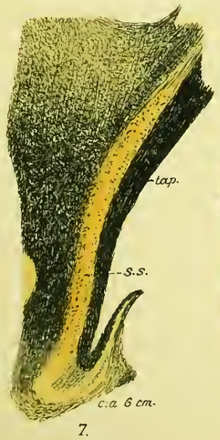

7.

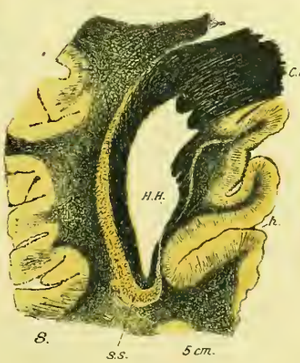

8.

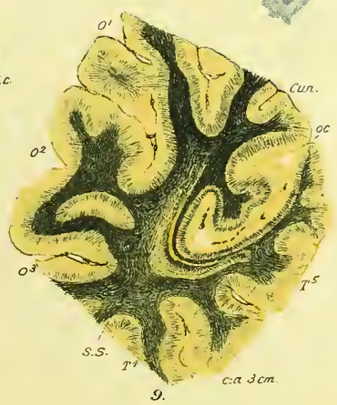

9.

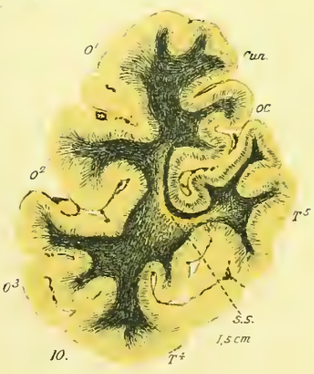

10.

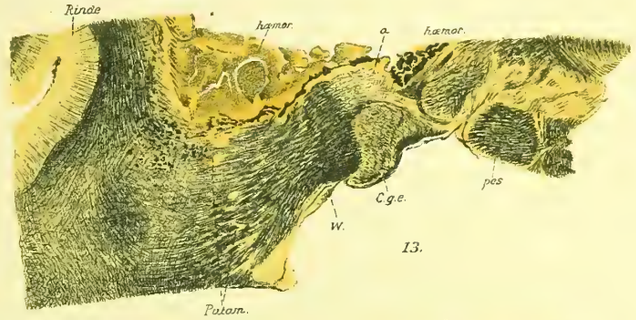

13.

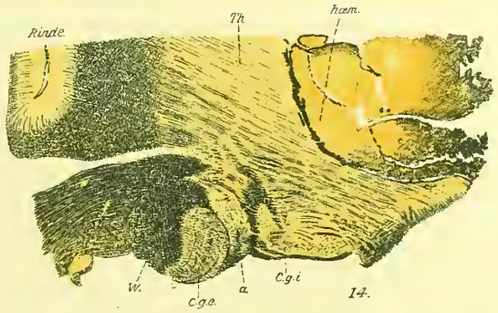

14.

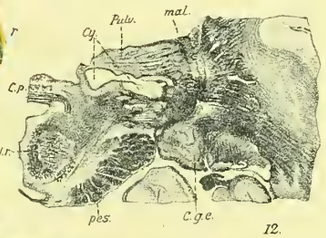

12.

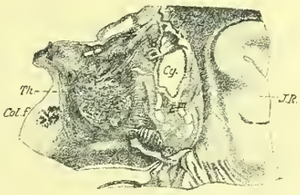

11.

TAFEL XX.

TAFEL XX.

Fall 13. Esche. Hæmorrhagia cerebri, hemisphær. dextr. Seite 150.

Fig. 1. Horizontalschnitt durch die linke Hirnhälfte.

Fig. 2—4. Horizontalschnitte durch die rechte Hirnhälfte. Fig. 2 der dorsalste, Fig. 4 der ventralste Schnitt.

A. — Gyrus angularis.
C^a. C^p. — Gyrus centralis anterior, posterior.
C. c. — Corpus callosum.
C. i. — Capsula interna.
Cy. — Cyste.
Degen. — Degenerirtes Feld.
F^3. — Gyrus frontalis tertius.
H. — Gyrus Hippocampi.
Haben. — Ganglion habenulæ.
I. — Insula.
mal. — Malacie.
N. caud. — Nucleus caudatus.
O^1, O^2, O^3. — Gyrus occipitalis primus, secundus, tertius.
oc. — Fissura calcarina.
op. — Fissura occipito-parietalis.
Operc. — Operculum.
Pulv. — Pulvinar.
T^5 — Lobulus lingualis.
T^1, T^2, T^3. — Gyrus temporalis primus, secundus, tertius.
Th. — Thalamus opticus.
V. H. — Vorderhorn.

Fig. 5—9. Frontale Schnitte resp. 7. 6. 5. 4. 3. c.m. nach mikroskopischen Weigert'schen Präparaten. Alle ein wenig schematisch (s. Text).
atr. — sekundäre Atrophie in der Sehstrahlung.
Cun. — Cuneus.
oc. — Fissura calcarina.
S. S. — Sehstrahlung.
Tap. — Tapetum.
T^4 — Gyrus occipito-temporalis.
U. — Uncus.

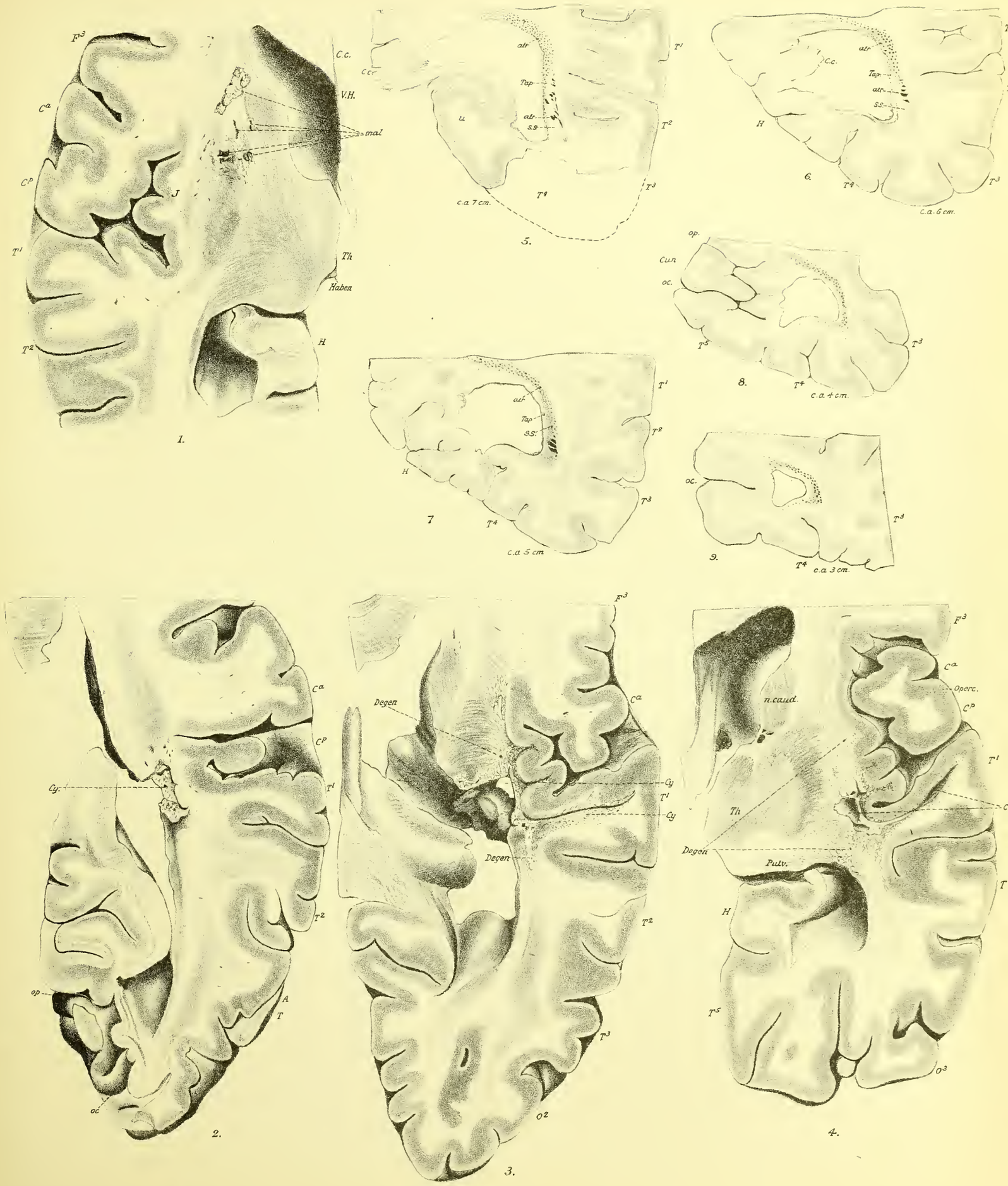

A. Cleve & J. Fredlund delin.

Lith. W. Schlachter, Stockholm.

TAFEL XXI.

TAFEL XXI.

Fall 13. Esche. Hæmorrhagia cerebri. Seite 150.

Fig. 1. Nervi optici.
Fig. 2. 3. Chiasma nervorum opticorum.
Fig. 4. Tractus optici.
Fig. 1—4. 6 mal vergrössert.

kr. — gekreutze Bündel.
unkr. — ungekreuzte Bündel.
atr. — Atrophie.
M. K. — Meynert's Commissur.
l. — links.
r. — rechts.

Fig. 5—7. Frontaldurchschnitte durch die linksseitigen Centralganglien, im Gebiete des Tractus opticus.

Fig. 8—12. Frontaldurchschnitte durch dieselben Centralganglien, im Gebiete des äusseren Kniehöckers.

Fig. 13. Colliculus anterior (Corp. 4-gemina).

Fig. 5—13. 2 mal vergrössert.

A. S. — Aquæductus Sylvii.
C. a. — Colliculus anterior.
C. g. e. — Corpus geniculatum externum.
C. g. i. — » » internum.
C. i. — Capsula interna.
C. p. — Commissura posterior.
Cy. — Cyste.
D. — Degenerirtes Feld. (Bindgewebe.)
F. l. — Fasciculus longitudinalis.
H. — Gyrus Hippocampi.
Hæm. — Hæmorrhagie.
H. S. — Haubenstrahlung.
N. c. — Nucleus caudatus.
N. r. — Nucleus ruber.
S. S. — Sehstrahlung.
T. — Rinde des Temporallappens.
t^1 — Sulcus temporalis primus.
T^2 — Gyrus tempor. secundus.
Th. — Thalamus opticus.
tr. — Tractus opticus.
U. — Uncus.
V^{III} — Ventriculus tertius.
W — Wernicke's Feld.

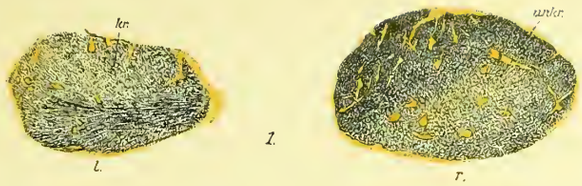

1.

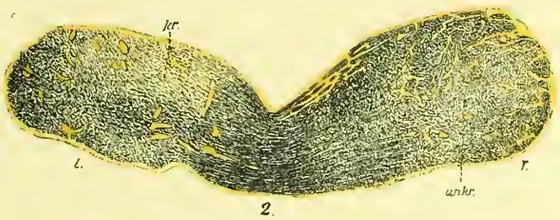

2.

3.

4.

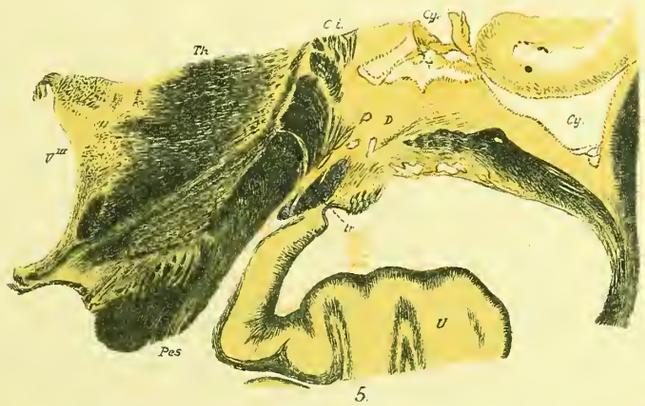

5.

6.

7.

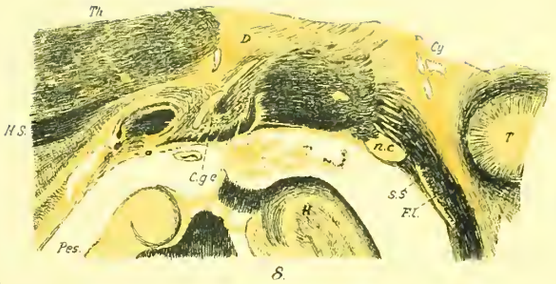

8.

9.

10.

11.

12.

13.

TAFEL XXII.

TAFEL XXII.

Fall 18. Christina Jönsson. Hæmorrhagia cerebri bilateralis. Seite 184.

Fig. 1—5. Frontalschnitte durch die rechte Hirnhälfte resp. 12. 11. 10. 9. 8,5 c.m. vor dem Occipitalpole.

Fig. 6—8. Frontalschnitte durch die linke Hirnhälfte resp. 3. 4. 4,5 c.m. vor dem Occipitalpole.

C. a. — Commissura anterior.
C. g. i. — Corpus geniculatum internum.
C. i. — Capsula interna.
C. 4-gem. — Corpora 4-gemina.
h. — Fissura hippocampi.
hæm. — Hæmorrhagie.
I — Insula.
L^1, L^2, L^3 — Nucleus lentiformis.
mal. — Malacie.
Pulv. — Pulvinar.
S. — Fissura Sylvii.
Th. — Thalanum opticus.
II — Tractus opticus.

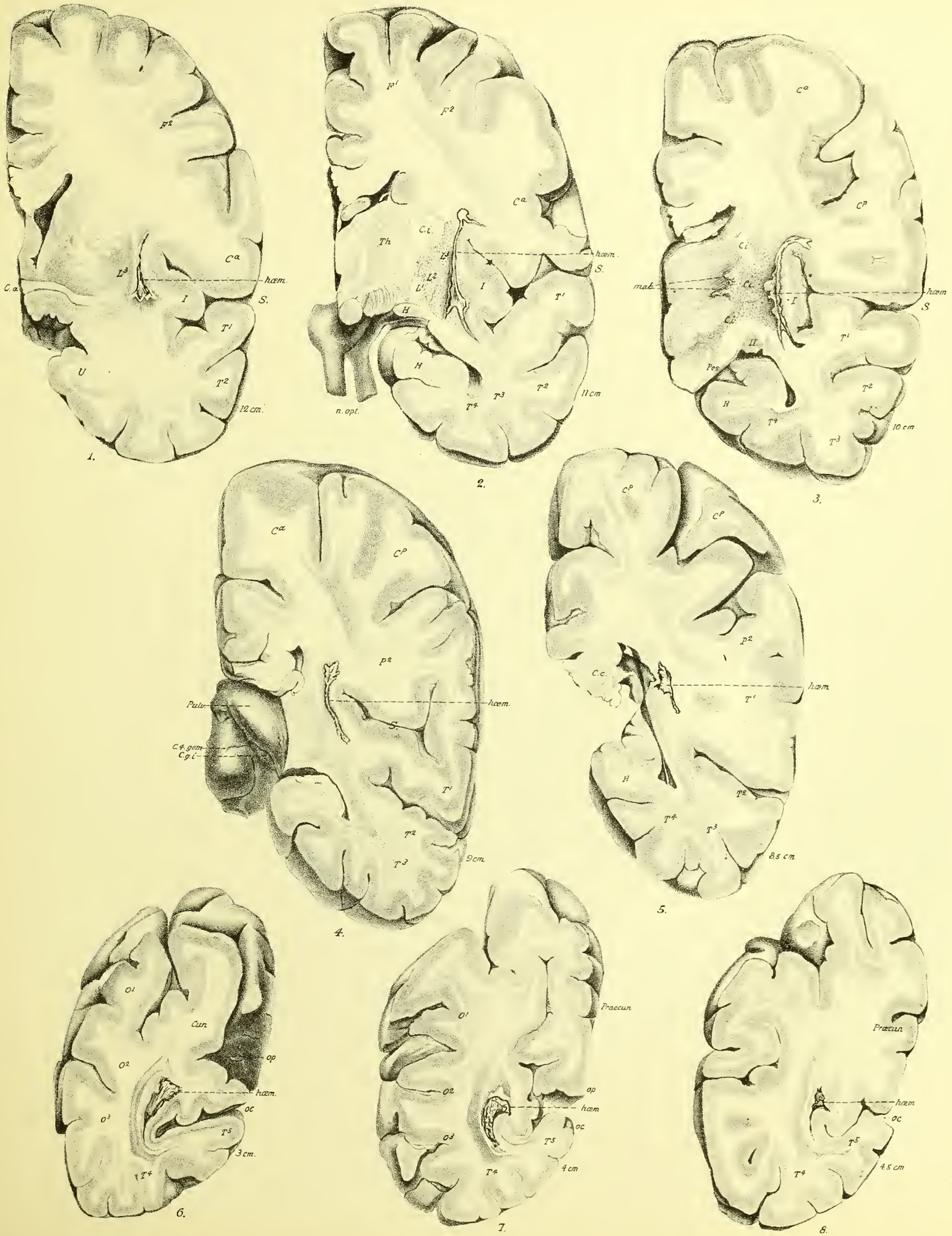
F2
Ca
L3
hæm.
C.a
I
S.
T1
U
T2
12 cm.
1.
F1
F2
Ca
Th
C.i.
L3
hæm.
S.
L2
L1
I
T1
H
H
T3
T2
T4
11 cm
n. opt.
2.
Ca
Cp
Ci
mat.
Ci
I
hæm
S
Ci
II
T1
Pes
T2
H
T4
10 cm
T3
3.
Ca
Cp
P2
Putv.
hæm.
S.
C.4. gem.
C.g.i.
T1
T2
T3
9 cm
4.
Cp
Cp
P2
C.c.
hæm
T1
H
T2
T4
T3
8.5 cm
5.
O1
Cun
O2
op
hæm.
oc
O3
T5
3 cm.
T4
6.
O1
Praecun
O2
op
hæm
oc
O3
T5
T4
4 cm
7.
Præcun
hæm
oc
T5
T4
4.5 cm
8.

TAFEL XXIII.

TAFEL XXIII.

Fall 19. Wef. Sarcoma cerebri. Seite 194.

Fig. 1. Die Konvexität des Gehirns mit der Geschwulst.

Fig. 2. Frontalschnitt. 3 c.m. vor dem Occipitalpole.

A. — Gyrus angularis.

Cun. — Cuneus.

C^a, C^p — Gyrus centralis anterior, posterior.

F^1, F^2, F^3 — Gyrus frontalis superior, medius, inferior.

O^1 — Gyrus occipitalis superior.

oc. — Fissura calcarina.

op. — Fissura occipito-parietalis.

præc. — Præcuneus.

P^1, P^2 — Lobus parietalis superior, inferior.

S. S. — Sehstrahlung.

T^4 — Gyrus occipito-temporalis.

T^5 — Lobulus lingualis.

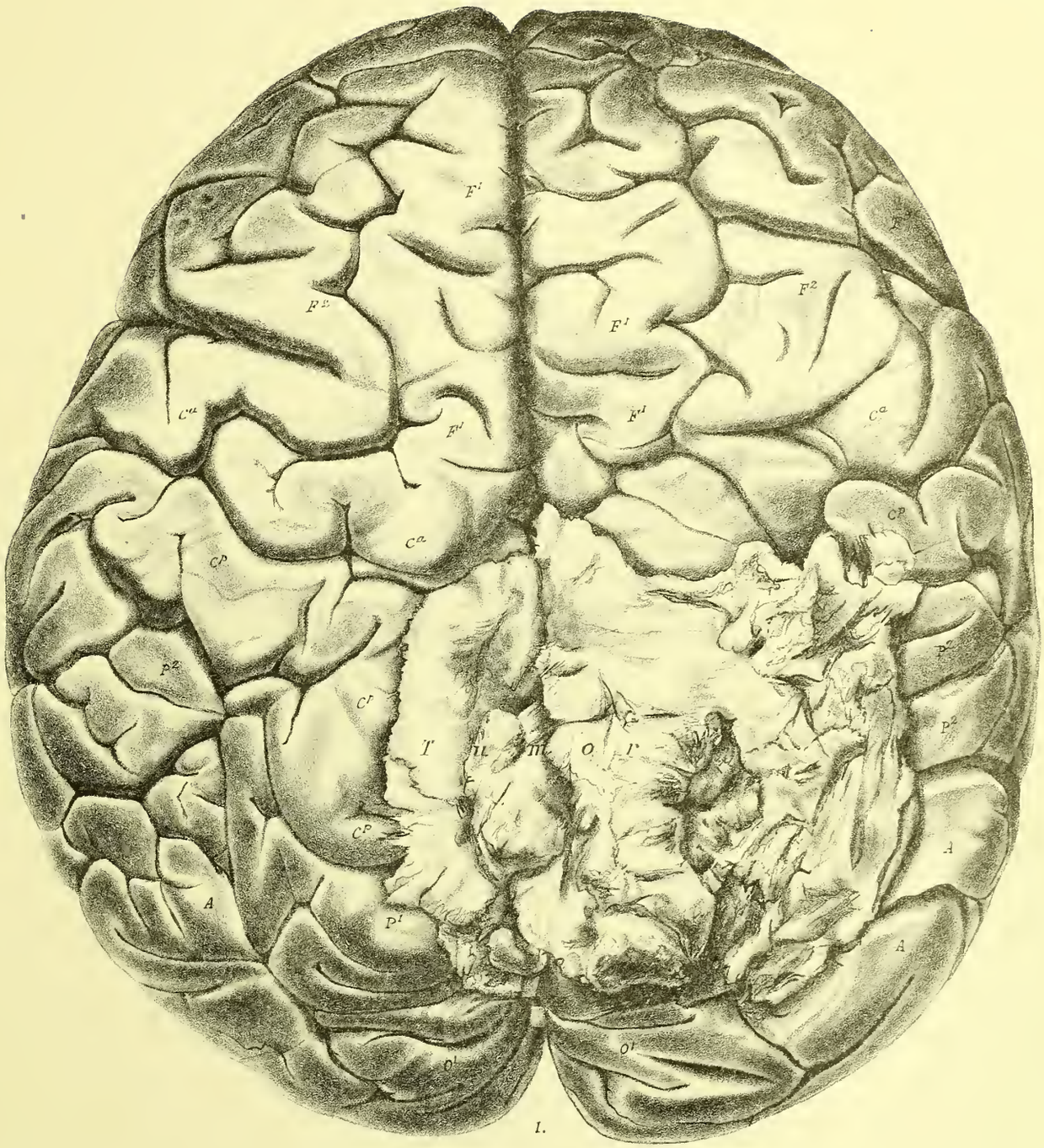

I.

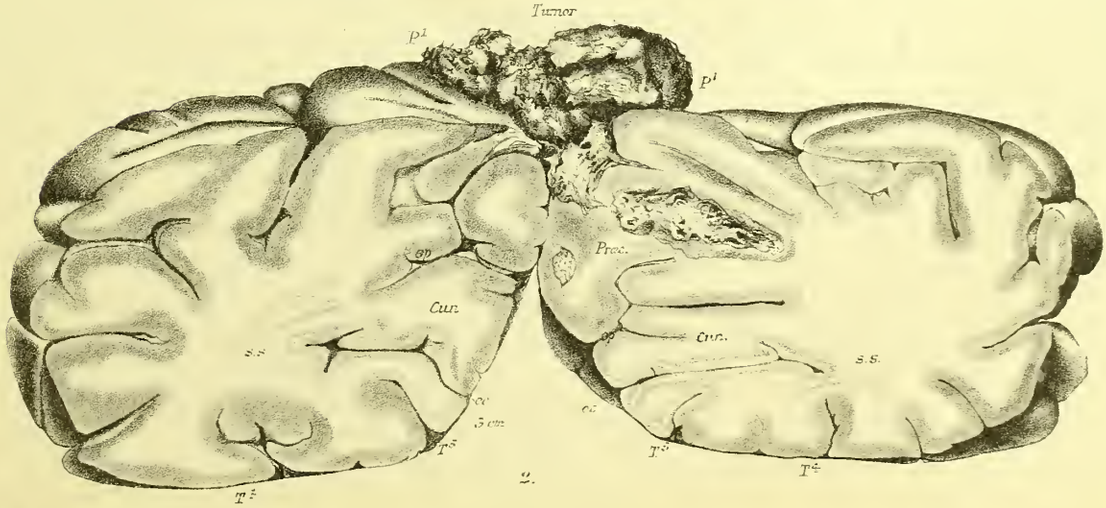

II.

TAFEL XXIV.

TAFEL XXIV.

Fall 19. Wef. Sarcoma cerebri. Seite 194.

Fig. 1. 2. 3. Frontaldurchschnitte 4. 6. 7 c.m. vor dem Occipitalpole.
Bezeichnungen wie in der Tafel XXIII.
C. c. — Corpus callosum.
H. — Gyrus Hippocampi.
hip. — Fissura Hippocampi.
T^1, T^2, T^3 — Gyrus temporalis primus, secundus, tertius.

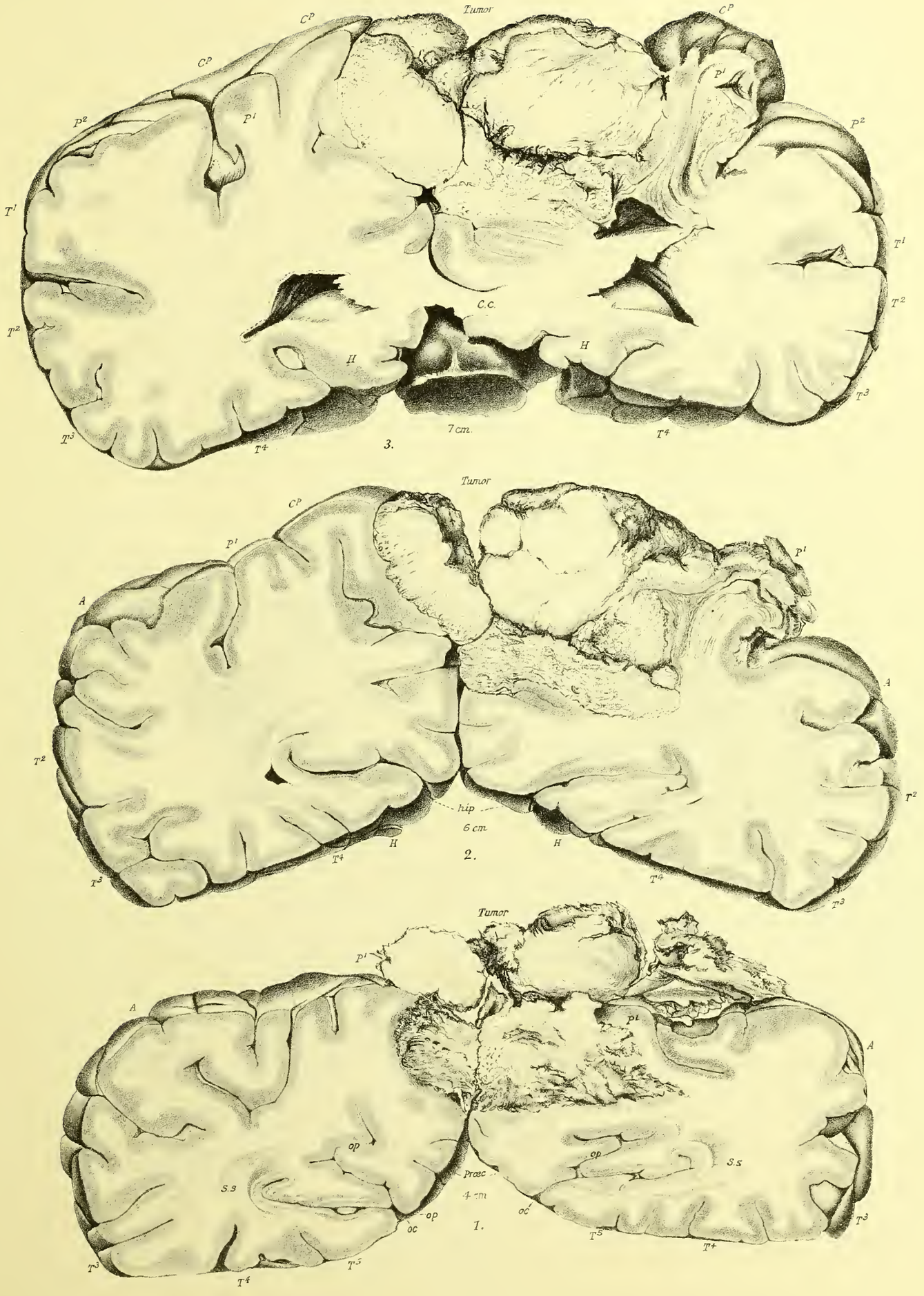

A. Cleve delin.

Lith. W. Schlachter. Stockholm.

TAFEL XXV.

TAFEL XXV.

Fig. 1—4. Fall 19. Wef. Tumor cerebri. Seite 194.

Fig. 1. Frontalschnitt 9 c.m. vor der Occipitalspitze.
C^a — Gyrus centralis anterior; C^p — Gyrus centralis posterior; Tum. — Tumor.
Fig. 2. Sagittalschnitt durch den Pons, die Medulla oblongata und das Kleinhirn.
Fig. 3. Die Spitze des linken Occipital-Lappens, von hinten.
Fig. 4. Frontalschnitt c:a 1,5 c.m. vor der Occipitalspitze.
a. — Narbe.
Cun. — Cuneus.
Cy. — Cyste.
oc. — Fissura calcarina.
S. S. — Sehstrahlung.
T^5 — Lobulus lingualis.

Fig. 5. 6. Fall 18. Kristina Jönsson. Hæmorrhagia cerebri. Seite 184.

Fig. 5. Frontalschnitt durch den rechten Occipitallappen, 4 c.m. vor der Occipitalspitze.
f. l. — Fasciculus longitudinalis. (Atrophie).
oc. — Fissura calcarina.
op. — Fissura occipito-parietalis interna.
T^4 — Gyrus occipito-temporalis.
T^5 — Lobulus lingualis.
Fig. 6. Frontalschnitt durch das Pulvinar und die Kniehöcker.
C. c. — Corpus callosum.
C. g. e. — Corpus geniculatum externum.
C. g. i. — » » internum.
Cy. — Cyste.
Pulv. — Pulvinar (degenerirt).

Fig. 7—10. Fall 17. Brita Eriksdotter, Malacia Thalami dextri. Seite 179.

Fig. 7. Die Centralganglien, schräg von oben.
Fig. 8. 9. 10. Horizontalschnitte durch den rechten Thalamus. Fig. 8. aus dem dorsalsten, 9. aus dem mittleren, 10. aus dem ventralen Teile.
A. S. — Aquaeductus Sylvii.
Coll. ant. — Colliculus anterior.
Coll. post. — Colliculus posterior.
C. rad. — Corona radiata.
Cy. — Cyste.
I. R. — Rinde der Insula.
L^2, L^3 — Linsenkörper, äusseres und mittleres Glied.
N. c. — Nucleus caudatus.
O. S. — Die occipitale Strahlung.
Pulv. — Pulvinar.
Th. — Thalamus.

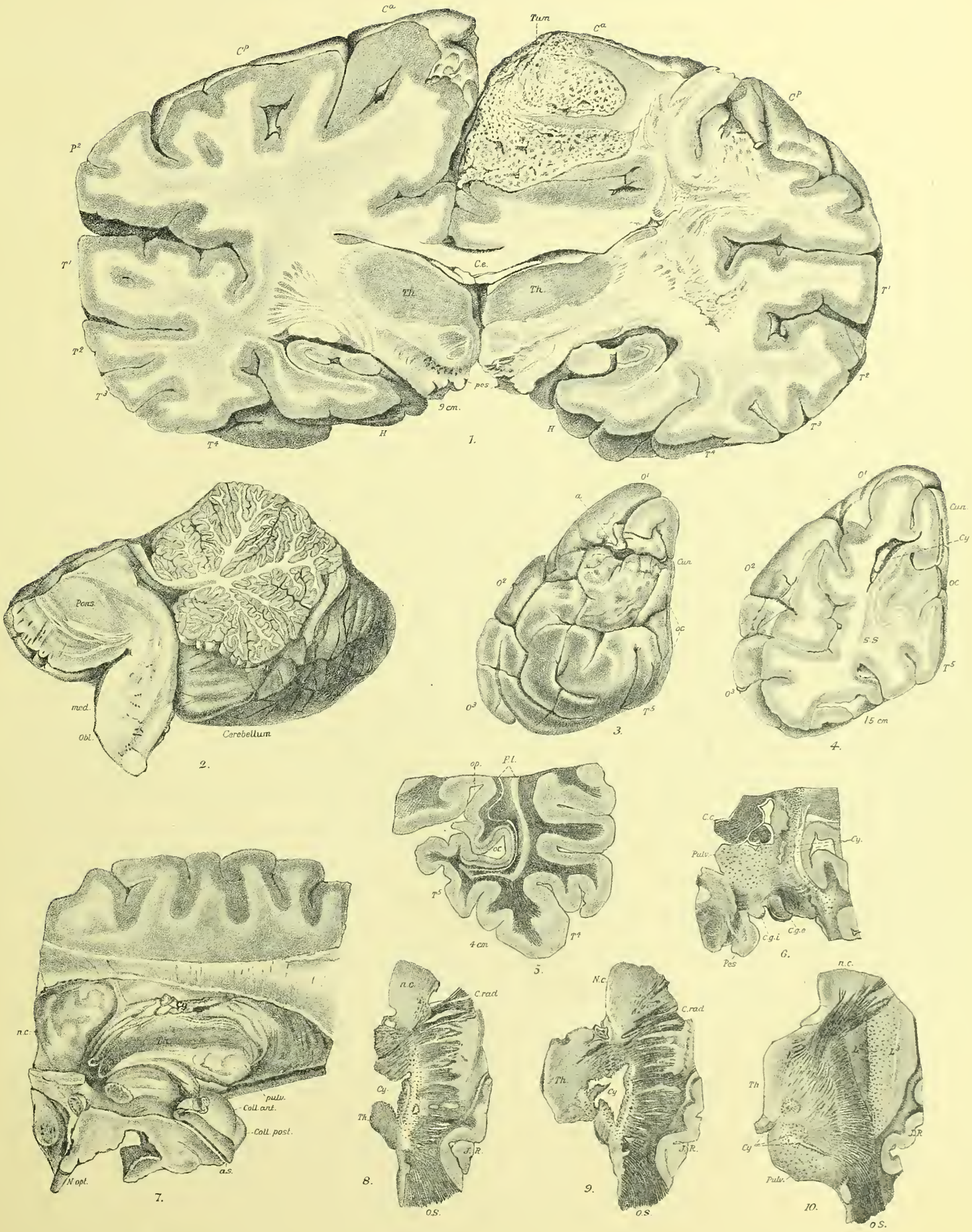

A. Cleve delin. Lith. W. Schlachter, Stockholm.

TAFEL XXVI.

TAFEL XXVI.

Fall 20. Gustaf Jansson. Cystoglioma cerebri. Seite 214.

Fig. 1. Die linke Hæmisphäre mit der Geschwulst und der Kopfschwarte.

Fig. 2. 3. Frontaldurchschnitte, 10 und 9 c. m. vor dem Occipitalpole.

A. — Gyrus angularis.

C^a C^p — Gyrus centralis anterior, posterior.

C. c. — Corpus callosum.

C. i. — Capsula interna.

F^1, F^2, F^3. — Gyrus frontalis superior, medius, inferior.

I. — Insula.

L. — Lens.

N. c. — Nucleus caudatus.

O^1, O^2, O^3. — Gyrus occipitalis primus, secundus, tertius.

P^1, P^2. — Lobus parietalis superior, inferior.

T^1, T^2, T^3. — Gyrus temporalis primus, secundus, tertius.

Th. — Thalamus opticus.

II. — Tractus opticus.

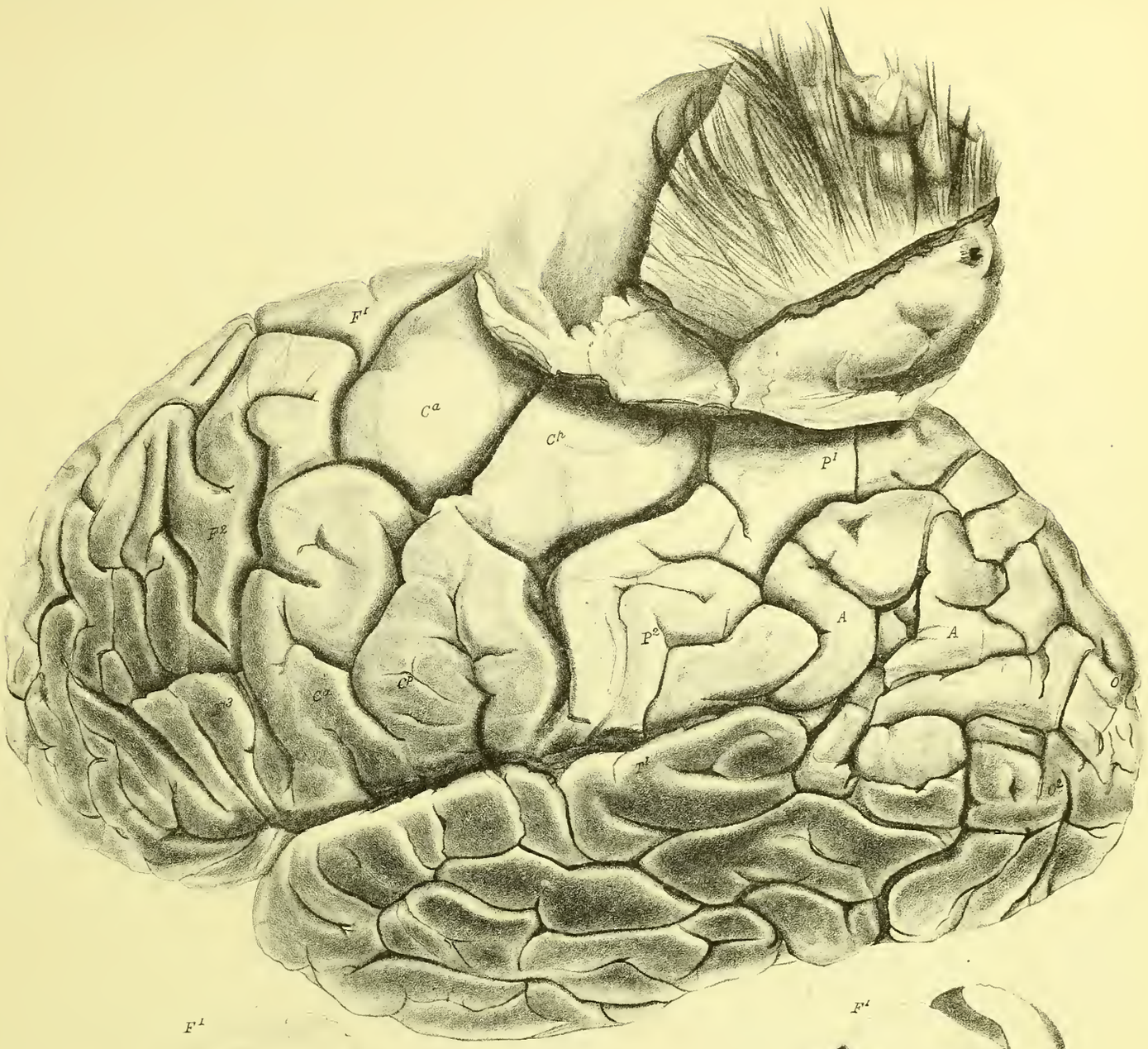
F1
Ca
Ch
P1
F2
P2
A
A
Cp
Ca
F3
T1
O1
O2

1.

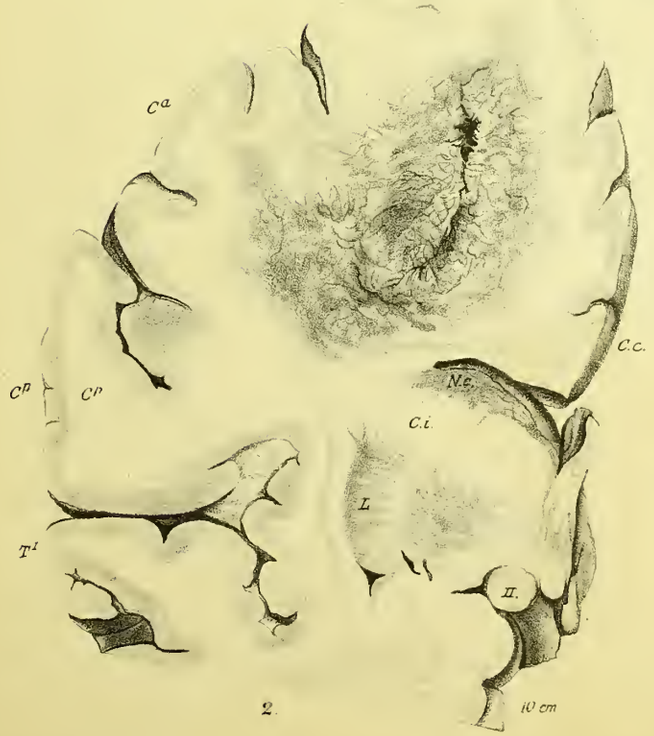
F1
Ca
Cp
Cp
C.c.
N.c.
C.i.
L
T1
II.
10 cm

2.

F1
Ca
Cp
C.c.
Th.
J
L
T1
9 cm.

3.

TAFEL XXVII.

TAFEL XXVII.

Fall 20. Gustaf Jansson. Cystoglioma cerebri. Seite 214.

Fig. 1—4. Frontaldurchschnitte 8. 7. 6. 5 c.m. vor dem Occipitalpole.
Die Bezeichnungen wie auf der Tafel XXVI.

A. — Gyrus angularis.
C. 4-gem. — Corpus 4-geminum.
H. — Gyrus Hippocampi.
oc. — Fissura calcarina.
op. — Fissura occipito-parietalis.
Præc. — Præcuneus.
Pulv. — Pulvinar.
T^4 — Gyrus occipito-temporalis.
T^5 — Lobulus lingualis.

1.

2.

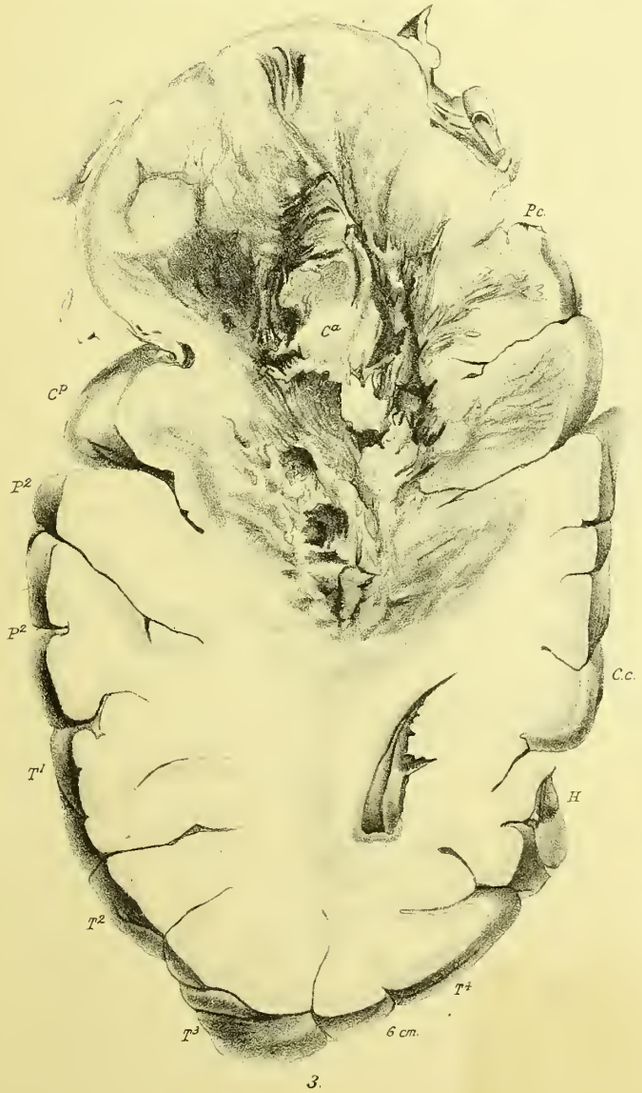

3.

4.

A. Cleve delin.

Lith. W. Schlachter Stockholm.